This is a digital copy of a book that was preserved for generations on library shelves before it was carefully scanned by Google as part of a project to make the world's books discoverable online.

It has survived long enough for the copyright to expire and the book to enter the public domain. A public domain book is one that was never subject to copyright or whose legal copyright term has expired. Whether a book is in the public domain may vary country to country. Public domain books are our gateways to the past, representing a wealth of history, culture and knowledge that's often difficult to discover.

Marks, notations and other marginalia present in the original volume will appear in this file - a reminder of this book's long journey from the publisher to a library and finally to you.

Usage guidelines

Google is proud to partner with libraries to digitize public domain materials and make them widely accessible. Public domain books belong to the public and we are merely their custodians. Nevertheless, this work is expensive, so in order to keep providing this resource, we have taken steps to prevent abuse by commercial parties, including placing technical restrictions on automated querying.

We also ask that you:

+ *Make non-commercial use of the files* We designed Google Book Search for use by individuals, and we request that you use these files for personal, non-commercial purposes.
+ *Refrain from automated querying* Do not send automated queries of any sort to Google's system: If you are conducting research on machine translation, optical character recognition or other areas where access to a large amount of text is helpful, please contact us. We encourage the use of public domain materials for these purposes and may be able to help.
+ *Maintain attribution* The Google "watermark" you see on each file is essential for informing people about this project and helping them find additional materials through Google Book Search. Please do not remove it.
+ *Keep it legal* Whatever your use, remember that you are responsible for ensuring that what you are doing is legal. Do not assume that just because we believe a book is in the public domain for users in the United States, that the work is also in the public domain for users in other countries. Whether a book is still in copyright varies from country to country, and we can't offer guidance on whether any specific use of any specific book is allowed. Please do not assume that a book's appearance in Google Book Search means it can be used in any manner anywhere in the world. Copyright infringement liability can be quite severe.

About Google Book Search

Google's mission is to organize the world's information and to make it universally accessible and useful. Google Book Search helps readers discover the world's books while helping authors and publishers reach new audiences. You can search through the full text of this book on the web at `http://books.google.com/`

A propos de ce livre

Ceci est une copie numérique d'un ouvrage conservé depuis des générations dans les rayonnages d'une bibliothèque avant d'être numérisé avec précaution par Google dans le cadre d'un projet visant à permettre aux internautes de découvrir l'ensemble du patrimoine littéraire mondial en ligne.

Ce livre étant relativement ancien, il n'est plus protégé par la loi sur les droits d'auteur et appartient à présent au domaine public. L'expression "appartenir au domaine public" signifie que le livre en question n'a jamais été soumis aux droits d'auteur ou que ses droits légaux sont arrivés à expiration. Les conditions requises pour qu'un livre tombe dans le domaine public peuvent varier d'un pays à l'autre. Les livres libres de droit sont autant de liens avec le passé. Ils sont les témoins de la richesse de notre histoire, de notre patrimoine culturel et de la connaissance humaine et sont trop souvent difficilement accessibles au public.

Les notes de bas de page et autres annotations en marge du texte présentes dans le volume original sont reprises dans ce fichier, comme un souvenir du long chemin parcouru par l'ouvrage depuis la maison d'édition en passant par la bibliothèque pour finalement se retrouver entre vos mains.

Consignes d'utilisation

Google est fier de travailler en partenariat avec des bibliothèques à la numérisation des ouvrages appartenant au domaine public et de les rendre ainsi accessibles à tous. Ces livres sont en effet la propriété de tous et de toutes et nous sommes tout simplement les gardiens de ce patrimoine. Il s'agit toutefois d'un projet coûteux. Par conséquent et en vue de poursuivre la diffusion de ces ressources inépuisables, nous avons pris les dispositions nécessaires afin de prévenir les éventuels abus auxquels pourraient se livrer des sites marchands tiers, notamment en instaurant des contraintes techniques relatives aux requêtes automatisées.

Nous vous demandons également de:

+ *Ne pas utiliser les fichiers à des fins commerciales* Nous avons conçu le programme Google Recherche de Livres à l'usage des particuliers. Nous vous demandons donc d'utiliser uniquement ces fichiers à des fins personnelles. Ils ne sauraient en effet être employés dans un quelconque but commercial.

+ *Ne pas procéder à des requêtes automatisées* N'envoyez aucune requête automatisée quelle qu'elle soit au système Google. Si vous effectuez des recherches concernant les logiciels de traduction, la reconnaissance optique de caractères ou tout autre domaine nécessitant de disposer d'importantes quantités de texte, n'hésitez pas à nous contacter. Nous encourageons pour la réalisation de ce type de travaux l'utilisation des ouvrages et documents appartenant au domaine public et serions heureux de vous être utile.

+ *Ne pas supprimer l'attribution* Le filigrane Google contenu dans chaque fichier est indispensable pour informer les internautes de notre projet et leur permettre d'accéder à davantage de documents par l'intermédiaire du Programme Google Recherche de Livres. Ne le supprimez en aucun cas.

+ *Rester dans la légalité* Quelle que soit l'utilisation que vous comptez faire des fichiers, n'oubliez pas qu'il est de votre responsabilité de veiller à respecter la loi. Si un ouvrage appartient au domaine public américain, n'en déduisez pas pour autant qu'il en va de même dans les autres pays. La durée légale des droits d'auteur d'un livre varie d'un pays à l'autre. Nous ne sommes donc pas en mesure de répertorier les ouvrages dont l'utilisation est autorisée et ceux dont elle ne l'est pas. Ne croyez pas que le simple fait d'afficher un livre sur Google Recherche de Livres signifie que celui-ci peut être utilisé de quelque façon que ce soit dans le monde entier. La condamnation à laquelle vous vous exposeriez en cas de violation des droits d'auteur peut être sévère.

À propos du service Google Recherche de Livres

En favorisant la recherche et l'accès à un nombre croissant de livres disponibles dans de nombreuses langues, dont le français, Google souhaite contribuer à promouvoir la diversité culturelle grâce à Google Recherche de Livres. En effet, le Programme Google Recherche de Livres permet aux internautes de découvrir le patrimoine littéraire mondial, tout en aidant les auteurs et les éditeurs à élargir leur public. Vous pouvez effectuer des recherches en ligne dans le texte intégral de cet ouvrage à l'adresse `http://books.google.com`

REVUE
DE CHIRURGIE

REVUE
DE CHIRURGIE

COULOMMIERS
Imprimerie PAUL BRODARD

REVUE
DE CHIRURGIE

PARAISSANT TOUS LES MOIS

DIRECTEURS : MM.

F. TERRIER
Professeur de clinique chirurgicale
à la Faculté de médecine de Paris,
Chirurgien de la Pitié,
Membre de l'Académie de médecine.

A. PONCET
Professeur de clinique chirurgicale
à la Faculté de médecine de Lyon,
Ex-chirurgien en chef de l'Hôtel-Dieu de Lyon,
Correspondant de l'Académie de médecine.

P. BERGER
Professeur de médecine opératoire
à la Faculté de médecine de Paris,
Chirurgien de l'hôpital Beaujon,
Membre de l'Académie de médecine.

E. QUÉNU
Professeur agrégé
à la Faculté de médecine de Paris,
Chirurgien de l'hôpital Cochin.

RÉDACTEUR EN CHEF : **M. F. Terrier.**

VINGT-TROISIÈME ANNÉE

XXVIII

(JUILLET A DÉCEMBRE 1903)

Avec 108 figures dans le texte.

FÉLIX ALCAN, ÉDITEUR
108, BOULEVARD SAINT-GERMAIN, 108
PARIS, 6e

1903

BOSTON MEDICAL
APR 13 1904
LIBRARY.

CATALOGUED
APR 13 1904
E. H. B.

BOSTON MEDICAL LIBRARY. APR 13 1904
7906

ACTINOMYCOSE DU FOIE[1]

Par Maurice AUVRAY,

Professeur agrégé à la Faculté de Médecine de Paris.

La localisation de l'actinomycose sur le foie est rare. Son étude n'en est pas moins intéressante, car, ainsi que nous le verrons ultérieurement, l'actinomycose hépatique a été dans quelques cas justiciable d'une intervention chirurgicale. C'est à ce titre qu'elle mérite de retenir notre attention.

Avant la thèse d'Aribaud (1897), qui est le premier travail d'ensemble publié sur l'actinomycose du foie, quelques auteurs seulement avaient mentionné cette affection. Aribaud réunit les observations éparses dans la littérature médicale, et tira de leur analyse des conclusions importantes sur la pathogénie et les manifestations cliniques de la maladie.

En 1898, Poncet et Bérard, dans leur *Traité clinique de l'actinomycose humaine*, ont étudié l'actinomycose du foie.

Schwartz, en 1901, a consacré un chapitre spécial, dans sa *Chirurgie du foie*[1], à l'actinomycose de cet organe.

Notre travail est basé sur l'analyse de 31 observations recueillies dans la littérature médicale. C'est à tort, selon nous, que Duvau, puis Poncet et Bérard, sur la foi de ce dernier, ont admis l'existence de 40 observations d'actinomycose hépatique. Il nous a été impossible, en effet, de retrouver ces 40 observations; le chiffre avancé par ces auteurs n'est certainement pas conforme à la réalité.

ÉTIOLOGIE ET PATHOGÉNIE.

Nous savons que l'actinomycose est une affection parasitaire due au développement dans l'organisme d'un champignon, l'actinomyces, qui vit sur certaines plantes, notamment les graminées. Chez l'homme, la maladie est le plus souvent d'origine végétale. La péné-

1. Extrait des Leçons sur les Suppurations du Foie faites à la Faculté de Médecine pendant le 2e semestre 1903.

tration dans l'organisme a lieu à la faveur d'une solution de continuité portant soit sur le tégument externe, soit sur les muqueuses, et en particulier sur la muqueuse du tube digestif, quelquefois aussi sur la muqueuse des voies respiratoires. Le rôle joué par le tube digestif dans l'infection actinomycotique du foie est très important; nous y insisterons ultérieurement.

Le germe qui s'est introduit dans les tissus peut produire une infection sur place ou, ce qui est plus rare, être entraîné par le torrent circulatoire et provoquer une infection à distance. Dans les deux cas, les lésions qu'il détermine se propagent de proche en proche, et peuvent devenir à leur tour le point de départ d'embolies, qui forment ailleurs de vraies métastases.

Ces notions d'ordre général, qu'il était indispensable de rappeler, vont nous permettre de comprendre la pathogénie encore assez obscure, au moins dans certains cas, de l'actinomycose hépatique.

Nous décrirons, après une étude attentive des observations publiées, deux formes de l'actinomycose du foie : une *actinomycose primitive* et une *actinomycose secondaire*.

Celle-ci est certainement beaucoup plus fréquente que la première, dont cependant l'existence nous paraît pouvoir être admise.

L'ACTINOMYCOSE SECONDAIRE a lieu par propagation continue ou par infection à distance du foyer primitif.

La propagation *par continuité* a été observée consécutivement à l'actinomycose du tube digestif, du poumon ou du rein.

Nombreuses surtout sont les observations où une lésion du *tube digestif* s'est compliquée de l'envahissement secondaire du foie. Les diverses parties du tube digestif peuvent devenir le point de départ de la propagation; dans un cas de Langhans, l'estomac paraît avoir été le premier atteint; le champignon aurait gagné le foie en suivant l'épiploon gastro-hépatique, comme l'indiquent les transformations subies par cet épiploon et les adhérences solides qui unissent l'estomac au foie. La lésion primitive peut également siéger sur l'intestin grêle, sur le côlon; mais il résulte de la statistique de Grill[1] que la localisation primitive sur le cæcum, l'appendice et le tissu cellulaire avoisinant est la plus fréquente. L'infection se propagera au foie soit directement, par extension de lésions siégeant sur la portion ascendante ou l'angle du côlon droit qui lui sont contigus, soit de proche en proche par l'intermédiaire du tissu cellu-

1. Sur 64 cas, où l'auteur précise la porte d'entrée, 6 fois les lésions siégeaient sur l'intestin grêle, 18 fois sur le cæcum et l'appendice, 25 fois sur le tissu cellulaire péri-cæcal, 8 fois sur le côlon, 7 fois sur le rectum.

laire rétro-cæcal et l'enveloppe celluleuse du rein. Voici quelques exemples :

Dans une observation de Barth [1], on trouve à l'autopsie un appendice cæcal rabattu en arrière et en haut, portant à son extrémité des cicatrices déchiquetées, pigmentées, d'où part un cordon œdémateux dur, se rendant à un abcès qui envahit le foie et le rein ;

Dans un cas de Harley [2], il existe un abcès de l'appendice vermiforme, d'où une traînée de suppuration s'étend jusqu'au foie, lui-même atteint;

Chez un malade de Hœffner [3], il y avait eu vraisemblablement infection du côlon transverse au voisinage du foie et consécutivement envahissement de celui-ci et des poumons;

Dans une observation de Ullmann [4], le côlon ascendant et la partie supérieure du duodénum étaient unis avec le foie abcédé et la paroi abdominale; il existait un vaste foyer de suppuration derrière le côlon ascendant; la muqueuse du côlon portait une perforation au voisinage de l'angle côlique droit.

Il nous paraît inutile de multiplier les citations ; sur 31 cas d'actinomycose hépatique réunis dans cet article, il en est sept où la maladie fut le résultat d'une propagation par continuité du tube digestif au foie; nous trouvons deux cas où l'infection du foie s'est faite par l'appendice, deux par le côlon transverse, un par le côlon ascendant et le duodénum, un par le coude droit du côlon, un par l'estomac.

La propagation par continuité de l'actinomycose du *poumon* au foie est admise par Hugo-Langstein, par Koranyi, de Budapest, par Schwartz, par Aribaud. Mais cet auteur, dans sa statistique de 30 cas, n'en rapporte aucune observation certaine. Boari cependant cite deux cas de Kanthack et de Snow, où il y eut propagation du poumon au foie. D'autre part, voici un cas de Skeritt, où en l'absence d'actinomycose du foie à proprement parler, nous assistons cependant à l'évolution des lésions du poumon vers le foie. Le foyer primitif développé dans le poumon avait envahi les plèvres, perforé le diaphragme, et, au moment où fut pratiquée l'autopsie, les lésions suppurées s'étendaient sur toute la surface du foie, sans que cet organe cependant présentât rien d'anormal à la coupe. Un degré de plus dans l'envahissement des lésions et le tissu hépatique eût été

1. Cité par Hinglais, *Essai sur l'actinomycose appendiculo-cæcale*, Thèse de Lyon, 1897.
2. Cité par Aribaud, p. 18.
3. *Id.*, p. 14.
4. *Id.*, p. 14.

lui-même atteint. La marche du processus serait donc la suivante : développement d'adhérences unissant les plèvres viscérale et pariétale au contact du foyer pulmonaire, envahissement du diaphragme, formation d'adhérences entre le péritoine pariétal et le péritoine hépatique, envahissement du foie.

Il existe un seul cas où l'actinomycose se soit propagée du *rein* au foie, et encore n'est-il pas à l'abri de toute critique : c'est celui de Zemann, cité par Aribaud (dans sa thèse, p. 19), qui dit à ce propos : « Il est difficile de dire si la propagation s'est faite du poumon au foie, puis du foie au rein ou, au contraire, du rein au foie et du foie au poumon. Comme la maladie a débuté par des douleurs et une tumeur dans la fosse iliaque droite, et qu'il n'est pas question, dans l'observation, de manifestation pulmonaire, la dernière marche nous paraît la plus probable, malgré la rareté relative des localisations rénales primitives de l'actinomycose. »

L'actinomycose secondaire ne succède pas seulement à une lésion de même nature frappant l'un des organes voisins du foie; parfois aussi, nous l'avons déjà dit, elle est le résultat d'une *infection à distance du foyer primitif* : il y a alors métastase par voie circulatoire. Le foyer primitif siège généralement sur le tube digestif, et la veine porte sert de voie de transmission. Aribaud admet que dans 11 cas de sa statistique, l'infection se fit par la voie veineuse; les lésions siégeaient sur l'intestin en général, le cæcum et l'appendice, le côlon ascendant et transverse, le rectum.

Le transport à distance semble pouvoir se faire également par la voie des lymphatiques. Le champignon passe des lymphatiques dans les veines, puis franchit le cœur et, s'il n'est pas arrêté par le poumon, peut aboutir en quelque point de la circulation générale. Les cas de cette catégorie sont classés par Aribaud, sous le titre « d'actinomycose avec voie d'invasion d'abord par les lymphatiques, puis par les artères ». Cette transmission de l'actinomycose par les lymphatiques a été discutée. Choux, Karl Partsch, Hugo-Langstein l'ont niée; ils admettent que les adénites observées parfois au cours de l'actinomycose sont le résultat d'associations microbiennes; l'actinomyces serait de trop grandes dimensions pour se propager par les voies lymphatiques. Pour Koranyi, l'infection par les voies lymphatiques est très rare, si même elle existe. Israël l'admet au contraire dans une observation d'actinomycose du foie secondaire à une actinomycose primitive du poumon : « La marche de l'extension du champignon, dit-il, à partir du foyer pulmonaire primitif, et le mode de généralisation dans l'organisme ont été mis en évidence par l'examen microscopique. D'abord les voies lymphatiques du lobe

pulmonaire et les lymphatiques de nouvelle formation des adhérences pleurales ont absorbé les spores du champignon sous forme d'agrégats de petits grains semblables à des microcoques. Du système lymphatique, ils sont passés dans le système sanguin et du sang artériel, se sont perdus dans les organes atteints par métastase, à l'exception du foie..... Dans le foie, le processus s'éloigne de la forme décrite jusqu'ici. Là l'embolie est du côté de la veine porte. » Israël, on le voit, admet la propagation par les voies lymphatiques et par les voies artérielles, mais non directement pour le foie, dans le cas particulier qu'il discute. Ici le champignon aurait gagné la rate par la voie artérielle, et de la rate il aurait été transporté au foie par voie veineuse. Au surplus, Pawlowsky et Maksoutow ont démontré que la transmission par les lymphatiques était indiscutable; les dimensions de l'actinomyces ne sont pas trop considérables pour lui permettre l'abord des vaisseaux lymphatiques, et les auteurs précédents ont reproduit dans leur travail des figures où les éléments parasitaires sont vus englobés par des leucocytes.

Aribaud a rapporté dans sa thèse 4 observations d'actinomycose du foie, où il admet que la généralisation s'est faite d'abord par les lymphatiques, puis par les artères. Les cas de cette catégorie sont revêtus, au point de vue anatomique, et clinique de caractères bien spéciaux sur lesquels nous aurons à insister. Mais la longueur du chemin à parcourir en pareil cas. pour que l'actinomyces vienne se fixer sur le foie, doit rendre ce mode d'invasion bien exceptionnel.

L'ACTINOMYCOSE PRIMITIVE peut reconnaître deux modes pathogéniques :

Dans l'un, le germe s'introduit dans l'économie à la faveur d'une solution de continuité de la peau ou des muqueuses, pénètre dans les vaisseaux sanguins ou lymphatiques qui l'amènent au cœur droit, franchit le poumon, est ramené au cœur gauche, et entraîné par la circulation générale vers le foie; mais là encore, la longueur des étapes à parcourir est bien grande, et il est à présumer que le champignon trouve, dans l'organisme, l'occasion de se fixer avant d'atteindre le foie.

Dans l'autre, plus facile à admettre et certainement plus fréquent, le germe est pris par la veine porte, au niveau de la surface intestinale, et transporté par elle directement au foie.

Aribaud, dans sa thèse, a recueilli 7 observations qui ont été considérées par leurs auteurs comme des cas d'actinomycose primitive du foie; mais après une analyse minutieuse des observations, il en reste trois seulement, pour lesquelles, selon nous, on peut admettre

que la lésion du foie était primitive. C'est d'abord le cas de Boari, que certains auteurs ne considèrent pas comme un cas d'actinomycose primitive, parce qu'il existait en même temps des abcès du poumon, et qu'on peut admettre que l'infection du foie fut secondaire à une infection primitive du poumon; mais les abcès du poumon ne contenaient pas de grains d'actinomyces, et l'auteur les considère comme des abcès métastatiques dus aux microbes pyogènes vulgaires; puis c'est le cas de Bristowe, dans lequel, à l'autopsie, on constata que le foie seul était atteint; enfin, celui d'Eve, dans lequel les symptômes parurent localisés au foie, mais auquel il manque l'appui d'une autopsie complète qui, seule, aurait permis de dire s'il s'agissait d'une actinomycose primitive ou secondaire du foie.

Tout en admettant donc l'existence de l'actinomycose primitive du foie, il faut reconnaître qu'il est difficile de dire dans bien des cas si la lésion est primitive ou secondaire; en présence de lésions viscérales multiples, comment saurons-nous quelle a été la première en date? C'est l'hésitation qu'il est permis d'avoir en présence de l'observation de Moser, où il existait simultanément un abcès de la rate, des lésions de broncho-pneumonie à la base du poumon droit, des altérations de la plèvre, un abcès sous-diaphragmatique et enfin des abcès multiples du foie. Même hésitation pour un cas de Litten, où il existait simultanément des lésions du foie et de l'ovaire; et cependant l'état avancé des lésions hépatiques nous porterait à admettre qu'elles étaient primitives.

De même il est difficile de dire si l'actinomycose hépatique est primitive ou secondaire, lorsqu'il y a continuité absolue entre le foyer hépatique et les lésions de l'intestin ou du poumon. Tels sont les cas de Langhans et de Taylor, classés comme actinomycose primitive. Langhans trouva à l'autopsie l'estomac uni à la face inférieure du foie par des adhérences solides; le petit épiploon était ratatiné, et en rompant les adhérences, on découvrit l'existence de petites cavernes pleines de pus, situées entre les organes; on peut se demander si l'estomac ne fut pas le point de départ des désordres observés. Dans le cas de Taylor, les lésions intestinales durent être les premières en date.

Enfin, il peut arriver que la lésion primitive, peu importante par elle-même, mais cependant suffisante pour déterminer l'infection secondaire du foie à un moment donné, se soit cicatrisée, et qu'on considère comme une lésion primitive du foie ce qui ne serait qu'une lésion secondaire. A propos de l'observation qu'il rapporte, van der Strœten constate qu'il ne trouve pas de communication entre le foyer

hépatique et la cavité intestinale, mais il admet avec Baumgarten que le germe peut gagner le foie par métastase à travers la paroi intestinale, et celle-ci guérir en gardant seulement une cicatrice. « Nous n'avons pas trouvé de cicatrices dans l'intestin, dit-il, mais on conçoit que sur la grande étendue de la surface intestinale une cicatrice puisse passer inaperçue ». Au surplus, si, dans les cas qui nous occupent, la lésion hépatique, envisagée au point de vue pathogénique, n'est pas à proprement parler primitive, il n'en est pas moins vrai que, pratiquement, elle peut être considérée comme telle; c'est là le point important pour le chirurgien, car cette lésion unique est justiciable d'une intervention chirurgicale.

L'étude des causes prédisposantes ne fournit aucun renseignement important : l'actinomycose hépatique a été plus souvent observée chez l'homme que chez la femme (sur 29 malades : 18 hommes et 11 femmes), elle a frappé des sujets adultes, surtout à l'âge moyen de la vie, et des sujets que leur profession ne semblait pas devoir exposer à l'infection par l'actinomycose. Tous les malades atteints, en effet, habitaient la ville, à l'exception d'un seul, qui, étant cultivateur, put être contaminé par les céréales. Une maladie antérieure du foie peut, en le rendant moins résistant, favoriser la localisation primitive de l'actinomycose sur cet organe.

Anatomie pathologique.

L'abcès est la seule forme anatomique de l'actinomycose qui ait été observée dans le foie, c'est donc la seule dont nous aurons à nous occuper ici.

L'aspect sous lequel se présente le foie envahi par la suppuration est variable avec le nombre et l'étendue des abcès, avec l'ancienneté des lésions et avec le mode d'envahissement de l'organe.

Lorsque le foie a été atteint par métastase, les foyers sont plus nombreux, plus profonds, moins volumineux, et ils ont plus de tendance à la suppuration, parce que les microbes des infections secondaires comptent, pour une grande part, dans la production des embolies (Poncet et Bérard); parfois même le foie est criblé d'abcès miliaires, comme dans une observation de Moser, qui dit : « Le foie était criblé d'innombrables abcès miliaires....., il y avait une ressemblance avec des noyaux tuberculeux dont on pourrait faire sortir à la pression un pus épais et caséeux contenant une grande quantité de grains jaunes..... ». Avec le secours du microscope, parfois même à l'œil nu, on pourra établir si les foyers sont d'origine veineuse ou artérielle. Dans un cas d'Israël, les foyers siégeaient nettement sur le

territoire de la veine porte : « A la coupe, on voit partout, tantôt une sérosité purulente qui s'écoule de l'ouverture des branches de la veine porte, tantôt des thrombus ramollis enfoncés dans celle-ci. Sur une section de l'organe durci, on reconnaît déjà le plus souvent, à l'œil nu, les amas de mycélium, gros comme un grain de mil, enfoncés dans les fines branches de la veine porte qu'ils obstruent. Dans les environs de chacun de ces grains, le vaisseau est plein de pus. La suppuration, à travers les parois de ce dernier, gagne la capsule de Glisson et, à un degré plus avancé, on ne peut plus reconnaître la paroi du vaisseau. Il n'y a que les rapports de position avec les canaux biliaires et les rameaux artériels qui permettent de reconnaître que l'embolie et la suppuration siègent sur le territoire de la veine porte. Souvent plusieurs amas de mycélium, l'un derrière l'autre, ont formé des embolies dans la même branche. On note autour de chacun de ces amas la suppuration des parties avoisinantes, et entre les foyers de pus le vaisseau est rempli par des thrombus..... ».

« La thrombose progressive des capillaires portes, signalée par Israël, peut se poursuivre jusqu'au centre du lobule dans les veinules sus-hépatiques. Parfois une veine hépatique est directement perforée par un foyer intraparenchymateux, comme dans le fait de Lüning et Hanau, où le diaphragme, la plèvre et les poumons furent infectés par ces processus. » (Poncet et Bérard.)

Ailleurs l'aspect des désordres observés est tout autre. Indépendamment des adhérences plus ou moins solides qui unissent à un moment donné le foie aux parties voisines, celui-ci, augmenté de volume, peut présenter un aspect bosselé, irrégulier, dû à la saillie que forment à sa surface les abcès qu'il renferme. A la coupe de l'organe, on voit disséminés dans les diverses parties de la glande, un ou plusieurs abcès, plus ou moins volumineux, souvent du volume du poing, atteignant parfois de grandes dimensions (comme chez le malade de Langhans, où il existait un gros foyer purulent occupant presque tout le lobe gauche et la partie médiane du lobe droit), et pouvant être réunis entre eux par des trajets fistuleux sillonnant l'épaisseur de l'organe. Dans plusieurs observations, les abcès se sont présentés sous un aspect spécial; voici la description qu'en donne Taylor : « Une incision horizontale du lobe droit le montra dans un état d'infiltration purulente, la substance propre du foie ayant disparu et la charpente fibreuse restant seule, de sorte qu'on voyait une espèce de filet dont les mailles étaient pleines de pus. » Zemann dit aussi : « A l'autopsie, on trouve dans le lobe supérieur droit une tumeur plus grosse que le poing, dont la surface de coupe présente un réseau de tissu fibreux, dur, blanc grisâtre,

au milieu duquel se trouvent des travées assez épaisses, des dépressions et des fissures remplies d'un pus épais, floconneux et des grains caractéristiques ». Des descriptions analogues sont données par Harley, par Bristowe et par van der Strœten. En somme, dans les cas que nous décrivons, suivant l'expression de ce dernier auteur, « le tissu hépatique altéré est comme imprégné de pus à la façon d'une éponge ».

Le contenu des abcès est un pus blanc jaunâtre (Taylor), épais, brunâtre parfois, grumeleux, très fétide dans le cas de Van der Strœten, dans lequel nagent de petites granulations sphériques de couleur jaunâtre, qui présentent au microscope les caractères de l'actinomyces, mycélium et spores en massue. Dans le pus, on a constaté souvent des microbes d'infections secondaires : le staphylocoque, le streptocoque pyogène, le Bacillus coli, etc., dont la présence augmente le danger de généralisation par métastase. Ces microbes de la suppuration peuvent, comme dans les milieux artificiels de culture, gêner le développement de l'actinomyces et arriver à le faire disparaître, mais le plus souvent ces infections surajoutées aggravent le pronostic.

Au fur et à mesure que les lésions progressent, les parties voisines sont envahies par le processus morbide. Le foie est fusionné à l'estomac, aux intestins, aux épiploons, au rein, au diaphragme, à la paroi abdominale. Des adhérences solides, au sein desquelles se voient de petits foyers purulents, unissent entre eux les différents organes. De vastes cavernes, dont les parois sont formées en partie par le foie, en partie par les viscères du voisinage, peuvent se trouver ainsi constituées; elles communiquent parfois avec l'intestin par des perforations de cet organe. Nous trouvons la description d'une de ces cavernes dans l'observation III de Zemann : « A l'autopsie, on voit à trois travers de doigt au-dessus de l'épine iliaque antéro-supérieure, une vaste caverne qui s'étend latéralement et postérieurement du côlon transverse d'un côté jusqu'au foie, d'un autre côté jusque dans le petit bassin. Cette poche est remplie d'un pus fluide et a des parois en partie dures et lardacées, en partie revêtues de granulations suppurantes. Les anses d'intestin grêle sont entourées d'une gelée grise infiltrée de pus et de sang, dans laquelle sont suspendus des grains jaunes. A la surface interne de l'iléon et du cæcum, on voit des foyers en partie muqueux, en partie sous-muqueux, qui contiennent une masse tremblotante et quelques grains. Les couches de l'intestin dans les environs sont irrégulièrement rongées et détruites par la suppuration. »

La suppuration peut enfin évoluer soit vers la paroi abdominale,

comme dans l'observation de Litten, où un trajet fistuleux de la région ombilicale donnait accès dans une poche purulente située à 25 centimètres de profondeur dans le tissu du foie, soit vers la paroi thoracique, comme dans le cas de van der Strœten, où un abcès actinomycotique du foie s'ouvrit à travers un espace intercostal. Le pus se fait jour au dehors par des orifices fistuleux souvent multiples; la peau de la région avoisinant les fistules s'indure, s'épaissit sous forme de plaque, de cuirasse et prend une teinte rouge violacée.

ÉTUDE CLINIQUE.

Tout en reconnaissant que les symptômes de l'actinomycose hépatique sont très variables, et souvent très obscurs, au point que l'affection hépatique a pu passer inaperçue au milieu des phénomènes concomitants et n'être reconnue qu'à l'autopsie, Aribaud admet que la maladie peut revêtir trois formes cliniques principales, suivant la prédominance de certains symptômes. Nous conserverons cette division, et nous décrirons :

1° *Une forme hépatique*, où les symptômes dominants occupent la région du foie, et qu'on observe principalement dans les cas d'actinomycose primitive du foie;

2° *Une forme gastrique ou intestinale*, où les troubles de l'estomac et de l'intestin sont prédominants;

3° *Une forme pyohémique*, dans laquelle les abcès sont disséminés dans tous les organes et qui s'accompagne d'un cortège de symptômes généraux analogues à ceux de l'infection purulente vulgaire.

Forme hépatique. — Dans un certain nombre d'observations, on a noté l'existence de troubles digestifs précédant l'apparition des accidents du côté du foie. Il en était ainsi dans les cas de Ullmann, Luning et Hanau, Langhans, Taylor, van der Strœten. Suivant que le malade est observé à une période plus ou moins rapprochée du début des accidents, les symptômes constatés sont ceux d'une tumeur ou d'un abcès du foie. Il y a augmentation générale du volume de l'organe accompagnée parfois d'une déformation notable de l'hypochondre droit ou de la partie inférieure du thorax (van der Strœten). La main peut même reconnaître l'existence d'une tumeur qui se déplace pendant les mouvements respiratoires, ou encore la présence de bosselures à la surface du foie irrégulier.

Avec le développement de la tumeur apparaissent, mais le fait n'est pas constant, des douleurs tantôt aiguës, lancinantes, tantôt sourdes, siégeant dans l'hypochondre, la région épigastrique, et

pouvant revêtir le caractère de douleur en ceinture. « Précocement parfois, dit Schwartz, surtout si la lésion siège dans les parties excentriques du viscère, les parties molles sous-jacentes sont envahies; on perçoit alors à la palpation une infiltration et une induration du tissu cellulaire sous-cutané et de la peau, mal limitées, fusionnant ensemble tous les tissus, quelquefois assez loin du foie, au niveau de la région ombilicale, de l'aine. »

Bientôt, la tumeur se ramollit et un abcès se forme, dont la physionomie clinique est celle des abcès vulgaires du foie; l'état général s'altère, l'appétit diminue et le malade maigrit; la fièvre apparaît tantôt continue, tantôt intermittente, cependant on a parfois noté une apyrexie prolongée. Si, dans son évolution progressive, « l'abcès envahit les téguments, ceux-ci s'amincissent, sont soulevés par des nodosités qui s'ulcèrent, et donnent lieu à des fistules généralement multiples, situées au fond de dépressions ou au sommet d'élevures en taupinière, à bords livides, par lesquelles s'écoule une sérosité louche, entraînant avec les grains jaunes des fongosités molles, chargées de sang, s'écrasant sous le doigt. » (Bérard.)

Au cours de la maladie, on a noté chez plusieurs malades de la constipation (Friedrich, Israël, Boari, Langhans, Taylor, van der Strœten) ou de la diarrhée (2 cas de Zemann [1], Ullmann); de l'ascite, chez le malade d'Eve, de l'ascite également avec œdème des extrémités, dans le cas de van der Strœten; une teinte subictérique des téguments, dans une seule observation, celle de Langhans.

Parfois aussi la maladie a évolué au milieu d'accidents pleuraux et pulmonaires prédominants : dyspnée, abolition du murmure vésiculaire et des vibrations thoraciques, toux légère, et à la percussion, matité remontant plus ou moins haut; il s'agissait de cas dans lesquels le foie en augmentant de volume refoulait le diaphragme et se développait aux dépens de la cavité thoracique.

Forme gastrique et intestinale. — Dans cette forme, ou bien la lésion du foie n'est perçue qu'à une période ultime de la maladie, ou bien elle passe complètement inaperçue au milieu des symptômes gastriques et intestinaux concomitants et n'est reconnue qu'à l'autopsie; tel le cas de Bristowe, dans lequel une jeune femme présenta pendant toute la durée de la maladie des troubles gastriques, avec douleur aiguë dans le côté gauche, et qui succomba finalement à des accidents de pleurésie et de péritonite. A l'autopsie, on ne trouva aucune lésion spéciale, si ce n'est dans le foie qui était rempli d'abcès.

1. Cité par Aribaud, p. 19 et p. 35.

Plus souvent, ce sont des phénomènes intestinaux siégeant dans la région du cæcum et de l'appendice qui attirent toute l'attention; telles sont les observations de Barth, de Partsch, de Samter[1], où le diagnostic était celui de typhlite et de périty phlite, et où l'abcès du foie fut une trouvaille d'autopsie.

Forme pyohémique. — Cette forme, qui est rare, a été constatée dans des conditions différentes : ou bien la lésion hépatique est nettement diagnostiquée avant l'apparition des accidents pyohémiques, et semble avoir été le point de départ des troubles généraux, comme dans le cas de Boari; ou bien, les abcès du foie passent inaperçus au cours de l'infection générale, et constituent, là encore, une simple trouvaille d'autopsie (obs. d'Hebb, d'Israël).

Dans les deux cas, la maladie présente les allures classiques de la pyohémie. On trouve notés dans les observations les accès de fièvre intermittente avec grands frissons, sueurs profuses, de l'amaigrissement, une teinte terreuse des téguments, de la diarrhée et des vomissements; en même temps apparaissent des abcès multiples viscéraux ou sous-cutanés : le malade d'Israël portait un nombre considérable d'abcès aux deux jambes, au bras, à l'épaule gauche, dans le creux sous-claviculaire, la peau du ventre, les fesses, sur la paroi latérale droite du thorax, indépendamment de foyers purulents dans le foie, les reins, la rate, etc.; chez le malade de Hebb, il existait des abcès du cerveau et de la méningite, de la pneumonie, une caverne du poumon et de la pleurésie suppurée, une vaste végétation dans la paroi de l'oreillette droite du cœur et dans le foie, un abcès et plusieurs centres de caséification.

Marche. — Durée. — Terminaison.

La mort est la terminaison habituelle de l'actinomycose hépatique; il résulte en effet de notre statistique que les 31 cas d'actinomycose hépatique recueillis dans la littérature médicale ont *tous* été suivis de mort; nous verrons bientôt que les diverses interventions chirurgicales proposées sont demeurées jusqu'ici inutiles. La mort est survenue au bout d'un temps variable; beaucoup d'observations ne nous fournissent à ce sujet que des renseignements insuffisants; toutefois la maladie a eu le plus souvent une durée moyenne de six à neuf mois; mais il est des cas où elle a évolué beaucoup plus rapidement et d'autres où elle s'est prolongée au delà d'un an, jusqu'à deux ans et deux mois dans l'observation de Friedrich.

1. Cité par Aribaud, p. 21.

La mort est la conséquence de l'épuisement produit par une suppuration prolongée (Donalies, Zemann, Eve, Langhans), de la pyohémie (Israël, Hebb, Boari), ou de l'une des complications dont il nous reste à parler.

Parmi ces complications, il faut citer la péritonite par propagation ou par rupture de l'abcès dans la cavité péritonéale, les lésions concomitantes observées en particulier du côté de l'intestin, du poumon, de la rate, de l'utérus et des annexes, la pleurésie signalée plusieurs fois, la péricardite (cas de Friedrich), l'abcès du psoas (cas de Uskow)[1], l'envahissement du rein et de la colonne vertébrale par l'actinomycose (cas de Donalies), la pneumonie et la tuberculose pulmonaire, enfin, les abcès à distance, abcès métastatiques dus aux microbes pyogènes vulgaires associés à l'actinomyces, comme dans l'observation de Boari.

Diagnostic.

Le diagnostic de l'actinomycose du foie est le plus souvent impossible, exception faite des cas où la lésion hépatique est secondaire à une actinomycose viscérale reconnue.

C'est en procédant par exclusion qu'on pourra, avant la formation de l'abcès, soupçonner l'existence de l'actinomycose du foie; si on parvient à éliminer le kyste hydatique, les tumeurs, la syphilis, la cirrhose hypertrophique, alors on sera en droit de songer à l'actinomycose.

Plus tard, lorsque l'abcès est constitué, il faut tout d'abord, par une étude soigneuse des commémoratifs, éliminer l'existence de l'abcès vulgaire du foie, qui ne s'observe guère que sur des sujets ayant vécu aux colonies.

Certaines formes de l'actinomycose où l'abcès évolue vers la cavité thoracique, sont d'un diagnostic impossible avec la pleurésie purulente; tel fut le cas du malade de van der Strœten, qui présentait tous les signes d'un épanchement pleural, et chez lequel la pleurotomie donna issue au pus d'un abcès du foie chargé des grains jaunâtres caractéristiques.

De même lorsque l'abcès évolue vers la région lombaire, il faut songer aux suppurations d'origine rénale; dans l'observation de Taylor, c'est en se basant sur l'analyse des urines, qui étaient normales, qu'on put rejeter l'hypothèse d'une suppuration du rein que d'autres symptômes permettaient d'admettre.

Dans les cas douteux, le diagnostic doit être assuré par la ponction

1. Cité par Aribaud, p. 21.

exploratrice; si l'on décèle dans le pus fourni par la ponction la présence de l'actinomyces, le diagnostic est certain; mais en l'absence du champignon caractéristique on ne saurait conclure dans tous les cas contre l'actinomycose. Si au moment de la ponction, le pus ne renferme pas d'actinomyces, il a pu en contenir auparavant; le champignon a pu disparaître détruit par la réaction des cellules du tissu infecté, ou par le développement plus rapide des autres micro-organismes associés.

Lorsque l'abcès s'est ouvert spontanément par des trajets fistuleux au niveau des téguments, l'aspect que présentent les parties envahies par la suppuration et les caractères du pus qui s'écoule, ne peuvent longtemps laisser dans le doute.

Traitement.

Le traitement médical par l'iodure de potassium, préconisé contre l'actinomycose en général, n'a donné aucun résultat dans les cas d'actinomycose hépatique, où il a été employé.

Toutefois ces cas sont trop peu nombreux pour qu'on puisse porter actuellement un jugement définitif sur la valeur du traitement médical, qui a donné de bons résultats dans d'autres localisations de la maladie; il ne doit pas être négligé, selon nous, et devra être employé à doses élevées (6 à 10 gr. d'iodure de potassium par jour) soit seul, soit concurremment avec le traitement chirurgical.

Nous avons pu réunir *six* observations où une intervention chirurgicale a été pratiquée pour l'actinomycose hépatique. Ce sont celles de Boari, Eve, Langhans, Schartau, Taylor et van der Strœten. Malheureusement, dans la plupart de ces observations, nous ne trouvons que des renseignements très incomplets sur l'acte opératoire. Ces divers cas se sont présentés sous forme d'abcès. Que l'abcès fût primitif ou secondaire, on s'est comporté vis-à-vis de lui comme on se comporte vis-à-vis d'un abcès vulgaire du foie.

Trois *voies d'accès* ont été suivies pour atteindre la collection purulente : la voie abdominale, la plus fréquemment employée, la voie thoracique et la voie lombaire.

Quatre chirurgiens ont eu recours *à la voie abdominale* : ce sont Boari, Eve, Langhans et Schartau. Parfois l'opération a été réduite à la simple incision d'un abcès de la paroi abdominale communiquant avec le foyer purulent intrahépatique; il s'agissait alors de cas dans lesquels la lésion profonde, partie du foie, avait envahi la paroi abdominale plus ou moins infiltrée et épaissie.

Dans d'autres cas, c'est à une opération bien réglée qu'on a eu

recours : après laparotomie, on a abordé le foie, en s'aidant même *de la résection du bord costal* pour se donner du jour, comme le fit Boari ; puis on a ponctionné l'organe pour découvrir le siège de la collection ; Langhans, Boari ont eu recours à cette ponction exploratrice ; Boari ne découvrit la cavité formée par l'abcès qu'après plusieurs ponctions d'essai ; enfin, on a terminé par l'incision large de l'abcès et le drainage dans les conditions ordinaires.

Parmi les complications survenues pendant l'acte opératoire, nous trouvons seulement citée par Langhans l'apparition d'une hémorragie abondante qui interrompit l'opération.

La *voie lombaire* a été suivie une fois seulement (obs. de Taylor) pour aborder la collection purulente ; l'incision fut faite parallèlement à la dernière côte, la tumeur fut ponctionnée au trocart et évacuée.

Enfin, la *voie thoracique* a été suivie une fois également par van der Strœten, qui ponctionna à deux reprises une saillie formée sur la paroi latérale du thorax avant d'en pratiquer l'incision. Cette incision fut faite sans résection costale.

Les six cas opérés se sont tous terminés par la *mort* ; celle-ci n'a jamais été la conséquence immédiate de l'acte opératoire ; elle s'est produite un temps plus ou moins long après l'intervention, qui, dans quelques cas même, fut suivie d'une amélioration passagère. La mort fut le résultat, ou de lésions concomitantes, situées soit dans le foie, soit dans des viscères éloignées, et méconnues au moment de l'opération, ou de l'extension des lésions locales, qui avaient continué à évoluer après l'intervention et qui nécessitèrent chez les malades de Boari, Eve, Langhans, une seconde intervention consistant dans l'ouverture de nouveaux abcès, et l'attouchement au thermocautère ou le raclage à la curette des foyers de suppuration persistants.

Malgré les mauvais résultats obtenus dans cette première série d'opérations, il nous semble qu'on ne peut pas, en se basant sur un si petit nombre de faits, condamner sans recours l'intervention chirurgicale dans l'actinomycose du foie.

L'opération faite à une période aussi rapprochée que possible du début des accidents, lorsque la lésion hépatique est isolée ou prédominante, et associée au traitement médical, doit-elle toujours rester sans résultat ? C'est ce que l'avenir nous apprendra ; il est impossible actuellement de formuler un jugement définitif.

Quoi qu'il en soit, c'est contre la lésion arrivée à la période d'abcès, nous l'avons vu, qu'on aura le plus souvent à intervenir. La méthode des ponctions simples nous paraît ici absolument insuffisante ; elle

n'a donné aucun résultat dans le cas de van der Strœten, qui du plus tard inciser la poche purulente. Il faut recourir d'emblée à l'incision large de l'abcès, combinée au raclage immédiat ou à la thermocautérisation des parois de la poche, et suivie d'un drainage. La voie d'accès du foyer purulent sera déterminée par le sens suivant lequel auront évolué les lésions.

Si l'actinomycose était observée avant la formation de l'abcès, à l'époque où elle forme une véritable tumeur, et si, par son siège et par l'étendue des désordres, cette tumeur paraissait justiciable d'une intervention chirurgicale, nous pensons que la résection s'imposerait ici au même titre que pour les autres tumeurs du foie. Les cas sans doute sont rares où pareille intervention pourrait être pratiquée, cependant il faut compter avec les hasards de la clinique, et l'extirpation, par exemple, d'un lobe gauche du foie envahi par l'actinomycose nous paraît réalisable au même titre que pour toute autre tumeur de l'organe.

INDEX BIBLIOGRAPHIQUE.

Aribaud (G.), *Actinomycose du foie*, Thèse de Lyon, 1897, n° 125.

Baumgarten, *Lehrbuch der pathologischen Mykologie*, Brunswick, 1890.

Bérard (L.), De l'actinomycose humaine. Sa fréquence en France; nécessités et moyens de la reconnaître; données cliniques; diagnostic et traitement, *Gaz. des Hôpitaux*, 1896, t. LXIX, p. 253-289.

Boari, Un caso di actinomicosi umano primitiva del fegato, *Policlinico*, 1897, p. 19-25.

Bristowe (J.-S.), Two specimens of actinomycosis of the liver, *Presse médic.*, 1897; *St Thomas's Hospit. Reports*, 1886, t. XIV, p. 243.

Brodier, Actinomycose, *Traité de Chirurgie* de A. Le Dentu et Delbet.

Cart (E.), *Contribution à l'étude de l'actinomycose chez l'homme*, Paris, 1890.

Choux, Étude clinique et thérapeutique de l'actinomycose, *Arch. de Médecine*, 1895.

Donalies, *Die Actinomycose des Menschen*, Halle, 1894.

Doyen et Roussel, Deux cas d'actinomycose chez l'homme; opération; guérison, *Congr. franç. de Chirurgie*, Paris, 1891, p. 463-465.

Duvau, *Pronostic éloigné des différentes formes cliniques de l'actinomycose humaine*, Thèse de Lyon, 1902, n° 92.

Eve, Actinomycosis, *Practitioner*, 1888, t. XL, p. 321-331.

Eve, Case of actinomycosis of the liver, *Trans. Patholog. Society of London*, 1888-9, t. XL, p. 405-408; et *Brit. med. Journ.*, 1889, I, p. 534.

Friedrich, Tuberkulin und Actinomycose, *Deutsche Jahrb. für Chirurg.*, 1896.

Grill, Uber Aktinomycose der Magens und Darms beim Menschen, *Beiträge zur klin. Chirurg.*, 1895, t. XIII, p. 551-583.

Guermonprez et Bécue, *Actinomycose*, Paris, Rueff et Cie.

Harley, Hydatid tumor in abdomen; cirrhosis of liver; jaundice, death, *Med. Times and Gaz.*, 1885, t. I, p. 212.

Harris (W.-B.), A case of actinomycosis hominis affecting the pleura and lung of the left side, the spleen, the liver and peritoneum, and probably the large intestine, *Journ. Patholog. and Bacteriol.*, Edinburgh, 1898, p. 182-188.

Hebb, A case of actinomycosis hominis, *Brit. med. Journ.*, 1887, n° 1563, p. 331.

Hinglais, *Étude sur l'actinomycose appendiculo-cæcale*, Thèse de Lyon, 1897.

Israël, Neue Beobachtungen aus dem Gebiete der Mycosen der Menschen, *Arch. für pathol. Anat. und Physiolog.*, 1878, p. 15-53.

Koranyi, *Zoonose* (in *Specielle Pathologie und Therapie* herausgegeben von Prof. Dr Hermann Nothnagel), Wien, 1897.

Langhans, Drei Fälle von Actinomycosis, *Corresp. Blätter für schweizer Aerzte*, 1888, t. XVIII, p. 329-371.

Langenbuch, *Deutsche Chirurgie : Chirurg. der Leber.*

Langstein, Die Aktinomykose des Menschen, *Prager medizin. Wochensch.*, janvier 1895.

Latimer et Welsch, A case of intestinal and hepatic actinomycosis in man, associated with leukæmia; with pathology and report, *Internat. Clin.*, Philadelphia, 1896, t. III, p. 152-164; et *Trans. Assoc. Americ. Physicians*, Philadelphia, 1896, XI, p. 328-339.

Leith, Actinomycosis of the colon, liver and lung, *Edinb. Hosp. Rep.*, 1894, t. II, p. 121-191.

Litten, Ein Fall von aktinomykosischen Leberabcess, *Verhandl. der Ver. inn. med. zu. Berliner*, 1900, XIX, p. 330-332; et *Deutsche med. Wochensch.*, 1900, XXVI, 17-18.

Moser, Actinomycosis of the liver, *New York med. Journ.*, 1894, LX, p. 176.

Pawlowsky et Maksutoff, Sur la phagocytose dans l'actinomycose, *Annales de l'Inst. Pasteur*, 1893, t. VII, p. 544-549.

Partsch (K.), Die Aktinomykose des Menschen, *Volkmann Sammlung klin. Vorträge, Chirurgie*, n° 95.

Ponfick (cas de Zemann), Pflanziche und thierische Parasiten, *Jahresbericht über die Leistungen und Fortschritte in der gesammten Medizin*, 1883, 1er Band.

Poncet et Bérard, *Traité clinique de l'actinomycose humaine; pseudo-actinomycose et botryomycose*, Paris, Masson et Cie, 1898; — *Bulletin Académie de Médecine*, 1er avril 1902, et *Gaz. hebdomadaire de Méd. et de Chir.*, 1902, n° 27, p. 306.

Schwartz, *Chirurgie du foie*, p. 203, Paris, O. Doin, 1901.

Skeritt, *The American Journ. of med. Sciences*, 1887; cité in thèse de Cart, 1889-90.

Stewart et Muir, Notes on a case of actinomycosis of ovaries and liver; with pathological report, *Edinb. Hospit. Rep.*, 1893, t. I, p. 93-113.

Taylor, A case of actinomycosis of the liver, *Guy's Hospit. Reports*, t. XLIII.

Van der Strœten, L'actinomycose chez l'homme, *Acad. méd. de Belgique*, 1891.

Weigert, *Virchow's Archiv*, Bd. LXXXIV, p. 303.

Voir au verso la statistique des opérations pratiquées pour actinomycose du foie.

Statistique des opérations pratiquées pour actinomycose du foie.

NOM DE L'AUTEUR	SEXE. — AGE	OPÉRATION	RÉSULTATS
Boari, 1897.	H. 37 ans.	Laparotomie. — *Résection de trois côtes.* Après plusieurs ponctions d'essai, on tomba sur une vaste cavité qui, largement incisée, donna issue à 500 grammes de pus. Ce pus contenait quantité de petites granulations sphériques de couleur jaunâtre; au microscope on reconnut l'actinomyces. Le malade était en voie de guérison, lorsque trois mois après l'opération, il se plaignit de douleurs dans le côté gauche du thorax; on retira de la plèvre, en deux fois, 400 grammes d'un liquide séreux, dans lequel on ne trouva rien de particulier. Fièvre persistante, toux continuelle; examen des crachats négatif. *2e intervention : on gratte à la curette le fond de la plaie hépatique*, et on ramène des grains d'actinomyces. *Traitement à l'iodure de potassium*, sans résultat. Des injections interstitielles d'acide phénique et de bleu de méthylène, des cautérisations profondes au thermocautère ne peuvent faire tomber la fièvre.	*Mort* quatre mois après l'opération avec des phénomènes de pyohémie. A l'autopsie, on constata qu'il existait un second abcès, de grande dimension, intéressant presque toute l'épaisseur du foie, et entouré d'abcès miliaires. Quelques abcès situés dans des adhérences pleurales diaphragmatiques droites. Abcès du poumon.
Eve, 1889.	F. 60 ans.	Il existait dans l'hypochondre droit une tumeur molle, au niveau de laquelle la peau était œdématiée. Incision de la tumeur, d'où il sort seulement un tissu granuleux; on met un drain et on panse à l'iodoforme. A la suite de l'opération, léger écoulement, fièvre, peau épaissie au pourtour de l'ouverture. *Traitement à l'iodure de potassium.* Des cavités s'étant formées autour de l'incision, on dut, vingt jours après la première opération, ouvrir deux de ces cavités et *racler les tissus infiltrés.* Malgré cela, la paroi continue à s'infiltrer, et des abcès sous-cutanés se forment; il existait à un moment donné six ouvertures fistuleuses de l'hypochondre droit et de l'épigastre	*Mort* par épuisement progressif, un an après la première intervention. Pas d'autopsie.
Langhans, 1888.	H. 48 ans.	On pensait comme diagnostic à un abcès du foie ou à un kyste hydatique. En février, on pratiqua une *ponction exploratrice* et *l'ouverture* complète d'un abcès qui contenait beaucoup de pus d'odeur fétide. A la suite de l'opération, suppuration persistante. En mai, on *ouvre un second abcès*, et une hémorragie abon-	*Mort* par épuisement progressif quatre mois après la première opération. L'opération avait évacué une caverne située entre le lobe droit du foie et le diaphragme. On trouve à la coupe du foie un gros foyer qui occupe presque tout le lobe gauche grossi et la partie médiane du lobe droit. Il existait un abcès de petit volume dans le

Schartau.	F. 28 ans.	Sous le rebord costal gauche, existe un abcès gros comme un œuf de poule. On en pratique *l'incision*.	*Mort* quinze jours après l'opération. Autopsie : Dans le lobe droit du foie existe un très gros abcès actinomycotique ; à gauche de celui-ci existe un *second foyer en communication avec l'abcès cutané*.
Taylor, 1890.	H. 42 ans.	La tumeur occupait le flanc droit, s'étendant de la dernière côte droite à la crête iliaque. Incision dans la région lombaire parallèle à la dernière côte ; ponction et évacuation de la collection. (Les renseignements opératoires fournis dans l'observation sont tout à fait insuffisants.)	*Mort* par épuisement deux mois après l'opération. A l'autopsie, on reconnut qu'indépendamment de la cavité purulente évacuée, qui occupait le lobe droit du foie, de nombreux grains blancs semblables à des tubercules miliaires étaient disséminés dans le foie ; le duodénum et le côlon ascendant étaient perforés ; il y avait du pus dans le petit bassin ; les deux poumons sont criblés de petits noyaux actinomycotiques un peu plus gros que des tubercules miliaires.
Van der Strœten, 1891.	H. 22 ans.	Signes d'un épanchement pleural. La partie inférieure du thorax bombe au niveau des 8e et 9e côtes. *Ponction* avec l'appareil Potain dans le 9e espace intercostal ; on retire environ 250 grammes de pus très épais, très fétide, d'une coloration brunâtre. Il renferme des grains actinomycotiques. Les symptômes persistant, on pratique le surlendemain une 2e *ponction* dans le 8e espace intercostal ; on ramène seulement de la sérosité. La tuméfaction de la partie latérale du thorax continue à augmenter ; bientôt on y perçoit de la fluctuation et par la pression la tumeur semble se réduire. Puis le malade accuse une douleur vive à l'endroit de la première ponction ; par cet orifice on voit s'écouler un peu de pus épais, brunâtre ; une *incision* donne issue à une cinquantaine de grammes de pus brunâtre, granuleux, très fétide, contenant des granulations actinomycotiques. Il se produit, 4 mois environ après l'opération, une *amélioration sensible dans l'état du malade* ; la plaie dont la sécrétion est diminuée, s'est rétrécie, laissant une fistule. Mais bientôt la peau de la région avoisinant la fistule s'indure, s'épaissit sous forme de plaque et prend une teinte rouge violacée ; la sécrétion devient plus abondante ; l'état général redevient mauvais. De l'ascite apparaît. Il se produit, en quelques jours, *trois ouvertures* étroites, dans le voisinage de la première fistule ; ces fistules communiquent entre elles sous la peau décollée.	*Mort* six mois après l'opération. A l'autopsie, on constate qu'il existe un vaste foyer en suppuration, circonscrit par les restes du foie et du rein ; l'extrémité supérieure et la face antérieure de ce dernier organe sont infiltrées de pus et détruites.

CONTRIBUTION A L'ÉTUDE
DE L'EXCLUSION DE L'INTESTIN

Par le Dr VAUTRIN,
Professeur agrégé à la Faculté de Médecine de Nancy.

C'est sans contredit à la chirurgie allemande que revient l'honneur d'avoir mis en pratique l'*exclusion de l'intestin*, et d'avoir montré l'étendue des avantages que les malades peuvent en tirer dans un grand nombre de cas. Les travaux de Salzer, en 1891 et 1892, ceux de Rudolf Frank, en 1892, de von Eiselsberg, en 1893, de Klecki, en 1893, de Körte, de von Baracz, d'Obalinski, en 1894, de Reichel, en 1895, de Weisinger, de Bier, en 1895, de Narath, et d'Obalinski, en 1896, ont contribué à établir sur des bases cliniques solides la valeur de l'opération, et à la dégager de toutes les incertitudes du début. L'exclusion de l'intestin ne fut guère vulgarisée en France qu'en 1897, au moment où Heydenreich (de Nancy) publia dans la *Semaine médicale* une étude critique intéressante sur ce sujet. A partir de 1897, nous voyons l'opération allemande s'acclimater en pays de langue francaise. Lavisé, de Bruxelles, pratique le 11 juillet 1897 sa première exclusion intestinale, et, le 14 mars 1898, sa seconde opération. Moi-même, avant Terrier, dont la première opération date du 22 juillet 1899, je pratique, le 15 avril 1898, une première exclusion de l'intestin, qui fut suivie la même année d'une seconde intervention analogue. Bien que les publications françaises fassent rarement mention d'opérations de ce genre exécutées en notre pays, il n'en est pas moins probable qu'elles y sont assez communes, et qu'on n'a pas été sans reconnaître, depuis nombre d'années, les immenses services qu'elles peuvent rendre contre des affections, jusqu'alors réputées incurables, du tube digestif. La pénurie des observations n'indique donc pas, j'en suis certain, que l'exclusion ait été délaissée parmi nous, et qu'elle soit restée l'apanage des Allemands ou des Américains.

Les indications de l'*exclusion de l'intestin* se sont étendues, à mesure que le manuel opératoire se simplifiait et se dégageait des premières hésitations, inhérentes à toutes les tentatives chirurgicales

nouvelles. Réservée d'abord aux lésions tuberculeuses étendues du cæcum (Hochenegg, 1891; Frank, 1892), et aux fistules pyostercorales, l'opération fut appliquée successivement aux tumeurs malignes cæcales, aux fistules intestino-vaginales, aux néoplasmes des divers segments du tube digestif, aux fistules stercorales, et enfin, dans ces dernières années, aux lésions inflammatoires ulcérées de l'intestin. L'exclusion n'étant autre chose que la séparation d'un segment d'intestin malade, son isolement de la continuité du tube digestif, et sa mise au repos fonctionnel, il s'ensuit que cette thérapeutique trouvera son application chaque fois que la chirurgie ne pourra supprimer la lésion par une exérèse radicale, ou bien lorsque cette lésion sera susceptible de guérir d'elle-même, après la suppression du passage irritant des matières intestinales (fistules stercorales, ulcération de l'entérite, etc.). On pourrait même aujourd'hui, étendant les indications de l'exclusion intestinale, classer en deux catégories ces indications, suivant qu'il s'agit : α) de lésions anatomiques graves, malignes et définitives; c'est le cas du cancer, de certaines tuberculoses avec désorganisation étendue; ou β) de lésions plus superficielles, de nature bénigne ou inflammatoire, susceptibles de guérir par la mise au repos du segment intestinal malade; c'est le fait des rétrécissements, des ulcérations, des fistules intestinales ouvertes à la peau, dans le vagin ou dans certains organes creux.

Pour les affections du premier groupe, l'exclusion n'apporte qu'un remède palliatif, un soulagement momentané, bien que précieux, et une prolongation appréciable de l'existence. A ce titre, cette intervention rend encore d'immenses services et peut procurer une survie tranquille de une ou même plusieurs années. Mais c'est surtout pour les affections du second groupe que l'exclusion s'affirme comme une thérapeutique vraiment utile et efficace. Là elle est sûrement l'opération libératrice, celle qui lève tous les accidents, qui rend la santé, supprime la douleur, amène la guérison. Elle ne peut être comparée évidemment, comme effet immédiat et comme efficacité absolue, avec l'entérectomie qui supprime d'emblée le mal et écarte à jamais ses complications. Mais à défaut de l'entérectomie, lorsqu'elle ne peut être exécutée, l'exclusion constitue une ressource précieuse et encore désirable, puisqu'elle peut mener à la guérison définitive par un chemin sûr, bien que parfois lent et ardu. Le nombre des cas où, par l'exclusion, on a obtenu la guérison complète de fistules stercorales cutanées ou vaginales, de tuberculoses cæcales réduites par l'opération à de simples abcès, faciles à drainer, à curetter et à modifier par des moyens externes, d'ulcérations serpigineuses et profondes de l'intestin entretenues par le contact irritant

des matières intestinales, est déjà considérable. Il n'est pas jusqu'à cette affection si commune aujourd'hui, l'*entérite muco-membraneuse*, qui, dans ses formes graves, ulcéreuses et hémorragiques, ne relève de l'exclusion de l'intestin (discussion à la *Société de Médecine interne de Berlin*, 12 janvier 1903), mais d'une exclusion momentanée du segment inférieur du tube digestif, qui permettrait, par l'abouchement à la peau des deux bouts intestinaux sectionnés au-dessus de la lésion, de déverser à l'extérieur les matières par le bout supérieur, l'inférieur restant inerte et néanmoins juxtaposé, jusqu'à ce que, par le repos fonctionnel et l'influence d'une médication spéciale, l'état de la partie intestinale exclue se prête à un rétablissement de la circulation normale par la cure chirurgicale de l'anus contre nature, chirurgicalement créé (Follet, Novaro, Durante, Mayo Robson, Körte, Labey).

Il faut encore voir à l'opération de l'exclusion de l'intestin un autre avantage, c'est celui de produire, par la suppression de l'obstacle au cours régulier de la circulation des matières, un relèvement de l'état général, et une amélioration dans l'état local. Cette transformation locale de la lésion est vraiment frappante et souvent rapide. S'il s'agit d'une tumeur, l'on voit la masse néoplasique se décongestionner, s'affaisser; les suintements sanieux s'atténuent; les hémorragies cessent; la septicémie diminue, en même temps que l'appétit et les forces se relèvent. Il n'est pas rare de constater, dix ou quinze jours après l'exclusion, que la tumeur dépourvue de la zone d'infiltration et d'œdème qui l'entourait, est devenue mobile au point de solliciter une intervention secondaire, une ablation totale, qu'il eût été impossible de tenter auparavant.

Pour la tuberculose ou pour les lésions inflammatoires péricæcales, il en va de même, et l'on observe parfois qu'après l'isolement d'un segment intestinal malade, la lésion, d'abord diffuse et sans limites précises, se réduit à des dimensions plus nettes et à une masse mieux déterminée, qui s'offre mieux à une extirpation secondaire. Voilà, à mon avis, un avantage bien caractérisé, et non des moindres, de l'exclusion; on l'a trop négligé, et il importe de bien le mettre en relief, après Eiselsberg, qui l'a signalé déjà depuis longtemps. L'exclusion, en redonnant à l'organisme du malade un regain de force et de vigueur, en faisant cesser la stercorémie et la septicémie due à la résorption des sécrétions accumulées au niveau du rétrécissement intestinal, en provoquant la diminution et la décongestion de la lésion elle-même, rend possible et même facile une intervention radicale, qui semblait d'abord défier toute tentative chirurgicale.

Le court aperçu de ces indications de l'exclusion montre bien la légitimité et la valeur de cette opération. Si l'on parcourt les observations colligées par les auteurs allemands, celles très rares publiées dans les travaux français, l'on se convainc aisément, par les résultats obtenus, de l'excellence de cette intervention et des services qu'elle peut rendre, malgré les inconvénients qu'elle présente. Elle a supplanté l'entéro-anastomose de Maisonneuve, à laquelle elle ne peut être comparée dans son but, ni dans ses effets thérapeutiques. Par l'entéro-anastomose, qui réunit en les abouchant latéralement les parties d'intestin situées en amont et en aval de la lésion, le chirurgien obvie aux accidents d'occlusion, mais il ne supprime pas le contact des matières stercorales sur le point malade, la septicémie, l'hémorragie, les souffrances; il n'exclut pas en un mot, du tube digestif remis en fonctionnement, l'anse intestinale où siège le mal qui affaiblit l'organisme, plus par la résorption de ses principes morbides que par son développement même. Je ne crois pas que l'on puisse mettre en parallèle, même sous le nom d'exclusion incomplète, les observations où l'entéro-anastomose a été pratiquée, et celles où l'on a employé l'exclusion dans l'un de ses procédés types; ce sont là des faits cliniques dissemblables, qui fausseraient les statistiques.

L'exclusion laisse persister la lésion, c'est là le principal reproche qu'on lui adresse, et c'est la raison du peu d'enthousiasme et des hésitations qu'elle a inspirés depuis dix ans. Outre que toutes les lésions que cette méthode opératoire ne supprime pas ne sont point incurables dans la suite, outre que le segment d'intestin exclu peut, sous l'influence d'un traitement ultérieur spécial, se cicatriser, ainsi que cela s'observe pour la tuberculose cæcale ou d'autres affections ulcéreuses et inflammatoires, il faut tenir compte de ce fait, que, pour les néoplasmes les plus malins contre lesquels on emploie l'exclusion, il s'opère dans la suite des modifications telles dans la prolifération morbide, dans la vascularisation et la nutrition, que si une exérèse secondaire ne devient pas possible, au moins l'évolution du mal est singulièrement retardée et rendue plus inoffensive. La résection intestinale est de beaucoup préférable à l'exclusion, qui n'est qu'un succédané bien inférieur, mais n'est-il pas bon de savoir que dans les cas où l'entérectomie est jugée trop dangereuse ou impraticable, chez les cachectiques et les épuisés, chez les malheureux en proie aux phénomènes de l'occlusion chronique ou aiguë, l'exclusion nous offre un palliatif des plus précieux, au prix d'une mutilation relativement légère?

L'exclusion, pour conserver sa valeur thérapeutique, son inno-

cuité et son efficacité, doit plus que toute autre méthode opératoire, satisfaire à certaines règles techniques, que l'étude comparée des observations a mises en évidence, et à certaines exigences ressortissant au cas particulier et aux indications qu'il présente. La méthode générale de l'exclusion s'applique à toutes les lésions du tube digestif déterminant un trouble fonctionnel sérieux, entravant la circulation intestinale, aux obstructions intrinsèques ou extrinsèques, aussi bien qu'aux abouchements anormaux, aux fistules, aux adhérences étendues, aux compressions de voisinage, aux exsudats inflammatoires. C'est dire que les conditions d'application de cette méthode sont multiples, comme les formes et les manifestations cliniques des maladies intestinales. Tantôt le mal est limité et nettement circonscrit, tantôt il est diffus et englobe une portion étendue de l'intestin; tantôt une seule portion du tube digestif est compromise, tantôt l'exsudat réunit en une seule masse plastique un grand nombre d'anses qu'il est impossible de dissocier. La région iléo-cæcale, avec ses maladies si complexes, est celle où l'exclusion trouve ses applications habituelles; c'est en ce point que les tumeurs malignes, la tuberculose, les fistules, les exsudats inflammatoires, se produisent avec une certaine préférence, et s'offrent peut-être le mieux à l'acte opératoire. Cependant les autres départements du tube digestif ne sont point exempts ni des tumeurs, ni des productions morbides qui sollicitent l'exclusion, à défaut de la résection qui doit presque toujours être préférée. Depuis le pylore jusqu'au rectum, cette opération trouve ses applications, avec des variantes de technique et d'exécution, aussi innombrables que les processus pathologiques eux-mêmes. Il est impossible d'envisager dans une description didactique les divers procédés de cette grande méthode de l'exclusion intestinale, puisque les lésions intrinsèques ou extrinsèques, l'importance physiologique, les dimensions et le siège du segment à exclure, ne sont jamais les mêmes dans les différents cas.

Depuis les premiers temps de la pratique de l'exclusion jusqu'aujourd'hui, on a simplifié la technique, et les dénominations elles-mêmes des procédés sont devenues plus nettes et plus compréhensives. Je vais rappeler succinctement les principaux procédés d'exclusion devenus classiques, tout en faisant remarquer qu'on peut les modifier à l'infini. J'appellerai, à l'instar des Allemands, bout proximal et bout distal les parties de l'intestin situées en amont et en aval de la lésion.

On distingue deux méthodes principales : l'*exclusion unilatérale*, et l'*exclusion bilatérale*.

L'*exclusion unilatérale* consiste dans la section de l'intestin en

amont de l'obstacle, dans la fixation à la peau de l'orifice du bout inférieur correspondant à la lésion et dans l'anastomose du bout proximal sur l'intestin en aval du point malade. C'est là, à vrai dire, une sorte d'entéro-anastomose, ne différant de l'opération de Maisonneuve que par la section proximale de l'intestin et la création d'une fistule ayant pour but d'entraîner à l'extérieur les produits de sécrétion et de désagrégation, qui s'accumulent en deçà d'une tumeur ou d'une production tuberculeuse, par exemple. *A priori*, cette intervention, qui laisse persister une communication du foyer morbide avec le bout distal de l'intestin, ne met réellement un terme qu'aux troubles résultant de l'occlusion stercorale; elle ne combat qu'imparfaitement la septicémie, car la résorption des principes septiques entraînés dans le courant intestinal continue. Le processus ulcératif et les hémorragies ne sont guère amendés non plus, puisque le contact du contenu du tube digestif n'est pas épargné aux parties malades, soumises à un remous de liquides irritants, déversés par le bout proximal dans le distal, à une faible distance de la région exclue. Il est de toute évidence que l'exclusion unilatérale ne saurait même se discuter pour les fistules stercorales ou pyostercorales, qui ne s'en trouveraient pas influencées; elle ne trouve son indication que dans certaines conditions spéciales, que j'envisagerai à la fin de ce travail.

L'*exclusion bilatérale* constitue l'opération vraiment utile et efficace. C'est la séparation en dehors du circuit intestinal, par deux incisions en amont et en aval, du segment malade, avec anastomose du bout proximal avec le bout distal. La portion exclue peut alors subir l'un des trois modes de traitement suivants :

a) L'exclusion est suivie de l'ouverture simultanée de deux bouts exclus à la paroi abdominale.

b) L'exclusion est suivie de l'ouverture à la paroi d'un seul bout, et de la fermeture du second, réduit dans le ventre.

c) L'exclusion est suivie de l'occlusion hermétique des bouts exclus, et de leur réduction dans le ventre. C'est l'*exclusion totale*, appelée plus correctement par A. Guinard l'*exclusion fermée*, par opposition aux procédés *a* et *b*, qui constituent l'*exclusion ouverte*.

L'*exclusion fermée* a eu une heure de vogue après les succès de von Baracz et d'Obalinski, mais elle n'a pas tardé à être délaissée, car elle comporte la fermeture hermétique d'une anse malade, que l'on réduit dans la cavité abdominale, après en avoir fait un nettoyage, une toilette et une désinfection, qui ne peuvent être que sommaires. Même réservée aux cas simples, où il n'existe nulle tumeur, nulle lésion septique des tuniques internes de l'intestin,

cette manière d'agir est irrationnelle et entachée d'une imprudente gravité. D'ailleurs, von Baracz et Obalinski sont venus rapidement à résipiscence et ont déconseillé l'exclusion fermée.

Toutefois, lorsqu'il s'agit de lésions intestinales déjà fistulisées à l'extérieur, cette méthode peut devenir bonne et même excellente. Il importe alors de distinguer l'importance des lésions intestinales elles-mêmes et leur siège. La tuberculose iléo-cæcale, par exemple, s'accommoderait mal de l'exclusion fermée, avec une fistulisation simple, surtout si le mal est étendu. Pour quiconque connaît la forme irrégulière, accidentée, que prend la lumière intestinale dans ces conditions, il est facile de se rendre compte qu'une ouverture fistuleuse simple, correspondant généralement à un seul diverticule, vide mal et exonère insuffisamment le segment malade des sécrétions qu'il renferme. Il n'en est pas de même si la lésion est limitée, ou bien si la fistule est purement stercorale ou compliquée d'un trajet purulent direct; dans ces cas, l'exclusion fermée triomphe et guérit sûrement. Elle trouve ses plus belles indications dans les fistules intestino-vaginales, que l'on observait naguère fréquemment, alors que l'hystérectomie vaginale était souvent pratiquée pour les annexites et pour le morcellement des fibromes. Les statistiques nous montrent que l'exclusion fermée a donné dans cet ordre de faits les plus beaux succès. Voici une nouvelle observation inédite :

J'observai, vers la fin de l'année 1898 une fistule stercoro-vaginale consécutive à une hystérectomie vaginale, pratiquée sept mois auparavant, pour suppuration pelvienne, chez une femme de trente et un ans. Cette fistule siégeait sur une anse grêle assez élevée, à en juger par l'abondance et la nature de l'écoulement intestinal. Les moyens ordinaires ayant échoué, je résolus de faire l'exclusion. Une incision de laparotomie me conduisit sur une anse grêle, adhérente au fond du pelvis sur une étendue de 10 centimètres environ. D'autres anses assez mollement unies à la première furent libérées aisément, puis je sectionnai l'intestin en amont et en aval de la fistule, et je réunis les deux bouts distal et proximal par une suture termino-terminale, que le calibre large du tube digestif m'autorisait à employer. Les deux extrémités de l'anse exclue furent fermées séparément par trois rangées de sutures, puis réduites dans le bassin. Les suites de cette opération furent très simples et sans réaction péritonéale. La fistule vaginale se tarit peu à peu, si bien que, deux mois après l'opération, le suintement en était réduit à des proportions insignifiantes. Toute vaginite avait cessé sous l'influence de lavages réguliers. J'ai perdu la trace de cette malade, qui a dû quitter la Lorraine peu de temps après mon dernier examen.

Appliquée dans des cas semblables, l'exclusion fermée est une opération recommandable; elle doit être préférée alors à l'exclusion ouverte, qui laisserait persister inutilement une deuxième fistule plus désagréable et plus gênante que la première.

Le deuxième mode de l'exclusion bilatérale, qui comprend l'*ouverture de l'un des bouts à la paroi et la fermeture de l'autre suivie de sa réduction*, doit jusqu'à un certain point exciter la méfiance du chirurgien. Pour que l'anse exclue puisse bien éliminer par le bout ouvert tous ses produits septiques, ses sécrétions et la suppuration dont elle est souvent le siège, il faut que l'exclusion soit peu étendue, que le mal soit de dimensions réduites et d'importance médiocre, ce qui ne se réalise guère, car, dans ces conditions, l'opération idéale n'est plus l'exclusion, mais la résection. Cependant, si l'on rencontre de telles lésions, justiciables pour des raisons spéciales de l'exclusion, l'on pourra sans scrupule fermer un des bouts exclus et laisser l'autre ouvert, après avoir bien vérifié auquel doit être dévolu le rôle efficace du drainage. Mais l'on ne devrait pas désavouer le moins du monde le chirurgien prudent qui préférerait en semblable occurrence juxtaposer les deux bouts de l'anse exclue, et les fixer ensemble dans la paroi; ce serait peut-être moins risqué et plus vite exécuté. Comme on a affaire le plus fréquemment à des lésions étendues et invétérées des tuniques internes de l'intestin, à des néoplasmes ulcérés ou végétants, à des cloaques suppurés, à des rétrécissements qui obstruent, il est indiqué généralement d'assurer le drainage par les deux extrémités de l'anse exclue, et de maintenir ouvertes ces extrémités en les suturant à la peau.

Ce dernier procédé est, en effet, le meilleur et le plus sûr. Son exécution, d'ailleurs, présente moins de difficultés techniques que la réduction d'un ou des deux bouts après suture en bourse. L'on comprend qu'il répugne à tout opérateur soucieux du bien-être futur de son patient de lui laisser pour l'avenir et en permanence une infirmité astreignante, répugnante même, comme celle d'une fistule par où s'écoule un liquide gluant, épais, parfois sanieux et purulent, exigeant des soins continus et attentifs. Je sais bien que dans la plupart des cas, les sécrétions qui s'écoulent des bouts exclus sont abondantes, profuses même durant les premières semaines, que ces liquides mêlés de pus, de sang corrompu et de détritus anatomiques, sont visqueux et odorants, qu'ils imprègnent le malade de cette odeur fade, sui generis, qui caractérise les sécrétions intestinales, même dépourvues de matières stercorales. Je sais bien aussi qu'autour de l'ouverture de ces fistules, la peau s'irrite, rougit et tend à s'ulcérer, à moins de soins spéciaux, et qu'au

moment où l'écoulement se tarit quelque peu, il est encore nécessaire de répéter plusieurs fois par jour les pansements et les lavages. Tous ces désavantages, tous ces inconvénients, inséparables de l'exclusion, sont largement compensés par la cessation des souffrances, par la *restitutio ad integrum* des fonctions digestives, qui permet au malade de renaître à la vie, de reprendre des forces, d'engraisser, de quitter bientôt le lit et de vaquer encore à ses occupations pendant un temps variable. Sous l'influence bienfaisante de l'exclusion, qui permet de soustraire le patient à la résorption septique, et qui draine la source des poisons qui l'intoxiquaient rapidement et sûrement, non seulement tout danger imminent disparaît, mais la néoplasie intestinale elle-même semble s'arrêter dans le milieu exclu et assaini où elle végétait et s'accroissait par l'irritation constante et le contact des matières intestinales. Après l'exclusion, la lésion se décongestionne et s'assoupit; ses dimensions régressent; son volume diminue; sa mobilité augmente par disparition de l'œdème périphérique et de l'engorgement lymphatique; dans certains cas même, l'amélioration est telle qu'elle donne prise à une illusion de guérison. Ce n'est qu'une illusion le plus souvent, car, en dehors de la tuberculose qui, dans certains cas, peut guérir, des fistules stercorales simples ou pyo-stercorales, les autres affections qui relèvent de l'exclusion ne sont qu'améliorées par elle, jugulées tout au plus pour un instant, jusqu'à ce que l'organisme soit mis en faillite totale par la cachexie et la généralisation.

L'ouverture des deux bouts de l'anse exclue doit donc être considérée comme le procédé normal; il me paraît que c'est le procédé nécessaire, lorsque la lésion organique est très étendue, et qu'on ne peut plus compter sur la péristaltique intestinale pour faire progresser les liquides vers la seule ouverture ménagée. En cas de soins ultérieurs, de lavage, de curage, d'attouchements modificateurs, une ouverture de chaque côté de la lésion s'impose. C'est une garantie contre la résorption septique, contre la stagnation des liquides et contre les complications inflammatoires de voisinage, qui peuvent survenir dans la suite, comme le montre une de mes observations.

J'ai eu l'occasion d'appliquer trois fois l'exclusion avec fistulisation des deux extrémités de l'anse exclue. Je vais relater succinctement ces observations.

Observation I. — Mme M., âgée de vingt-quatre ans, m'est adressée des environs de Remiremont pour une tumeur de la région iléo-cæcale, qui causait une obstruction à peu près complète, avec vomissements, ballon-

nement du ventre et sensibilité très grande du flanc droit. Cette malade est déjà cachectique et anémiée par des pertes de sang qu'elle remarque dans ses selles depuis plusieurs semaines. La tumeur est étendue et volumineuse, sans aucune mobilité. Néanmoins, je décide d'intervenir, me promettant de recourir à l'exclusion si l'entérectomie ne peut être réalisée.

L'opération est faite le 16 avril 1898. Une incision oblique, analogue à l'incision de Roux pour l'appendicectomie, mais plus longue, me conduit sur une masse néoplasique intéressant le cæcum et la partie inférieure du côlon ascendant, se continuant dans le méso correspondant et sur le péritoine pariétal voisin, au point d'empêcher toute mobilisation et toute tentative d'exérèse. Des adhérences avec l'épiploon existent sur la face interne de la tumeur; elles sont décollées aisément, afin de libérer le champ opératoire. Cela fait, l'intestin grêle est sectionné à 8 ou 10 centimètres environ de la valvule de Bauhin, entre deux pinces, assez loin de la région altérée, et les deux plaies intestinales sont attirées dans l'ouverture abdominale et repérées soigneusement. La partie supérieure du côlon ascendant est sectionnée de même. Les deux bouts de l'anse malade sont enveloppés de compresses.

Comme le calibre de l'intestin grêle a été augmenté par la stase stercorale en amont de la tumeur, il est aisé d'anastomoser directement le bout proximal avec le bout distal du côlon ascendant, par une suture circulaire termino-terminale à trois plans. Cette anastomose se fait sans tiraillements et sans difficulté. Puis les deux extrémités de l'anse exclue juxtaposées sont fixées à la paroi abdominale, au milieu environ de l'incision de laparotomie, qui est fermée par trois plans de suture au-dessus et au-dessous.

L'opération, rapidement exécutée, fut bien supportée, et les suites en furent des plus faciles, puisque dès le surlendemain les fonctions digestives avaient repris leur cours, permettant une alimentation régulière et des évacuations spontanées. Dès les premiers jours, l'écoulement par les fistules fut abondant et il garda ce caractère pendant quatre à cinq semaines; d'abord mélangé de sang résultant de malaxations opératoires, puis de matières stercorales résiduales, il devint peu à peu exclusivement purulent et muqueux, ne répandant plus qu'une odeur fade et perdant entièrement ses propriétés irritantes. Lors du départ de la malade, cinq semaines après l'opération, l'état général s'était notablement relevé, puisque la station debout prolongée, la marche et la position assise, étaient devenues possibles, et que toute souffrance abdominale avait disparu. Au palper, l'on constatait une telle diminution de la lésion, que j'agitai sérieusement la question d'une extirpation secondaire, devant laquelle je reculai cependant, parce que la mobilité restait nulle.

J'ai appris par le docteur Charles, de Remiremont, médecin de la malade, que celle-ci put reprendre dans la suite un peu de sa vie active antérieure, et qu'elle ne succomba aux progrès de la tumeur que sept mois et demi après l'opération.

Obs. II. — M. M., âgé de cinquante-neuf ans, me fut confié en janvier 1902, par mon excellent ami, le docteur Remy, de Nancy, en pleine obstruction intestinale, occasionnée par une tumeur de la région iléo-cæcale. Cette tumeur, dont j'avais été appelé à constater l'évolution, ne semblait pas très étendue, et je voulais en proposer l'ablation, lorsque survinrent successivement plusieurs attaques d'obstruction, dont la dernière menaçait les jours du malade. J'opérai donc au cours d'accidents graves.

Le 6 janvier 1902, la laparotomie fut faite sur la région latérale de l'abdomen, au niveau du cæcum, et sur une ligne verticale et oblique en bas et en dedans. Je constatai l'existence d'une tumeur iléo-cæcale, d'un volume peu considérable, mais infiltrée profondément dans le méso-cæcum, le méso-côlon ascendant et le mésentère grêle. Les 10 centimètres terminaux de l'intestin grêle étaient recouverts de plaques dures et épaisses de carcinose; sur le côlon ascendant, on remarquait les mêmes lésions. Le péritoine pariétal, dans la gouttière externe bordant le côlon ascendant, portait des plaques laiteuses presque confluentes, que l'on rencontrait encore, mais plus éparses, sur l'angle droit du côlon et même sur le méso-côlon transverse. Devant une lésion aussi diffuse, l'exclusion seule était possible. Je la réalisai en sectionnant : 1° l'intestin grêle à 25 centimètres de la valvule iléo-cæcale, 2° le côlon transverse à l'union de son tiers droit avec ses deux tiers gauches. En raison de la dilatation de l'intestin grêle, il fut encore possible, comme dans le cas précédent, d'aboucher à plein canal le bout proximal sur le bout distal par une suture circulaire à trois plans superposés. Les deux extrémités de l'anse exclue purent être réunies malgré leur distance éloignée, et fixées dans l'angle inférieur de la paroi abdominale, où les deux orifices se juxtaposaient.

Les accidents d'obstruction se trouvèrent conjurés par cette intervention, qui fut admirablement supportée par le patient. Les jours qui suivirent furent exempts de toute complication et de tout malaise. L'opéré, très soulagé et délivré des coliques et des vomissements qui l'épuisaient depuis plusieurs jours, ne cessait de manifester son contentement. On put alimenter de suite, de sorte que les forces revinrent rapidement. Le malade se levait le vingtième jour, et, malgré l'abondance et la persistance d'un écoulement purulent issu des fistules, il se préparait à reprendre peu à peu ses fonctions, lorsque apparurent des douleurs dans l'aine droite, avec gonflement dans la fosse iliaque et la région inguino-crurale correspondantes. Des frissons indiquèrent un travail inflammatoire intense. Bref, après dix jours de fièvre et de dépérissement général, je dus inciser une vaste collection phlegmoneuse, étendue de la fosse iliaque jusqu'à mi-cuisse, et de l'épine iliaque antérieure et supérieure jusqu'en dedans du trochanter en arrière. Grâce à un drainage de part en part sur la région crurale, la suppuration s'atténua et il fut inutile d'ouvrir au niveau de la fosse iliaque; mais la guérison de ce phlegmon ne fut complète que dans le courant du mois de mars.

Après cette complication, issue du voisinage de la tumeur, le patient, épuisé et anémié, se remit à s'alimenter et l'intestin reprit un fonctionne-

ment normal. Néanmoins, de temps en temps, quelques douleurs, suivies de fièvre et d'inappétence, apparaissaient dans la région exclue, et ces crises se terminaient par l'élimination d'une certaine quantité de liquide muco-purulent, teinté de sang, avec légère odeur gangreneuse par instants. Malgré l'ouverture large des bouts de l'intestin exclu, ces crises de rétention se renouvelaient avec persistance et mes tentatives de dilatation ne les modifiaient point, car le siège des obstacles à l'écoulement se trouvait dans le côlon ascendant, en un point inaccessible à une exploration prudente. Les alternatives continuelles de reprise et de cessation de l'appétit et de la fièvre ne permettaient point au malade de se relever réellement; il restait amaigri et faible, toujours sous l'impression d'une septicémie intermittente. Aussi il ne lui fut guère possible de quitter le lit et de marcher que vers la fin d'avril et dans le courant du mois de juin. En juillet, j'observai des phénomènes non douteux de généralisation au foie et au péritoine; la cachexie commença, et la mort survint le 24 juillet, c'est-à-dire 6 mois et demi après l'exclusion.

Obs. III. — Mlle M., âgée de quarante-neuf ans, vient me trouver en janvier 1902, pour une tumeur abdominale qui l'amaigrit et cause des troubles depuis deux ans. Jusqu'alors il n'y a pas eu de symptômes nets d'obstruction, mais seulement des alternatives de constipation et de diarrhée. Les évacuations alvines sont toujours liquides, glaireuses et mélangées de sang.

On constate la présence dans la région cæcale d'une tumeur volumineuse, remontant sur le côlon, sans mobilité, sans connexion avec les organes du bassin.

Le 10 janvier 1902, une incision est pratiquée verticalement sur la partie droite de l'abdomen, parallèlement à la direction de l'intestin malade. Je mets à nu une tumeur adhérente à la paroi et à l'épiploon, s'étendant depuis la fosse iliaque jusqu'à l'angle supérieur du côlon ascendant, fixe dans la profondeur et tellement soudée au péritoine voisin que je renonce d'emblée à tout espoir d'opération radicale, et que je me prépare à faire l'exclusion. Dans ce but, je saisis l'intestin grêle, que je trouve sain, à 25 centimètres environ de la valvule iléo-cæcale; je le sectionne à ce niveau. Le côlon transverse, attiré dans la plaie, est coupé en son milieu environ, puis les bouts du segment intestinal malade sont enveloppés et réclinés sur la droite. J'abouche alors l'intestin grêle sur le côlon transverse préalablement fermé par une suture en bourse, et j'exécute une anastomose termino-latérale, en greffant le bout proximal sur le côlon perpendiculairement à son axe, après avoir eu soin de glisser le bout proximal sous l'épiploon laissé adhérent à la tumeur.

Pour terminer, les extrémités du segment exclu sont fixées à la peau, l'une dans l'angle supérieur de la plaie abdominale, l'autre dans l'angle inférieur. La paroi est ensuite fermée dans l'intervalle par trois plans de suture superposés.

L'opération fut bien supportée et les fonctions digestives se rétablirent

rapidement. Aucun incident ne survint dans les jours suivants, si bien que la malade pouvait quitter le lit le 10 février et rentrer chez elle, déjà fortifiée et ne souffrant plus, le 18 février. Dans ce cas, on observa après l'intervention la cessation complète des douleurs et l'écoulement en quantité considérable d'un liquide muqueux, qui souillait le pansement en quelques heures et obligeait à des soins répétés. Cet écoulement durait encore au départ de la malade, mais il s'est amendé depuis et a diminué dans de larges proportions. La malade m'écrivait en décembre 1902, qu'elle s'alimentait régulièrement, se levait et s'occupait, mais que ce qui l'inquiétait, c'était l'apparition sur la fistule inférieure d'un bourgeon néoplasique végétant, qui augmentait le suintement purulent. Malgré cette cause de déperdition des forces, la malade a gardé sa vie active à la campagne, jusqu'au mois de février 1903; depuis ce moment l'état général périclite, l'appétit est moins bon, et l'on peut prévoir que l'issue fatale ne se fera pas longtemps attendre. Il n'en est pas moins vrai qu'à l'heure où j'écris, cette malade a déjà bénéficié de quinze mois de survie et de tranquillité relative, ne souffrant pas et s'alimentant régulièrement.

Les trois observations précédentes, qui représentent à vrai dire des cas limites, pour lesquels une opération peut être consentie, comportent quelques enseignements utiles. La survie, dans les deux premiers faits, n'est pas considérable, puisqu'elle n'atteint que sept mois et demi dans l'un, et six mois et demi dans l'autre. Mais si l'on tient compte de l'état précaire de ces opérés, minés déjà par le cancer et par les troubles digestifs, on m'accordera que le résultat est loin d'être négligeable. En pareille occurrence, jusqu'alors, la chirurgie ne mettait à notre disposition, pour sauver les malades en état d'obstruction, que l'anus contre nature. Cette opération crée une infirmité incomparablement plus fâcheuse, plus grave et plus répugnante que l'exclusion, et je ne crois pas qu'elle puisse donner une survie aussi prolongée. L'anus artificiel établi sur la terminaison de l'intestin grêle est un pis aller qu'il faut éviter autant qu'on le peut, parce que, s'il lève l'obstruction, il expose dans la suite à des complications intestinales, à une dénutrition telle que le patient succombe en quelques semaines. L'exclusion, au contraire, rétablit le cours normal des matières et la continuité du tube digestif; elle remet en valeur toutes les fonctions de la nutrition et d'autre part, elle soustrait à l'économie tous les produits morbides qui se déversaient en elle et l'intoxiquaient. Mes opérés ont succombé ou succomberont aux progrès de la généralisation, lentement, progressivement, sans souffrances physiques notables, par le fait d'une déchéance inévitable, dont l'allure ne sera plus qu'insidieuse. N'est-ce pas déjà beaucoup d'obtenir du cancer intestinal qu'il ne tue pas brusquement, par obstruction ou par hémorragie, qu'il

prenne une marche torpide et silencieuse, qu'il évolue sans que l'organisme soit violemment troublé et mis inopinément en péril? La malade qui fait l'objet de la troisième observation, moins épuisée et moins surmenée que les autres par les accidents d'obstruction, jouit d'une survie plus considérable, puisqu'elle est opérée depuis plus de quinze mois; ce résultat plus avantageux tient à ce que l'intervention a été plus précoce, à ce que la septicémie et la stercorémie n'avaient point encore désorganisé profondément les résistances vitales du sujet. Cependant, chez cette opérée, j'ai trouvé une lésion plus étendue que chez les autres, un cancer végétant malin, qui a continué à proliférer *in loco*, pour ainsi dire en vase clos, faisant même issue depuis quelques mois par une des fistules sous forme d'un champignon s'étalant à l'extérieur. Durant la prolifération sur place de ce cancer, les adhérences épiploïques et péritonéales ménagées pendant l'exclusion, ont protégé suffisamment l'intestin voisin pour que l'on n'ait observé aucun trouble intestinal ou digestif dans la suite. Je crois qu'il est prudent d'agir ainsi dans les opérations qui ont pour but d'exclure une lésion intestinale inextirpable, et de ne point séparer de la tumeur maligne les parties péritonéales ou épiploïques adhérentes, qui constituent une barrière à l'envahissement. En libérant ces adhérences, on disperse dans l'abdomen un semis de noyaux embryonnaires, qui végéteront dans la suite, et l'on donne prise à la formation de nouvelles adhérences, au voisinage le plus souvent de l'anastomose des bouts proximal et distal de l'intestin. Un segment intestinal exclu doit être respecté dans ses rapports, ses adhérences et ses connexions; toute tentative de mobilisation, d'isolement ou de résection partielle est intempestive et imprudente. Voilà ce que me démontre ma propre expérience.

J'appelle l'attention sur un autre point. En lisant ma seconde observation, l'on est frappé de voir survenir au-dessous de l'anse exclue des complications inflammatoires, qui ont abouti à une collection phlegmoneuse grave et très étendue. Chez ce malade, j'observai, à partir du second mois après l'intervention, des phénomènes de rétention, qui se caractérisaient par des coliques vives, un sentiment pénible de tension dans le flanc droit, de la fièvre et de l'inappétence. Je conjurai d'abord ces crises par des lavages à l'eau boriquée dans l'anse exclue, mais peu à peu ces lavages devinrent douloureux et tellement insupportables que je dus y renoncer; dès lors l'écoulement des liquides se fit insuffisamment et le patient demeura à peu près constamment sous l'influence nocive d'une résorption septique, qui ne contribua pas peu à hâter sa fin. J'estime que la survie aurait été beaucoup plus prolongée sans cette

complication, que je n'avais point prévue lors de mon opération. Cette rétention dans un segment intestinal comprenant en longueur 20 centimètres d'intestin grêle, le côlon ascendant tout entier et 1/3 du côlon transverse, était parfois considérable, car, au moment des débâcles, il s'écoulait une quantité de liquide muco-purulent que j'évalue à 80 ou 100 grammes. Le malade était alors très soulagé et son appétit renaissait pour deux ou trois jours. La cause de cette rétention résidait dans la disposition de l'anse, dont les extrémités réunies dans la paroi décrivaient un arc de cercle pour se rejoindre, et s'opposaient ainsi à la sortie facile des liquides. Cette disposition en boucle fermée de l'anse exclue est mauvaise évidemment dans tous les cas où l'exclusion est étendue; elle va à l'encontre du but à obtenir et satisfait mal à la condition primordiale, qui est la raison d'être de l'opération, c'est-à-dire à l'évacuation des produits de désagrégation cellulaire et des sécrétions intestinales. Les complications ne se sont pas bornées à une simple rétention, puisqu'au-dessous du cæcum, dans la fosse iliaque, puis dans la région crurale, est apparue une collection phlegmoneuse considérable, qui a mis les jours de l'opéré en péril et n'a cédé qu'à des incisions multiples et à un drainage en divers sens. Ces accidents post-opératoires ont compromis, j'en suis certain, l'efficacité de l'exclusion; ils ont été pour moi la source d'un enseignement qui portera ses fruits dans la suite. J'estime, en effet, que dans l'exclusion d'un segment considérable de l'intestin, il faut renoncer à la juxtaposition des extrémités de ce segment dans la plaie abdominale; il est préférable de rendre ces extrémités indépendantes, et de les fixer sans coudure et sans torsion, dans les points de la paroi abdominale correspondant aux régions abdominales où elles sont situées, sans essayer de les entraîner dans la plaie déjà pratiquée. Il est facile de créer rapidement au niveau de l'hypocondre une petite brèche, où le côlon transverse sera implanté, et en bas, vers le point de Mac Burney, un autre orifice où l'intestin grêle sera suturé. L'incision de laparotomie pourra alors être totalement fermée. Dans ma troisième observation, j'ai exécuté un procédé analogue, bien que j'aie réussi à profiter, pour l'abouchement des extrémités de l'anse exclue, des angles de l'incision abdominale. Le résultat a été excellent; l'évacuation des liquides se fait aisément, sans rétention, et la survie se continue depuis de longs mois sans aucune complication.

La fixation en des régions séparées et à des hauteurs différentes, des bouts exclus, a encore pour l'avenir d'autres avantages. Elle permet, en cas d'écoulement insuffisant, de pratiquer des lavages qui assainissent la cavité malade et pénètrent sans douleur comme

sans danger. Dans le trajet rectiligne, on introduit même au besoin des drains, qui assurent l'évacuation, si un bourgeonnement néoplasique trop intense obstrue les trajets. La curette, le thermocautère, le ramonage au chlorure de zinc, peuvent même y être exécutés, ce qui est encore un appoint précieux du traitement consécutif. J'ai remarqué que le meilleur moyen de diminuer l'écoulement intestinal, toujours abondant dans les semaines qui suivent l'exclusion, était de drainer largement l'anse exclue, d'évacuer minutieusement les sécrétions dès leur formation; dans ce but, je laisse provisoirement deux gros tubes dans l'intestin, et j'y fais passer quotidiennement une certaine quantité d'eau oxygénée neutre.

Des considérations précédentes, il résulte qu'en bien des points je me trouve en opposition avec Terrier et Gosset, qui préconisent, dans leur travail (*Revue de Chirurgie*, 1900) l'exclusion avec fistulisation d'un seul bout de l'anse exclue, ou même l'exclusion unilatérale. Ces auteurs redoutent à un degré exagéré les inconvénients de la fistule, que pour ma part je ne nie pas, mais que je place bien au-dessous des inconvénients de la stase dans l'anse exclue, des douleurs et de la résorption septique qu'elle occasionne. J'ai dit que l'exclusion fermée me semblait de mise pour certaines fistules stercorales; sur ce point, les chirurgiens sont d'accord et j'ai apporté un succès à l'appui de cette opinion. Mais, sur l'exclusion unilatérale, qui a les préférences de Terrier et Gosset, sauf en ce qui concerne la tuberculose intestinale, je me sépare d'eux, et je considère que pour les tumeurs, pour les lésions inflammatoires étendues du tube digestif, l'exclusion bilatérale, exécutée comme je l'ai écrit plus haut, est la meilleure garantie de tranquillité, de bien-être et de survie pour le malade. Je n'ignore pas que l'existence d'une ou de deux fistules constitue une sujétion pénible, voire même une infirmité permanente, mais ces désagréments sont bien rachetés par l'absence des douleurs, la mise au repos de la partie atteinte et la cessation des troubles digestifs, diarrhée, selles sanguinolentes, etc. que l'exclusion unilatérale laisserait persister. Je n'emploierai l'exclusion bilatérale avec fistulisation d'un seul bout que dans les cas rares où l'anse exclue est très petite, sa cavité non rétrécie et non obstruée par des végétations exubérantes, pouvant faire obstacle à une élimination facile des sécrétions. Dans ces conditions, il est exceptionnel que l'entérectomie ne puisse être réalisée, et c'est toujours à ce but que doivent tendre nos efforts.

La tuberculose intestinale réclame impérieusement la résection ou l'exclusion, avec fistulisation des deux bouts exclus. On a, en effet, tout intérêt à séparer de la circulation intestinale un segment

malade, dont le contenu est nuisible au plus haut point et peut contaminer l'organisme; de plus, il importe de ne pas laisser séjourner en vase clos des liquides aussi nocifs, qui, par des voies détournées, peuvent causer une infection redoutable. C'est pour cette raison que je préconise dans ces cas la bifistulisation de l'anse exclue, qui permet un traitement consécutif plus facile, plus efficace, et rend la lésion accessible à nos moyens d'action le plus habituellement usités dans les cavités tuberculeuses.

On voit que je place avant toute autre considération l'utilité d'assurer après l'exclusion la large évacuation de liquides, qui sont épanchés dans le segment malade avec d'autant plus d'abondance que la lésion est plus importante et la longueur d'intestin plus considérable. La bifistulisation est surtout indiquée dans les exclusions pratiquées sur la région iléo-cæcale, car c'est là que la stase se présente avec ses principaux inconvénients, et qu'elle se produit presque inévitablement, si une seule fistule est créée. Quand on veut réaliser la fistulisation d'un seul bout, auquel donner la préférence, dans ces conditions? Il est évident qu'on ne choisira pas le bout grêle, car, outre qu'il est le plus étroit, il est défendu contre l'évacuation antipéristaltique des liquides par la valvule de Bauhin. On fermera donc cette extrémité pour fistuliser l'autre, qui occupe une situation supérieure par rapport au cæcum et au néoplasme. Les liquides ne seront sollicités vers cette ouverture que par la pression intracavitaire qu'ils subissent, et par la stase elle-même; ils ne subiront aucune poussée *a tergo*, capable de les éliminer. De là des douleurs et des malaises variés, un état de septicémie persistante, qu'il importe avant tout de faire cesser. La bifistulisation nous met en garde contre ces accidents, pourvu qu'elle soit exécutée suivant certaines règles. En ce qui concerne la région iléo-cæcale, cette méthode exige que l'on rende les deux bouts intestinaux également perméables et aptes au drainage. Or, le bout côlique est par ses dimensions, sa disposition physiologique, toujours préparé à ce rôle. Il suffit de ne point le tordre, ni le couder, de l'aboucher à la paroi en prolongement pour ainsi dire de sa direction. Il n'en est plus de même du bout grêle. Celui-ci aboutit par un point rétréci en pleine région malade, et de plus, la valvule iléo-cæcale, si elle n'est pas détruite par la lésion même, fait obstacle à la communication cæco-iléale. Si le tronçon d'intestin grêle appendu au cæcum n'est pas considérable, il est possible d'aller, par sa lumière, détruire à l'aide du thermocautère la valvule qui obstrue, et d'ouvrir ainsi une voie directe et permanente. Je préfère de beaucoup le moyen qui m'a réussi trois fois, et qui consiste dans l'introduction, au niveau de

la valvule, d'une pince ou d'un dilatateur, dont les branches sont prudemment écartées de manière à ne déterminer aucune lésion ni déchirure nuisible. Un gros drain est ensuite glissé dans la région iléo-cæcale, entouré ou non d'une compresse de gaze, qui fait tampon et réalise une dilatation définitive. Au bout d'une ou deux semaines, ce drainage est retiré et dès lors l'obstacle valvulaire n'existe plus, et les lavages peuvent être exécutés avec la plus grande facilité. Pour la suture du bout iléal à la paroi, il est bon de prendre les mêmes précautions que pour le bout côlique, c'est-à-dire de le placer dans une contre-ouverture créée au point même de la paroi abdominale où la section intestinale pourra être amenée sans traction, ni coudure, ni torsion.

Semblables précautions seraient prises, d'ailleurs, pour une exclusion pratiquée sur tout autre segment du tube digestif. Sur l'intestin grêle, la bifistulisation me semble également nécessaire, si la partie exclue est longue, rétrécie en un ou plusieurs points, enfouie dans un exsudat ou une néoplasie, qui agglutine les anses en un gâteau volumineux. Seulement il sera généralement possible, dans ces conditions, de juxtaposer les deux fistules, qui n'en feront pour ainsi dire plus qu'une, au point de vue des désagréments qu'elles occasionnent et des pansements qu'elles nécessitent.

Telles sont les considérations que m'inspirent sur l'exclusion ma pratique personnelle et l'étude de mes observations. J'ai recueilli aussi l'impression que cette opération, trop délaissée même de nos jours, a vraiment droit à figurer parmi les moyens d'action que nous employons contre les lésions intestinales, trop souvent au-dessus de nos ressources thérapeutiques. L'exclusion est capable de guérir dans certaines conditions spéciales : c'est assez pour lui créer droit de cité dans la chirurgie; elle soulage, elle prolonge l'existence dans la plupart des cas : c'est assez également pour qu'on l'adopte comme une ressource précieuse, malgré ses inconvénients qu'on a trop exagérés.

Dans ce travail, je n'ai envisagé jusqu'alors l'exclusion de l'intestin que comme une opération utilisable dans les conditions où l'entérectomie est contre-indiquée et trop dangereuse. Je vais, en me servant d'une observation personnelle, démontrer que cette opération trouve encore son indication dans le cas où la résection intestinale étant exécutée, il n'est pas possible de réaliser l'entérorraphie et de rétablir la continuité du tube digestif.

Dans le courant de juillet 1901, je fus mandé dans un village de la Meuse auprès d'un malade qui souffrait depuis quelque temps d'accidents d'obstruction chronique, dus à une tumeur de l'S iliaque.

Depuis trois jours, le patient, âgé de cinquante-sept ans, amaigri et déjà affaibli, était en proie aux vomissements, et n'avait émis que quelques gaz et des mucosités mêlées de matières stercorales liquides en quantité insignifiante. Le ventre n'était cependant pas très ballonné et l'état général restait assez bon, bien que la température fût à 37°,8, le pouls au-dessus de 110 et la langue sèche. Comme les symptômes s'aggravaient et que le transport du malade semblait impossible à cause des distances, je décidai d'opérer séance tenante et d'installer au moins provisoirement un anus contre nature au-dessus de l'obstacle.

Je fis, dans cette idée, une incision sur la partie latérale gauche de l'abdomen, parallèlement au côlon descendant et au-dessus de la saillie formée par la tumeur que l'on percevait nettement sur l'S iliaque. Le ventre ouvert, je trouvai sur la partie inférieure du côlon et sur l'anse sigmoïde une tumeur dure, incluse dans l'intestin, sans adhérences et mobile sur le méso-côlon assez allongé. Je pus aisément attirer cette tumeur hors de l'abdomen, bien qu'elle fût assez étendue. La résection s'annonçait comme devant être assez facile; d'autre part, l'état du malade ne m'inspirait aucune inquiétude et semblait devoir supporter une intervention assez longue. Je décidai de faire l'entérectomie. Rapidement, je fis la section du côlon en amont du néoplasme, mais lorsque je portai les ciseaux sur l'intestin en aval, je m'aperçus que la dégénérescence s'étendait de ce côté plus bas que je ne l'avais supposé. Je coupai plus loin, et je me trouvai ainsi avoir réséqué un segment malade de 13 à 14 centimètres de longueur avec le méso correspondant. Après avoir fait l'hémostase, je remarquai qu'il était impossible d'amener au contact les bouts intestinaux pour en faire la suture; de fortes tractions sur les extrémités ne réussissaient qu'à combler imparfaitement la perte de substance. Je renonçai aussitôt à toute tentative dans ce sens. Je fermai aussitôt le bout iliaque par une suture en bourse et le réduisis dans le ventre; quant au bout côlique, je le laissai ouvert et fixé dans l'angle supérieur de la plaie, qui fut réunie au-dessous par trois plans de suture.

Je pratiquai alors sur la ligne blanche une laparotomie sus-pubienne, qui me servit à établir une anastomose entre la partie du côlon pelvien voisine du sacrum et la partie inférieure du cæcum, immédiatement en avant et au niveau de l'appendice que je réséquai. Cette anastomose fut facilitée par l'abaissement et la dilatation du cæcum; elle fut exécutée de manière satisfaisante en moins de vingt minutes.

Les jours suivants, la malade eut des selles abondantes par l'anus,

sans diarrhée profuse (3 selles liquides par jour) et sans réaction péritonéale. La guérison semblait assurée, lorsque le douzième jour après l'intervention, une pneumonie survint qui emporta l'opéré le dix-septième jour après l'entérectomie.

Voici donc un exemple d'exclusion unilatérale, après extirpation d'un néoplasme intestinal. Malgré l'insuccès final de ma tentative, qui fut compromise par la survenance d'une pneumonie, je crois que l'on peut prétendre que dans le cas où je me trouvais, après résection d'une longue portion du gros intestin, la conduite que j'ai suivie, c'est-à-dire l'anastomose du cæcum avec le côlon pelvien, était sinon la meilleure, du moins une de celles qui pouvaient amener la guérison. Certes, dans d'autres conditions que celles où je me trouvais, en face d'un malade hospitalisé, j'aurais agi autrement et j'aurais eu recours à l'anus contre nature d'abord pour conjurer les accidents, puis secondairement j'aurais tenté l'intervention décisive en un moment de calme physiologique. Mais, à la campagne, devant une obstruction qui commandait l'intervention, et sur un sujet résistant, à qui une opération itérative eût été plus que désagréable, je me laissai aller à une intervention plus complexe. Plusieurs méthodes s'offraient à moi pour sortir de l'embarras où me laissait l'impossibilité de suturer les deux bouts du gros intestin. Je pensai d'abord à l'entéroplastie, qui, en empruntant à l'intestin grêle un segment d'une longueur suffisante pour combler la brèche intercôlique, permet de rétablir la continuité de l'intestin. Ce procédé, capable peut-être de donner des succès, ne m'inspirait pas confiance, pas plus, d'ailleurs, que l'abouchement récurrent proposé par Eiselsberg. Cet abouchement récurrent consiste à sectionner l'intestin grêle au-dessus de la valvule iléo-cæcale, et à aboucher les deux segments grêles ainsi obtenus, l'un, le proximal, au bout côlique supérieur, l'autre, le distal, au bout rectal. Les matières passent alors du jéjunum dans le côlon descendant, devenu physiologiquement ascendant, puis dans le côlon transverse, le cæcum et dans le rectum. La circulation des matières dans la région côlique y devient donc récurrente. Rien ne prouve que cette récurrence soit possible, et que l'obstacle créé par la valvule iléo-cæcale ne soit pas suffisant pour causer une obstruction. Ce procédé, que j'avais déjà expérimenté une fois et sans succès, ne me tentait pas. Je songeai à celui, plus rationnel et plus sûr, qui consiste à anastomoser l'intestin grêle terminal avec le bout rectal, l'iléo-colostomie, et c'est dans ce but que j'avais pratiqué la laparotomie médiane. Je vis aussitôt que l'anastomose du cæcum avec le côlon pelvien était possible; c'est à elle que je donnai la préférence, et je n'eus pas

lieu de m'en repentir, car le cours des matières se rétablit sans difficulté, et, pendant la courte survie du malade, la fistule côlique cutanée n'élimina qu'une quantité de liquide relativement faible, mais cependant suffisante pour exiger deux pansements par jour.

L'exclusion est donc capable, comme on le voit, de rendre des services dans les circonstances les plus variées de la chirurgie abdominale. Par la multiplicité de ses indications, elle échappe à toute description comme technique, de même que sa valeur et son but échappent à toute appréciation générale. C'est une ressource chirurgicale précieuse, qui s'adaptera de plus en plus à nos desiderata et à nos besoins, à mesure qu'elle sera mieux connue et plus justement estimée. En rédigeant ce travail, je n'ai eu d'autre but que de montrer qu'en France on ne méconnaît pas la valeur de l'exclusion, et qu'au contraire, l'on s'ingénie à multiplier ses applications thérapeutiques, et à dégager ses indications d'une pratique raisonnée et de bon aloi.

CALCULS BILIAIRES DANS LE CANAL CYSTIQUE

DANS LE CANAL CHOLÉDOQUE

ET DANS L'ÉPAISSEUR DE LA PAROI ANTÉRIEURE

DE LA VÉSICULE BILIAIRE

CHOLÉCYSTECTOMIE SUIVIE DE CYSTICOSTOMIE IMMÉDIATE · GUÉRISON

Par le Dr Maurice PÉRAIRE,

Ex-assistant de consultation de chirurgie.

Par *cysticostomie*, nous entendons l'abouchement du canal cystique à la paroi abdominale. Dans l'observation que nous relatons plus loin, on verra nettement que ce procédé opératoire a été pour nous non *un procédé de choix*, mais *de nécessité*. Nous avions pratiqué à une malade une cholécystectomie, puis, sentant des calculs dans son canal cystique et dans son canal cholédoque, force nous a été d'inciser immédiatement et directement son canal cystique pour enlever ces calculs. Cette extraction faite, nous avons suturé le canal cystique à l'abdomen.

Cette opération de *cysticostomie*, c'est-à-dire d'abouchement du canal cystique à l'extérieur, de *bouche cystique*, à proprement parler, me paraît être la seule qui ait été pratiquée jusqu'à présent.

D'après les recherches que j'ai faites dans la littérature médicale, il ne me paraît y avoir que quatre cas pouvant être comparés de très loin au mien.

Un cas de Hochenegg, de Vienne. « C'est à lui que revient l'honneur d'avoir le premier, le 21 décembre 1890, incisé le canal cystique, pour en extraire des calculs, au cours d'une cholécystotomie. Mais c'est par hasard que ce chirurgien fut amené à faire une cysticotomie; il croyait surtout agir sur le cholédoque, et ne termina pas *idéalement*, comme l'on dit, l'acte opératoire qu'il avait commencé, c'est-à-dire qu'il ne referma pas l'incision qu'il avait faite du cystique.

« Il ne fit donc qu'une *cysticotomie sans suture*, c'est-à-dire *atypique*. D'ailleurs, on ne peut véritablement pas le considérer comme le père de la cysticotomie, surtout quand on compare son intervention à celles de Lindner et de Kehr; ces chirurgiens opérèrent en effet en pleine connaissance de cause, et menèrent à bien leur opération, d'une façon très élégante.

« En outre, le 13 avril 1891, un autre opérateur, Robert Abbe, fit également l'incision du cystique pour en extraire un calcul; mais il ne fit pas une cysticotomie typique, puisqu'il enleva ensuite la vésicule biliaire et le canal cystique (cysticectomie secondaire). La troisième opération de cysticotomie sans suture est de Lennander (1893). A citer encore tout récemment (1898) un cas de H. Delagénière [1]. »

J'ai dit que ces opérations ne ressemblaient que de très loin à la mienne, et je m'explique à ce sujet. En effet, les différents chirurgiens dont je viens de citer les noms, ne cherchèrent pas à aboucher le canal cystique à l'extérieur, comme je l'ai fait, en passant des fils de soie à travers la surface péritonéale. Ils se contentèrent soit de drainer simplement le canal cystique (Lennander et Delagénière), soit de le tamponner à la gaze iodoformée (Robert Abbe et Hochenegg).

Je crois que la méthode à laquelle j'ai eu recours est plus sûre que toutes les autres, puisqu'elle met à l'abri du déversement ultérieur de la bile dans la cavité péritonéale.

Voici mon observation :

Observation. — Le 4 décembre 1901, je suis appelé par le Dr Franckel, de Montrouge, auprès de Mme T...., Henriette, âgée de soixante et un ans, demeurant avenue d'Orléans.

Cette malade est alitée depuis le 12 décembre dernier.

Elle souffre de crises gastriques persistantes. Depuis le mois de juillet, elle est au régime lacté absolu. Le lait n'est digéré actuellement que fortement étendu d'eau de Vichy (deux tiers d'eau pour un tiers de lait), et suivi de l'ingestion de quelques morceaux de glace.

La région épigastrique est douloureuse au palper surtout au-dessus et à droite de l'ombilic, dans la région de la vésicule biliaire; on sent là une tumeur bosselée, dure, du volume d'une noix. Le foie déborde légèrement les fausses côtes. La malade a perdu complètement ses forces; elle est très amaigrie; la peau est décolorée; les selles sont blanches; les urines sont couleur acajou.

Le creux épigastrique est resté très douloureux à la pression depuis le

1. J. Pantaloni (de Marseille), *Chirurgie du foie et des voies biliaires*, p. 432; Paris, 1899.

mois de juillet, époque à laquelle elle a eu une forte crise de colique hépatique.

La première crise de colique hépatique remonte à 1881. Cette crise dura quinze jours, s'accompagna de fièvre et de teinte subictérique des conjonctives. Mais depuis 1863, la malade présentait fréquemment des crampes d'estomac et était sujette aux troubles gastro-intestinaux.

En 1886, le Dr Franckel constata la présence d'une tuméfaction très dure au niveau de la vésicule biliaire. Cette tuméfaction disparut; néanmoins la malade la sentit se reproduire à chaque crise douloureuse.

En 1889, à la suite d'une forte crise hépatique, la malade rendit par les selles une trentaine de calculs du volume d'une noisette. Le Dr de Barines, médecin militaire en garnison à Nevers, put constater le fait. Depuis cette époque, les crises sont revenues à certains intervalles. Ces crises présentaient des exaspérations une heure après chaque repas; parfois elles s'accompagnaient de nausées et de vomissements.

Le 31 octobre 1901, la crise hépatique fut particulièrement violente et s'accompagna de poussée péritonéale. La malade, qui était à cette époque à Nevers, fut considérée comme perdue par le médecin de Nevers qui lui donnait des soins.

Nous revoyons trois fois la malade, du 4 décembre au 15 décembre, et nous proposons une intervention qui est acceptée. Disons pour être complet que la malade n'offre rien d'intéressant au point de vue de l'hérédité. Elle a eu sept enfants, dont trois vivants, très bien portants; quant aux autres, un est mort de méningite tuberculeuse à dix-huit mois, un autre, de la variole à onze mois, un, du choléra infantile; quant au dernier, il est mort-né; elle était au huitième mois de sa grossesse.

État avant l'opération. — La malade est affaiblie par un long séjour au lit et son état de dénutrition. Elle a une teinte jaune-paille subictérique; mais les conjonctives ne sont pas colorées.

Les contractions du cœur sont faibles, le pouls est mal frappé; les urines sont foncées. Les digestions continuent à être très difficiles; le lait coupé d'eau de Vichy est le seul aliment toléré; la malade souffre constamment de gastralgie; elle ne peut aller à la selle qu'avec des lavements. A la palpation, on sent que la vésicule est bosselée et indurée. En exerçant une pression localisée à ce niveau, on réveille de la douleur. Le foie paraît déborder les fausses côtes.

L'amaigrissement est considérable; le ventre est sonore dans toute son étendue.

Rien au toucher rectal, rien au toucher vaginal, rien dans la vessie. Les urines ne présentent ni albumine, ni sucre.

La température axillaire est de 37°. Notre diagnostic est *cholélithiase biliaire*, avec un point d'interrogation au point de vue d'une dégénérescence néoplasique de la vésicule.

Opération. — Le 18 décembre 1901, à la maison de santé de la rue Vercingétorix, avec l'aide du Dr Longuet. L'administration du chloroforme est confiée au Dr Sudaka. Sont présents MM. les Drs Franckel et Landais. Je

pratique une incision de 12 centimètres, parallèle au muscle grand droit. Je passe au travers des fibres de ce muscle. La paroi saigne abondamment.

La séreuse est épaissie et présente des adhérences lamelleuses au niveau du bord du foie et de la vésicule. Ces adhérences sont rompues ou sectionnées avec les ciseaux.

Le fond de la vésicule est isolé d'adhérences épiploïques assez résistantes.

En explorant avec le doigt, je constate la présence de calculs dans l'épaisseur de la paroi antérieure de la vésicule. Cette vésicule est *distendue* par la bile. De nombreuses adhérences la fixent au foie. Je la sculpte, pour ainsi dire, pour l'isoler: et ce temps opératoire donne lieu à une hémorragie en nappe assez abondante.

J'isole complètement le champ opératoire par des compresses stérilisées, je fais rétracter le rebord du foie, et j'explore le canal cystique et le canal cholédoque qui me paraissent un peu indurés. Je passe alors un fil de soie que je serre en bourse au niveau du col de la vésicule et après avoir placé au-dessus de ce fil une grande pince, je fais l'extirpation de la vésicule, sans qu'il s'écoule une goutte de bile dans l'abdomen.

Par une série de fils de soie très fins passés au niveau de la surface de section, je ferme complètement le col de la vésicule en rebroussant en dedans la muqueuse et en adossant la séreuse contre la séreuse.

Une seconde exploration du canal cystique et du canal cholédoque me permet alors de reconnaître la présence d'un gros calcul dans le premier canal. J'incise alors directement au bistouri le canal cystique et je ramène au dehors un calcul du volume d'un œuf de pigeon, tout à fait lisse, arrondi et de coloration noirâtre. L'index profondément dirigé en arrière du canal cystique et du canal cholédoque ramène alors une série d'autres calculs du volume de pois chiches; ces calculs sont d'un noir d'ébène, irréguliers comme forme et taillés à facettes.

Cette recherche et cette extraction de calculs sont assez difficiles non pas à cause de l'enclavement qu'ils présentent dans le canal cystique, mais à cause de la profondeur à laquelle je dois pénétrer pour les ramener au dehors; 27 calculs sont ainsi retirés.

L'exploration du canal cystique avec une sonde cannelée et une sonde stérilisée en gomme est alors possible; et l'index porté sur toute l'étendue du canal cystique et du canal cholédoque ne ramène plus de calculs. Je fixe alors le canal cystique au péritoine pariétal, en plaçant tout autour de l'orifice que j'avais pratiqué sur sa face antérieure une rangée de fils de soie, dont les chefs sont passés dans le péritoine pariétal.

Je place dans le canal cystique un drain de 28 millimètres fixé à la paroi abdominale.

La fermeture de l'abdomen est complétée au-dessus et au-dessous de la fistule biliaire par trois étages de suture au fil de soie, l'un sur le péritoine et l'autre sur l'aponévrose, et enfin, le troisième plan comprenant seulement la peau est fermé avec des crins de Florence. Comme les adhérences avaient abondamment saigné, je draine la cavité péritonéale avec deux longues

mèches de gaze stérilisée et un drain fixé au-dessus de celles-ci. Durée totale de l'opération : une heure trente. Quantité de chloroforme : 50 grammes.

Suites. — Soir, vomissements nombreux; la malade est assez déprimée par le chloroforme. T. = 37°. Pouls petit.

Le pansement fortement souillé par de la sérosité est refait. Champagne, glace, injections de sérum : 250 grammes toutes les deux heures, injections d'éther et de caféine.

Le 19 décembre, vomissements persistants, sensation d'oppression, quoiqu'il n'y ait rien à l'auscultation, pouls toujours faible; même traitement; ballons d'oxygène en inhalations. T. = 37°,2 le matin et 37°,3 le soir. Pansement. Écoulement très abondant de bile. Urine 50 grammes dans la journée.

Le 20. T. = 37°, soir 37°,1. Gaz par l'anus. Pansement. On ne touche pas aux drains. L'urine est toujours très rare : 60 grammes par vingt-quatre heures. Le pouls s'est un peu relevé.

Le 21, purgatif qui est en partie vomi; néanmoins, à l'aide d'un lavement, il provoque une selle abondante. Un litre d'urine claire. L'urine examinée ne contient ni albumine, ni sucre. La malade prend volontiers du lait. Pouls bon. Pas d'oppression, même traitement. Pansement. Écoulement biliaire toujours très abondant.

Le 22, mêmes symptômes; beaucoup de bile dans le pansement et selles complètement décolorées; pouls excellent.

Le 25, les injections de sérum artificiel ne sont faites que toutes les trois heures. Même état jusqu'au 27.

Le 30, ces injections sont seulement faites deux fois par jour, puis supprimées le 1er janvier 1902. L'écoulement biliaire est toujours très abondant; le pansement est renouvelé tous les jours.

Le 2, le drain est raccourci de deux centimètres et fixé par une épingle anglaise. Les selles sont colorées par de la bile.

Le 3, ce drain est remplacé par un autre n° 18. La malade se nourrit comme tout le monde.

Le 6 janvier, le drain est supprimé. Cette suppression n'amène ni douleurs, ni coliques.

Le 11, le pansement est refait, après avoir été laissé en place trois jours. La tarlatane est à peine souillée.

Le 15, la fistule biliaire est absolument tarie.

La malade sort de la maison de santé ayant très bonne mine et ayant engraissé.

Les fonctions digestives s'accomplissent parfaitement.

Pièces. — α. *Calculs.* — Les calculs retirés sont au nombre de 27; ils ont le volume les uns de gros pois ordinaires, les autres de gros pois chiches et de noisettes; ils sont irréguliers, et à facettes, à part l'un d'eux qui est nettement arrondi, du volume d'un gros œuf de pigeon et à surface absolument lisse. Ils sont tous noirs comme de l'ébène.

La vésicule biliaire que j'ai présentée à la Société anatomique le 20 dé-

cembre et qui a été réclamée pour le musée Dupuytren, où elle est actuellement, contenait une grande quantité de bile jaune verdâtre, et par contre, présentait une absence complète de calculs dans son intérieur. Elle était d'une épaisseur considérable.

Elle offrait sur sa paroi antérieure extérieurement une surface saillante, mamelonnée, qui est constituée par une série de calculs gros comme des lentilles et des pois et de couleur brunâtre.

Ces calculs présentaient ceci de remarquable qu'ils *étaient logés dans l'épaisseur même de la paroi antérieure de la vésicule* et comme enchâtonnés; en dehors de cet agglomération de calculs sur la paroi externe de la vésicule, existait un petit calcul isolé, gros comme un pois ordinaire.

La vésicule biliaire sectionnée longitudinalement par sa paroi postérieure montrait à travers sa muqueuse épaissie, d'aspect velvétique et malade, le relief formé par les calculs.

Cette surface interne de la vésicule ne présentait ni ulcérations, ni orifice à travers lequel un stylet ou même un crin de Florence aurait pu s'engager; elle était close de toutes parts. Le petit calcul qui faisait saillie sur un des côtés de la vésicule fut sectionné du côté de la muqueuse vésiculaire. Contrairement aux autres calculs, il était entièrement blanc translucide et donnant à l'écrasement une cassure sèche [1].

β. *Examen histologique de la vésicule.* — L'examen anatomique fait par M. R. Marie, préparateur du cours d'anatomie pathologique à la Faculté de Médecine, médecin des hôpitaux, a montré que la paroi était uniquement constituée par du tissu fibreux, infiltré çà et là par des sels calcaires.

Il n'y a pas de traces de fibres musculaires lisses dans la paroi du kyste qui regarde le péritoine. On ne trouve pas non plus, à la surface interne, de cellules épithéliales, ni de vestiges plus ou moins altérées de ces cellules. Le tissu fibreux est immédiatement en contact avec le calcul.

Il ressort de notre observation *deux points intéressants* que nous allons tâcher de mettre en lumière :

En premier lieu, un point *d'anatomie pathologique*, dont la discussion mérite de nous arrêter longuement.

En second lieu, un point de *technique opératoire*, sur lequel nous serons plus bref.

Premier point d'anatomie pathologique. — Que sont ces calculs de la paroi vésiculaire? Est-ce une dégénérescence lithique, calculeuse, de la vésicule, semblable à celle qui envahit certains kystes, comme les kystes sébacés ou dermoïdes, ou certaines tumeurs, comme les tumeurs fibreuses de l'utérus?

Il est hors de doute que cette calcification s'est produite pour la

1. La vésicule biliaire est actuellement dans un bocal au musée Dupuytren, le professeur Cornil ayant demandé de la conserver.

vésicule biliaire comme pour d'autres organes, et E. Schwartz, dans sa *Chirurgie du foie*[1], dit qu'on a observé des calcifications plus ou moins étendues de *la muqueuse de la vésicule*. « Remarquable à ce point de vue, dit-il, est le cas cité par Riedel. La muqueuse vésiculaire était transformée en une membrane calcifiée d'une telle dureté qu'il fallut ciseau et maillet pour en venir à bout et l'enlever. »

Nous ne croyons pas pourtant, dans notre cas, à cette hypothèse; car s'il en était ainsi, toute la vésicule elle-même aurait été envahie par la calcification et non un point quelconque de sa paroi.

Pour expliquer cette présence des calculs dans l'épaisseur de la paroi antérieure de la vésicule et leur enchatonnement dans cette paroi, on pourrait encore supposer qu'à un moment donné il se serait fait une ulcération de la vésicule. Cette ulcération aurait été immédiatement comblée soit *par un bouchon* constitué par de *l'épiploon*, soit par un travail de *péritonite chronique adhésive*. De cette façon les calculs n'auraient pas pu tomber dans la grande cavité péritonéale.

Cette hypothèse fut la première qui nous vint à l'idée, et elle nous parut d'autant plus plausible que notre malade avait eu à certains moments des symptômes péritonéaux très nets, d'une gravité exceptionnelle. D'autre part, au moment de mon intervention, je trouvai une masse épiploïque adhérente à la paroi vésiculaire antérieure, masse que je supposai avoir servi de bouchon protecteur s'opposant à l'issue des calculs hors de la vésicule. Les concrétions calculeuses s'étaient donc, pour moi, *engagées par effraction* de la cavité des voies biliaires dans l'épaisseur des parois.

Sans m'en douter, je partageais ainsi l'opinion d'un grand nombre d'observateurs, à l'exception de Morgagni et de Frerichs.

Mais après avoir mûrement réfléchi, je me refusai à admettre cette opinion que je considérai, après examen, comme sans fondement, et je me rangeai à l'idée d'une *lithiase de la paroi vésiculaire*. Les concrétions pariétales biliaires pouvaient donc être *autochtones*.

Cette hypothèse fut aussi celle que soulevèrent MM. Josué et R. Marie au moment où je présentai cette vésicule biliaire à la *Société anatomique*.

Je remercie même M. Josué d'avoir bien voulu me signaler un travail très intéressant de M. A. Létienne sur ce sujet[2].

M. Létienne a fait d'abord l'historique *des calculs pariétaux de la vésicule biliaire*.

1. E. Schwartz, *Chirurgie du foie*, p. 402; Paris, 1901.
2. A. Létienne, Des calculs pariétaux de la vésicule biliaire, *Médecine moderne*, 1895, n° 66, p. 529-530.

D'après lui, ce serait Morgagni qui les aurait décrits et en aurait bien précisé le siège dans les glandes mêmes du cholécyste.

E. Littré, en 1833, dans le *Dictionnaire en 30 volumes*, Jonnié-Moret, en 1835, Gubler, en 1849, Fauconneau-Dufresne, en 1851, Verneuil, en 1854, en auraient cité des exemples.

Frerichs, en 1866, aurait insisté sur leur siège.

Dans le *Dictionnaire de Jaccoud*[1], A. Luton s'exprime ainsi :

« La dégénérescence osseuse ou calcaire de l'appareil excréteur de la bile reconnaît presque toujours une origine pathologique. On sait qu'en général les conduits pourvus d'une membrane muqueuse subissent moins facilement que les vaisseaux la transformation calcaire, dite sénile ou physiologique.

« La plupart des observations d'ossification des voies biliaires mentionnent, en effet, dans ces organes, des traces d'anciennes phlegmasies, entretenues habituellement par des calculs. La cinquante-deuxième observation d'Andral signale à la fois l'inflammation de la vésicule, des concrétions osseuses dans ses parois et un développement inusité des fibres musculaires. Dans un cas où il y avait des lésions très complexes de l'appareil biliaire, Fabre dit que la vésicule du fiel ne cédait que très difficilement à une pression très forte; sa surface interne, très inégale, ressemblait exactement à celle des artères ossifiées des vieillards; ses parois avaient plus d'une ligne d'épaisseur; elles présentaient des plaques osseuses et cartilagineuses. Topinard a montré à la Société anatomique une vésicule biliaire ossifiée, dont les parois offraient 5 mm. d'épaisseur, et qui fut trouvée chez une femme morte de *gangrène sénile*, c'est-à-dire dont les artères présentaient une altération de même nature. Frerichs a vu deux fois la transformation calcaire de la vésicule si complète que la vésicule vide conservait sa forme, grâce à des plaques osseuses singulières, de la grandeur d'un thaler, qui s'étaient développées dans ses parois. A ces faits, il faut joindre ceux que Littré a réunis et qui sont dus pour la plupart à des auteurs plus anciens.

« La nature de cette ossification n'a été bien précisée par aucun des observateurs qui l'ont constatée; les mots *ossification* et *concrétion calcaire* sont employés indifféremment par eux. »

Durand-Fardel (1868) a rapporté deux cas de calculs pariétaux de la vésicule. Enfin, Besnier, en 1868, dans son remarquable article sur la pathologie des voies biliaires du *Dictionnaire de Dechambre*, y a consacré deux pages pleines d'intérêt. Cet auteur a spécifié nette-

1. *Nouveau dictionnaire de méd. et de chir. pratiques*, t. V, p. 53; Paris, 1866.

ment que ces calculs se formaient dans les follicules glandulaires du cholécyste et il leur a donné la dénomination de *calculs biliaires pariétaux* [1].

Il a partagé de cette façon l'opinion de A. Luton. En effet, dans le *Dictionnaire de Jaccoud*, cet auteur, lui aussi, a admis que les calculs prenaient naissance dans les glandules de la muqueuse, et que l'orifice de celle-ci passait inaperçu ou s'était oblitéré.

« La notion si simple et si précise, dit-il, de la formation de concrétions biliaires dans les follicules glandulaires des parois des voies biliaires, même avant que l'idée n'eût été émise de la sécrétion de la bile par les parois elles-mêmes, suffit parfaitement pour rendre compte de ces faits, qui n'ont un cachet de singularité que parce que les observateurs ne savent que bien rarement se résoudre à observer sans idée préconçue.

« Ces follicules pariétaux, que Galeati et Morgagni ont vu remplis par de petites concrétions biliaires, que Gubler a vu distendus par une matière fort analogue à la bile, donnent naissance dans les parois des voies biliaires à des concrétions, exactement comme les follicules de toutes les autres régions muqueuses ou tégumentaires; il reste seulement à décider, par l'observation ultérieure, si ces concrétions sont, à tous les titres, de véritables calculs biliaires, si elles naissent, comme nous le pensons, par occlusion de l'orifice et hypersécrétion, comme dans les tumeurs séparées de la peau. »

Description des calculs vésiculaires pariétaux. — A. Létienne a présenté une description de ces calculs pariétaux de la vésicule du fiel [2]. Nous ne croyons mieux faire que de la transcrire intégralement.

« Le plus souvent, *les calculs pariétaux de la vésicule biliaire* sont réduits à l'état de simples concrétions. Leur volume n'excède guère celui d'un grain de mil, d'un petit grain de blé. Leur forme est généralement sphérique ou ovoïde. Ils se réunissent pour former de petits corps étranglés en leur milieu, renflés aux extrémités ou bien trilobés. D'autres affectent des formes géométriques plus régulières; parmi eux se trouvent de véritables cristallisations. Leur couleur est variable. Noirs, bruns ou roux, quand ils sont pigmentés par la bile, ils sont d'un blanc jaunâtre, d'un blanc translucide, presque incolores, quand ils sont formés de sels calcaires seuls. Ils sont assez durs, résistent à la pression ou donnent à l'écrasement une cassure sèche. Ils coexistent avec les calculs biliaires situés dans la vési-

1. Barth et Ernest Besnier, « Pathologie des voies biliaires », *Dict. encyclop. des sciences médic.*, t. IX, 1re partie; Paris, 1868.
2. A. Létienne, *loc. cit.*

cule biliaire. Ils peuvent exister seuls, indépendamment d'autres concrétions biliaires. Ils siègent dans l'épaisseur même des parois du cholécyste. Leur loge communique par un pertuis plus ou moins long, perméable ou non, avec la cavité de la vésicule. Parfois il n'y a pas trace de communication. Ils forment un relief soit sur la surface muqueuse de la vésicule, soit à l'extérieur et même (tel le cas que nous rapportons) un véritable diverticule issu de la façon d'un bourgeon des parois du cholécyste. »

Voilà donc un point bien établi :

Il existe des calculs dans *la paroi de la vésicule biliaire*. Ces calculs naissent directement de cette paroi et ne viennent pas de la cavité de la vésicule par perforation de sa paroi antérieure, comme nous l'avions pensé tout d'abord.

L'idée d'une simple cholélithiase pariétale nous paraît tout à fait séduisante et nous sommes tout à fait disposés à l'admettre.

Mais, dans notre cas, les calculs ne répondent pas d'une façon parfaite à la description qu'en fait A. Lemenne. Reportons-nous, en effet, à cette description.

« Le plus souvent, a-t-il dit, en effet, les calculs pariétaux de la vésicule biliaire sont réduits à l'état de simples concrétions. Leur volume n'excède guère celui d'un grain de mil, d'un petit grain de blé. »

Or, dans notre cas, le grain de mil et le petit grain de blé sont largement dépassés. Les calculs, ainsi qu'on peut le voir sur notre pièce déposée au Musée Dupuytren, sont les uns comme des lentilles, les autres comme des pois. Il y a donc là, au point de vue du volume des calculs, une différence tout à fait manifeste entre ce qui a été observé jusqu'à présent et ce que nous avons eu l'occasion de voir nous-même. C'est un point important à constater.

Nous dirons donc : le volume des calculs pariétaux est très variable; il va de la grosseur d'un grain de mil à celui d'un pois. Leur caractéristique est d'être *enchâssés* ou *enchatonnés dans de petites loges*, sans qu'on puisse trouver *aucune trace de communication récente ou ancienne entre ces loges et la cavité de la vésicule biliaire.*

Passons maintenant en revue les observations des auteurs que cette question a intéressés.

C'est J.-B. Morgagni[1] qui, le premier, reconnut la nature de ces calculs biliaires pariétaux.

1. J.-B. Morgagni (1762), *De sedibus et causis morborum*, etc., Trad. A. Desormeaux et J.-P. Destonet, t. V, p. 564-567 et p. 591; Paris, 1821.

APR 13 1904 LIBRARY

Il a eu l'intuition que ces concrétions se formaient et grossissaient dans les glandes de la vésicule.

« Au reste, dit-il (p. 564 et 565), vous penserez qu'après s'être formés et avoir grossi dans les glandes de la vésicule, ils étendaient leur siège jusque dans l'intervalle de ses tuniques, entre lesquelles ces glandes existent elles-mêmes.

« Car vous vous souvenez que j'ai trouvé et fait voir autrefois de petits calculs biliaires dans ces glandes, dont l'orifice était manifestement ouvert, et qui, par conséquent, ne doivent point être révoqués en doute. J'ai appris ensuite avec le plus grand plaisir, lorsque le premier volume des *Mémoires de l'Académie des Sciences de Bologne* fut publié, que le célèbre Galeati a trouvé et reconnu de ces calculs avec habileté, dans une observation parfaitement semblable à la mienne, avec la différence que les orifices n'étaient pas apparents. »

Et plus loin (p. 591) Morgagni ajoute, à propos d'une autre observation :

« Outre ce grand nombre de calculs que j'ai indiqués et qui occupaient la cavité de la vésicule, j'en mis à découvert avec le scalpel un qui était caché entre les tuniques, et qui ressemblait parfaitement, par sa couleur noire et par sa petitesse, à ceux que j'ai dit plus haut avoir trouvés moi-même d'autres fois dans les glandes de la vésicule; cependant ici l'orifice de la glande n'était pas ouvert d'une manière aussi évidente. »

Frerichs a partagé cette opinion et s'est exprimé ainsi[1] :

« Dans quelques cas, les calculs paraissaient se développer dans les glandes de la muqueuse de la vésicule, que Luschka a décrites avec précision dans ces derniers temps. Elles sont situées dans les parois de l'organe et ne sont reconnaissables à sa face interne que par un point de couleur foncée, qui paraît correspondre à l'orifice glandulaire. »

Dans le *Dictionnaire en 30 volumes*, E. Littré cite l'observation suivante, due à M. Mareschal[2].

« Une femme de quarante-cinq ans, à l'Hôtel-Dieu de Paris, présentait les symptômes suivants : vomissement de toutes les substances avalées, douleurs dans la région de la vésicule, s'exaspérant surtout vers les quatre heures du soir avec la plus grande intensité; excrétion de petits calculs biliaires par les selles, revenant tous les 20 ou 30 jours, et à chaque fois

1. Th. Frerichs, *Traité pratique des maladies du foie*, p. 840; traduit de l'allemand par L. Duménil et J. Pellagot; Paris, 1877.

2. E. Littré, « Calculs biliaires », *Dictionn. de Médecine ou Répertoire général des Sciences médicales considérées sous les rapports théoriques et pratiques*, 2e édit., t. V, p. 252 et 253; Paris, 1833.

suivie d'un calme plus ou moins prolongé. Cet état dura six mois, après lequel temps il survint un marasme extrême. Huit jours avant la mort, la malade rendit encore dix ou douze petits calculs. On trouva entre autres choses la vésicule biliaire revenue sur elle-même et contenant une assez petite quantité de bile épaisse et noire; mais il y avait dans ses parois sept ou huit tubercules, renfermant chacun des grumeaux de bile concrète qu'on faisait sortir facilement par la pression, parce que les alvéoles qui les contenaient n'étaient pas tout à fait fermées.

Et l'auteur ajoute :

« Quoiqu'il n'y eût pas de calculs dans la vésicule, il est impossible de se refuser à croire que ceux qui étaient déjà sortis par les selles venaient aussi de cette poche, puisqu'il ne s'en trouva aucunement trace dans le foie, qui était sain, ni dans les autres organes; ces tubercules n'étaient-ils pas le germe de nouveaux calculs qui auraient reproduit les accidents? »

Fauconneau-Dufresne a observé 4 à 5 concrétions, noires, dures, de la grosseur d'un grain de millet, ou un peu plus grosses et visibles à travers la membrane interne; elles paraissaient contenues, a-t-il dit, dans des *follicules* dont l'ouverture tantôt n'était pas apparente, tantôt était indiquée par un point noir [1].

Dans les *Bulletins de la Société anatomique* [2], p. 60, nous trouvons un cas de Somnié-Moret, présenté en 1835. Dans ce cas, il est dit que les parois de la vésicule, fort épaissies, contenaient dans leur épaisseur, surtout à la partie supérieure, de petits calculs du volume d'un grain de chènevis [3].

Dans ces mêmes *Bulletins*, nous trouvons, en 1849, un cas de Gubler. L'auteur avait montré que les follicules de la vésicule formaient de *petites tumeurs* au sommet desquelles on distinguait un petit point noir qui correspondait à leur orifice [4].

« Elles apparaissaient, dit-il, comme une matière fort analogue à la bile. » Et il ajoute qu'il avait observé une autre fois les parois des voies biliaires *infiltrées* de petits cristaux irréguliers d'une matière en apparence calcaire.

Toujours à la *Société anatomique*, mais cette fois en 1854, M. Blain des Cormiers a présenté *un foie* provenant d'une femme de quarante-cinq ans, morte dans le service de M. Piorry. A l'autopsie, on a constaté la présence d'un épanchement considérable dans le péritoine. Sur le bord tranchant du foie existait une espèce de

1. Fauconneau-Dufresne, *Précis des maladies du foie et du pancréas*, p. 279; Paris, 1856.
2. *Bulletins de la Soc. anat. de Paris*, 3e série, t. I, 1835, p. 68.
3. *Ibid.*, 24e année, 1849, p. 38.
4. *Ibid.*, 29e année, 1854, p. 17.

kyste, à parois épaissies, très distendu ; c'était la *vésicule biliaire*.

Dans cette vésicule, dont les parois étaient comme *fibro-cartilagineuses*, existaient un grand nombre de petits calculs biliaires, remarquables par leur nombre, leur couleur noirâtre, leur aspect un peu chagriné et leur forme arrondie. On dirait des grains de chapelet ; ces grains sont verdâtres.

Durand-Fardel a rapporté deux exemples de calculs pariétaux : c'est d'abord une vésicule biliaire renfermant quelques concrétions de petit volume, dans les parois de laquelle il trouve de petits calculs noirs, *semblables à ceux renfermés dans son intérieur*, quelques-uns plus volumineux que de grosses têtes d'épingle et contenus dans l'épaisseur de petites loges qui ne communiquaient point avec l'intérieur de la vésicule, et au même endroit, il notait quelques petits grains noirs qui se trouvaient comme enchâssés dans la muqueuse de la vésicule.

Une autre fois, le même observateur a rencontré trois calculs enchatonnés dans un repli de la muqueuse, d'où il les fait sortir par *énucléation*, et deux autres placés dans l'épaisseur même des parois où, dit-il, ils s'étaient creusé chacun une petite loge, sans que l'on pût trouver aucune trace de communication actuelle ou ancienne entre ces loges et la cavité de la vésicule; et enfin, dans une autre de ses observations, on trouve indiquée une concrétion pierreuse dans la paroi d'une vésicule fibro-cancéreuse.

Mais, puisqu'il existe des calculs *dans les parois de la vésicule biliaire*, il doit en exister aussi dans *les parois du canal cystique, du canal hépatique ou du canal cholédoque*.

Le fait a été observé pour le premier canal. Quant aux autres canaux, jusqu'à présent, à notre connaissance, il n'en a été fait mention nulle part.

Citons le cas de *calcul du canal cystique*.

Ce fut en 1831, à la *Société anatomique*, que fut montré par Guérard ce calcul biliaire [2]; il était situé au point de jonction du canal cystique avec la vésicule, contenu dans l'épaisseur même des parois du conduit, une petite portion seulement de sa surface extérieure communiquant avec sa cavité, et le présentateur conclut que cette position « singulière » du calcul biliaire *ne pouvait* être expliquée que par l'ouverture antérieure d'une ulcération de la muqueuse, au travers de laquelle il se serait engagé.

1. Max Durand-Fardel, *Arch. gén. de Méd.*, 3e et nouv. série, t. VIII, 1840, p. 167-188.
2. *Bulletins de la Soc. anat. de Paris*, 1850, p. 73.

Cette observation de calcul du canal cystique n'est pas unique. En voici une seconde, due à Dolbeau.

Cet auteur, en effet, a montré en 1854, à la *Société anatomique*[1] un *calcul biliaire* engagé dans le canal cystique, *enchâssé dans les parois de ce canal*. Il existait aussi quelques petits calculs dans le canal cholédoque. Le malade, qui avait pu être suivi, pendant plus d'un an, par un médecin de la ville, n'avait jamais eu d'ictère, jamais de colique hépatique. Il avait succombé à une pleurésie.

Le liquide contenu dans la vésicule biliaire était purulent.

Mais revenons aux calculs pariétaux de la vésicule.

A la *Société anatomique*, en 1856, M. Topinard[2] a montré *une vésicule biliaire* dont *les parois* étaient totalement *ossifiées* et offraient environ 5 millimètres d'épaisseur. Cette pièce avait été prise sur le cadavre d'une femme morte de gangrène sénile.

M. Benni a présenté[3] à la *Société anatomique*, en 1866, une *vésicule biliaire* recueillie chez une femme morte, à la Salpêtrière, de pleurésie et de péricardite, dans le service de Charcot. La malade n'avait rien offert de particulier du côté du foie.

Cette vésicule, de volume considérable, ressemblait entièrement à une coque calcaire : on avait pu tout d'abord la croire remplie de calculs; mais, à l'ouverture, on ne trouva dans son intérieur qu'un liquide ressemblant à une masse de chocolat et contenant des granulations moléculaires, de la graisse et des paillettes de cholestérine. Les parois épaisses et résistantes de la vésicule, étudiées au microscope, furent trouvées composées de tissu fibreux incrusté de phosphate calcaire, sans aucune trace d'ostéoplastes.

Les conduits de la vésicule étaient oblitérés par plusieurs calculs assez volumineux, sur lesquels étaient appliquées les parois de ces conduits, de même que s'appliquent généralement les parois de la vésicule, quand une semblable altération vient l'envahir, et qu'elle renferme des calculs.

En 1888, M. Terrillon a mentionné dans la *Revue de Chirurgie* un cas de calcul biliaire logé dans les parois de la vésicule[4]. Nous ne voulons pas citer toute l'observation. Disons simplement qu'après avoir extrait un calcul du canal cystique, en portant le doigt dans l'intérieur de la vésicule, il sentit très profondément, au sommet du cône qui représente la vésicule ouverte, au point où elle se continue

1. *Bulletins de la Soc. anat. de Paris*, 29e année, 1854, p. 336.
2. *Ibid.*, 31e année, 1856, p. 239.
3. *Ibid.*, 41e année, 1866, p. 398.
4. Terrillon, Réflexion à propos d'un cas de cholécystotomie, *Revue de Chirurgie*, 1888, p. 915-921.

avec le canal cystique, la présence d'un second calcul, enchatonné dans la muqueuse.

« Son enclavement, dit-il, est si intime qu'il est impossible de l'énucléer avec le doigt, lequel n'agit que difficilement à cette profondeur. Avec l'extrémité de l'ongle, j'arrive à déchirer une mince membrane qui le recouvre. Mais, malgré mes efforts, je ne peux le déloger. Une tentative semblable, faite avec des instruments mousses, ne donne aucun résultat, et je n'ose insister dans la crainte de perforer le canal cystique, ce qui aurait constitué un accident grave, à cause de l'ouverture du péritoine. Aussi je me décide à attirer le plus possible au dehors la vésicule, de manière à diminuer la profondeur de sa cavité. Des pinces à forcipressure, appliquées sur la face interne de celle-ci, servent encore à l'attirer et à diminuer sa profondeur.

J'arrive alors plus facilement sur le calcul que j'enlève en l'évidant par petits fragments à l'aide de pinces à griffes. La cavité qui le contenait est nettoyée avec de petites éponges imbibées de solution phéniquée forte [1]. »

Et plus loin [2], l'auteur ajoute :

« Le doigt introduit dans la poche me démontra que la loge occupée par le calcul était vide et que j'avais tout enlevé. Ce petit moyen (morcellement) m'a donc dans cette circonstance rendu grand service, car, sans lui, je ne sais comment j'aurais pu extraire ce calcul, du volume de l'extrémité du pouce, sans provoquer de désordres. »

M. A. Létienne a eu la bonne fortune d'avoir entre les mains une vésicule biliaire enlevée par notre excellent maître, le professeur F. Terrier. Cette vésicule avait des ressemblances avec la nôtre; ce sont les productions calculeuses qu'elle présentait dans sa paroi qui ont engagé M. Létienne à faire un travail tout à fait bien documenté sur ce sujet.

Il a consciencieusement étudié les lésions des parois de la vésicule et a fourni les résultats de ses recherches sur l'analyse microbiologique comparée *des calculs intracavitaires*, si l'on peut les appeler ainsi, et *des calculs* nés *dans les follicules glandulaires*.

Nous ne saurions mieux faire que de citer textuellement cette observation [3].

« L'observation suivante, dit-il, est relative à une femme atteinte de lithiase biliaire et à qui M. le Professeur Terrier fit une cholécystostomie. Elle nous a paru intéressante à signaler tant pour les productions calculeuses de la paroi de la vésicule et pour les lésions de ces parois que pour les

1. Terrillon, *loc. cit.*, p. 917.
2. *Ibid.*, p. 921.
3. A. Létienne, *loc. cit.*

résultats qu'a fournis l'analyse microbiologique comparée des calculs biliaires et des calculs pariétaux.

Examen macroscopique. — La vésicule biliaire, considérée près du fond qui a été réséqué par M. Terrier au cours de l'opération, présente une surface extérieure inégale, d'une coloration rosée et parcourue par des tractus blanchâtres. Certains points de cette surface ont un aspect chagriné, blanc et rose. D'autres sont d'un rouge foncé, noirâtre. On n'y voit ni fausse membrane, ni filament fibrineux qui signale une inflammation récente.

La surface intérieure est tapissée par une muqueuse dont l'aspect villeux et réticulé normal a disparu; elle est grenue et d'une couleur blanc rosé. On y distingue aisément des pertuis glandulaires; ils sont éparpillés, distants les uns des autres. Au lieu d'un orifice punctiforme, ils présentent un pore linéaire, une fente, comme si la membrane avait été étalée, tiraillée. La muqueuse offre en outre des plis et des dépressions dus à la présence des calculs.

Vers l'extrémité du cul-de-sac vésiculaire, il existe une sorte de bourgeon de la grosseur d'un pois, sessile sur la face extérieure du cholécyste. Intérieurement, la muqueuse présente au niveau correspondant un trou borgne, qui mène dans une petite cavité formant diverticule. Cette cavité est presque entièrement comblée par une masse blanc rosé, grenue et mamelonnée.

Cette masse est composée de deux substances : l'une, blanc jaunâtre, presque translucide, dure, formant des conglomérations arrondies ou ovoïdes, de petits blocs semblables à des grains accolés; l'autre, jetée dans les interstices de la première et constituée par une substance fibrinoïde.

L'agglomération de ces deux substances adhère assez intimement aux parois du diverticule. On peut cependant l'en détacher; la cavité paraît alors anfractueuse.

L'épaisseur des parois du cholécyste est inégale : elle mesure en certains points 3 millimètres, en d'autres, 4 millimètres. Les parois du diverticule ont une épaisseur moyenne de 2 à 3 millimètres.

La vésicule contenait une petite quantité de bile sirupeuse, de couleur jaune orangé, et, en outre, 21 calculs. Le plus gros était des dimensions d'une aveline, le plus petit, d'un pépin de groseille; de plus, une faible quantité de poussière biliaire. Le poids du plus gros calcul était de 3 gr. 75; le poids total des calculs réunis était de 8 gr. 70. Humides, ces calculs sont noirs; secs, ils deviennent d'un brun fauve ou grisâtre et se recouvrent d'une pellicule blanche onctueuse, luisante à la coupe, analogue à du savon et formée de cholestérine. Ils ont, en général, une forme pyramidale, à angles et arêtes mousses. Quelques-uns sont encore accolés suivant leurs facettes. Les plus petits ont la forme d'une pyramide extrêmement aplatie, dont une seule des arêtes est restée vive. Certains d'entre eux portent sur leurs faces des figures plus ou moins régulières, toujours cycliques, formées par des lignes concentriques diversement colorées et répondant aux couches stratifiées successives qui ont formé le calcul. Au centre est généralement un îlot vert, entouré de zones brunes qui elles-mêmes

sont auréolées d'arcs de couleur fauve ou jaune d'or (à l'état frais).

Examen microscopique. — *Bile.* — Les préparations de la bile jaune orange montrent : des cellules épithéliales; des globules rouges (provenant vraisemblablement du sang qui souilla la pièce lors de l'opération); des blocs de pigment biliaire diversement colorés, depuis le jaune pâle jusqu'à l'orange brun; des cristallisations incolores et irrégulières; des taches de cholestérine (rares); des gouttelettes de substance grasse; enfin, des cocci et des bacilles mobiles; pas de formes bacillaires très longues.

Les lamelles de bile colorée au bleu phénothymolé de Kühne portent, outre les formes microbiennes précédentes, de belles chaînettes de streptocoques.

Substance diverticulaire. — Elle est constituée par une masse finement grenue, comprenant de nombreux noyaux vivement colorés par le carmin, des cellules épithéliales, des tractus de substance fibrinoïde, des cristaux écailleux, irréguliers et incolores de carbonate de chaux, de très petits grains noirâtres et des formes microbiennes bacillaires.

Les cristaux écailleux, traités sous le microscope par l'acide acétique concentré, sont vivement attaqués par l'acide et se dissolvent avec dégagement de bulles gazeuses. Même réaction par l'acide azotique. Ils ont donc les réactions des carbonates terreux.

Examen histologique de la vésicule. — Les coupes ont porté : 1° sur le fond de la vésicule; 2° sur les parois du diverticule.

Fond de la vésicule. — La couche interne glandulaire a complètement disparu : il n'y a ni villosités, ni culs-de-sac glandulaires, ni épithélium cylindrique. La paroi est lisse, sans aucun relief.

Elle est limitée par une mince couche d'aspect fibrillaire sans noyaux et colorée en rose par le carmin. Les fibrilles grenues, qui forment cette couche, sont parfois dissociées et séparées les unes des autres par des fentes linéaires.

Sous cette couche limitante interne est une zone conjonctive avec noyaux assez nombreux. Elle est épaisse et englobe la couche musculaire; celle-ci est représentée par des trousseaux de fibres musculaires sectionnés suivant un plan tantôt parallèle, tantôt oblique, tantôt perpendiculaire à la coupe. On ne voit pas sur cette vésicule les aires musculaires et étendues des cholécystes normaux. Elles sont ici fragmentées très inégalement par le tissu scléreux, souvent parsemé à ce niveau de noyaux nombreux et pressés. La fibre musculaire est dégénérée en certains points ; elle a pris un aspect vitreux et son noyau ne se colore plus.

La zone musculaire, aisément reconnaissable malgré ses altérations, est doublée par une seconde couche connective très épaisse où sont encore éparpillés quelques trousseaux de fibres dégénérées. L'épaisseur de cette seconde couche est trois fois plus considérable que celle de la première.

Le tissu conjonctif fibrillaire y prédomine; les noyaux y sont nombreux, mais disséminés, non confluents.

Entre les deux couches sont des vaisseaux artériels importants dont toutes les tuniques sont bien distinctes. Ces artères sont le siège d'une

endartérite très prononcée. L'épaississement considérable de l'endartère, assez marqué pour oblitérer presque complètement le vaisseau, est irrégulièrement disposé, tantôt concentriquement, ne donnant au centre qu'une faible lumière occupée par quelques globules rouges, tantôt formant un bourgeon dont le développement ne laisse au sang qu'un passage anfractueux.

Souvent, près des vaisseaux, mais sur un point seulement de leur périphérie, ne les entourant pas d'un manchon complet, se trouve un amas de noyaux embryonnaires.

Plus en dehors est la couche cellulo-adipeuse très vasculaire et d'apparence normale.

Enfin, vient une nouvelle zone de tissu conjonctif ondulé qui, à la périphérie, se densifie et porte des nodules embryonnaires de plus en plus considérables, ceux-ci sont dans le voisinage immédiat des vaisseaux. Dans cette dernière zone sont des foyers d'hémorragie interstitielle.

Les coupes colorées au bleu de Kühne contiennent de petits cocci et des diplocoques. On n'y voit pas de formes bacillaires. Ces microbes ne sont pas visibles sur les coupes soumises au Gram.

Parois du diverticule. — La paroi tout entière est constituée par du tissu fibreux très dense et relativement pauvre en vaisseaux. En quelques points, on retrouve de petits trousseaux musculaires dissociés. Il s'agit donc de la paroi même du cholécyste dégénérée et refoulée en dehors. La région la plus interne est infiltrée de noyaux extrêmement nombreux et en nappes continues. Cette surface adhérait intimement au contenu du diverticule; elle est dilacérée et présente des fibrilles déchirées, chargées de noyaux. Ces coupes ne présentent pas de microbes.

Examen microbiologique. — Des cultures sur les milieux usuels ont été faites avec la bile; avec 2 des calculs biliaires vrais; avec le contenu calcaire du diverticule.

Les lamelles faites avec de la bile fraîche montraient des streptocoques : ceux-ci n'ont pas été retrouvés dans les cultures. Celles-ci, quel qu'ait été leur point de départ, donnèrent lieu au développement d'un même microbe dont les caractères sont ceux du bacterium coli : morphologie variée, décoloration par le Gram, trouble uniforme et rapide du bouillon avec nuages soyeux par l'agitation, colonies blanc grisâtre sur agar; colonies grenues blanc jaunâtre sur gélatine sans liquéfaction; culture jaunâtre sur pomme de terre naturelle et artifielle (formule de M. Grimbert); fermentation du bouillon lactosé; coagulation du lait; formation de l'indol dans l'eau peptonisée; ces trois derniers caractères apparaissent à des moments variables, la fermentation sucrée, la coagulation du lait et la réaction de l'indol se montrant, dans certaines cultures primitives, avec un jour et plus de retard. Les réensemencements des cultures primitives sur bouillon furent généralement les premières à donner les caractères cherchés. Ces différences réactionnelles tiennent sans doute au plus grand nombre de microbes réensemencés dans ce cas ».

Dans les *Bulletins de la Société anatomique* de 1900, nous trouvons une observation où il est fait mention d'*une dégénérescence calcaire* de la vésicule biliaire[1]. Elle est due à M. Félix Bourlot, interne des hôpitaux. Il s'agissait d'une femme de quarante-deux ans, morte subitement au huitième jour de la convalescence d'une pneumonie.

La vésicule, d'aspect piriforme, est comme injectée; elle mesure 20 centimètres de longueur, et 10 centimètres dans son plus grand diamètre. Elle adhérait aux organes voisins, notamment à l'épiploon, la deuxième portion du duodénum et au péritoine pariétal.

Elle renfermait 3 calculs de cholestérine, chacun du volume d'une grosse noisette; un quatrième calcul oblitère l'origine du canal cystique. Le contenu est constitué par un demi-litre d'un liquide filant, légèrement trouble; il ne renferme ni pigments, ni acides biliaires. L'examen histologique fait par M. Cornil montre un épaississement énorme de la paroi, dû à sa *transformation scléreuse*. On y trouve par places des îlots ayant subi la *dégénérescence calcaire*. L'épithélium de la muqueuse a disparu, et celle-ci ne présente plus les plis normaux. La lésion était donc de date très ancienne.

Deuxième point de technique opératoire. — Ce dernier point nous reste à examiner. Étant donné une vésicule biliaire qui cliniquement avait manifesté sa présence par des douleurs violentes, vésicule biliaire dont la paroi antérieure était pleine de calculs, et qui se présentait à nos yeux avec des adhérences à la fois épiploïques et hépatiques, la première idée qui venait à l'esprit, c'était de la disséquer le mieux possible, de la pédiculiser et d'en faire l'ablation. Nous avons donc pratiqué tout d'abord une *cholécystectomie*. Cette intervention nous paraissait d'autant plus justifiée que nous n'avions senti aucune concrétion dans le canal cystique et dans le canal cholédoque, qui nous paraissaient simplement un peu indurés. Cette cholécystectomie fut pratiquée sans ponction préalable de la vésicule. Pour en perfectionner le manuel opératoire, nous n'avons pas hésité, après ablation de la vésicule, à suturer les parois de celle-ci, muqueuse contre muqueuse, et séreuse contre séreuse, de façon à n'avoir aucun écoulement biliaire consécutif, et de cacher complètement sous une couche péritonéale les traces de notre ablation vésiculaire. Ceci fait, nous avons senti un gros calcul dans le canal cystique, calcul qui nous avait échappé au premier examen. L'indication s'imposait alors de broyer ce calcul à travers les parois du canal; mais les débris résultant de

1. *Bulletins et mémoires de la Société anatomique de Paris*, 75e année, 1900, p. 609.

cette *cystico-lithotripsie* auraient eu de la difficulté à être complètement éliminés par l'intestin. De plus, nous n'étions pas absolument certains de la perméabilité complète du canal cholédoque. Il était donc nécessaire de pratiquer le cathétérisme de ce canal par le canal cystique. Nous avons donc incisé largement le canal cystique par sa paroi antérieure, directement sur le gros calcul qu'il contenait. Celui-ci enlevé, nous avons pu débarrasser le canal cystique et le canal cholédoque des vingt-six autres calculs plus petits qu'ils contenaient.

La manœuvre pour leur extraction a été des plus simples : il nous a suffi soit de les saisir dans le canal même avec une pince à forcipressure, soit de les énucléer par simple pression, comme un noyau de cerise, le pouce et le médius de la main droite placés sur les parois latérales du canal cystique, tandis que l'index libre s'enfonçait le plus loin possible le long de la face postérieure de ce canal et faisait cheminer les calculs d'arrière en avant. Il nous a été facile alors de sentir le canal cholédoque, d'employer la même manœuvre pour ce canal et enfin d'en pratiquer le cathétérisme, pour être certain de son entière perméabilité.

Que restait-il à faire en dernière analyse? Devions-nous mettre quelques points de suture sur le canal cystique pour le fermer complètement, ou bien devions-nous le laisser béant, laissant s'écouler à la fois le liquide biliaire, et les concrétions que nous avions pu oublier dans les replis de la muqueuse des deux canaux cystique et cholédoque.

Nous avions donc le choix entre les deux partis à prendre. Certes la première méthode nous paraissait très séduisante, et à elle peut s'appliquer comme à la cholécystectomie la qualification d'idéale. Mais nous avons pensé que la seconde manière de faire était plus prudente; car, grâce à elle, nous n'avions plus à craindre la migration d'un calcul jusque dans le cholédoque, migration pouvant amener des accidents très graves et même fatalement mortels au bout d'un temps variable. Nous n'avons donc pas hésité à mettre en pratique cette seconde méthode, c'est-à-dire l'établissement d'une fistule biliaire.

Mais ici surgissait une difficulté. Nous n'avions plus de vésicule biliaire. Il nous fallait donc établir notre fistule directement sur le canal cystique. Ceux qui ont l'habitude des opérations sur les voies biliaires reconnaîtront combien cette absence de vésicule complique le manuel opératoire, à quel degré de profondeur on doit porter les sutures dans l'abdomen, et quel tiraillement on doit exercer sur le foie tout entier pour fixer le canal cystique à la paroi péritonéale.

Le procédé que nous avons employé a été le suivant : Nous avons poursuivi en haut l'ouverture du péritoine, pour éviter des tiraillements ultérieurs, afin de placer la fistule dans la partie la plus élevée possible; nous avons saisi ensuite avec des pinces de Kocher les lèvres de la plaie faite au canal cystique; nous avons introduit un

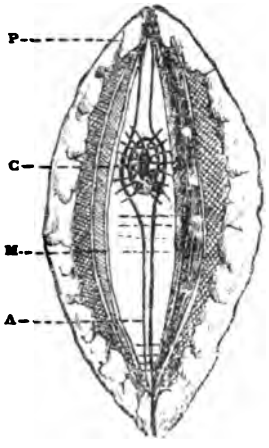

Fig. 1. — P, peau revêtue de son pannicule adipeux; M, couche musculo-aponévrotique; A, péritoine; C, fixation du canal cystique au péritoine.

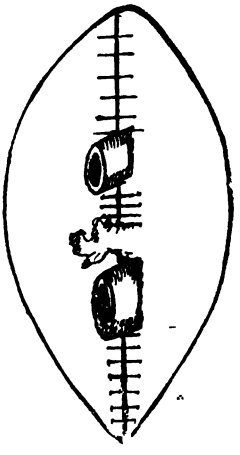

Fig. 2. — La peau, suturée, laisse passer le drain fixé dans la bouche cystique. Au-dessous, drainage de la cavité abdominale par de la gaze à la Mikulicz et par un gros drain ordinaire.

gros drain dans ce canal, puis, nous avons placé horizontalement, tout autour de l'ouverture du canal, une série de fils de soie ne prenant que la séreuse et la musculeuse (fig. 1). Les anses de ces fils étaient très rapprochées les unes des autres, mais ne s'entre-croisaient pas. Le canal cystique était dès lors prêt à être fixé. Nous avons passé dans ce but les deux chefs de chaque anse de fil dans le péritoine pariétal voisin. Ceci fait, nous avons fermé le péritoine au-dessous du canal cystique par un surjet, et il ne nous est plus resté qu'à fermer séparément chaque anse de fil et à fixer le drain à la paroi abdominale. Par précaution, un autre drain surmonté de deux mèches de gaze stérilisée a été laissé dans la cavité péritonéale. La paroi a été ensuite fermée à deux étages au-dessus et au-dessous du drainage abdominal (fig. 2).

Ce point de technique opératoire méritait de nous arrêter un instant. Il n'est pas banal, en effet, d'avoir à pratiquer sur le même sujet à la fois une cholécystectomie dite idéale, suivie d'une *cystico-stomie immédiate*. Notre procédé n'a pas été un procédé de choix, mais de nécessité.

KYSTES PARANÉPHRIQUES
ET URONÉPHROSES TRAUMATIQUES

Par le Dr Paul DELBET,

Ancien prosecteur, ancien chef de clinique chirurgicale à l'hôpital Necker.

INTRODUCTION.

A la suite d'une contusion grave ou légère du rein, on peut voir apparaître, d'une manière précoce ou tardive, une tumeur liquide. Cette tumeur liquide est constituée, soit par l'accumulation de l'urine dans le bassinet et le rein distendus, soit par l'effusion de l'urine dans l'atmosphère périrénale. Nous désignerons la première affection sous le nom d'uronéphrose, la seconde sous le nom de kyste paranéphrique traumatique.

Le 12 novembre 1901, M. le Professeur Le Dentu, à l'occasion de trois faits qu'il avait eu occasion d'observer presque simultanément, consacrait une leçon clinique à l'exposé de ces lésions. Sur le conseil de mon maître, j'ai repris l'étude de cette question intéressante, que j'avais effleurée antérieurement dans un mémoire sur les contusions rénales et leurs conséquences immédiates ou éloignées.

Les kystes paranéphriques et l'uronéphrose traumatique ne sont connus que depuis le mémoire de Maas sur la contusion rénale, c'est-à-dire depuis une vingtaine d'années. Ils ont suscité dans le court espace de temps qui sépare ce mémoire de l'époque contemporaine, un assez grand nombre de travaux. Mais les auteurs qui ont étudié cette affection sont loin d'être arrivés à une interprétation identique des faits. De plus, ils se sont pour la plupart bornés à envisager une seule face de la question, soit le kyste paranéphrique, soit l'uronéphrose.

Dans ce travail d'ensemble, j'ai réuni la presque totalité des faits publiés, je les ai soigneusement analysés, et, après une critique attentive, je les ai groupés suivant leurs similitudes. J'ai laissé de côté les cas trop obscurs, pour que n'importe quelle interprétation

ne fût pas entachée d'arbitraire, et l'analyse autorisait une opinion suffisamment ferme.

Me basant sur les observations et sur les remarques de M. le Professeur Le Dentu, sur les faits antérieurement publiés, sur des expériences, j'ai tenté d'élucider la fréquence, la pathogénie, l'évolution du kyste paranéphrique et de l'uronéphrose traumatique, enfin, la règle thérapeutique applicable aux différents cas.

Des trois observations de M. le Professeur Le Dentu, deux sont relatives à des kystes paranéphriques; la troisième peut être considérée comme un exemple probable d'hydronéphrose traumatique. Quoiqu'elle prête au doute à certains égards, elle nous a paru, à M. Le Dentu et à moi, pouvoir être rapprochée des faits du même genre dans lesquels l'influence du traumatisme n'est guère contestable.

Voici d'abord les trois observations personnelles et inédites de M. le Professeur Le Dentu.

Observation A (donnée par M. le Prof. Le Dentu; inédite). — *Kyste urineux paranéphrique volumineux, d'origine traumatique, traité par l'incision et le drainage. Guérison.*

Le 19 novembre 1900, est admis à la clinique chirurgicale de l'hôpital Necker, salle Malgaigne, n° 6, le nommé Tr... (Gustave), âgé de vingt-trois ans, charretier. Le 4 octobre dernier, il y a six semaines, cet homme a été projeté sur le sol et violemment contusionné par une des roues de sa voiture. D'après les renseignements fournis par le blessé, ce fut la région de l'hypocondre droit qui subit une forte compression. Il ne s'ensuivit pas de douleurs très vives, mais tout travail fut impossible les jours suivants.

Dès le troisième jour après l'accident, l'attention du blessé fut attirée par une tuméfaction médiocrement douloureuse occupant l'hypocondre droit et qui acquit de jour en jour des dimensions plus considérables. Le développement de l'abdomen ne s'accompagna pas de symptômes généraux; s'il se manifesta de la fièvre, ce fut à un degré insignifiant, car le malade ne se souvient pas d'en avoir eu. Il n'eut pas non plus de jaunisse.

Le malade dit que son urine, après le traumatisme, a présenté une coloration spéciale *qui lui a fait penser qu'elle contenait du sang*; mais cette particularité n'a été constatée *qu'à une seule miction*. Elle s'est donc montrée tout à fait passagère.

Le cinquième jour, le malade a eu des vomissements de substances alimentaires qui ne se sont pas reproduits depuis lors. Il ne paraît pas avoir eu de péritonite suffisamment caractérisée à aucun moment.

État à l'entrée. — Une tumeur volumineuse, fluctuante malgré une assez forte tension, occupe l'hypocondre droit, une partie de la région épigastrique, le flanc droit, la fosse lombaire et la presque totalité de la fosse iliaque. La percussion sur cette tumeur liquide donne lieu à un choc en retour qui ressemble singulièrement au frémissement hydatique. La matité

se constate sur une hauteur de 0 m. 25. La fosse lombaire, quoique remplie, *n'est pas proportionnellement aussi refoulée en arrière que la paroi abdominale l'est en avant.* Le bord du foie ne se sent nettement qu'à gauche, à l'épigastre.

Les connexions de la tumeur avec le foie sont si étroites qu'il est bien difficile de savoir exactement aux dépens de quels organes elle s'est développée. Son siège, ses rapports très intimes avec la paroi abdominale, cette sorte de frémissement très analogue au frémissement hydatique, imposeraient presque le diagnostic de *kyste hydatique* s'il ne fallait pas tenir compte du traumatisme violent du 4 octobre et de la miction probablement sanguinolente qui s'en est suivie. Il est vrai que cette dernière ne s'est pas reproduite.

M. Le Dentu ne trouve pas qu'il soit possible de se prononcer catégoriquement. Il reste hésitant entre un kyste hydatique du foie, un kyste hématique simple, une collection urineuse pararénale et une hydronéphrose vraie.

Laparotomie, le 21 novembre 1900. Une incision latérale et verticale le long du bord externe du grand droit met à découvert un kyste lâchement adhérent à la paroi abdominale. Par ponction, puis incision, on donne issue à plus de trois litres d'un liquide couleur cacao dont on ne peut guère établir la provenance à première vue. L'examen histologique et chimique sera nécessaire.

M. Le Dentu, ayant introduit la main jusqu'au fond de la poche, s'assure que celle-ci ne dépend pas du foie et qu'elle s'est formée au voisinage immédiat du rein droit; il sent nettement le bord externe de cet organe et le suit dans toute sa longueur à travers la paroi kystique. La tumeur ne peut donc pas être une hydronéphrose. Il s'agit sans doute d'un hématome pararénal mélangé d'urine, mais la présence de cette dernière ne se manifeste dès l'abord par aucune particularité caractéristique.

Drainage de la poche, injection d'eau bouillie. Suture partielle.

Suites de l'opération. — Rien de spécial pendant les quatre premiers jours. La température ne dépasse pas 37°,4. Pas de douleurs. Un suintement abondant oblige à faire plusieurs pansements chaque jour. Ce suintement dégage bientôt *une odeur urineuse très franche*, et le liquide acquiert graduellement les caractères de l'urine pure. La production du pus est très limitée. Les choses continuent ainsi jusqu'au 5 janvier 1900. La guérison est complète, sauf une toute petite plaie superficielle, *quarante-cinq jours* après l'incision et le drainage du kyste. Sauf quelques élévations de température pendant la première moitié du traitement (38°,4 au maximum), la convalescence n'a été entravée par aucune circonstance fâcheuse.

La présence dans le liquide d'une certaine quantité d'urée (qu'on a eu le tort de ne pas chiffrer) a été facilement reconnue. Le liquide contenait des cristaux hématiques et des cellules rénales en cordon.

En résumé : traumatisme violent de l'hypocondre et du flanc droit, le 4 octobre 1900; apparition d'une tumeur liquide trois jours après;

incision de cette tumeur quarante-huit jours après le traumatisme, écoulement d'urine par la plaie pendant quarante cinq jours, jusqu'à la guérison *absolue* et définitive.

INTERPRÉTATION. — La rapidité du développement de la tumeur, ses dimensions considérables, sa parfaite régularité à l'intérieur comme à l'extérieur, le relief manifeste du rein à sa partie profonde, la nature du liquide nettement hématique, indépendamment de quelques éléments d'origine rénale provenant d'une solution de continuité de l'organe lésé (rein, cellules rénales), telles sont les circonstances qui doivent faire classer ce fait parmi les collections urineuses paranéphriques, absolument distinctes des hydronéphroses proprement dites, se rattachant par leur pathogénie à une rupture du rein ou du bassinet.

OBS. B. — *Contusion du flanc gauche. Vaste épanchement lombo-iliaque consécutif. Incision. Fistule. Néphrectomie secondaire*, par M. le Prof. LE DENTU.

Mme Malb..., Berthe, âgée de trente ans, domestique, entre le 21 juin 1901 dans le service de M. le Prof. Le Dentu à Necker, salle Lenoir, n° 5. La malade est envoyée par M. Maruchaux de Chagneau, qui nous donne, sur les antécédents, les renseignements suivants.

Le 18 mai 1901, la malade, montée sur une échelle pour nettoyer ses carreaux, fait une chute et tombe d'une hauteur de 2 mètres sur le dos d'une chaise en fer.

La malade éprouve une douleur violente, presque syncopale; elle est prise de vomissements alimentaires et, incapable de se tenir debout, se couche immédiatement.

Pendant quinze jours, la malade continue à se sentir faible et doit garder le lit; mais elle ne présente pas d'autres symptômes et elle n'a pas de vomissements; le ventre reste souple et non ballonné; les urines ne sont pas modifiées et à aucun moment il n'y eut d'hématurie. La malade accuse seulement un point de côté et un certain degré de constipation.

Le 3 juin, la malade s'aperçoit que ses pieds sont enflés. Le gonflement s'accroît les jours suivants, gagne la jambe gauche, puis la cuisse. Le Dr Maruchaux de Chagneau est alors appelé; il examine la malade et diagnostique une double phlébite des membres inférieurs.

Il remarque en outre, dès ce moment, qu'il existe un certain degré de tuméfaction du flanc droit. Il fait faire un pansement ouaté compressif sur les jambes, et purge légèrement sa malade. Le traitement est continué pendant quinze jours.

La tuméfaction du flanc augmentant progressivement, le docteur envoie sa malade à l'hôpital Necker, où elle entre le 21 juin 1901, un mois par conséquent après l'accident.

La malade présente les symptômes suivants : les deux jambes sont enflées, surtout la gauche. On y détermine facilement, par la pression, les godets caractéristiques de l'œdème. La consistance du membre n'est pas

aussi ferme que dans la phlegmatia. A travers les téguments, on sent les veines distendues, mais vraisemblablement non thrombosées. Rien du côté du ventre.

Dans le flanc gauche, on sent une tuméfaction qui s'étend presque de l'arcade fémorale au rebord costal. Elle soulève même le rebord costal et les côtes. En dedans, elle atteint le bord externe du muscle droit. En dehors, elle se prolonge dans toute l'étendue de la paroi latérale de l'abdomen. En arrière, elle a un contact lombaire bien net.

Par la palpation, on éprouve une sensation de fluctuation nette, même de flot. La fluctuation paraît absolument superficielle; au premier abord, il semble qu'on ait affaire à une collection sous-cutanée. Rien dans les urines.

Au point de vue général, l'état est précaire. La malade est amaigrie, affaiblie, sa température est de 39°,6. Le diagnostic est : phlegmon urinaire paranéphrétique.

La malade est tenue en observation quelques jours, mais, la fièvre persistant, M. Le Dentu se décide à l'opérer. Il fait purger la malade. Cette purge produit une débâcle et une quantité notable du liquide de la poche est rendue par les selles.

Le lendemain, 25 juin 1901, M. Le Dentu n'en fait pas moins une incision oblique, un peu en dehors de la masse sacro-lombaire. Le bistouri traverse la peau, les muscles et une coque très mince. Il s'écoule une grande quantité de liquide séro-purulent. On draine largement en rétrécissant les extrémités seules de la plaie.

La malade se trouve considérablement soulagée. La fièvre tombe, les jambes se dégonflent. La quantité d'urine rendue est d'abord faible, elle oscille entre 200 et 500 grammes jusqu'au 7 juillet, c'est-à-dire pendant onze jours. Il s'écoule en même temps par le drain lombaire des quantités considérables de liquide d'odeur urineuse, qui obligent à des pansements journaliers.

Le 8 juillet, la quantité des urines rendue par la vessie est de 1 100 grammes. Mais l'urine devient trouble. M. Le Dentu fait donner pendant quelques jours de l'urotropine. Les urines s'éclaircissent.

A partir de ce moment (1er juillet jusqu'à l'époque de la rentrée de M. Le Dentu, 10 octobre), la malade est simplement tenue en observation et pansée. Du côté de la plaie, réunion progressive jusqu'autour du drain qui, laissé soigneusement en place, laisse échapper un liquide presque entièrement urinaire, en assez grande abondance pour obliger à des pansements uni- ou biquotidiens.

Par la vessie, la malade rend une quantité d'urine qui oscille entre 250 et 700 grammes par jour. La fièvre tombe complètement et à peine peut-on relever sur la feuille de température deux ou trois ascensions indiquant une insuffisance de fonctionnement du drain.

Le 1er octobre, M. Paul Delbet fait verser dans le drain une solution concentrée et stérilisée de bleu de méthylène. Quelques heures après, l'urine vésicale se trouve légèrement teintée, mais d'une manière si faible, qu'il

semble que le bleu ait passé non directement, mais par la circulation.

Le 5 octobre, on dispose la malade de manière à pouvoir recueillir séparément les urines de la vessie et celles de la fistule. Chose singulière, pendant qu'on recueillait du côté de la vessie 30 grammes d'urine, on recueillait dans le même temps 60 grammes du côté de la fistule. Il est évident qu'avec de l'urine coulent par la plaie des sécrétions venant de la poche néoformée.

Quelques jours après, M. Paul Delbet place une sonde urétérale, et fait analyser séparément les urines.

L'urine de la vessie (rein sain) donne les résultats suivants :

RÉACTION ALCALINE.

Chlorure	12,50	p. 1 000
Phosphate	1,05	—
Urée	7,68	—

L'urine de la sonde donne les mêmes proportions, excepté pour l'urée, qui est seulement de 6,5, et pour les phosphates, qui atteignent 1,10.

Les deux urines contiennent une petite quantité d'albumine.

La fistule ne se tarissant pas, la malade risquant d'infecter son rein sain, M. Le Dentu décide la néphrectomie.

L'opération a lieu le 15 octobre. Après avoir suturé la fistule, on a fait une incision presque transversale dans la région lombaire. Le rein est immédiatement découvert. En dedans de celui-ci, faisant suite à son hile, se trouve une poche à parois minces, qu'on détache peu à peu d'abord avec les doigts et dont le décollement conduit en arrière et en dedans du rein sur le pédicule. On fait une ligature en chaîne, renforcée d'une ligature en masse, et on extirpe le rein avec une partie de la poche.

L'œil voit alors distinctement la région. On constate qu'il existe encore des débris de paroi. La partie supérieure de l'uretère est entourée d'un tissu dur et scléreux formant deux brides qui croisent sa partie supérieure. Il n'a pas été possible de se rendre compte s'il existait ou non une coudure de l'uretère. Ces constatations expliquent bien les symptômes de la fistule. L'uretère étant comprimé, l'urine fournie par le rein, en somme peu touché, était éliminée par la plaie; quand la sonde urétérale franchissait l'obstacle, elle permettait à l'urine de s'écouler et, comme le rein fonctionnait, l'urine de la vessie et l'urine du cathéter présentaient comme composition chimique et quantité de grandes analogies.

Les débris de la paroi sont extirpées aussi complètement que possible ainsi que la partie supérieure de l'uretère. La plaie est drainée et partiellement suturée [1].

1. Un fragment de la poche ayant été remis à M. Pettit, chef du laboratoire, celui-ci reconnut que ce fragment présentait les caractères histologiques du bassinet, de sorte que le diagnostic clinique ayant été kyste paranéphrique, le diagnostic histologique semblait devoir être hydronéphrose. Une pièce expérimentale (voir plus loin) nous a permis d'interpréter cette apparente opposition. Quand on déchire largement l'uretère sur sa face postérieure et qu'on dispose

Le 16 et le 17, la température est un peu élevée, 38°,7. La malade rend 250 grammes d'urine le premier jour, 500 le second, 750 le troisième, 1200 le quatrième, 1500 le cinquième et enfin, 2000 le sixième. La sécrétion urinaire reste pendant quelques jours à ce taux élevé, puis redevient normale.

La malade sort guérie le 15 décembre.

Obs. C. — *Hydronéphrose du rein gauche déplacé. Néphrectomie; guérison.*

Mlle X..., âgée de vingt-trois ans, fait une chute de cheval au mois de mai 1900. Elle n'éprouve pas de douleurs immédiates après l'accident; elle n'a pas d'hématurie même faible. En février 1901, elle commence à éprouver des sensations pénibles dans le côté gauche du ventre, puis graduellement de réelles souffrances.

Au mois d'août 1901, elle est prise de fièvre et commence à uriner du pus avec l'urine. Son médecin constate alors une tumeur dans le flanc gauche. Les douleurs et la fièvre procèdent par intermittences, selon que l'urine renferme plus ou moins de pus.

A la fin de septembre 1901, M. Le Dentu est consulté après plusieurs autres chirurgiens. Une tumeur fluctuante, étendue de l'hypocondre gauche à la partie supérieure de la fosse iliaque, peu saillante en arrière du côté de la fosse lombaire, quoique accessible par cette région, assez uniforme, peu douloureuse à la pression, vaguement réductible au-dessous du diaphragme, éveille de suite l'idée qu'il s'agit d'une hydronéphrose ou d'un kyste urineux paranéphrique, l'une ou l'autre de ces lésions pouvant être d'origine traumatique et se rattachant peut-être à la chute de cheval mentionnée plus haut.

Sans doute, cette chute de cheval n'a provoqué ni hématurie, ni douleurs immédiates; mais l'hématurie n'est pas une condition inéluctable des lésions du rein, et l'oblitération de l'uretère par un caillot peut s'opposer à sa production. Il n'y a donc pas de raisons absolues dans l'espèce pour rejeter la déchirure rénale ou urétérale et, secondairement, le kyste urineux paranéphrique. D'autre part, il se peut que par coudure simple ou par rétrécissement cicatriciel de l'uretère, le bassinet se soit laissé distendre en uronéphrose vraie.

L'incertitude qui pèse sur la nature exacte de la lésion et sur son mécanisme originel oblige à régler à l'avance plusieurs plans opératoires en corrélation avec les résultats de l'exploration au cours d'intervention.

l'expérience de manière à empêcher le libre écoulement de l'urine par l'uretère, il se produit un vaste épanchement qui refoule le bassinet en avant, le tissu cellulaire périrénal en arrière et sur le côté et amène la production d'une poche dont la paroi antérieure est formée par le bassinet étalé, la partie postérieure par le tissu conjonctif condensé : ce sont les cas appelés mixtes par certains auteurs. Si on examine seulement la paroi antérieure, on croira avoir affaire à une uronéphrose, tandis qu'il s'agit en réalité d'un épanchement paranéphrique. Ce fait montre combien le diagnostic doit être prudent, même avec l'examen histologique en main.

Si une collection urineuse extrarénale est reconnue, il faudra l'inciser et la drainer.

Si c'est une dilatation large du bassinet avec conservation de la plus grande partie du parenchyme rénal, le même traitement conviendra encore.

Si c'est une uronéphrose avec altérations graves du tissu rénal, il faudra pratiquer d'emblée la néphrectomie.

Si c'est une collection extrarénale suppurée et adhérente, il faudra l'inciser d'abord, et faire la néphrectomie plus tard, en cas de persistance d'une fistule.

En tout cas, il ne peut être question que d'une uronéphrose ou d'une tumeur urineuse paranéphrique. Tout autre diagnostic doit être écarté.

Néphrectomie lombaire extrapéritonéale, le 7 octobre 1901. — M. Le Dentu écarte dès l'abord la voie abdominale comme voie d'accès à la tumeur, comptant bien que la voie lombaire sera largement suffisante. En effet, une incision oblique de quelques centimètres seulement, combinée avec une incision verticale, parallèle au bord externe de la masse sacro-lombaire, et plus courte encore que la première, met à nu la tumeur qui est reconnue de suite être *non adhérente*. Moitié par traction, moitié par détachement au moyen d'une compresse sèche, elle se laisse attirer au dehors très facilement, en s'effilant de telle sorte que la petitesse des incisions ne fut pas du tout un obstacle à l'énucléation totale.

Bref, le tissu conjonctif autour de la poche et autour de l'uretère était intact. On n'y trouvait aucune trace d'une lésion traumatique ancienne.

Quant à la tumeur, c'était bien une uronéphrose flasque, souple, grâce à l'effacement des cloisons intralobaires et à la minceur du tissu rénal étalé, qui n'avait guère plus d'un demi-centimètre d'épaisseur. Cette dernière circonstance m'avait déterminé à l'extirper. L'incision n'aurait guère offert de chances de guérison sans fistule persistante, quoique l'oblitération de l'uretère ne fût pas totale. Ce conduit n'offrait rien d'anormal dans la portion qui a été enlevée, de sorte que M. Le Dentu ne put se rendre un compte exact du mécanisme de la dilatation du bassinet et du rein.

Le liquide était peu purulent au moment de l'intervention. L'infection, comme la rétention urinaire, avait d'ailleurs été intermittente. Des alternatives d'évacuation et de rétention avaient été observées à plusieurs reprises.

Les suites de l'intervention furent d'abord excellentes. Pas de fièvre; réunion immédiate après un court drainage; mais, vers le quinzième jour, un peu de fièvre se déclara et il apparut dans le flanc gauche et dans le petit bassin une tumeur ovoïde d'un diamètre vertical de 0 m. 10 environ, très sonore, comme aurait pu l'être une portion du côlon extrêmement distendue, mais trop fixe pour être le côlon.

Le 26 octobre, cette tumeur persistant, il fallut inciser de nouveau la cicatrice toute fraîche; mais, arrivé très profondément sur cette tumeur, M. Le Dentu n'osa pas l'inciser de crainte de rencontrer quelque disposition anormale du gros intestin. Un gros drain fut simplement laissé en place. Deux ou trois jours après, la tumeur s'affaissa brusquement et la plaie donna issue à une *très petite quantité de pus*. C'était un abcès gazeux

qui s'était développé au niveau de l'extrémité supérieure de l'uretère, dont la désinfection avait dû être insuffisante.

Très rapidement la suppuration se réduisit à presque rien, et, vers la fin de novembre, la guérison était parfaite.

En résumé, il s'agissait d'une hydronéphrose ouverte, dont le mécanisme a pu être déterminé avec rigueur. Étant donné que l'uronéphrose est rare chez les jeunes filles et qu'elle est beaucoup moins fréquente à gauche qu'à droite, même chez les femmes ayant eu des enfants, *on peut supposer* que la chute de cheval avait provoqué le déplacement du rein, suivi d'une simple coudure de l'uretère, mais cette supposition ne peut avoir, il faut le reconnaître, la valeur d'un fait matériellement démontré.

I. — Historique.

Le liquide dont l'accumulation donne naissance à la tumeur post-traumatique peut occuper deux sièges : le rein avce le bassinet, ou l'atmosphère périrénale.

Nous allons voir dans cet historique chronologique que, suivant les hasards des séries, suivant aussi, il faut le dire, une idée théorique préconçue, les auteurs ont considéré comme plus fréquente, parfois même comme seule admissible, tantôt l'une, tantôt l'autre des deux espèces.

Hawkins, le premier [1], publie, en 1834, une observation de l'affection qui nous occupe. Un enfant de six ans est renversé par une voiture. Dix jours après, il se forme une tumeur que Hawkins qualifie d'hydronéphrose. Il fait une ponction; le malade meurt. Hawkins trouve un épanchement sous-péritonéal de liquide clair.

Stanley [2] observe en 1844 un cas analogue au précédent. Un enfant de neuf ans est écrasé par une roue de voiture; six semaines après l'accident, il se produit une tuméfaction qui augmente progressivement de volume et s'étend des côtes au voisinage de l'arcade de Fallope, du dos à la ligne blanche. Stanley ponctionne cinq fois cette tumeur et retire, à son grand étonnement, un liquide analogue à l'urine. Le liquide est examiné par Taylor, qui y trouve de l'urée, du chlorure de sodium, de l'albumine, mais une moindre proportion de sels que dans l'urine; à aucun moment il n'y eut d'hématurie.

Stanley rapporte, à l'occasion de ce cas, une observation de Vincent : Une femme, jetée à terre et écrasée, voit au bout de quel-

1. Hawkins, *Archives générales de Méd.*, 2e série, t. V, 1834, p. 464.
2. Stanley, *Medic. chirurg. Transact.*, Londres, 1844, t. XXVII, p. 1.

ques jours se développer une tumeur fluctuante du flanc droit; cette tumeur est ponctionnée à diverses reprises; la malade meurt. On constate qu'il existait une poche paranéphrique en communication avec le bassinet du rein droit. Stanley en conclut que le traumatisme peut déterminer des ruptures du bassinet ou de l'uretère, suivies d'épanchement d'urine dans l'atmosphère périnéale. En réalité, la deuxième observation, celle de Vincent, est seule démonstrative. Le cas personnel de Stanley n'a pas été suivi d'autopsie et peut être une uronéphrose. Les dimensions de la tumeur, l'absence dans le liquide épanché des sels normaux de l'urine et de mucus, la présence d'albumine, caractères sur lesquels s'appuie Stanley, qui porte le diagnostic d'épanchement périnéphrétique, n'ont pas la valeur que leur donne cet auteur; ils peuvent se retrouver dans l'uronéphrose.

Maas [1], qui a écrit sur la contusion rénale un mémoire remarquable, mémoire que ses successeurs ont souvent paraphrasé sans le citer, note dans sa partie clinique (p. 158) l'existence, à la suite des traumatismes du rein, d'une tuméfaction rénale ou périrénale, et les attribue à un épanchement de sang qui se serait produit dans la capsule du rein ou l'espace périnéphrétique. Dans la seconde partie de son mémoire, recherchant expérimentalement comment se produisent et évoluent les contusions du rein, Maas signale plusieurs faits intéressants. Chez un jeune chat, ayant contusionné le rein, il constate, en faisant l'autopsie quelques jours plus tard, l'existence en plein parenchyme d'une tumeur contenant un liquide jaune, ayant l'aspect d'une émulsion, doublant le volume du rein, tumeur qu'il désigne sous le nom de kyste apoplectique du rein (p. 168). Chez un jeune lapin, il voit survenir, quinze jours après avoir contusionné le rein droit, une tumeur arrondie, du volume d'un œuf de poule. A l'autopsie, il trouve une tumeur lisse, et constate en l'ouvrant qu'il s'agit d'une hydronéphrose. En cathétérisant l'uretère, Maas a pu reconnaître qu'il se confondait dans son tiers supérieur avec la paroi de la poche et était imperméable au voisinage du bassinet (p. 170). Même contusion expérimentale chez un lapin (le 19 février 1877) : l'animal meurt le dixième jour; on constate qu'il existe une tumeur kystique et, par le microscope, on détermine que la poche est formée par le tissu conjonctif condensé, non par la paroi du bassinet. Maas désigne ces deux cas sous le nom d'hydronéphrose; il estime l'oblitération de l'uretère par un caillot invrai-

1. Maas, Klinische und experimentelle Untersuchungen über die subcutaneen Quetschungen und Zerreissungen der Nieren, *Deutsche Zeitschrift für Chirurgie*, Bd. X, 1878, p. 126.

semblable en cette circonstance, et pense, au contraire, que la formation kystique est la conséquence de la rupture de l'uretère. Il ajoute que la possibilité de cette déchirure est démontrée par les faits de Doyen (217) et de Hilton (203) [1]. Cette dernière affirmation est erronée; dans ces deux cas, il y eut des déchirures étendues du rein et du bassinet. L'hydro- et la paranéphrose n'eurent d'ailleurs pas le temps de se constituer.

Le Dentu [2], dans son *Traité des maladies du rein*, après avoir rapporté les expériences de Maas, rappelle qu'un des premiers il a observé un cas d'épanchement rénal traumatique : chez une petite fille de neuf ans, ayant subi un traumatisme quelques mois auparavant, il observa une tumeur lisse, rénitente, qu'il diagnostiqua kyste hématique de la région périnéphrétique gauche. Il fit une ponction et retira un liquide noirâtre, mais de consistance franchement séreuse.

Gargam [3] signale la formation d'une hydronéphrose comme possible à la suite d'un traumatisme.

En 1886, Lowe, Pitt et Walter Pye communiquent des cas d'hydronéphrose traumatique à la *Medical Society of London*. Samuel West, prenant la parole à l'occasion de ces communications, déclare qu'à son avis, la plupart des cas décrits comme des hydronéphroses traumatiques ne sont que des épanchements périrénaux ou même des épanchements intrapéritonéaux [4].

Des faits isolés sont ensuite publiés. On les trouve dans notre statistique.

En 1888, paraît la thèse fort intéressante de Edler [5] et presque simultanément les mémoires de Reczey [6] et de Moser [7]. Le travail de Moser est un document important dans l'histoire de l'affection qui nous occupe, Moser conclut au siège intrarénal de l'épanchement liquide et décrit ces tumeurs post-traumatiques sous le nom d'hydronéphrose. Il en rapporte six cas auxquels il ajoute un fait personnel. Ce fait est soigneusement discuté. L'auteur établit que la tumeur qu'il a observée ne peut être un épanchement périrénal, qu'il s'agit d'une hydronéphrose vraie. Quant à la pathogénie de

1. Ces chiffres se rapportent au numéro de classement des observations dans le mémoire de M. Paul Delbet : Contusion du rein, *Ann. des maladies des organes génito-urin.*, 1902.
2. Le Dentu, *Affections chirurgicales des reins et des uretères*, p. 74.
3. Gargam, Thèse de Paris, 1881.
4. Samuel West, *Lancet*, 1886, I, p. 689.
5. Edler, Thèse de Metz, 1888.
6. Reczey, *Wiener Klinik*, 1888.
7. Moser, thèse de Bâle, 1888.

e pas.
rénaux
interne
nsidère
aux de
lument
périré-
tion et
nouveau
iques et
chement
ilant une
récédent.
e, une de
, 1883), de
sont assez
e sont loin
e statistique
ydronéphrose
nent battue en
e des épanche-
ion se produit.
néphrose vraie [2],
para-uronéphrose
moins démontrée.
ratifs. Pour lui, les
périrénal, l'hydroné-
nt par l'hydronéphrose
es contuses se sphacèlent,
peri-uronéphrose.
it à la réalisation d'un rein
nement périrénal qui s'organise
etraction cicatricielle de ce con-
on par un caillot. L'hydronéphrose
ne la tension augmentant dans le bas-
asser le caillot.
eur conseille la pyélostomie, la néo-uré-

matonéphrose traumatique, *Annales des maladies*

ik, 1894, cahier 72.

La même année, Monod publie son mémoire[1]. C'est, en somme, le premier travail d'ensemble écrit sur le sujet qui nous occupe. Monod, à propos d'un fait personnel, relève les cas publiés, et réunit ainsi vingt-sept observations. Pour M. Monod, les collections succédant au traumatisme ne seraient pas, comme le veulent certains auteurs, des hydronéphroses vraies, mais des épanchements d'urine dans le tissu cellulaire périnéphrétique. Pour expliquer une hydronéphrose, il faudrait une obstruction de l'uretère par un caillot. Mais, dit M. Monod (p. 349) : « Il est des cas où l'hématurie fait complètement défaut, ou bien elle est peu prononcée et essentiellement passagère.

« Ne sait-on pas d'ailleurs qu'un arrêt subit et complet d'urine dans l'uretère s'accompagne toujours de vives souffrances, à tel point que la douleur est un des signes les plus constants de cette forme de rétention? Or, chez les malades observés, la tumeur se développe à froid. M. Moser admet l'existence d'un épanchement sanguin périurétéral amenant la compression, puis la dilatation et la coudure de l'uretère. Cette conclusion ne s'appuie sur aucun fait rigoureusement démontré. On ne saurait de plus comprendre comment les tumeurs volumineuses, qui sont décrites dans les observations, pourraient se développer en cinq ou six semaines. Straus et Germont, en liant l'uretère, ont noté qu'on constatait le vingtième jour une notable distension de ce conduit, mais rien qui approche des tuméfactions énormes signalées dans ces observations. D'ailleurs, Cohnheim a établi que l'obstruction complète de l'uretère n'est pas favorable à l'établissement d'une hydronéphrose. » M. Monod ne nie pas l'hydronéphrose vraie, mais il la croit exceptionnelle pour trois raisons : 1° parce que la tumeur apparaît trop rapidement après le traumatisme; 2° parce qu'elle apparaît souvent sans douleur; 3° parce qu'une ponction simple peut suffire à en amener la guérison. Les arguments de M. Monod n'ont pas tous la même valeur, il en est quelques-uns qui nous semblent discutables, nous les reprendrons plus loin.

Aldibert[2], en 1893, consacre dans sa « Chirurgie du rein chez l'enfant » un chapitre à l'hydronéphr[illegible] analysés par Monod, il ajoute quatre faits qui [illegible] cet auteur. Avec Monod, il regarde l'hydron[illegible] nelle à la suite des traumatisme[illegible]

1. Monod, *Annales des maladies* [illegible] et pseudo-hydronéphroses traum[illegible]
2. Aldibert, *Revue mens. des* [illegible]
3. Legueu, *De l'hydronéphro*[illegible]

en 1894, que l'hydronéphrose traumatique vraie n'existe pas.

M. Tuffier revient sur les épanchements traumatiques pararénaux en 1895, dans un mémoire écrit en collaboration avec son interne Lévi[1]. Il admet d'abord les conclusions de M. Monod et considère l'hydronéphrose vraie comme une rareté.

Aux faits rapportés par M. Monod, il joint deux faits nouveaux de Marmasse et de Roux (1894), qui ne nous ont pas semblé absolument démonstratifs. Il conclut que l'existence des épanchements périrénaux n'est pas douteuse, et qu'il faut les traiter par la ponction et l'incision. Dans ce mémoire, M. Tuffier aborde en outre un nouveau point : il décrit des épanchements périrénaux urohématiques et en rapporte deux observations. Dans la première, un épanchement urohématique s'évacue le onzième jour par l'uretère, simulant une hémorragie secondaire; le deuxième cas est calqué sur le précédent. Il y joint deux faits de Monod, une observation de Quincke, une de Maunoury (Congrès de 1885), une de May Bennett (*British*, 1883), de Peyrot (Soc. Chir., mars 1894). Si les faits de M. Tuffier sont assez démonstratifs, ceux qui sont extraits de la littérature sont loin d'avoir la même valeur; nous les rapporterons dans notre statistique en les discutant.

En somme, admise par les premiers auteurs, l'hydronéphrose traumatique est, dans cette deuxième période, fortement battue en brèche et, en 1894, les auteurs n'admettent guère que des épanchements périrénaux. Mais, dès ce moment, une réaction se produit. Wagner, après avoir publié une observation d'hydronéphrose vraie[2], reprend longuement le sujet; il démontre que si la para-uronéphrose est fréquente, l'hydronéphrose vraie n'en est pas moins démontrée. Il en rapporte 10 cas qui lui paraissent démonstratifs. Pour lui, les traumatismes peuvent produire l'épanchement périrénal, l'hydronéphrose, enfin, une variété mixte commençant par l'hydronéphrose et se compliquant, soit parce que des parties contuses se sphacèlent, soit parce que la tumeur augmente, de péri-uronéphrose.

L'hydronéphrose vraie est due, soit à la réalisation d'un rein mobile traumatique, soit à un épanchement périrénal qui s'organise et comprime l'uretère, soit à une rétraction cicatricielle de ce conduit, soit enfin à une oblitération par un caillot. L'hydronéphrose par caillot serait rare, parce que la tension augmentant dans le bassinet aurait pour effet de chasser le caillot.

Comme traitement, l'auteur conseille la pyélostomie, la néo-uré-

1. Tuffier et Lévi, Péri-hématonéphrose traumatique, *Annales des maladies des org. génit.-urin.*, 1895.
2. Wagner, *Berliner Klinik*, 1894, cahier 72.

téro-pyélostomie, la résection et la suture de l'uretère, conseils parfaitement judicieux.

Dans le *Traité de chirurgie clinique* de Le Dentu et Pierre Delbet, Albarran admet nettement l'hydronéphrose traumatique. La question est reprise par Dordonnat[1], puis par Rattier[2], qui, dans une thèse inspirée par M. Poncet, aborde surtout l'étude des épanchements périrénaux; par Nathrath[3], qui, à l'étranger, consacre sa thèse à l'étude de l'hydronéphrose traumatique; enfin, par Moineau, qui, dans un court travail, signale l'existence des deux variétés d'épanchements péri- et intrarénaux[4].

Pour résumer ce long historique, nous dirons que tous les auteurs, après Hawkins et Stanley, admettent qu'à la suite d'un traumatisme violent de la région rénale, on peut voir apparaître dans cette région une tumeur urineuse.

Gargam, Lowe, Pitts, Walther Pye, Moser pensent que cet épanchement est intrarénal et le décrivent comme une hydronéphrose. Hawkins, Stanley, West, Legueu considèrent, au contraire, l'épanchement comme périrénal; Maas, Monod, Aldibert, Tuffier, Wagner admettent l'existence de deux variétés; mais, tandis que Monod, Aldibert, Tuffier considèrent l'hydronéphrose vraie comme exceptionnelle, Wagner lui réserve une large part. Nous allons essayer de préciser, dans ce mémoire, la place qu'il faut réserver à chaque variété, étudier leur pathogénie et insister sur leur traitement.

(*A suivre*).

1. Dordonnat, thèse de Paris.
2. Rattier, thèse de Lyon.
3. Nathrath, thèse de Bonn, 1898.
4. Moineau, thèse de Paris, 1899-1900.

GANGRÈNES ET PHLEGMONS GAZEUX
SANS VIBRION SEPTIQUE

Par le Dr Jules RÉGNAULT,

Médecin de la Marine.

Un malade a été atteint d'une plaie contuse, profonde ou anfractueuse; quarante-huit heures après l'accident, il accuse une douleur progressivement croissante; les tissus voisins de la lésion sont le siège d'un gonflement œdémateux et dur; la peau est tendue et luisante; l'exploration avec le doigt provoque un crépitement gazeux; une petite quantité de sérosité grisâtre et louche s'écoule de la plaie.

Quel diagnostic aurait porté tout médecin jusqu'à ces derniers temps? Quel diagnostic porteraient encore avec assurance la plupart des praticiens? Ne penseraient-ils pas uniquement à la gangrène ou au phlegmon gazeux produit par le *vibrion septique*?

Le pronostic serait alors des plus graves : la mort peut survenir en vingt-cinq ou trente heures; les interventions les plus énergiques, cautérisations, débridements, et même amputation d'un membre, restent trop souvent inefficaces en pareil cas.

Jusqu'à ces dernières années, en effet, le vibrion septique était considéré comme le microbe spécifique de la gangrène et du phlegmon gazeux, et l'extrême virulence habituelle de ce microbe justifiait les interventions les plus graves et les plus radicales.

Aujourd'hui on ne peut s'arrêter au diagnostic d'infection par vibrion septique et décider une opération aussi importante qu'une amputation sans avoir eu recours à un examen bactériologique; les plus récentes recherches faites sur ce sujet permettent d'affirmer que la gangrène gazeuse ne correspond à aucune spécificité microbienne.

Dès 1893, Frænkel étudie un bacille spécial pathogène du phlegmon gazeux, *B. emphysematosus*; il complète cette étude en 1899[1].

1. Frænkel, *Centralblatt für Bakteriologie*, Bd. XIII, p. 13; *Ueber Gasphlegmonen*, Hambourg et Leipzig (L. Voss); Sur la cause du phlegmon gazeux, *Münchener med. Wochenschrift*, 1899, n° 42, p. 1369.

En 1897, Chavigny observe un cas de gangrène gazeuse subaiguë, produite par un bacille spécial, mobile, *aérobie*, semblable au *bacterium coli*[1].

En juillet 1898, Veillon et Zuber publient leurs recherches sur les microbes anaérobies et en particulier sur *B. perfringens*, qu'ils ont rencontré dans des appendicites. En novembre, la même année, Guillemot publie l'observation d'un cas de gangrène gazeuse due à un bacille anaérobie, différent du vibrion septique et qu'il identifie avec *B. perfringens*; ce bacille se trouvait associé à du streptocoque et à du staphylocoque doré[2].

En septembre 1902, Achalme publie le résultat de ses recherches sur la différenciation de quelques bacilles anaérobies[3]; après avoir étudié en particulier le bacille d'Achalme, *B. enteridis sporogenes* de Klein et *B. perfringens*, il dit : « Ma conviction est qu'ils ne forment qu'une seule et même espèce, à laquelle il faut probablement ajouter le bacille du phlegmon gazeux de Frænkel et certains microbes que l'on rencontre parfois, bien que fort tardivement, à l'état normal, dans la flore cadavérique. » (*Bacillus cadaveris butyricus*). Il déclare d'ailleurs que la virulence de ce bacille est sujette à d'amples variations.

Enfin, en 1902, le Dr Legros a présenté à l'Académie de Médecine, pour le concours du prix Alvarenga, le résultat de ses recherches sur les gangrènes gazeuses aiguës[4].

Il ressort de cette étude que la gangrène gazeuse peut être provoquée non seulement par des anaérobies, mais encore par un bacille septique aérobie, et qu'elle ne correspond à aucune spécificité microbienne précise.

En décembre 1902, nous avons observé un phlegmon gazeux produit par l'association d'un diplocoque aérobie et d'un bacille anaérobie que nous pensons pouvoir identifier avec *B. perfringens* ou l'un de ses congénères (bacilles d'Achalme, de Klein, de Frænkel). L'affection a disparu grâce à un léger débridement et à des lavages antiseptiques.

Dans le cas de Guillemot, les troubles avaient également disparu grâce à un traitement analogue; dans ce dernier cas, on n'avait pas eu à discuter l'opportunité d'une amputation, parce que l'amputa-

1. Chavigny, Gangrène gazeuse subaiguë provoquée par un bacille spécial, *Annales de l'Institut Pasteur*, 1897, n° 11, p. 860.
2. Guillemot, Cas de gangrène gazeuse due à un bacille anaérobie différent du vibrion septique, *Société de Biologie*, 5 novembre 1898.
3. Achalme, Recherches sur quelques bacilles anaérobies et leur différenciation, *Annales de l'Institut Pasteur*, 25 septembre 1902.
4. *Bulletin de l'Académie de Médecine*, 2 décembre 1902.

tion de la cuisse venait d'être pratiquée pour broiement de la jambe et menace d'érysipèle et que le phlegmon gazeux s'était développé après l'opération.

Dans un cas de phlegmon gazeux encore inédit, que nous cite un de nos confrères, un examen bactériologique rapide avait été pratiqué et avait révélé, dans la sérosité recueillie au niveau de la plaie, la présence d'un anaérobie produisant en peu de temps de grandes quantités de gaz. Le diagnostic d'infection par vibrion septique avait été aussitôt porté. Le pronostic fut considéré comme fatal, à tel point qu'on pensa qu'il était trop tard pour pratiquer l'amputation du membre atteint et qu'on se contenta de faire, par acquit de conscience, quelques débridements suivis de lavages et de pansements antiseptiques. Or, il arriva qu'avec ce seul traitement, tous les symptômes inquiétants disparurent très rapidement. Le malade ne tarda pas à guérir sans la moindre infirmité. En présence de quel microbe se trouvait-on? Du vibrion septique ou d'un autre anaérobie?

Avec le peu de renseignements que nous possédons sur ce cas, il nous est impossible de répondre d'une façon précise, mais si nous tenons compte de la virulence habituelle du vibrion septique, nous sommes bien tenté de croire qu'il s'agissait là d'un autre microorganisme.

Si nous examinons les diverses observations de gangrène gazeuse suivie de guérison, publiées dans ces dernières années, nous pourrons penser que le vibrion septique n'a pas toujours été en cause, et constater que l'amputation semble bien avoir été inutile dans quelques cas.

En 1891, M. Desprès pratique une amputation de cuisse pour gangrène gazeuse du membre inférieur : le malade guérit, bien que l'amputation ait porté en plein tissu gazeux, et que l'opérateur ne se soit servi d'aucun antiseptique [1].

En 1896, M. Potherat rapporte au Congrès français de Chirurgie deux observations de septicémie suraiguë, avec gangrène gazeuse. Dans le premier cas, il a eu recours à l'amputation de la cuisse et a obtenu la guérison; dans le deuxième cas, il a fait de larges incisions et a pratiqué la désinfection, chez un malade qui refusait de se laisser amputer, et il a encore obtenu la guérison [2]. Il conseille de faire en pareil cas de grandes incisions et d'avoir recours à l'amputation en dernière analyse.

1. Société de Chirurgie, 28 octobre et 18 novembre 1891, in *Revue de Chirurgie*, 1891, tome II.

2. Congrès français de Chirurgie, in *Revue de Chirurgie*, novembre 1896, p. 840 et 841.

Les amputations pour gangrène gazeuse semblent encore assez fréquentes : en 1899 et en 1900, nous en trouvons deux cas signalés à la Société de Chirurgie, l'un par M. Dumoulin, l'autre par M. Michaux.

En 1900, M. Pluyette (de Marseille) obtient un beau succès par débridement suivi de désinfection au moyen de l'eau oxygénée employée en lavage et en injections par piqûres autour de la zone atteinte. Il pratique cette désinfection sans grand espoir de succès et est presque étonné de constater une amélioration rapide (en deux jours), suivie de guérison [1].

Dans le cas que nous avons observé, l'amélioration a été aussi rapide et toute trace de phlegmon gazeux avait disparu en deux jours.

Observation. — Constant Bl..., vingt-six ans, est apporté le 30 novembre à l'hôpital de la Marine, où il entre dans le service de M. le Professeur Fontan, pour plaies de la cuisse; il présente sur le membre inférieur gauche deux plaies profondes : la première, située à deux travers de doigt au-dessus de la rotule, oblique de haut en bas et de dehors en dedans, longue de 11 centimètres, intéresse le quadriceps fémoral, qui est sectionné jusqu'à l'os; la seconde, un peu plus oblique en bas et en dedans que la précédente, a une longueur de 8 centimètres et siège à la partie antéro-externe du genou. Dans la partie postérieure de cette dernière, l'aileron externe de la rotule est sectionné, l'articulation est ouverte et le condyle fémoral est à nu. Il existe un décollement sous la peau comprise entre les deux plaies. Ces lésions ont été produites par des tôles d'acier : notre homme montait un cheval emballé lorsqu'il a rencontré une voiture chargée de ces tôles. Ce détail est fourni par une enquête, car le malade présentait, lorsqu'il est entré à l'hôpital, une amnésie partielle qui a duré plusieurs jours.

Après nettoyage et désinfection des plaies par lavage à la solution de sublimé à 1 p. 1000, les lèvres de la plaie supérieure ont été réunies par des sutures distinctes pour le muscle, l'aponévrose et la peau. On a placé deux drains dans la partie externe de la plaie inférieure; on a suturé l'aileron de la rotule au catgut et réuni les lèvres cutanées de la plaie dans une grande partie de leur étendue. Un pansement aseptique et compressif a été ensuite appliqué.

1er décembre, température : matin, 38°,2; soir, 38°,4.

2 décembre, température : matin, 39°.

Le 2 décembre, le malade présente une température de 39°; il accuse au niveau du genou malade une douleur progressivement croissante. Le pansement est enlevé; un gonflement dur et œdémateux occupe le tiers inférieur de la cuisse; un examen attentif révèle l'existence d'un crépitement

1. Société de Chirurgie, 28 février et 27 mars 1900, in *Revue de Chirurgie*, 1900

gazeux. Après anesthésie à la cocaïne, une incision de trois centimètres est pratiquée à deux travers de doigt au-dessus de la plaie supérieure, sur le bord externe du quadriceps de la cuisse; cette ouverture donne issue à des gaz et à une petite quantité de sérosité grisâtre que nous recueillons aseptiquement dans deux pipettes en vue d'un examen bactériologique. Un premier drain est placé dans cette ouverture, un autre est placé dans la plaie supérieure dont les lèvres sont désunies par suppression de quelques points de suture. Par ces drains qui communiquent dans la profondeur, on fait des lavages à la solution de sublimé au millième, puis à l'eau oxygénée; on établit ensuite un pansement antiseptique humide. Le malade est isolé.

La sérosité recueillie, étendue sur une lame, prend en desséchant une forte odeur désagréable, comparable à celle des excréments de chat; elle contient deux formes microbiennes prenant bien et rapidement le Gram, un petit diplocoque et un bâtonnet. Nous pratiquons des ensemencements en cultures aérobies et anaérobies.

2 décembre, température : soir, 38°.

Le 3 décembre, le pansement est renouvelé ainsi que les grands lavages déjà pratiqués la veille; nous pouvons encore constater au niveau des plaies la présence d'une certaine quantité de gaz et d'une petite quantité de pus jaune, grisâtre, très peu consistant.

Le 3 décembre, température: matin, 37°3; soir, 38°.

Le 4 décembre il n'y a plus de gaz. L'amélioration est rapide; à partir du 5, le malade n'a plus de fièvre; au niveau des plaies il existe encore un léger suintement séro-purulent dans lequel l'examen microscopique ne révèle plus l'existence d'aucun microorganisme. Les lavages antiseptiques sont cependant continués pendant plusieurs jours. Les drains sont successivement enlevés; le 2 janvier 1902, les plaies sont cicatrisées; on peut faire des massages sur l'articulation et les muscles voisins. Il n'y a pas de raideur articulaire, mais le quadriceps fémoral présente de l'atrophie, de plus, il adhère au fémur, au niveau de la cicatrice de la plaie supérieure, et il a perdu presque toute action sur la jambe, ce qui nécessitera une intervention chirurgicale. La zone de peau comprise entre les deux plaies est anesthésiée.

Examen bactériologique. — La sérosité grisâtre du phlegmon gazeux contenait, comme nous l'avons déjà dit, deux microorganismes prenant bien le Gram, un petit diplocoque et un bâtonnet. Ensemencée en culture aérobie sur bouillon, cette sérosité provoque rapidement un trouble, puis donne en moins de vingt-quatre heures un dépôt blanc abondant.

Sur gélatine gélosée, elle provoque la liquéfaction de la gélatine avec production d'un épais voile blanc. Ces cultures aérobies ne contiennent que de petits diplocoques.

Ensemencée en culture anaérobie sur gélose, la sérosité donne lieu, au bout de douze heures, à la production de quelques bulles de gaz. En moins de vingt heures, le milieu est complètement fragmenté par une grande quantité de gaz.

Une partie de la gélose s'est liquéfiée et forme au fond du tube un liquide

louche, séparé par les gaz du reste de la gélose. Cette culture ne contient que des bâtonnets.

Réensemencés sur gélose en culture anaérobie, ces bâtonnets reproduisent au bout de douze heures quelques bulles de gaz et au bout de vingt-quatre heures, de très grosses bulles fragmentant le milieu. Avant et pendant l'apparition des bulles de gaz, de petites colonies légèrement grisâtres se développent le long de la piqûre d'ensemencement.

Le développement des colonies et la formation des bulles de gaz sont plus rapides sur gélose lactosée ou glucosée.

Le bâtonnet n'est pas un anaérobie strict; ensemencé par piqûre dans de la gélose ordinaire, il fournit de petites bulles de gaz dans la partie profonde de la piqûre.

Ensemencés par piqûres en culture anaérobie sur gélatine, ces bâtonnets donnent à la température de 20° : 1° au bout de quarante-cinq heures, quelques petites colonies qui, d'abord pâles, deviennent ensuite de plus en plus foncées, jusqu'à prendre une couleur légèrement brune; 2° au bout de trois jours, de petites bulles de gaz.

Des cultures de diplocoques et des cultures de bacille âgées de vingt-quatre heures, inoculées séparément à des cobayes, ne provoquent pas de trouble apparent.

Le mélange des deux cultures inoculé à un jeune cobaye produit au bout de quarante-huit heures une très petite quantité de gaz dans le tissu cellulaire sous-cutané, puis au bout de quatre jours, une plaque de sphacèle qui ne tarde pas à s'éliminer, laissant à découvert une large ulcération dont la cicatrisation se fait spontanément.

Lorsqu'on se trouve en présence d'un phlegmon ou d'une gangrène gazeuse, on doit, avant de porter un pronostic et avant de décider une intervention aussi radicale qu'une amputation, se souvenir des différentes recherches que nous venons de rappeler et recourir à l'examen bactériologique. Un premier examen microscopique pourra permettre de distinguer du vibrion septique, qui prend lentement et difficilement le Gram, un bacille qui le prend aussi facilement que *B. perfringens*; il suffit de noter l'absence du vibrion septique pour que le pronostic s'améliore; toutefois il ne faudra pas oublier que la virulence de *B. perfringens* et de ses congénères « présente d'amples variations » (Achalme); il sera donc bon de faire des inoculations à des cobayes pour vérifier cette virulence. Il faut tenir compte aussi, pour établir son pronostic, de la nature des microbes qui peuvent être associés au bacille gazogène; il est donc utile de faire des cultures aérobies et anaérobies. Ces cultures sont d'ailleurs nécessaires pour déterminer si on ne se trouve pas en présence de l'un des gazogènes aérobies signalés par Chavigny et par Legros.

CONTRIBUTION A L'ÉTUDE
DES RUPTURES DE L'URÈTRE MALE
SURTOUT AU POINT DE VUE DE LEUR TRAITEMENT

Par le Dr de VLACCOS (de Mytilène),

Membre correspondant de la Société de Chirurgie de Paris,
Lauréat de la Société française d'Hygiène,
Professeur agrégé à la Faculté d'Athènes.

Il est certaines questions de chirurgie, et surtout de chirurgie d'urgence, qui gagnent à être l'objet d'études et de publications répétées. La vulgarisation de ces questions est non seulement profitable au praticien, souvent peu au courant des indications qui en découlent, mais encore et surtout au patient, que l'urgence des indications force à confier son salut aux mains du premier médecin rencontré et auxquelles ce dernier ne saurait se dérober sans faillir à sa mission. Telle nous semble être en effet l'importance du sujet dont nous entreprenons l'étude.

Les lésions traumatiques de l'urètre sont produites de trois façons différentes : 1° *de dedans en dehors*, lorsque l'agent vulnérant agit par le canal, comme c'est le cas lors d'un cathétérisme maladroit, d'un fragment de calcul, ou de tout autre corps introduit accidentellement ou intentionnellement dans l'urètre; 2° *de dehors en dedans*, par des instruments ou armes diverses, piquants, tranchants ou contondants, par chocs, chutes sur le périnée, coups de pied, et les autres accidents auxquels l'équitation, la gymnastique, la bicyclette et en général la vie sportive exposent l'individu; 3° *indirectement* dans les fractures du bassin.

Dans les ruptures de l'urètre *de dehors en dedans*, il y a intégrité ou non de la région intéressée suivant la nature de l'agent traumatisant. La définition de Legueu[1] : « Les ruptures de l'urètre comprennent toutes les blessures faites au canal de dehors en dedans

1. F. Legueu, *Traité de Chirurgie*, t. IX, p. 338.

avec *intégrité des parties molles...* », nous semble donc peu juste, en ce qu'elle restreint l'étiologie des ruptures aux seuls agents contondants, et encore lorsque l'action de ces derniers n'a pas été assez vive ou violente pour produire des lésions manifestes des parties molles.

Dans notre présente étude, nous ne nous occuperons que des lésions traumatiques de l'urètre de causes externes, c'est-à-dire qui reconnaissent comme étiologie les violences sur le périnée et les fractures du bassin. Dans ces cas, la rupture de l'urètre a presque toujours lieu en des points déterminés et elle est aussi de forme déterminée, en d'autres termes, elle est typique.

Il nous semble très opportun de diviser les ruptures de l'urètre en deux variétés :

1° Celle dans laquelle la lacération intéresse en partie la circonférence pariétale du canal dans toute son épaisseur ou non, peu importe, mais avec conservation de la continuité partielle du canal même : c'est la *rupture incomplète*;

2° Celle dans laquelle la paroi urétrale est rupturée dans toute sa circonférence au point de diviser l'urètre en deux moignons, un antérieur et l'autre postérieur : c'est la *rupture complète*.

Terrillon[1], dans sa remarquable thèse d'agrégation, partant d'un tout autre point de vue, distingue trois degrés aux ruptures : 1° la rupture interstitielle; 2° celle de la muqueuse et de la sous-muqueuse; 3° celle des parois de l'urètre dans toute leur épaisseur. Dans ce dernier degré, la rupture pourrait être complète ou incomplète par rapport à la continuité du canal. Cette division de Terrillon est certainement très exacte au point de vue anatomo-pathologique; mais cliniquement ces diverses variétés ne sauraient être distinguées. Pour les besoins donc de la pratique, la division que nous avons établie plus haut nous semble suffisante.

Commençons par l'étude des plus légères formes de la rupture, c'est-à-dire, par les solutions de continuité incomplètes de l'urètre qui arrivent presque exclusivement par chute ou choc sur la région périnéale et intéressent toujours, d'après les expériences d'Ollier et Poncet[2], la portion membraneuse ou le commencement de la portion bulbaire. Le mécanisme de la déchirure est très simple. Admettons le cas ordinaire, la chute à califourchon, d'une hauteur plus ou moins considérable, sur un corps angulaire ou mousse. Au moment du heurt, l'urètre et le périnée sont refoulés avec force

1. *Des ruptures de l'urètre*, Th. d'agrégation, Paris, 1878.
2. Poncet, Note sur le siège précis des ruptures de l'urètre, *Lyon méd.*, 1871.

contre le pubis. Mais comme l'urètre est fixé au bord inférieur de la symphyse par le ligament pubo-prostatique, il lui est impossible d'échapper au choc et il vient s'écraser contre le bord inférieur du pubis : c'est la théorie de l'écrasement médian sur le pubis, de Velpeau; ou bien, si le choc agit plus latéralement, alors l'urètre, dans son déplacement, viendra s'écraser contre la branche ascendante de l'ischion (théorie de Cras et de Terrillon) [1].

Quoi qu'il en soit de ces théories, dans les ruptures incomplètes de l'urètre par le mécanisme ci-dessus, celles-ci ont presque toujours lieu sur la paroi inférieure du canal et en direction transversale. Ollier et Poncet soutiennent, par contre, que l'urètre écrasé contre le ligament transverse de Henle est sectionné par ce ligament comme par la lame tranchante d'un couteau, et la section siège toujours au niveau de la paroi supérieure ou pubienne du canal. Cette manière de voir, qui résulte des expériences établies par Poncet, ne nous semble pas cependant conforme aux faits cliniques observés par nous, car, dans tous les cas de lacération incomplète du canal que nous avons vus, c'était la paroi postérieure ou périnéale qui était intéressée.

Les ruptures complètes de l'urètre sont autrement graves que celles que nous venons d'étudier. L'existence de la rupture complète fut pendant longtemps mise en doute ou du moins considérée comme très rare; mais depuis que la chirurgie est devenue plus militante, il a été donné de constater que cet accident non seulement n'est pas rare, mais qu'il est presque aussi, sinon plus, fréquent que la rupture partielle.

La rupture totale de l'urètre peut être déterminée de deux façons : 1° par chute sur le siège ou choc sur le périnée, comme dans la rupture incomplète; 2° par fracture du bassin avec fragments ectopiés et luxation pubienne. — Contrairement à Gosselin [2], qui croyait que dans les fractures du bassin la déchirure urétrale était presque toujours partielle, nous pouvons affirmer d'après nos observations personnelles et les recherches auxquelles nous nous sommes livré sur les cas publiés dans la littérature médicale de ces dernières années, nous pouvons affirmer, que dans les fractures du bassin, le canal a toujours été complètement rompu.

Nous ne nous occuperons pas ici des fractures du bassin en général, mais seulement de la variété qui nous intéresse spécialement pour notre étude, c'est-à-dire de la fracture annulaire du

1. Cras, *Bull. de la Société de Chirurgie*, t. 2, 1876.
2. Gosselin, Rupture de l'urètre et de la vessie, *Gaz. des Hôp.*, 1879, n° 1.

bassin décrite par Voillemier en 1862, particulièrement par Malgaigne, et désignée dans les traités sous le nom de *fracture double verticale* du bassin. Dans cette fracture typique, les lésions osseuses sont antéro-postérieures, c'est-à-dire que la solution de continuité du bassin a lieu simultanément en avant et en arrière. En avant, ce sont les bords du trou ovale qui sont rompus, et le trait de fracture passe en avant par la branche horizontale du pubis plus ou moins rapproché de la symphyse, le plus souvent au voisinage immédiat du tubercule ilio-pectiné, et la branche descendante de l'ischion. Le trait postérieur de la fracture siège soit sur la synchondrose sacro-iliaque, soit sur l'ilion ou plus fréquemment encore sur la région des trous sacrés.

Pour que la fracture annulaire du bassin soit produite, il est toujours besoin d'une violence extérieure considérable : chute d'un lieu élevé, tamponnement entre deux wagons, écrasement sous un poids énorme, etc. Mais pour que la déchirure du canal urétral ait lieu consécutivement à la fracture annulaire du bassin, la violence doit porter non d'avant en arrière, comme il est dit dans la plupart des traités, mais bien latéralement, c'est-à-dire dans le sens de l'axe transversal du bassin. Car, lorsque le bassin est comprimé latéralement au point de se fracturer, tous les fragments subiront, nécessairement, un déplacement plus ou moins considérable, par conséquent, les fragments latéraux seront repoussés vers la ligne médiane, le pubis obéissant à la pression latérale sera déplacé et même luxé en avant et en haut; il y aura, en d'autres termes, une augmentation du diamètre antéro-postérieur du bassin [1]. Dans ce déplacement des fragments latéraux, c'est le bulbe et la portion membraneuse du canal qui seront maltraités et déchirés. Tandis que lorsque la fracture a lieu par pression ou violence antéro-postérieures, il est évident que le pubis fracturé sera repoussé, enfoncé en arrière vers le sacrum. Mais alors l'organe en détresse ne sera plus l'urètre, mais bien la vessie même, son col, ou la prostate, et le danger en sera d'autant plus grand pour ce dernier organe que la fracture sera plus rapprochée de la symphyse [2].

Après l'exposé de notre manière de voir sur le mécanisme des déchirures urétrales dans les fractures du bassin, occupons-nous de la symptomatologie, du diagnostic et du meilleur traitement à opposer à cette lésion, ce qui d'ailleurs intéresse le plus le praticien.

La symptomatologie des déchirures de l'urètre peut être résumée

1. Obs. de MM. Chaput et A. Mignon, in *Bull. de la Soc. de Chir.*, 1902, p. 571 et 597.
2. Obs. de Montaz, in *Revue de Chirurgie*, 1888, p. 587.

en trois manifestations, pour ainsi dire pathognomoniques. Les voici par ordre d'apparition : l'*urétrorragie*, le *gonflement périnéo-scrotal* et la *rétention d'urine*. Si nous ajoutons à cette triade symptomatologique la *douleur*, nous aurons au complet le tableau des grands symptômes sur lesquels le diagnostic sera basé.

Tous les livres classiques donnent, *in extenso*, la description de ces symptômes. Certains d'entre eux sont plus ou moins accusés selon le degré et la gravité de la lésion; l'urétrorragie peut être plus ou moins abondante, au point de devenir parfois inquiétante; le gonflement plus ou moins accentué, jusqu'à acquérir des proportions vraiment colossales : le périnée, le scrotum, la verge, l'hypogastre et même les racines des cuisses sont parfois envahies; la rétention d'urine peut être plus ou moins complète. Quant à la douleur, pour qu'elle ait toute sa valeur, elle doit être recherchée et constatée dans les premières heures de l'accident; c'est alors, et alors seulement, qu'elle se trouve localisée sur le point précis de la lésion urétrale sous-jacente; on la trouve sur le trajet du raphé périnéal, à partir de la racine des bourses jusqu'à l'anus et même au delà, cela dépend de la portion urétrale traumatisée. Plus tard elle disparaît ou plutôt elle se diffuse, se confond avec la tension énorme ressentie par le patient et perd sa valeur en tant que symptôme cardinal. Voilà les signes cliniques de la première période qui doivent imposer au praticien le diagnostic de rupture de l'urètre et lui dicter la seule conduite saine à suivre, l'intervention. Tergiverser serait vouer le malade à une suite de complications redoutables, à des dégâts vastes, qui demanderaient du temps pour se réparer, si encore le patient ne paye de sa vie la conduite mal avisée ou incertaine de l'homme de l'art.

Le pronostic donc des ruptures de l'urètre est presque tout entier entre les mains du praticien. Grave comme lésion, il peut devenir néfaste par la temporisation et la prétendue expectation armée. Nous ne cesserons par conséquent de répéter que le diagnostic une fois établi, diagnostic clinique de la lésion urétrale et non pas le diagnostic anatomique de cette lésion, la conduite toute tracée du praticien est une, unique : devancer les complications par une intervention hâtive et hardie. Ceci nous amène à parler des divers moyens préconisés dans les ruptures du canal.

Si notre intention était de faire l'historique du traitement des lacérations urétrales, nous aurions pu exposer tous les moyens plus ou moins surannés ou périlleux qui furent tour à tour proposés. Mais comme notre but est tout autre que le côté historique de la question, nous passerons outre pour ne parler que des moyens pratiques

imposés par la nature même de la lésion. — Ici deux circonstances peuvent se présenter : 1° le malade se trouve, aussitôt après l'accident, entre les mains d'un médecin peu familiarisé avec la chirurgie, mal outillé et loin de tout centre chirurgical; 2° le malade fait appel immédiat à un chirurgien de profession. — Il est évident que la conduite de l'homme de l'art (interventionniste toujours) sera néanmoins variable dans ces deux éventualités comme importance opératoire.

Dans le premier cas, et pour parer au plus pressant, le praticien se limitera à faire une incision périnéale large sur la tuméfaction évidente, créant ainsi un hypospadias périnéal temporaire. Le bistouri n'a rien à craindre, si ce n'est la timidité de l'opérateur improvisé. Ouvrir largement une issue à l'épanchement uro-hématique et nettoyer le foyer, voilà la seule indication pressante en attendant mieux. Mais, au nom de la saine pratique, pas de cathétérisme! Ses méfaits sont incalculables, ses avantages nuls. Il est bien plus dangereux pour le malade, bien plus difficile pour le praticien de prendre la sonde que le couteau. C'est une pratique détestable, que nous voudrions voir rayer de la pratique à l'instar du cathétérisme forcé de Desault dans l'hypertrophie de la prostate, et du taxis dans les étranglements herniaires, et l'on est vraiment étonné de lire les conseils qu'on donne et les manœuvres à suivre qu'on décrit encore pour arriver à introduire la sonde dans un urètre rupturé! Dans les cas de rupture incomplète, il faut, dit-on, faire suivre à la sonde la paroi supérieure du canal, afin de pénétrer dans le bout postérieur de l'urètre... Mais d'abord nous nous demandons : sur quel signe se base-t-on pour poser le diagnostic du degré de la déchirure, et par quel tour de main arrive-t-on à faire suivre à la sonde la languette urétrale qui établit encore partiellement la continuité du canal? Nous avouons humblement que, pour notre part, cette dextérité nous fait défaut. Par pur hasard on arriverait, peut-être, à tomber juste sur l'orifice postérieur, mais pour ce bien exceptionnel hasard, que de tâtonnements nuisibles, que d'égarements dans la poche uro-hématique, que de fausses routes dans le tissu cellulaire périnéal!

La ponction hypogastrique, que d'aucuns ont voulu ériger en méthode de traitement, n'est qu'un moyen palliatif pour parer à l'indication de la rétention; mais d'abord celle-ci est rarement complète et plus rarement encore persistante. La ponction n'aura donc que bien rarement l'occasion d'être pratiquée, lorsque, par exemple, une subdistension vésicale intolérable l'impose; mais elle ne saurait aucunement prévenir l'infiltration urinaire et, à plus forte raison, l'infection, ni épargner au malade une autre intervention, l'uré

throtomie externe. Telle est d'ailleurs l'opinion de la majeure partie des auteurs, tels que Bœckel[1], König[2], Reybard[3], Forgue et Reclus[4], Legueu[5] et autres, sur les indications de la ponction sus-pubienne. Voilà la conduite de tout praticien dans le cas de déchirure de l'urètre; elle est bien simple et toute tracée. Plus tard le spécialiste fera mieux.

Mais si, par contre, c'est un chirurgien qui est appelé sur-le-champ, alors les indications, bien que les mêmes, demandent néanmoins des interventions bien plus délicates qu'un opérateur seul, bien outillé et bien aidé, peut mener à bout. — Celui-ci donc ne limitera plus son action à ouvrir l'hématome, à tarir l'hémorragie et à donner libre cours à l'urine par le nouveau méat périnéal; mais, séance tenante, il cherchera à faire plus et mieux. Par une incision longue de 6 à 10 centimètres, faite le long du raphé périnéal jusqu'à 2 centimètres de l'anus, le malade étant dans la position de la taille, et après nettoyage de la cavité de l'hématome, cavité toujours remplie de nombreux caillots, il inspectera le fond de la plaie pour se rendre compte du degré des lésions urétrales. Une sonde introduite par le méat mettra aussitôt à découvert le moignon antérieur du canal qu'un fil suspenseur tiendra toujours en évidence; un écartement convenable de la plaie et beaucoup de jour suffiront souvent à retrouver le bout postérieur de l'urètre, surtout lorsque la rupture n'est pas complète. Il n'y aura plus alors qu'à introduire la sonde jusque dans la vessie; la continuité du canal sera dès lors établie. La nature fera le reste. Elle se chargera de renouveler l'urètre autour de la sonde et fera granuler la brèche périnéale jusqu'à sa cicatrisation, ce qui demandera du temps, de la surveillance et de la patience. — Ou bien, ce qui serait plus chirurgical et plus en rapport avec nos mœurs d'aujourd'hui, on rapprocherait les deux tronçons du canal, par une suture étagée au catgut n° 00, et l'on fermerait par dessus la plaie périnéale, comme le conseillent Terrier et Lucas Championnière, en assurant l'évacuation de l'urine par une sonde à demeure.

Les choses, malheureusement, ne se passent pas toujours avec cette simplicité. La rupture est complète, le moignon postérieur est introuvable, soit parce qu'il s'est rétracté, soit parce qu'il a été déplacé par la déformation pelvienne en cas de luxation ou de frac-

1. Bœckel, Observations et considérations sur l'opération de la boutonnière dans la contusion du périnée, *Gaz. méd. de Strasbourg*, 1876, n° 11.
2. König, *Berl. klin. Wochenschr.*, 1880, n°s 15 et 16.
3. Reybard, *Bull. de la Soc. de Chir.*, séance du 26 mai 1875.
4. Forgue et Reclus, *Thérap. chirurg.*, vol. II, p. 849 et 850.
5. Legueu, *Traité de Chirurgie* de Le Dentu et Delbet, t. III, p. 351.

ture. Que faire? Il y a un moyen qui réussit quelquefois et que, pour ma part, j'avais vu mettre en usage dans la clinique de König, à Rostock. Legueu en parle aussi : c'est la compression, par un assistant, du globe vésical; on voit aussitôt l'urine sourdre au fond postérieur de la plaie et le trou de sortie est aussitôt répéré. — Mais si, malgré ces tentatives, l'orifice urétral restait introuvable, il n'y aurait plus d'autre ressource que le cathétérisme rétrograde par la cystotomie hypogastrique. Les observations de ce genre sont nombreuses : Chaput, Walter, Mignon, Bazy, Legueu, ont communiqué à la Société de Chirurgie des observations très concluantes. La discussion n'y est plus de mise. L'opération faite lorsque la vessie est en rétention ne présente pas de difficultés. Mais, ce qui est à retenir, c'est que souvent le décollement des tissus péri-vésicaux est grand, l'infiltration de sang et d'urine a complètement transformé l'aspect de la région au point de ne plus avoir les repères classiques de la taille. Cependant les difficultés ne sont pas insurmontables; avec de la patience on arrive à bout. Une fois dans la vessie, la sonde est facilement introduite dans l'orifice du col et par là dans l'urètre postérieur à la rencontre de l'autre sonde du tronçon antérieur du canal, dans laquelle on l'emboîte pour la faire sortir par le méat. Suture du canal et des tissus pré-urétraux avec drainage et pansement approprié, voilà, pour les cas difficiles, la pratique la plus saine et la plus profitable au malade.

Il ne nous reste plus, afin de compléter cette étude, qu'à citer quelques observations tirées de notre pratique personnelle.

Observation I. — M. P..., trente-cinq ans, maçon, tombe à califourchon, le 18 octobre 1899, sur une traverse d'un échafaudage d'une hauteur de 3 mètres. Perte de connaissance. Il revient à lui quelques instants après et demande à uriner. Douleurs pendant les tentatives de miction; il n'expulse que du sang qui se répète assez abondamment. Nous le voyons sept heures après l'accident. Il se plaint du ventre et du périnée. La vessie arrive presque à l'ombilic; le périnée est tuméfié, très douloureux. Il est évident qu'il y a déchirure de l'urètre. Cocaïnisation locale: incision périnéale large; issue d'urine et de sang. Au fond de la plaie écartée, on aperçoit une déchirure transversale de la paroi inférieure du canal à sa partie membraneuse, immédiatement derrière le bulbe, qui saigne abondamment. Sonde de Nélaton n° 20 par le méat jusque dans la vessie, qui se vide complètement. La sonde est laissée à demeure. Points de suture de l'urètre au catgut 00; deuxième plan de sutures des tissus cellulo-aponévrotiques également au catgut; suture cutanée aux crins. Guérison complète sans drainage vingt-six jours après l'accident.

Obs. II. — P. C..., dix-huit ans, apprenti maçon, tombe sur les fesses, le

7 mars 1901, d'une hauteur de deux mètres, sur un tas de pierres de construction. Hémorragie urétrale, forte douleur périnéale, impossibilité d'uriner. Un médecin appelé ordonne des sangsues et un bain de siège, deux heures après, il tente vainement d'introduire une sonde molle dans la vessie. Ses tentatives réitérées angmentent l'urétrorragie. Nous le voyons cinq heures après l'accident. Le scrotum est gros et infiltré; le périnée bombe, la vessie est pleine. Incision périnéale. Ouverture d'une vaste cavité remplie de caillots et d'urine. Nettoyage de la poche et tamponnement hémostatique provisoire. L'urètre est rompu incomplètement dans sa portion membraneuse. Les deux orifices sont facilement repérés et une sonde Nélaton n° 20 est mise à demeure. Suture de l'urètre et des parties voisines après désinfection aussi complète que possible. Sutures manquées. Réunion par bourgeonnement. Guérison complète soixante-dix jours plus tard.

Obs. III. — C. D..., marin de quarante ans, est jeté, le 23 avril 1902, du pont au fond de la cale d'un vapeur par le treuil chargé. Il tombe sur le côté droit, d'une hauteur de 6 mètres environ. Perte de connaissance qui dure, nous dit-on, un quart d'heure. Le patient aussitôt revenu accuse des douleurs intenses dans le bassin et demande inutilement à vider sa vessie. Urétrorragie abondante. Impossibilité de se tenir debout. Un confrère, après de vaines tentatives de sondage lui pratique une ponction vésicale avec un trocart moyen dont il laisse la canule à demeure. Nous sommes mandé le lendemain, trente heures après l'accident. Le malade est prostré, il accuse des frissons répétés; T. ax. : 39°,3 C. Le périnée est occupé par une énorme tuméfaction; le scrotum en est aussi envahi. Ecchymose vaste de la région inguinale et sus-pubienne et de la région fessière droite. Diagnostic : fracture probable du bassin avec déchirure du canal. Par une grande incision périnéale, on arrive dans une énorme cavité remplie de liquide uro-hématique, et dont il nous est impossible de délimiter les contours. Nous sentons par contre une mobilité anormale des parties du squelette. Un examen plus approfondi nous fait constater un notable écartement de la branche descendante du pubis et ascendante de l'ischion. L'urètre est rupturé transversalement et complètement à sa portion membraneuse. Impossibilité de trouver le moignon postérieur du canal. Nous pensons alors à injecter dans la vessie, par la canule hypogastrique, une solution boriquée; par cet artifice, nous découvrons au fond de la plaie, ectopié en haut et à gauche, l'orifice postérieur de l'urètre. Sonde de Nélaton n° 21 à demeure. Rapprochement autour de la sonde, par deux fils de soie fine, des deux bouts du canal distants de 4 centimètres environ. Pas de suture méthodique de l'urètre. Tamponnement de la plaie périnéale. Le malade est mis dans une gouttière de Bonnet. Surveillance méticuleuse. A part une légère claudication, le malade sort complètement guéri trois mois après l'accident.

Obs. IV. — B. T..., trente-cinq ans, cultivateur. Vingt-quatre heures avant notre visite, le patient, occupé à scier un arbre à sa base, a été renversé par le gros tronc dont il reçut tout le poids sur le côté droit du

bassin. Impossibilité de se relever. Transporté dans son lit, il accuse du ténesme vésical. Impossibilité d'uriner. Urétrorragie médiocre. A notre examen, nous trouvons le périnée, le scrotum et la région sus-pubienne très distendus. Fracture annulaire du bassin probable. Rachicocaïnisation avec 2 centigrammes d'alcaloïde. Analgésie complète. Large incision périnéale qui donne accès à une vaste cavité remplie de liquide uro-hématique. Le décollement des tissus remonte au-dessus de la symphyse jusqu'au point fracturé. Les fragments du pubis et de l'ischion sont très écartés. L'urètre est rompu transversalement à sa portion membraneuse. La rupture est complète, totale. Il nous est impossible de repérer le bout postérieur. Séance tenante et avec le concours du médecin de la maison, nous procédons à la taille haute. La vessie bombe entre les lèvres de l'incision hypogastrique. Nous la suspendons avec une pince tire-balle et l'incisons. Le cathétérisme rétrograde est facile. La sonde sort au périnée et est aussitôt emboitée à la sonde introduite par le méat. Restauration du canal autour de la sonde par une suture au catgut 00 aussi exacte que possible. Un deuxième plan de sutures également au catgut réunit les tissus cellulo-aponévrotiques, afin de supprimer tout espace mort. Un petit drain y est placé. Suture de la peau aux crins.

L'évacuation de l'urine est assurée par la sonde à demeure. Au bout de douze jours, ablation des fils ; réunion parfaite, moins le trajet du drain, qui n'a jamais donné le moindre suintement.

Le quinzième jour, nous enlevons la sonde, et le malade dès lors peut pisser à plein canal et projette l'urine avec jet normal. L'état local, en somme, ne laisse rien à désirer et, si ce n'était la fracture du bassin qui l'a retenu au lit, dans sa gouttière, pendant soixante-seize jours, le malade aurait pu se lever à partir du quinzième jour.

DE LA

DILATATION AMPULLAIRE DES VEINES

Par M. Paul GUIBAL,

Interne des Hôpitaux de Paris.

(Suite [1].)

Étude clinique.

Pour mener à bien cette étude, nous devrons envisager à part chacune des variétés de dilatation; nous passerons donc successivement en revue les dilatations veineuses de la saphène, de la crurale, de la poplitée, et nous terminerons par les veines du cou.

I. Dilatations sacculaires de la veine saphène.

Elles sont de beaucoup les plus fréquentes, puisque, sur un total de 52 observations de dilatations, 28 intéressent la veine saphène interne.

L'ectasie siège presque toujours près de l'abouchement de la saphène dans la veine crurale, depuis cet abouchement jusqu'à cinq centimètres au-dessous environ. Elle occupe par conséquent le milieu du triangle de Scarpa.

Les dimensions de la tumeur n'excèdent jamais celle d'un œuf de poule, même dans les cas les plus prononcés, lorsqu'elle est gorgée de sang sous pression ou distendue par les caillots. Après l'évacuation du contenu, dans les cas moyens, la dilatation diminue et la veine reprend un diamètre à peine supérieur au diamètre normal; M. Tuffier a pu vérifier ce fait sur le sujet de l'obs. XIX, pendant l'opération, et sur la pièce après son ablation : la dilatation à vide égalait le double du diamètre de la saphène normale.

Par exception, la dilatation peut siéger ailleurs qu'au voisinage de la crosse de la saphène. On la voit alors à la face interne du genou, soit à titre d'affection isolée (obs. IV et V), soit accompagnant une dilatation de la crosse (obs. VI).

1. Voir le numéro de juin 1903.

Obs. IV. — *Dilatation sacciforme de la veine saphène interne; résection veineuse* (in *Journal de Méd. de Bordeaux*, 8 décembre 1895).

« MM. Villar et Mongour présentent une pièce relative à une dilatation fusiforme de la veine saphène interne existant à la face interne du genou d'un malade. En enlevant cette véritable tumeur veineuse, ils ont réséqué une portion de la saphène au-dessus et au-dessous; ils l'ont trouvée obstruée dans la portion réséquée. »

Obs. V. — (F. Villar, *Journal de Médecine de Bordeaux*, 24 décembre 1893).

Femme, quarante-et-un ans, de petite taille; quatre enfants venus par le tête; pendant la troisième grossesse, apparition de varices aux deux jambes et d'une tumeur, du volume d'une noisette, à la face interne du genou; elle augmente par la station et elle a grossi pendant la quatrième grossesse, il y a deux ans.

Il y a vingt jours, nouvel accroissement, douleurs, marche difficile, presque impossible, jambe engourdie; quelques jours après, la malade vient consulter.

Examen. — A la face interne du genou droit, tumeur saillante, du volume d'une mandarine, recouverte d'une peau lisse, tendue, amincie, violacée, surtout à son sommet. Assez mobile dans le sens vertical, très mobile transversalement. — A la palpation, on sent une tumeur liquide, à contenu épais; mobile; pas de souffle, ni de battements. Irréductibilité.

Au-dessus et au-dessous d'elle, la saphène est dilatée, moniliforme, thrombosée au voisinage de la tumeur.

Dilatations variqueuses sur toute la jambe droite; de même à la partie supéro-interne de la jambe gauche; diagnostic : volumineuse dilatation de la veine saphène interne, avec poche remplie de caillots.

Extirpation de la tumeur veineuse après ligature au catgut de la saphène au-dessus et au-dessous. Les portions veineuses n'ont pas donné une goutte de sang, car les portions sectionnées étaient remplies de caillots noirâtres. A l'examen de la pièce, « il s'agit d'une énorme dilatation latérale, dilatation d'une seule partie de la veine, la partie interne, car la partie externe, celle qui était appliquée contre l'aponévrose, n'est nullement dilatée. On peut comparer cette forme à celle de l'anévrisme. »

Obs. VI. — *Dilatations ampullaires de la saphène interne de la région crurale* (Bonnet, *Arch. gén. de Méd.*, 1839).

Le malade présentait deux tumeurs molles, indolentes, du volume d'une noix, situées sur le trajet de la saphène, l'une vers l'embouchure du vaisseau, l'autre en dessus et en dedans du genou.

Par percussion sur l'une, l'ondée sanguine se propageait sur la veine et sur l'autre tumeur; leur contenu communiquait donc librement avec celui des veines.

Introduction de cinq épingles maintenues par une suture entortillée, dans la tumeur inférieure et la veine; les deux tumeurs, même celle de l'aine, guérirent et furent réduites à un noyau fibreux du volume d'une noisette.

SYMPTÔMES FONCTIONNELS. — Tant que la dilatation veineuse ne s'enflamme pas, il est de règle que les malades n'en ressentent aucune gêne et ne la remarquent même pas. Aussi, c'est généralement le hasard seul qui la leur fait découvrir. Ils ne peuvent préciser à quelle époque remonte le début de sa formation. Lorsqu'ils la remarquent, après une fatigue plus grande, à la suite d'un traumatisme ou en faisant leur toilette, elle présente déjà un certain volume, ce qui permet de supposer qu'elle existait depuis un certain temps.

Les troubles observés sont ceux des varices en général : pesanteur, faiblesse des jambes, fatigue rapide, douleurs névralgiques, œdème vespéral (obs. VII, X, XVI). La tumeur est ignorée du sujet qui rapporte ses malaises aux seules varices; plus rarement les malades accusent dans le travail de la gêne provoquée par la tumeur (Casella), une gêne notable des mouvements de flexion de la cuisse sur le bassin et du mouvement d'extension forcée (Beurnier), des douleurs névralgiques dans le nerf saphène interne. La tumeur est généralement moindre le matin, au réveil, que le soir, après une journée de fatigue, ou qu'après une marche, une station prolongée, des efforts répétés; alors surtout apparaissent les troubles fonctionnels qui sont, en général, peu importants, comme le prouvent les observations suivantes.

OBS. VII. — (CASELLA, *Riforma medica*, 1898. — Résumé).

Homme de vingt-six ans, réformé au conseil de revision pour varices du membre inférieur droit, siégeant sur le trajet de la saphène interne et de la saphène externe en partie, avec dilatation ampullaire très apparente du golfe de la saphène interne.

Comme il ressentait des douleurs, des sensations de pesanteur, de faiblesse dans son membre inférieur, il se décida à se faire opérer.

Résection de la saphène interne depuis un peu au-dessous du genou jusqu'au-dessus de la dilatation ampullaire. Il sort guéri et soulagé de la gêne qu'il ressentait auparavant.

OBS. VIII. — *Varice ampullaire de la saphène interne, située un peu au-dessous de son embouchure dans la veine fémorale* (CAZALAS, Thèse de Paris, 1893-94. — Résumé).

C. Philippe, quarante-neuf ans, fleuriste, vu le 13 juin 1894. Rien à signaler dans les antécédents héréditaires.

Accidents méningitiques à quatre ans et demi, en 1870, successivement fluxion de poitrine et fièvre typhoïde; en 1884, fracture de la jambe droite.

Depuis quelques mois, le patient se plaint de pesanteur dans le membre inférieur droit, et, six semaines avant d'entrer à l'hôpital, après une

journée de fatigue, il a ressenti une gêne douloureuse au niveau de la partie antéro-interne de la racine de la cuisse droite et il a constaté à ce point l'existence d'une grosseur. Le malade ne sait à quelle époque remonte au juste son apparition.

A l'examen, on note des varices aux deux jambes; pas de varices au niveau des cuisses.

Varicocèle double, surtout accentué à droite; pas de hernie.

La tuméfaction, située à la partie antéro-interne de la cuisse droite, disparaît dans le décubitus horizontal, et reparaît dans la station; elle a le volume d'une grosse noisette; elle est allongée en fuseau dans le sens vertical; la continuité de la tumeur avec la saphène interne est évidente.

« Il s'agit donc d'une dilatation ampullaire de la veine siégeant, à 2 centimètres environ en dedans d'une ligne verticale tombant au milieu de l'arcade crurale, c'est-à-dire à 5 centimètres environ au-dessous de l'embouchure de la veine saphène interne dans la veine fémorale. »

Symptômes physiques. — Examinons d'abord le malade debout, car dans cette attitude les symptômes présentent la plus grande netteté. La tumeur peut saillir subitement, avec tout son volume, quand le malade passe du décubitus à la station, ce qui révèle une large communication de la poche avec la veine; ou bien la grosseur augmente progressivement, en quelques instants, à mesure que la station se prolonge. Le travail, l'effort la rendent plus visible, en même temps que les varices concomitantes dessinent un réseau plus apparent.

La tumeur siège, soit à la face interne du genou, ce qui est l'exception, soit dans le triangle de Scarpa, ce qui est la règle. Dans ce dernier cas, les dilatations veineuses, placées à quelques centimètres sous l'arcade, dans la région crurale, simulent diverses affections propres à cette région, notamment les hernies crurales, avec lesquelles les sacculations veineuses ont souvent été confondues.

Celles-ci ont un volume allant de la grosseur d'une noisette à celle d'un œuf de poule; il est généralement moins considérable, lorsque le sang est fluide. A leur niveau, la peau, légèrement soulevée, garde ses caractères normaux; elle reste libre, mobile sur la tumeur et conserve sa coloration. Souvent les auteurs signalent, et nous l'avons constaté nous-même (obs. V, XV, XIX), le reflet bleuâtre des téguments par transparence; cet aspect peut aider à mettre sur la voie du diagnostic. Si l'on commande au patient de tousser, la tumeur peut présenter une impulsion nettement appréciable, soulevant les téguments et exagérant la saillie de la tumeur.

La tumeur est plus saillante sur les sujets maigres. On voit même alors la veine saphène aboutir au pôle inférieur de la tumeur,

de même que viennent s'y jeter les veines tégumenteuses abdominales et les veines honteuses externes superficielles.

Au palper, la peau est facilement mobilisable sur la tumeur; celle-ci est molle, dépressible, de consistance liquide. Ses bords sont nettement définis. Sa forme est arrondie ou ovalaire. Elle est placée toujours au-dessous de l'arcade, à deux ou trois travers de doigt sous elle, en dedans du milieu du triangle de Scarpa; l'artère fémorale bat en dehors. Dans la tumeur, il n'y a pas de battements, ni d'expansion isochrone du pouls.

Une pression modérée et soutenue la réduit sans bruit, ni gargouillement; la pression cessée, la tumeur reparaît avec une rapidité variable selon que l'orifice d'accès à la poche est plus ou moins large. Certains auteurs signalent, après réduction de la tumeur, la possibilité d'enfoncer le doigt dans l'orifice d'abouchement et par là dans la veine fémorale. Ce fait doit être rare.

Vient-on à saisir avec la pulpe des cinq doigts rapprochés la tumeur partiellement réduite, la main perçoit trois sensations à chaque effort de toux : une impulsion à la toux, une dilatation excentrique de la tumeur, un frémissement vibratoire ou thrill liquide très caractéristique; M. Jeanselme compare ce dernier à l'écoulement de petits graviers, et M. Forgeron le trouve intermédiaire à la crépitation neigeuse et à la crépitation riziforme. D'ailleurs, les sujets eux-mêmes perçoivent parfois ce bruissement que le malade de Cruveilhier (obs. XI) comparait au frôlement que ferait éprouver un *jet d'eau*.

Lorsque, après réduction de la tumeur, on soulève brusquement la main, qu'on maintient cependant au contact des téguments, le bruissement liquide se fait sentir, par reflux instantané du sang; cette sensation n'existe pas, si on lève lentement la main et laisse le sang affluer peu à peu (Forgeron).

Sur les sujets maigres, on sent la veine se continuer avec le pôle inférieur de la tumeur, surtout quand la saphène est variqueuse, c'est-à-dire augmentée de volume et à parois indurées. Il est rare que l'on sente au-dessus de la tumeur une portion de saphène, quand la dilatation siège au voisinage de la crosse; si elle siège plus bas, le bout central de la veine se continue avec le pôle supérieur du kyste.

Dans un cas de larges varices de la saphène, Casella a indiqué un symptôme qui révèle une insuffisance valvulaire absolue : la percussion sur la tumeur produisait une ondée liquide et se transmettait de haut en bas le long de la saphène jusqu'auprès du genou. On peut voir aussi un choc sur la veine se propager en

haut à la tumeur (obs. XII). Toujours par le même mécanisme, l'impulsion à la toux peut ne pas se cantonner à la tumeur, mais se prolonger dans la veine elle-même et jusqu'aux dilatations veineuses, ampullaires ou plexiformes, du genou et même de la jambe.

La tumeur veineuse est mate à la percussion.

Faisons coucher le malade. La grosseur peut disparaître entièrement; si elle persiste, elle est moins saillante, moins apparente que dans la station. Ses bords sont moins nets, sa voussure est moins tendue. Les efforts de toux la font reparaître, et lui donnent un moment son volume et sa tension; la toux finie, elle s'efface. La main, appliquée sur la tumeur, sent, à chaque effort de toux, le thrill doux, liquidien; l'oreille, armée du stéthoscope, perçoit un bruissement, soit doux, soit rude et râpeux. De même que la tumeur, les varices coexistantes ont disparu ou sont moins tendues.

Sur le malade couché, soulevons le membre inférieur jusqu'à la verticale pour vider entièrement la tumeur ou les tumeurs veineuses et les varices. Appliquons ensuite un doigt aussi haut que possible sur le trajet de la saphène, au-dessus du kyste, et, le maintenant sans bouger, prions le malade de se mettre debout. Veines et tumeur restent flasques, invisibles ou peu perceptibles. A peine enlevons-nous le doigt, la colonne veineuse tombe, se précipite de haut en bas, remplit et distend en un clin d'œil kyste veineux et varices; ce phénomène est surtout net lorsque la sacculation occupe la face interne du genou ou la pointe du triangle de Scarpa, à une distance suffisante au-dessous de l'embouchure de la saphène pour que la terminaison de ce vaisseau puisse être comprimée et que le reflux du sang de haut en bas soit empêché. Par contre, avec un kyste développé sur la crosse de la saphène, la compression ne pourra porter que sur la fémorale; on verra alors la tumeur se remplir peu à peu, quoique le doigt reste en place, parce que le sang reflue du bout périphérique de la fémorale dans la saphène et dans le kyste.

De même, si, dans les conditions les plus favorables, on exerce pendant longtemps la compression de la saphène au-dessus du kyste, on le voit se remplir lentement par apport de sang périphérique, mais sans arriver à une tension considérable.

La compression de la veine au-dessous de la tumeur ne la modifie en rien, que le malade soit couché ou debout.

Toutes ces manœuvres sont généralement indolores.

Pour être complet, l'examen devra porter sur le système veineux entier du sujet; la coexistence de varices est presque constante; on découvre parfois des hémorroïdes, un varicocèle (obs. VIII); sou-

vent la dilatation ampullaire existe des deux côtés (obs. XI, XII, XVIII et XIX).

S'il existe des troubles trophiques, il faut les imputer moins à la dilatation qu'aux varices (obs. XIII).

On ne doit pas s'attendre à trouver tous ces symptômes dans chaque cas de dilatation que l'on rencontrera; la lecture des observations qui suivent montre cependant que leur symptomatologie est d'autant plus riche qu'un examen attentif s'acharne davantage à en chercher tous les éléments.

Obs. IX. — *Dilatation ampullaire de la saphène interne à son embouchure, prise pour une hernie crurale et diagnostiquée* (J.-L. Petit, in *Œuvres posthumes*, 1774. — Résumé).

Une servante portait dans l'aine une tumeur de la grosseur d'un œuf de poule, qui ne l'incommodait pas lorsqu'elle était au repos, qui rentrait lorsqu'elle était couchée, sans qu'elle fût obligée de la presser, qui paraissait peu à peu dès qu'elle était debout et qui grossissait à mesure qu'elle continuait à travailler. Alors la cuisse, la jambe, aussi bien que le pied devenaient pesants et douloureux, raison pour laquelle la malade était obligée de se reposer de temps en temps.

Elle appliqua un bandage sur cette tumeur qu'on croyait être une hernie; mais il lui causa de telles douleurs qu'elle ne pouvait le porter une heure sans être obligée de le quitter.

J.-L. Petit voit la malade : « Je remarquai d'abord que la tumeur était brune; je la fis rentrer avec assez de facilité, et, m'étant aperçu, dès qu'elle fut rentrée, que la peau qui la couvrait, de brune qu'elle était auparavant avait tout à coup repris sa blancheur naturelle, je jugeai que la couleur brune était un effet de la matière contenue dans la tumeur; en continuant d'examiner, je m'aperçus qu'il y avait tout le long de la cuisse un gonflement, que la peau y était même brune, et que je sentais une espèce de cordon, en suivant le cours de la saphène; ce qui me fit croire que cette veine était devenue variqueuse, et j'en fus pleinement convaincu, lorsque voulant la suivre jusqu'à la malléole interne, je trouvai plusieurs grosses varices vis-à-vis de l'articulation du genou, et de plus considérables et en plus grand nombre encore à l'endroit de la malléole interne.

« C'est alors que je fus pleinement persuadé que la tumeur de l'aine, ou prétendue descente, était une dilatation du tronc de la saphène, qui, comme on sait, se dégorge dans le tronc de la crurale, à l'endroit de son passage sous l'arcade des muscles du ventre, et où se forment les hernies crurales. »

Obs. X. — *Dilatation ampullaire de la veine saphène interne à son embouchure, simulant une hernie crurale* (Boinet, *Gazette médicale*, 1836).

Une femme Del..., âgée de soixante-neuf ans, vient demander un bandage pour remplacer celui qu'elle porte depuis deux ans.

Depuis quatorze ans elle exerce le métier de blanchisseuse. Toujours bien portante. Il y a six à sept ans qu'elle a remarqué des varices du membre inférieur droit; deux ans plus tard, elle remarqua dans l'aine une petite tumeur devenant apparente surtout après une station prolongée ou après de longues courses; alors les veines de tout le membre se gonflaient et elle éprouvait des douleurs avec engourdissement du membre; ces symptômes disparaissaient, et aussi la tumeur, dans la position horizontale. Deux ans plus tard, on lui conseilla le port d'un bandage crural qu'elle a conservé jusqu'à ce jour.

La malade étant couchée horizontalement, on ne voit dans l'aine ni saillie, ni tumeur; la couleur de la peau est naturelle; en exerçant une pression modérée sur cette partie, ce qui cause une légère douleur, on ne trouve qu'une tumeur de la grosseur du doigt à peu près, qui paraît assez profondément située et qu'on prendrait pour un ganglion, si ce n'était sa mollesse et l'espèce de frémissement, de bruissement tout particulier, en même temps que les téguments sont soulevés, ce qui produit à l'œil et à la main un phénomène absolument identique à celui que produit une véritable hernie, lorsqu'on fait tousser la malade.

Si la malade est debout depuis quelques minutes, ou après la marche, on voit dans le pli de l'aine, à l'endroit indiqué, une tumeur inégale, bosselée, élastique, très compressible, de la grosseur d'un œuf de pigeon et facile à réduire; la peau qui la recouvre est légèrement violacée; si l'on fait tousser la malade, on sent également sous les doigts cette espèce de bruissement, et on éprouve la même sensation que produit une véritable hernie, quand on fait tousser celui qui la porte.

La saphène interne et ses branches sont variqueuses et faciles à suivre à la partie interne de la jambe et de la cuisse, où elles offrent des flexuosités remarquables; elles vont s'aboucher dans une dilatation plus considérable qui se trouve dans le pli de l'aine, et forme la tumeur qui a été prise pour une hernie crurale.

Obs. XI. — *Exemple de varice ampullaire solitaire à l'embouchure de la saphène* (Cruveilhier, in *Traité d'anat. pathol.*, 1852, t. II).

Une femme de trente-deux ans, cuisinière, vient consulter Cruveilhier pour une tumeur sphéroïdale, du volume d'une grosse noix, molle, fluctuante, cédant sous la pression à la manière d'une hernie qu'on réduit, et reparaissant aussitôt qu'on cesse la compression.

« J'ai reconnu une varice de l'embouchure de la saphène aux caractères suivants : 1° à son siège à plusieurs millimètres au-dessous de l'arcade fémorale; 2° à *son augmentation de volume* par la toux, mais avec cette particularité que le doigt, placé sur la tumeur, éprouvait, pendant l'effort de la toux, un sentiment de *frémissement*, de *frôlement*, que la malade percevait facilement elle-même quand elle y appliquait le doigt, et qu'elle comparait à celui que ferait éprouver un *jet d'eau*, expression qui mérite d'être conservée, tant elle rend bien la sensation que font éprouver les varices de l'embouchure de la saphène; 3° autour de la dilatation veineuse, il existait

de petites nodosités en demi-cercle; la présence de ces nodosités, qui n'étaient autre chose que des ganglions lymphatiques, est encore un moyen de diagnostic différentiel; 4° et, par dessus tout, la fluctuation liquide, si différente de la fluctuation gazeuse. Une varice moins développée existait chez cette femme à l'embouchure de la saphène de l'autre côté. »

Obs. XII. — (Forgeron, Thèse de Paris, 1881. — Résumé).

Homme, cinquante-sept ans, a eu un ulcère de jambe il y a dix-huit ans, et des varices apparentes depuis cinq ou six ans. Tumeur dans l'aine droite, survenue depuis un an, sans cause, augmentant par la fatigue, diminuant dans le décubitus, mais sans disparaître.

Décubitus : tumeur du volume d'une noix, située à deux travers de doigt sous l'arcade, en dedans du milieu du triangle de Scarpa; elle est sphérique, molle, lisse, élastique, bien limitée, surtout en avant. Peau normale et mobile au-dessus d'elle. La tumeur est indolente, non pulsatile, fluctuante, mate, réductible sans gargouillement; elle se reproduit dès que cesse la pression.

La compression de la saphène au-dessous ne la modifie pas.

Après réduction, le retrait brusque de la main s'acccompagne d'un bruissement spécial, qui donne au doigt la sensation d'un fluide en mouvement, tenant à la fois de l'ondulation et de la vibration. Le retrait lent de la main ne donne pas cette sensation.

Transmission de l'ondée sanguine de la tumeur à la saphène et réciproquement, après un choc brusque.

Impulsion et thrill à la toux. Souffle à l'auscultation de la tumeur pendant la toux.

Dilatation légère à l'embouchure de la saphène gauche.

Les deux saphènes sont apparentes. Augmentation de la tumeur par la marche; pas de modification pendant la contraction des muscles fléchisseurs.

La malade reçoit un bas à varices. Trois mois après, pas d'amélioration.

Obs. XIII. — (Jeanselme, *Gazette des Hôpitaux*, 5 mars 1889. — Résumé).

Homme de peine, quarante-cinq ans. Ignore si ses ascendants ou collatéraux sont variqueux; à vingt-cinq ans, remarque des varices de la jambe gauche, qui crèvent plusieurs fois. A droite, varices, gonflement des jambes par la marche.

Membre inférieur gauche : Ulcère variqueux sur le tibia. Varices cylindroïdes; tumeur serpentine en dedans et au-dessous du genou; phlébolithes à ce niveau. A la cuisse, saphène rectiligne, portant 2 grosses ectasies, l'une au-dessous du genou, l'autre au niveau de la crosse. Sur celle-ci, la main perçoit à chaque effort de toux une *impulsion*, une *expansion*, un *frémissement très rude*; l'oreille entend un *bruit très râpeux* à la toux, qui ne se transmet pas au-dessous de la tumeur. Pas de crampes au mollet.

Membre supérieur droit : Varices moins développées; deux ectasies à la partie moyenne de la cuisse, une à l'embouchure de la saphène; pas de frémissement à la palpation, pas de souffle, mais impulsion à la toux.

Pas de pulsations.

La malade n'a ni varicocèle, ni hémorroïdes; nodosités d'Heberden aux doigts. Hallux valgus bilatéral. Athérome.

Obs. XIV. — (Jeanselme, *ibidem*).

Homme, vingt-quatre ans, ébéniste.

Sa mère et une de ses sœurs ont des varices. Il en a lui-même depuis l'âge de huit ans; il a été réformé pour cette maladie.

Membre inférieur gauche : Varices peu développées.

Membre inférieur droit : Varices énormes; cordons cylindroïdes, du volume du petit doigt, sur la face interne du mollet. A la cuisse, deux ectasies veineuses, l'une au tiers inférieur, l'autre à l'embouchure de la saphène, simulant une hernie crurale.

Au niveau des deux renflements variqueux, il y a une *impulsion* et une *expansion* très manifestes dans la toux. En même temps que le choc, la main perçoit un *frémissement râpeux* et l'oreille entend *un bruissement* comparable à celui que produiraient une multitude de petits graviers entraînés par un courant rapide. L'impulsion, l'expansion, le frémissement et le bruissement sont bien plus accentués dans la tumeur supérieure que dans l'inférieure.

Nulle part, il n'y a de pulsations isochrones au pouls; pas de communication artério-veineuse.

Des deux côtés, il y a des traînées pigmentaires sur le trajet des varices.

Obs. XV. — *Varice anévrismoïde de la saphène interne* (L. Beurnier, in *Journal des Praticiens*, 2 avril 1898. — Résumé).

Homme de trente-huit ans, portant depuis plusieurs années une tumeur à la partie supéro-interne de la cuisse gauche. Elle a débuté il y a six ans, époque où il était constamment debout. C'était alors un cordon du volume d'un crayon moyen, long de cinq à six centimètres, indolore, s'effaçant sous la pression du doigt, et qui fut remarqué par hasard.

Il grossit lentement, sans douleur, sans gêne ni tiraillement. Depuis deux ans, ce cordon a pris peu à peu les caractères d'une tumeur, à grosse extrémité tournée en haut, s'effilant à son extrémité inférieure, longue de 5 à 6 centimètres. Elle a aujourd'hui les dimensions d'une grosse noix verte; son extrémité supérieure est à 5 centimètres sous l'arcade crurale; à son niveau, peau normale, à transparence bleuâtre; la tumeur ne présente ni battements, ni expansion; elle est molle, de consistance pâteuse, indolore à l'examen, uniformément pâteuse, sans points durs. Réduction à la pression lente, sans gargouillement. Reproduction immédiate si on cesse la pression. La tumeur est plus saillante le soir.

Varices sur les deux membres, moins apparentes à droite. A gauche, pas de paquets variqueux, ni de varicosités de la peau, mais dilatation anormale et flexuosités de la saphène interne et de ses gros affluents, au niveau de la jambe; au niveau de la cuisse, la saphène interne forme un cordon mou, du volume d'une plume d'oie.

La mère du malade avait des varices très développées et un ulcère variqueux rebelle; père et mère rhumatisants. Le malade est un rhumatisant chronique.

Troubles fonctionnels : gêne générale due à l'état variqueux des membres inférieurs, pesanteur après la station prolongée et la marche, crampes dans les mollets. La tumeur inguinale gêne la flexion de la cuisse et l'extension forcée ; le malade se croit porteur d'une hernie. On prescrit un grand bas à varices. Le malade part pour le Tonkin; il a écrit qu'il porte son appareil et qu'il ne ressent plus aucune gêne dans aucun mouvement.

Obs. XVI. — (Beurnier, *ibidem*. — Résumé).

Homme de quarante-cinq ans, commissionnaire. Antécédents héréditaires et personnels rhumatismaux. Son père et sa mère portaient des varices. Lui-même souffre, la nuit, de crampes dans les mollets et les cuisses.

Varices très volumineuses aux deux membres inférieurs, formant au niveau de la tubérosité interne du tibia et au-dessus du condyle interne du fémur des tumeurs volumineuses, formées de veines enchevêtrées. Pas de varices au-dessus du tiers inférieur des cuisses.

A la partie supéro-interne de la cuisse gauche, tumeur disposée en chapelet. A 4 centimètres au-dessous de l'arcade crurale, première tumeur du volume d'une grosse noix, puis un rétrécissement, puis seconde tumeur de dimensions moitié moindres, puis second rétrécissement, enfin, troisième tumeur du même volume que la deuxième, mais finissant en pointe pour se continuer en bas avec la veine saphène normale. Ces tumeurs présentent tous les caractères indiqués sur le malade précédent.

Le malade se croit atteint de hernie. Il a constaté la tumeur, il y a six mois, par hasard; elle avait le volume d'une noix. Pas de douleurs, volume accru par la station et la fatigue, sensibilité légère à la pression. Gêne considérable dans les mouvements de la cuisse pendant la marche. Diagnostic : dilatation ampullaire de la saphène. Traitement orthopédique. Résultats excellents, car le malade peut reprendre son métier de commissionnaire qu'il allait quitter.

Obs. XVII. — (Casella, *loc. cit.* — Résumé).

Malade envoyé avec le diagnostic de hernie crurale. Varicosités sur le trajet des saphènes à la jambe; dilatation serpigineuse de la saphène interne, sur la cuisse droite. Cette veine présentait à sa partie supérieure et interne une ampoule piriforme, oblongue, placée un peu au-dessous de l'arcade crurale. Elle se distendait par la toux et donnait en même temps à la main une sensation de frémissement, un thrill. Elle était réductible par compression, sans gargouillement; augmentant de volume dans la station, elle s'affaissait passablement par le décubitus dorsal.

La percussion de la tumeur formait une ondée se propageant à la saphène interne, depuis la cuisse jusqu'à la jambe. Le vaisseau s'affaissait par élévation du membre et demeurait vide pendant un certain temps par compression exercée à la partie supérieure de la veine.

Antécédents héréditaires variqueux et arthritiques. La tumeur provoquait de la gêne dans le travail et une douleur névralgique sur le trajet du nerf saphène interne.

Ablation de la tumeur et de 50 centimètres de veine. Guérison parfaite. Le malade a été vu deux ans après, bien portant. Plus de douleurs, pas d'éruption, ni d'érythème. Quelques dilatations autour de la cicatrice indiquant le rétablissement de la circulation collatérale.

Obs. XVIII. — (Casella, *ibidem*).

Un autre cas semblable, mais plus intéressant parce que bilatéral, fut présenté par un homme de trente-huit ans, opéré le 30 mars à la fois de ses ampoules et de hernie gauche réductible.

Depuis plusieurs années, il avait des varices de la jambe gauche, puis de la droite. Depuis quelques mois, il avait remarqué les tumeurs en question sur ses deux membres, tumeurs qui grossissaient très rapidement et le gênaient pour le travail.

Opération de la hernie et des ampoules.

Suites normales; circulation parfaite.

Obs. XIX. — *Dilatation ampullaire des deux saphènes.* — Inédite.

Le malade, Gayr. Marius, trente ans, menuisier, entre le 16 juin 1902, salle Malgaigne, dans le service de M. Tuffier, de qui nous sommes interne.

Il y a un mois, le sujet a reçu un coup de manivelle dans la région de l'aine gauche. A cette occasion, il a reconnu une grosseur siégeant au triangle de Scarpa. Jusque-là il n'avait rien remarqué, sinon des varices aux deux jambes.

Il consulte un médecin qui l'envoie à l'hôpital pour une hernie crurale gauche.

Lorsque le malade est debout, il présente dans la région crurale une saillie arrondie, du volume d'une noisette, soulevant la peau qui présente une vague transparence bleuâtre. La toux lui imprime une augmentation légère de volume.

Au palper, la tumeur est molle, donnant la sensation d'une collection liquide non enkystée ; fluctuation. Une simple pression la réduit; dès que la pression cesse, la grosseur reparaît. La réduction ne s'accompagne d'aucune sensation particulière. Si, la tumeur étant faiblement maintenue réduite, on commande au malade de tousser, les doigts ressentent une impulsion et ils perçoivent un thrill liquidien très caractéristique, ne ressemblant en rien au frottement d'une épiplocèle réductible. Nous enfonçons l'index dans l'anneau crural : la tension de la peau exercée par cette manœuvre suffit à réduire la tumeur et à effacer sa saillie; les efforts de toux restent alors sans effet, ils ne font pas reparaître la tumeur; à la place que celle-ci occupait auparavant on ne sent plus, par la toux, ni impulsion, ni thrill. Dès que le doigt obturant l'anneau est enlevé, la grosseur reparaît. Cette grosseur est mate à la percussion. A son pôle inférieur, une palpation délicate permet de constater qu'elle se continue avec la veine saphène, formant un cordon nettement sensible sous la peau.

Dans le décubitus, la tumeur disparaît, mais reparaît à chaque effort de toux.

Du côté droit, tumeur analogue, mais beaucoup moins saillante, à chaque effort de toux. Elle n'apparaît pas par la station verticale, en dehors des efforts.

Sur le membre droit, varices assez notables.

A gauche, varices très saillantes, qui disparaissent dans le décubitus; si on obture l'anneau crural pendant le décubitus, elles restent peu saillantes et flasques après que le malade s'est mis debout; dès que le doigt est enlevé, la tumeur crurale apparaît et l'ondée sanguine se précipite de haut en bas, distendant les veines qui deviennent turgescentes.

En présence de ces symptômes, le diagnostic s'imposait de dilatation ampullaire de la saphène au voisinage de son embouchure, avec insuffisance valvulaire et varices consécutives dans le membre inférieur.

Opération, le 11 juin 1902, par M. Tuffier. Incision verticale sur la tumeur; dissection facile du sac. Ligature des veines sous-cutanée abdominale et honteuse externe qui y aboutissent; ligature de la saphène au niveau de la crosse et au-dessous de la tumeur, là où la veine reprend son volume normal. Le sac veineux, gorgé de sang, a le volume d'une petite noix; ses parois ont une épaisseur normale. Lorsqu'il est vide, ses parois se rétractent et il a un volume double de celui d'une saphène normale.

Suture de la peau sans drainage.

Un petit détail opératoire est à noter. La distance séparant le confluent de la veine sous-cutanée abdominale, dans la dilatation ampullaire de l'abouchement de la veine saphène dans la fémorale, était peu considérable et à peine suffisante pour jeter une ligature.

Guérison. Les veines du côté opéré étaient très améliorées à la sortie du malade et à peine visibles après la station prolongée.

Phlébite ampullaire; Inflammation de la dilatation. — Nous n'avons eu en vue jusqu'à présent que les symptômes de la dilatation ampullaire avec circulation libre, sans caillots.

La phlébite complique l'affection veineuse dans le tiers ou la moitié des observations. Elle est attribuée par les malades à un effort, à la fatigue, à un traumatisme venant blesser la tumeur (obs. XXVIII). Plus souvent l'induration existait déjà, et la douleur provoquée par le traumatisme a attiré l'attention du malade du côté de sa phlébite.

Les renseignements font le plus souvent défaut sur la manière dont l'inflammation a envahi la dilatation cystique, qu'elle soit propagée de bas en haut après une écorchure ou toute autre voie d'entrée, qu'elle procède d'une infection de voisinage, pénétrant la veine de dehors en dedans, ou enfin qu'elle suive la voie sanguine et arrive par le torrent circulatoire. L'insuffisance des commémoratifs nous réduit le plus souvent à nous contenter d'hypothèses sur ce sujet.

La phlébite de la poche se révèle aux malades par une modification radicale des caractères de la tumeur : elle devient plus grosse, plus dure; les douleurs, absentes jusqu'alors, apparaissent, siégeant dans la tumeur ou irradiant plus ou moins loin sur le membre, offrant une intensité variable et provoquant des troubles fonctionnels. Les mouvements de l'articulation voisine (hanche, genou) sont gênés; le malade ne peut accomplir les mouvements forcés de flexion ou d'extension de ces jointures; il ne peut s'accroupir. En même temps apparaissent souvent de l'œdème du membre, de la pesanteur, la fatigue rapide, exagérés par la fatigue, atténués par le repos; ces troubles sont d'ailleurs dus, moins à la phlébite ampullaire, qu'à l'extension de la coagulation aux veines du membre, d'où gêne de la circulation en retour.

En même temps les caractères physiques de la poche changent, pour le médecin comme pour le malade. Son volume est accru; sa tension est plus grande; l'exploration y provoque de la douleur; à son voisinage existe parfois un léger empâtement de nature inflammatoire, diminuant la netteté des bords; la peau reste cependant mobile à sa surface, sans modification de ses caractères, à moins que la tendance de la poche à la suppuration ne donne aux téguments une coloration rouge. Le kyste lui-même reste mobile sur les plans profonds; mais sa fluctuation devient plus obscure ou disparaît; il devient parfois absolument dur, sa surface est irrégulière. Enfin, la réductibilité par une pression douce, modérée, disparaît, et avec elle tous les symptômes qu'elle commande : impulsion, thrill, bruissement à la toux, expansion. Une pression brutale est sans doute capable de désagréger les caillots, de les lancer à travers l'orifice de communication dans la circulation veineuse (obs. XXV), mais les dangers auxquels expose cette manœuvre sont si grands qu'on doit la bannir de manière absolue.

Les chirurgiens qui l'ont tentée, d'ailleurs, sont partis d'une erreur de diagnostic; ils ont cru à une *hernie crurale étranglée*, erreur qu'on commet quelquefois (obs. XXIV, XXV), et pratiqué le taxis. Dans l'obs. XXV, il n'y a pas eu d'accidents après réduction des caillots, ce dont il faut s'étonner. Kundrat [1], au contraire, relate un cas où coexistaient un étranglement interne et une tumeur variqueuse (dont il ne précise pas la nature) à l'embouchure de la saphène. Il pratiqua le taxis sur cette tumeur phlébitique, qu'il croyait être une hernie crurale étranglée; la malade mourut avec des *accidents emboliques*, et on trouva un gros caillot sanguin dans une

1. *Semaine médicale*, 1891, p. 68.

des artères pulmonaires. On voit par cet exemple quelle doit être la circonspection du chirurgien devant une tumeur de l'aine simulant la hernie crurale étranglée.

On peut voir apparaître le cortège de symptômes généraux qui accompagne les infections en général et les phlébites en particulier; à cela s'ajoutent parfois des troubles abdominaux, constipation, vomissements, lesquels, joints aux phénomènes locaux, contribuent à faire naître dans l'esprit du chirurgien l'idée de hernie étranglée.

Quelle sera l'évolution de la phlébite ampullaire? Comme toute phlébite en général, on la voit tendre vers une des fins suivantes. La résolution par résorption des caillots et le rétablissement de la circulation dans les veines et dans le kyste veineux est possible; nous devons ajouter cependant que les observations parcourues n'offrent pas un seul exemple de ce genre de terminaison.

La suppuration des caillots sanguins a été notée dans l'obs. XXI; elle se limitait à la collection veineuse; on comprend d'ailleurs que, si la virulence de l'agent microbien est grande, la suppuration pourra envahir les tissus voisins, ou bien s'étendre le long des veines, et, dans les cas graves, lancer des embolies septiques dans le système veineux; c'est là une source d'indications formelles dont il y aura lieu de tenir compte quand nous discuterons le traitement.

Dans les cas heureux (obs. XXIX), l'organisation fibreuse des caillots amène l'oblitération du kyste et des veines enflammées en même temps que lui; la rétraction fibreuse diminue progressivement leur volume, et les kystes finissent par former des sortes de corps étrangers inertes, incapables de jouer un rôle pathologique. Toute circulation étant supprimée dans ces vaisseaux transformés en cordons durs, d'autres veines se dilatent de manière à assurer le retour du sang veineux.

Une complication rare dans la phlébite et dont nous n'avons vu qu'un cas (obs. XXI), c'est l'*hémorragie veineuse par ulcération de la veine* et des téguments, consécutivement à une phlébite ampullaire. Elle a été d'ailleurs peu importante.

Obs. XX. — *Dilatation kystique de la saphène interne* (Pick, in *Transact. path. Soc. of London*, t. XVIII, p. 56. — Résumé).

Femme de vingt-six ans, cuisinière, n'ayant jamais eu de varices. Six ans avant, une petite grosseur, comme une noisette, apparaît au niveau du genou; elle était bleue et semblait être une varice; elle était molle. La malade n'en souffrit pas jusqu'à six mois avant son entrée, époque où elle souffrit beaucoup dans sa jambe et ne put ceindre son genou; les veines devinrent dures. La tumeur devint rapidement grosse, dure et douloureuse.

La tumeur avait, à l'admission, le volume d'un œuf de poule; elle était à la face interne du genou, sur le trajet de la saphène; elle était mobile; sur elle, la peau était fine et non colorée. Un cordon dur, comme une veine obturée, était senti pénétrant aux deux bouts de la tumeur.

La tumeur fut extirpée.

Elle consistait en une masse solide, du volume d'une noix, portant à sa face externe un cordon solide arrondi. A la coupe, c'était un kyste, à parois épaisses de deux lignes, contenant du sang coagulé; contre les parois du kyste, le caillot présentait un aspect strié ou laminé, comme dans un anévrisme consolidé. Le caillot adhérait aux parois et était ancien. Les cordons arrondis, placés à sa face externe, étaient des veines à parois épaisses, tapissées intérieurement par une membrane limitante, molle, en continuité avec la membrane interne du kyste.

L'auteur se demande si cet état est dû à la rupture des parois de la veine avec organisation des tissus voisins, comme dans l'anévrisme traumatique; ou s'il est dû à l'affaiblissement et à la dilatation d'une ou de la totalité des enveloppes de la veine, comme dans l'anévrisme vrai. Cette dernière opinion est la plus vraisemblable.

Obs. XXI. — (Pick, *ibidem*).

Il rapporte encore le cas d'un homme de quarante-cinq ans, soigné par M. Pollock à Saint-George's Hospital, ayant souffert de varices toute sa vie. Dix ans auparavant, il eut une phlébite et un abcès à la face interne de la cuisse, sur le trajet d'une veine dilatée; suppuration pendant quelque temps. Vers la même époque apparut une deuxième grosseur au niveau du genou, qui ne suppura pas, mais resta dure. Six semaines avant son admission, elle creva sans cause et donna lieu à une hémorragie qui continua jusqu'à son entrée.

On trouva une tumeur nettement délimitée à la face interne du genou, sur le trajet de la saphène interne. La tumeur adhérait à la peau.

Ablation du kyste, dont les parois, assez épaisses, contenaient du sang coagulé en caillots fibrineux, striés, laminés et colorés. La paroi du sac était formée surtout de tissu fibreux, avec un peu de tissu élastique et quelques fibres musculaires. En rapport avec lui, deux larges veines, du diamètre d'une plume d'oie, dont les parois étaient épaisses et dont la membrane interne se continuait avec la membrane interne du sac.

Dans ce cas, les parois du sac sont formées des mêmes tissus que les parois des veines.

Après examen de deux pièces provenant du musée de St-Bartholomew's Hospital, l'auteur conclut que ces tumeurs doivent être regardées comme des dilatations des parois des veines elles-mêmes, ces parois étant affaiblies par une cause quelconque.

Dans les deux cas cités, fait remarquer Pick, une attaque inflam-

matoire précéda la formation du kyste et fut indubitablement la cause de l'affaiblissement des parois des vaisseaux. Le second cas est intéressant parce que l'inflammation, qui, à la cuisse, donna lieu à un abcès au niveau du genou, ne causa que l'affaiblissement des parois, d'où résulta leur dilatation.

Obs. XXII. — *Expansion sacculaire de la veine saphène interne, avec un pédicule étroit; ablation* (Ure, in *Lancet*, 1861, p. 228. — Résumé).

Mary P..., âgée de soixante-sept ans, blanchisseuse, est soignée pour une tumeur veineuse située à la face interne du genou droit, immédiatement au-dessus du condyle interne du fémur, en rapport avec la veine saphène par un pédicule étroit. Elle avait environ le volume d'un œuf de pigeon; sa consistance était dure. Elle existait depuis trente ans et était survenue sans cause appréciable. Le lendemain de son entrée, M. Ure l'enleva en la disséquant. Suture de la plaie. Guérison rapide.

A l'ouverture de la tumeur, on la trouva remplie par un coagulum fibrineux en partie décoloré, contenu dans une poche formée par une dilatation sacculaire de la veine.

Obs. XXIII. — (J.-R. Barton, in *Transact. of the Acad. of Ireland*, 1886, p. 303. — Résumé).

J. F., charpentier, reçu à l'hôpital le 12 novembre 1885. Six mois auparavant, le patient a remarqué pour la première fois l'état variqueux des veines de sa jambe droite. Il n'en prend nul souci. Il y a six mois, il remarque une grosseur saillante sur la veine qui court à la face interne du genou; elle avait alors le volume d'une noisette; maintenant elle est grosse comme un œuf de poule, ronde, tendue, dure, et un peu douloureuse à la palpation. Pas de diminution par une pression modérée.

La tumeur était évidemment formée par une expansion de la veine en ce point, car on voyait les deux bouts supérieur et inférieur de la veine y aboutir; cependant la pression de l'un ou l'autre bout de la veine ne modifie ni la grosseur, ni la tension de la tumeur. État variqueux des veines de la jambe au-dessous de la tumeur, aucune d'elles ne formant une grosseur délimitée.

Le repos au lit pendant quelques jours diminua la tension, non le volume de la tumeur, montrant que la circulation s'était tout à fait arrêtée et que la veine et le sac étaient obstrués par un caillot.

Le 19 novembre, ablation de la tumeur et d'une partie de la veine. Guérison simple du patient.

L'examen de la pièce montre qu'il s'agit d'une dilatation des parois de la veine, d'un véritable anévrisme, lequel est rempli par un caillot si dur et si adhérent à la paroi qu'on l'en sépare très difficilement. La seule cause que l'on puisse assigner à cette dilatation localisée est le métier du patient. Il se tenait debout à son banc de charpentier tout le jour, et il semble probable qu'avec l'âge la circulation s'est ralentie, les tissus se sont affaiblis et la tendance aux varices s'est trouvée augmentée; pourquoi s'est faite

cette dilatation localisée? Peut-être la flexion de la jointure a-t-elle retardé le cours du sang au point de permettre la formation d'un caillot, lequel, en augmentant, a dilaté la veine et formé le sac que nous voyons là.

Obs. XXIV. — *Varice anévrismoïde irréductible de la saphène interne au voisinage de son embouchure* (Cazin, *Bull. de la Soc. anat.*, juin 1894. — Résumé).

Homme, âgé de quarante-trois ans, note, peu de temps après une chute, une grosseur dans l'aine droite, du volume d'une petite noix. Un médecin constate la réductibilité de la tumeur, croit à une hernie crurale et prescrit un bandage. La tumeur se réduit par le repos horizontal, reparaît dans le jour, provoquant une sensation de gêne lorsque le malade est resté longtemps debout.

Trois ans après, en mai 1893, la tumeur ne se réduit plus, sans qu'il y ait jamais eu de phénomènes douloureux traduisant une modification inflammatoire survenue dans la tumeur.

En juillet, la gêne augmente et tient le malade quinze jours au lit; on parle d'étranglement herniaire. A ce moment, le malade vient demander la cure radicale à M. Second.

Examen dans le décubitus dorsal : tumeur dans l'aine droite, sphérique, du volume d'une grosse noix, située à deux travers de doigt au-dessous de l'arcade et en dedans du milieu de cette arcade. Peau normale à sa surface. Pas de varices dans tout le membre correspondant. La tumeur est presque généralement lisse, avec quelques nodosités peu appréciables; elle est molle, non pulsatile, mate à la percussion; elle se limite nettement, sauf en arrière; elle n'a pas de pédicule et est un peu mobile transversalement. Elle ne diminue pas de volume par une pression soutenue et elle n'augmente ni par la station verticale, ni par la marche. Ni la toux ni l'effort ne lui transmettent d'impulsion.

L'*opération* est pratiquée par M. Second. Après incision de la peau, apparaît une tumeur noirâtre, que la dissection montre développée en avant de la saphène interne; en l'isolant, on la détache de la saphène, laissant béant l'orifice de communication situé à trois centimètres de l'embouchure de la saphène dans la veine fémorale, nettement arrondi et d'un diamètre correspondant à peu près à la moitié de la circonférence du vaisseau, dont le calibre était absolument normal au-dessus et au-dessous de l'ouverture de la poche veineuse. Après section de la veine à ce niveau, entre deux ligatures, la plaie cutanée fut suturée. Guérison.

Le contenu de la poche était constitué presque uniquement par des caillots assez adhérents aux parois, avec une très petite quantité de sang liquide. La structure des parois permettait de retrouver au microscope la disposition générale des tuniques vasculaires, très profondément altérées dans leur structure.

Obs. XXV. — *Dilatation ampullaire de la saphène interne à son embouchure* (Maillard, *Province médicale*, 1899, p. 181. — Résumé).

Femme, vingt-sept ans, bouchère. — Rien dans ses antécédents. Pas de

syphilis. Des varices apparaissent à dix-neuf ans, augmentent pendant une grossesse, à vingt-deux ans, puis diminuent après l'accouchement.

Dix-sept jours avant son entrée, au réveil, elle constate sous l'aine gauche une tumeur dont rien n'explique l'existence; elle est irréductible, indolore au repos, très douloureuse pendant la marche; position accroupie impossible.

Volumineuses varices des deux jambes. A gauche, tumeur du volume d'une mandarine, lisse, avec peau normale. Au palper, elle est régulière, bien limitée, non adhérente à la peau, dure, résistante, semblable à une hernie étranglée.

Depuis son apparition, la tumeur est restée irréductible. L'auteur pratique le taxis, et la tumeur disparaît sous ses doigts; la malade tousse et la tumeur reparaît. Le soir, nouveaux essais de réduction, mais ils sont infructueux.

L'*opération* montre une volumineuse dilatation de la saphène interne, à trois centimètres sous l'embouchure, arrondie, du volume d'une petite pomme, se continuant à ses deux bouts avec la veine dont les parois sont épaissies et non dilatées; les parois de la dilatation sont amincies. Intérieurement, caillots mous, noirâtres, appliqués sur l'orifice de la poche, ce qui explique l'irréductibilité. Extirpation. Guérison.

Obs. XXVI. — (Fromageot, Thèse de Paris, 1900. Service de M. Terrier. — Résumé).

Femme de trente-huit ans; a remarqué depuis l'âge de vingt ans deux petites boules dans l'aine droite, indolores, disparaissant au lit. Verneuil diagnostique une hernie crurale et prescrit un bandage, qu'elle supprime un peu plus tard parce qu'il est douloureux.

Cinq grossesses. A la troisième, des varices apparaissent. Il y un an, la tumeur de l'aine grossit et devient douloureuse. Elle entre à l'hôpital où on constate une tumeur arrondie, du volume d'une noix verte, mobile, sensible, sans pédicule la rattachant à l'arcade; grosses varices de la jambe droite et œdème malléolaire double, sans albumine.

On croit avoir affaire à une hernie crurale; c'est au cours de l'opération que M. Gosset reconnait une dilatation ampullaire de la saphène remplie de caillots. Extirpation. Guérison.

Obs. XXVII. — (Fromageot, *ibidem*. Service de M. Berger. — Résumé).

Femme de cinquante-quatre ans; entre pour une tumeur de la région crurale droite, apparue quelques mois auparavant, sans cause. Gêne et douleur légères dans les mouvements de flexion de la cuisse.

Peau saine; tumeur ovalaire, à grand axe vertical, du volume d'un œuf de poule, immobile, dure, rénitente, vaguement fluctuante, irréductible, sans impulsion à la toux; pas de varices; quelques varicosités cutanées.

On croit avoir affaire à une épiplocèle. L'erreur est reconnue à l'opération : il s'agit d'une dilatation, communiquant avec la saphène, présentant les caractères d'un anévrisme circonscrit sacciforme. Résection. Guérison.

Obs. XXVIII. — (Golding-Bird, in *Lancet*, 1889, p. 1124).

Cas 3. « Celui-ci est différent et montre l'un des moyens par lesquels cette maladie peut provoquer des troubles. Un garçon boucher, gros, âgé de dix-huit ans, me demanda conseil en février 1887 pour une tumeur douloureuse qui, disait-il, était apparue subitement sur sa cuisse droite quelques semaines auparavant. Trois jours avant sa consultation, il heurta accidentellement cette grosseur qui augmenta rapidement, devint rouge et très sensible. A la face interne de la cuisse droite, nous trouvâmes quelque chose ressemblant à un phlegmon. Nous fîmes sur le champ une incision qui ouvrit une cavité contenant superficiellement une petite quantité de pus grumeleux, mais surtout remplie de caillots. Les parois de la cavité étaient lisses et sa partie profonde brillante. Après avoir chassé les caillots, on voyait au fond du sac un orifice étroit, ouvert dans une veine du volume de la saphène, laquelle était située au-dessous. Sur la poitrine, à côté du mamelon gauche, était une cicatrice, résultant de la guérison d'un ancien nævus. Les veines de la jambe droite étaient légèrement variqueuses. C'est, je crois, un cas dans lequel une sacculation veineuse s'est remplie de caillots, lesquels ont été modifiés par un traumatisme ».

Obs. XXIX. — (Cas de Hodgson, 1815, rapporté in *Dictionnaire de méd. et de chir. pratiques*, Art. Veines, p. 736).

« Un jeune homme de dix-neuf ans, outre un amas de veines dilatées vers la partie moyenne du tibia, offrait sur le trajet de la saphène une varice grosse comme un œuf de pigeon au-dessous du genou et une autre pareille à la partie moyenne de la cuisse, avec une dilatation variqueuse de la saphène entre les deux. Ces tumeurs devinrent, un jour, dures, douloureuses; la peau prenait une couleur rouge foncé en même temps que la veine qui les réunissait prenait la consistance d'une corde dure et tendue. L'inflammation fut combattue et se dissipa, si bien que, cinq mois après l'accident, les tumeurs étaient converties en de petits nœuds durs, de la grosseur d'un pois, et la veine elle-même paraissait changée en un cordon solide. Cinq mois plus tard encore, les tumeurs étaient réduites au volume d'un grain d'orge, mais aussi les veines inférieures étaient devenues variqueuses à leur tour, et une veine nouvelle remontait le long du genou, à la place de l'ancienne saphène, si bien qu'on eût pu la prendre pour celle-ci, dans laquelle la circulation se serait rétablie ».

Diagnostic. — Lorsque la dilatation ampullaire de la saphène siège ailleurs que dans le triangle de Scarpa, le diagnostic en est facilement établi; aussi n'y a-t-il aucun intérêt à examiner ce cas.

Au contraire, dans la région crurale, ce diagnostic peut être très difficile à cause du nombre considérable de formations pathologiques susceptibles de se développer en cet endroit. La nécessité, qui existe dans certaines circonstances, d'établir rapidement le diagnostic pour instituer un traitement convenable, donne à cette étude une importance considérable.

Nous avons vu qu'il existait, au point de vue clinique, une distinction fondamentale entre les dilatations *réductibles* et les dilatations enflammées et par suite *irréductibles*. Dans l'étude du diagnostic, cette division s'impose encore avec plus de rigueur.

a) *Dilatations ampullaires réductibles.* — Les symptômes qui les caractérisent nous sont connus. Certains d'entre eux sont communs à la dilatation veineuse et à d'autres affections telles que : la hernie crurale, certains abcès froids, les anévrismes artériels et artério-veineux, les varices lymphatiques, enfin, les varices pelotonnées de la saphène.

L'*entérocèle* est, comme la dilatation, située en dedans du milieu du triangle de Scarpa, mais elle est plus haut, plus près de l'arcade. Tandis que la dilatation ne dépasse pas le volume d'un œuf de poule, l'entérocèle peut présenter un volume plus considérable ; elle s'enroule alors autour de l'arcade, la recouvre plus ou moins et tend à envahir la région inguinale, dont la dilatation est toujours éloignée par au moins deux travers de doigt. La peau n'a pas, sur la hernie, cette transparence bleuâtre signalée souvent dans la dilatation veineuse.

Au palper, l'entérocèle est mollasse, mais sa fluctuation est moins liquide. Un examen attentif reconnaît parfois des inégalités, parties molles et parties dures; à la tumeur fait suite un pédicule étroit, placé en dedans de l'artère crurale et se dirigeant profondément sous l'arcade et dans le ventre; ce pédicule fait défaut dans la dilatation. Comme cette dernière, l'entérocèle présente une impulsion et une distension à la toux, mais non le thrill liquide; l'auscultation ne perçoit pas, pendant la toux, de bruissement liquide.

La hernie réduite, le doigt entre après elle dans le ventre en suivant l'anneau crural, dont les parois et leurs diverses particularités anatomiques peuvent être reconnues sur les sujets maigres. Si le doigt est tenu en place, le sujet peut se lever, tousser, la tumeur ne réapparait pas tout de suite, caractère commun avec la dilatation; au bout de quelques minutes, la hernie reste réduite, tandis qu'une dilatation de la saphène apparaîtrait légèrement, par afflux du sang veineux périphérique. Vient-on à retirer le doigt, le sujet restant debout, la hernie peut ne pas apparaître, si l'anneau n'est pas très large, et exiger pour cela une station prolongée, un effort, la toux.

Ni la vue, ni le palper n'établissent de rapports de continuité entre la tumeur herniaire et la saphène. Il n'y a pas extension de l'ondée de l'une à l'autre, que l'on percute d'abord sur la tumeur ou sur la veine.

L'entérocèle est sonore à la percussion.

L'*épiplocèle réductible* est d'un diagnostic plus malaisé. Comme la dilatation, elle est mollasse, pseudo-fluctuante, réductible sans gargouillement, mate à la percussion; elle donne à la toux impulsion, ampliation et parfois sensation de frôlement spécial provoqué par le passage des grains épiploïques dans le collet. On reconnaîtra l'épiplocèle aux caractères différentiels suivants : sensation grenue, granulée de la tumeur; existence du pédicule que l'on sent parfois prolongé par une corde dans le ventre; impulsion maxima au pédicule; reconnaissance d'un trajet crural après réduction; défaut de rapports de la tumeur avec la saphène, etc.

La persistance d'une petite masse, après réduction de la tumeur, est plutôt en faveur d'une hernie : la masse représente le sac épaissi, un lipome ou un hygroma pré-herniaire, une portion d'épiploon adhérent.

La *cystocèle crurale* peut parfaitement simuler une sacculation veineuse; outre les moyens de diagnostic que nous venons de donner, il faudra tenir compte de l'influence de la miction sur le volume de la tumeur, de la persistance d'une grosse masse après réduction du contenu liquide.

La seule variété *d'abcès froid* réductible, capable de simuler la dilatation veineuse, est l'abcès en bissac, avec poche iliaque et poche crurale en communication par dessous l'arcade. Les abcès coxalgiques ne sont presque jamais réductibles. L'abcès en bissac est mou et fluctuant, il se réduit sans gargouillement, il se reproduit instantanément, il donne impulsion et extension à la toux. Cependant on le reconnaît aisément. Le diverticule fémoral est-il de faible volume, il siège dans le psoas, par conséquent en dehors des vaisseaux fémoraux; pour qu'il vienne en dedans des vaisseaux, il faut qu'il rompe le fascia iliaca, par conséquent, qu'il soit assez volumineux. En ce cas, la collection fémorale est diffuse, siégeant à la fois en dedans et en dehors des vaisseaux; il existe un abcès iliaque; la fluctuation est transmissible d'une poche à l'autre. Il n'y a pas relation de la tumeur avec la saphène. Enfin, on recherchera la lésion osseuse, cause de l'abcès (mal de Pott, tuberculose iliaque, sacro-coxalgie, coxalgie). Certains auteurs donnent, comme moyen de diagnostic, la ponction : nous ne saurions souscrire à cette proposition. La ponction exploratrice, dans cette région, ne doit jamais être employée, car elle constitue un moyen aveugle, plein de dangers, à moins qu'on n'ait éliminé la possibilité d'une affection herniaire ou vasculaire. La clinique seule permet presque toujours de poser le diagnostic.

L'*anévrysme artériel* et *artério-veineux* ont des signes propres qui

ne permettent pas la confusion; de même les *varices lymphatiques*.

Les varices pelotonnées, sans sacculations, peuvent présenter l'impulsion, l'expansion, le souffle à chaque effort, non seulement dans l'aine, mais encore à la face interne du genou. On les reconnaît à ce qu'elles forment une tumeur plus étalée, moins arrondie, à bords moins distincts que la dilatation ampullaire; leur surface n'est pas lisse et une palpation attentive sent les cordons veineux qui la forment, semblables à un paquet de ficelles mêlées. Cependant l'erreur est possible.

b) *Dilatations ampullaires irréductibles.* — Lorsque la dilatation est atteinte de phlébite, obstruée par des caillots sanguins, devenue par suite irréductible, elle offre les plus grandes difficultés de diagnostic. Il importe surtout de la différencier de la hernie étranglée, car cette erreur aurait de graves conséquences; enfin, on évitera encore de la confondre avec une adénite crurale, un sac herniaire déshabité, un lipome.

Si l'on craint une hernie étranglée, on n'accordera aux commémoratifs qu'une confiance limitée. Nombre de sujets croient avoir une hernie crurale (obs. IX, X, XIV, XV, XVI, XVIII), ils portent même un bandage depuis un temps variable (obs. IX, X), alors qu'ils ont, en réalité, une dilatation ampullaire de la saphène. La tumeur, jusque-là réductible, devient-elle dure et irréductible, on pense à une hernie étranglée, surtout quand apparaissent la douleur locale et quelques troubles gastro-intestinaux. Cette erreur de diagnostic a été commise assez souvent et par des chirurgiens éminents (obs. XXIV, XXV, XXVIII, XXIX). Il est donc utile d'être prévenu de la possibilité de cette cause d'erreur pour tenter de l'éviter. Ici encore les éléments de diagnostic offerts par la clinique sont suffisants : la hernie siège haut, immédiatement sous l'arcade qu'elle tend à cacher, à enjamber, pour envahir la région inguinale; profondément on sent un pédicule se dirigeant dans le ventre et où la douleur est la plus exquise; le pédicule se prolonge souvent dans l'abdomen par une corde épiploïque dure, tendue verticalement; enfin, si la douleur manque à l'aine, on peut la faire naître en déprimant la paroi au-dessus de l'arcade sur le pédicule de la hernie. L'entérocèle peut être sonore, mais il ne faut pas s'attendre à trouver toujours ce signe. La hernie étranglée ne s'accompagne d'aucune modification de la consistance, ni du volume des veines du membre inférieur, et n'y provoque aucun trouble circulatoire. Surtout les troubles digestifs sont très accentués, vomissements, arrêt des matières et des gaz plus prononcés que dans la phlébite ampullaire. Si l'on hésite, on se comportera comme si l'étranglement

était démontré, car il est préférable de croire, à tort, à une hernie que de la méconnaître; on s'abstiendra du taxis, dont les méfaits sont si nombreux et la pratique si dangereuse, qu'il s'agisse d'une hernie véritable ou d'une phlébite ampullaire; on opérera sans hésiter, en se comportant ensuite selon les circonstances.

La coexistence d'une phlébite ampullaire et d'un étranglement interne peut jeter le clinicien dans l'embarras; il n'en pourra sortir que par un examen détaillé du malade. Une fois le diagnostic de la phlébite posé avec sûreté, il apparaîtra que les accidents d'étranglement n'en peuvent dépendre et que leur cause doit être cherchée ailleurs.

L'*adénite* ne sera un sujet d'hésitation que si elle siège à la partie interne du triangle de Scarpa, si elle forme une tumeur arrondie, relativement mobile sous la peau et sur l'aponévrose. Les éléments de différenciation seront tirés du défaut de relations de la tumeur avec les veines, de l'existence d'autres ganglions au voisinage, de l'existence de traînées lymphatiques et d'une voie d'entrée de l'infection dans le territoire lymphatique du ganglion, membre inférieur, organes génitaux, anus.

Un *abcès chaud*, à la région inguinale, succède en général à une adénite. Le diagnostic se base sur la recherche des signes du bubon. Cependant on peut méconnaître une phlébite suppurée de la saphène dilatée, comme en font foi les obs. XXI et XXX, l'inflammation enlevant aux signes distinctifs précités toute leur netteté.

L'*hygroma pré-herniaire*, un *sac herniaire* déshabité, sont en rapport avec une hernie que l'examen et les commémoratifs décèlent. Il n'existe aucun des troubles locaux accompagnant la phlébite ampullaire et son extension aux veines du membre. Le diagnostic sera quelquefois impossible, comme dans l'obs. XXXI, où rien n'attirait l'attention du côté des veines du membre et où leur continuité avec la tumeur n'apparaissait pas clairement.

L'*abcès froid*, le *lipome* ont des signes cliniques suffisants pour permettre d'éviter l'erreur.

Obs. XXX. — (G. R. Fowler, *Thrombose d'une varice de la saphène interne, simulant une hernie crurale irréductible*, in *Brooklyn medic. Journ.*, 1894, p. 230. — Résumé).

En janvier 1893, je vis une dame C., âgée de vingt-huit ans. Voici son histoire : depuis huit ans, elle avait remarqué une tumeur, située à la partie antérieure et supérieure de la cuisse, augmentant par la station debout et diminuant au lit. Elle restait réduite dans le décubitus horizontal, mais reprenait sa grosseur primitive dès le lever. Varices étendues aux deux membres inférieurs.

Une semaine avant sa visite, elle eut une attaque simulant une fièvre intermittente; elle avait eu des accès paludéens plusieurs années auparavant. Après un ou deux jours de fièvre, elle se sentit guérie. A ce moment, elle ne remarqua rien de particulier du côté de la tumeur; mais, un jour plus tard, les mêmes troubles se reproduisirent, les frissons et la fièvre s'accompagnant d'une sensibilité inaccoutumée du côté de la tumeur. La malade se couche et remarque que la tumeur ne disparaît pas, comme auparavant, mais, au contraire, paraît grossir et devenir douloureuse au toucher. Constipation combattue avec résultat par un purgatif.

Examen. — Il révèle une tumeur s'étendant du ligament de Poupart au triangle de Scarpa, haute de quatre pouces, dirigée obliquement comme le ligament de Poupart, étendue du bord interne du couturier au bord externe du long adducteur. En un mot, elle occupe toute la base du triangle de Scarpa. La grosseur est solide au toucher et très sensible à la palpation. Pas d'impulsion; matité à la percussion. Pas de fluctuation. État général bon. Pas de vomissements, mais la malade a eu quelques nausées. Pouls à 110, température à 103°,8 Fahrenheit. Pas d'émission de gaz depuis le matin, pas de tympanisme.

J'écartai l'hypothèse de hernie : 1° à cause de l'absence d'impulsion; 2° à cause de la forme de la tumeur; 3° parce que le ligament de Poupart pouvait être partout senti, au lieu d'être en partie recouvert, comme cela arrive dans la hernie crurale. Le défaut de réductibilité écartait le diagnostic de varice de la veine saphène, malgré l'état variqueux des membres; je crus à une affection inflammatoire et décidai d'intervenir.

Le lendemain, incision cutanée sur la tumeur; le fascia superficiel adhère intimement à la face antérieure de la masse. Après l'avoir détachée en haut et l'avoir séparée du fascia lata, on vit qu'il s'agissait d'une grosse varice de la veine saphène. Plusieurs branches, du volume d'un crayon, entraient dans la masse; elles furent liées; la varice fut isolée jusqu'à l'embouchure de la saphène où le tronc de la veine fut ligaturé et la tumeur enlevée.

La tumeur enlevée est une très grosse varice. La partie la plus dilatée a la grosseur d'une noix, et la veine elle-même, sur toute l'étendue de la partie enlevée, présente aussi un élargissement notable. La tumeur est entièrement oblitérée par un thrombus.

Obs. XXXI. — (Segond, *Varice anévrismoïdale de la saphène interne au voisinage de son embouchure*, in *Bull. et Mém. Soc. Chir.*, 1894, p. 387. — Résumé).

Homme de quarante-six ans, entré à l'hôpital pour accidents d'étranglement herniaire; depuis trois ans, il porte une tumeur inguinale, consécutive à un effort, traitée pendant les deux premières années par le bandage, rendu inutile ensuite par l'irréductibilité de la tumeur et par des poussées douloureuses.

A l'examen, tumeur globuleuse, du volume d'une noix, dure, située à trois centimètres sous l'arcade crurale du côté droit, de consistance pâteuse.

Elle est mate, irréductible, sans pédicule net, ne subit pas l'impulsion de la toux. Pas de varices.

On diagnostique : Kyste développé au-dessous ou au-dessus d'un sac herniaire déshabité.

Opération : incision de la poche, issue de caillots noirs; après évacuation, on trouve un orifice de communication circulaire avec la veine saphène; résection de celle-ci; sutures. Guérison rapide.

(*A suivre.*)

REVUE DES SOCIÉTÉS SAVANTES

SOCIÉTÉ DE CHIRURGIE

Du 20 mai au 10 juin 1903.

M. Jalaguier. — *Embolie dans l'appendicite.*

M. Jalaguier rapporte trois observations d'embolies survenues chez des malades opérés d'appendicite. — Dans le premier cas, il s'agit d'un jeune homme de seize ans, opéré au seizième jour d'une appendicite, d'un volumineux abcès pelvien et d'un abcès développé au-dessus de l'arcade crurale. Au sixième jour de l'opération, il eut une hémorragie assez abondante, qui fut arrêtée par un tamponnement. Le même soir, en se redressant dans son lit, il se cyanosa brusquement et mourut sans pousser un cri. — Quelques jours plus tard, M. Jalaguier observait un autre cas d'embolie pulmonaire non mortel chez une femme de quarante-huit ans, opérée au treizième jour d'une appendicite et chez laquelle on avait ouvert nn volumineux abcès sous-hépatique et prérénal. Les signes d'embolie furent des plus nets; les accidents durèrent quinze jours; puis la guérison se fit complètement. — Enfin, dans le troisième cas, il s'agissait d'une appendicite opérée à froid chez un jeune homme de vingt-trois ans; une embolie typique du poumon droit se produisit au dix-huitième jour de l'opération et se termina par la guérison.

M. Guinard a observé un certain nombre de faits de phlébites et d'embolies au cours de l'appendicite opérée ou non. Ces faits sont consignés dans la thèse de Petit sur la mort subite dans l'appendicite.

M. Tuffier a observé une seule fois la mort subite par embolie à la suite d'une opération pour appendicite. L'opération avait consisté en une ouverture d'un foyer purulent iliaque. Trois jours après l'opération, le malade meurt subitement, et à l'autopsie, on trouve un caillot ancien dans la branche droite de l'artère pulmonaire.

M. Quénu n'a pas observé d'embolie après des opérations sur l'appendice; mais deux fois il a observé la thrombose de la veine fémorale gauche.

M. Routier a perdu récemment, par le fait d'une embolie, un jeune médecin qu'il avait opéré quinze jours auparavant pour une crise d'appendicite. L'opération avait été des plus simples et avait été pratiquée trois jours après le début de l'accès; l'appendice avait été trouvé libre avec deux plaques de sphacèle. — M. Routier a également observé des phlébites de la veine fémorale gauche au cours d'appendicites très légères,

M. Broca n'a observé aucune embolie après des opérations d'appendicite, mais a vu une fois une de ces phlébites gauches que signale M. Quénu. Celle-ci était survenue quinze jours après l'opération, alors que la plaie était complètement cicatrisée et n'avait donné lieu à aucune suppuration. Ces faits ne doivent pas être considérés comme appartenant en propre à l'appendicite. M. Broca a vu une phlébite du même genre, suivie d'embolie mortelle, survenir à la suite d'une cure radicale de hernie extrêmement simple.

M. Rochard a observé un cas de mort par embolie chez un malade atteint d'appendicite, mais qui n'avait pas été opéré.

M. Hartmann a également observé, au cours d'une appendicite non opérée, une phlébite de la veine fémorale gauche avec thrombose. Ces phlébites doivent être sans aucun doute mises sur le compte d'une migration microbienne dans le système circulatoire général, et si les phlébites siègent généralement à gauche, cela tient à ce que les veines du membre fémoral gauche ont une circulation un peu plus gênée, par suite de cette disposition qu'elles aboutissent à la veine cave située à droite.

M. Schwartz a observé deux fois une phlébite au cours de l'appendicite. Dans le premier cas, le malade avait été opéré, et l'intervention avait été très simple; dans le second cas, il n'y eut pas d'opération.

M. Reynier a observé une mort subite par embolie chez une femme atteinte d'appendicite et chez laquelle il s'était borné à ouvrir un gros abcès rétro-cæcal.

M. Brun a également observé une thrombose fémorale à gauche au cours d'une appendicite; dans ce cas, l'opération a mis un terme aux accès répétés de cette phlébite.

De l'intervention chirurgicale dans la gangrène pulmonaire (Suite de la discussion).

M. Tuffier étudie spécialement l'indication et le pronostic opératoires. — Un premier fait certain, c'est qu'il existe des gangrènes pulmonaires curables spontanément : ce sont les gangrènes à foyers se drainant parfaitement par les voies naturelles. L'intervention chirurgicale ne se justifie que dans les cas où ce drainage naturel, bronchique, se montre insuffisant. Mais, à côté de cette indication, il en en est d'autres tirées de la nature de la gangrène. M. Tuffier a déjà insisté antérieurement sur l'inutilité et même le danger de l'intervention dans les gangrènes broncho-pneumoniques diffuses. Mais, abstraction faite de ces dernières, il lui semble qu'au point de vue thérapeutique, il faut faire une différence très nette entre : les gangrènes pulmonaires aiguës, métapneumoniques, avec pleurésie du voisinage, interlobaire ou non; 2° les gangrènes pulmonaires succèdent à des ectasies bronchiques multiples et chroniques. Les premières sont généralement superficielles, et leurs foyers communiquent souvent avec un ou plusieurs foyers pleuraux interlobaires secondaires; c'est sur ces derniers que porte le bistouri du chirurgien, qui a ainsi l'illusion d'avoir ouvert un foyer intra-pulmonaire. C'est dans cette catégorie que M. Tuffier rangeait

volontiers le malade présenté par M. Lejars. — Il en est tout autrement de la seconde catégorie. Dans ce cas, l'ouverture des foyers et le drainage plus ou moins prolongé finissent sans doute souvent par une guérison opératoire, mais la guérison définitive ne se fait jamais complètement. Depuis sa statistique de 1868, M. Tuffier est intervenu dans 11 cas nouveaux : 4 se sont terminés par la mort, 7 ont guéri de l'opération, mais sur ces 7 cas, il ne compte que deux guérisons définitives.

M. Walther a observé le cas de M. Lejars et peut affirmer qu'il ne s'agissait pas d'une pleurésie interlobaire, mais bien d'un foyer intra-pulmonaire.

M. Bazy rapporte une série de sept observations de gangrènes pulmonaires ou d'affections similaires, dans lesquelles, sans le secours de la radiographie, l'examen clinique a pu établir une localisation suffisante pour que l'intervention ait pu être pratiquée avec succès.

M. Monod a eu occasion d'intervenir dans deux cas de gangrène pulmonaire; dans les deux cas, l'exploration physique a permis au médecin, sans le secours de la radiographie, d'établir exactement le siège de la lésion, et les malades ont guéri définitivement, l'un au bout de six semaines, l'autre au bout de cinq mois seulement. M. Monod estime donc que ces lésions bénéficient largement de l'intervention, quand elles sont en foyer. Contrairement à MM. Tuffier et Lejars, il pense que cette intervention est justifiée, alors même que le foyer se vide par les bronches, estimant que l'évacuation et le drainage sont plus efficaces quand ils se font directement. Toute la question se réduit, en somme, à savoir s'il est possible de faire le diagnostic de la limitation de la lésion et de son accessibilité. Or, si ce diagnostic est difficile ou impossible dans la première période d'évolution de la gangrène, il est relativement plus facile plus tard, lorsque en un point du poumon se montrent les signes d'une lésion cavitaire. M. Monod attribue une grande importance à la ponction exploratrice, qu'il pratique toujours au commencement de l'intervention, non seulement pour établir exactement le point qu'il s'agit d'atteindre, mais encore pour guider l'instrument dans le chemin à parcourir.

M. Ardouin (de Cherbourg). — *Lithiase biliaire, calcul enclavé dans le cholédoque, cholédocotomie et cholécystostomie; guérison.*

Rapport de M. Guinard.

Il s'agit d'un homme ayant présenté pendant des mois des crises de coliques hépatiques frustes, de diagnostic difficile, et qui finit par présenter un ictère qui permit d'arriver au diagnostic exact. M. Ardouin résolut d'intervenir à cause de l'amaigrissement rapide, dû en grande partie à l'absence d'alimentation. Il tomba sur un calcul du cholédoque qu'il put extraire, et il sutura la brèche du cholédoque. Enfin, dans le but de drainer les voies biliaires et de permettre l'expulsion des petits graviers biliaires, il pratiqua une cholécystostomie. Le malade guérit complètement, après avoir présenté une fistule biliaire pendant neuf mois.

Le rapporteur avoue ne pas comprendre la nécessité de la cholécystostomie; les petits calculs évacués par la fistule de la vésicule auraient pu tout

aussi bien être évacués par le drainage du cholédoque et du canal cystique. — En ce qui concerne le diagnostic, il fait observer qu'il n'est pas seulement difficile parfois avant l'intervention, mais aussi au cours même de l'opération. Il a même opéré une femme chez laquelle il put enlever un calcul du cholédoque et constater une induration de la tête du pancréas qu'il prit pour du cancer. Or, cette malade guérit définitivement, démontrant ainsi qu'il s'agissait non d'un cancer, mais d'une induration cicatricielle due à de la péricholédocite. — Enfin, en ce qui concerne la suture du cholédoque. M. Guinard la considère comme parfaitement inutile, les malades guérissant tout aussi vite sans cette suture.

M. Quénu admet la difficulté du diagnostic clinique dans un certain nombre de cas, mais ne saurait souscrire à cette opinion de M. Guinard que le diagnostic est malaisé, même au cours de l'opération, alors que la cavité abdominale est largement ouverte. Il estime que, si on se conforme à certaines règles d'exploration, la découverte du calcul est le plus souvent facile et rapide. On ne rencontre de réelles difficultés que quand l'inflammation des voies biliaires, ancienne, est accompagnée de péritonite, ou encore, comme dans le cas de M. Guinard, quand le calcul occupe la portion intra-pancréatique. Mais, même dans ce cas, la sanction que donne la palpation permet de faire le diagnostic. Il en a été ainsi dans un cas où M. Quénu a fait l'ablation du calcul par voie intra-duodénale.

M. Quénu discute ensuite la question de la suture du cholédoque et rappelle qu'il a été le premier à entrer en lice pour la non-suture systématique. Il a pratiqué jusqu'à présent 10 cholédocotomies sans suture, et ces 10 malades ont guéri rapidement. Il lui semble infiniment préférable de drainer par le cholédoque plutôt que par la vésicule, d'abord parce que le drainage est plus efficace, ensuite parce que les fistules du cholédoque se ferment plus rapidement que celles de la vésicule.

M. Routier est également partisan de la cholédocotomie sans suture, à laquelle il a été amené par nécessité et qu'il pratique maintenant systématiquement, parce qu'il a reconnu ses avantages. Mais il désire insister sur les difficultés d'interprétation des indurations que l'on sent parfois au niveau de la tête du pancréas et qui font qu'on ne saurait affirmer s'il s'agit d'un calcul, d'un cancer ou de ganglions. Il cite à ce sujet deux observations personnelles instructives.

M. Schwartz. — *Sur un cas de blastomycose péritonéo-appendiculaire.*

M. Schwartz rapporte l'histoire d'un malade chez lequel, appelé à faire une intervention pour des lésions qu'il pensait être une péritonite enkystée avec appendicite d'origine probablement tuberculeuse, il tombe sur une masse gélatineuse en quantité très considérable et occupant une poche située en avant et en dedans du cæcum. L'appendice portait des lésions d'inflammation chronique. La masse gélatineuse contenait en grande quantité des éléments figurés que le professeur Blanchard reconnut n'être autre chose que des blastomycètes. Ces derniers furent étudiés au point vue des cultures et des inoculations par M. Binot, à l'Institut Pasteur. Ce malade

guérit très simplement de cette intervention, et, contrairement à ce qu'on aurait pu attendre, il n'y eut aucune récidive.

M. Morestin. — *De l'ablation esthétique des tumeurs du sein.*

Rapport de M. Denoulin.

M. Morestin a présenté deux jeunes filles chez lesquelles il a fait l'énucléation de petites tumeurs bénignes du sein par une boutonnière axillaire placée dans le territoire pileux de l'aisselle, si bien que la cicatrice est complètement dissimulée. La technique est la suivante : 1° Dans le creux de l'aisselle, on fait à la peau une incision longue de 5 à 6 centimètres, comprise dans le territoire pileux et cheminant au voisinage de sa limite antérieure; 2° on creuse dans le tissu cellulo-adipeux sous-cutané un tunnel qui conduit d'abord vers la mamelle, et vers la tumeur ensuite. Ce tunnel est fait à l'aide d'un bistouri glissé à plat sous la lèvre antérieure de l'incision; puis, avec des ciseaux, on se dirige, par le plus court chemin, vers la partie de la glande occupée par la tumeur; 3° dans un troisième temps, ou bien on ouvre d'abord la loge de la tumeur qu'on saisit ensuite avec une pince de Museux, ou bien on saisit d'abord la tumeur avec la pince, et on ouvre la loge consécutivement; 4° dès que la loge de la tumeur est ouverte, on sent le néoplasme s'énucléer de la mamelle, et cette énucléation est terminée soit par des mouvements de torsion combinés à l'emploi des ciseaux, soit avec le doigt qui dirige la pointe des ciseaux; 5° la tumeur enlevée, la plaie résultant du décollement de la peau est largement drainée jusqu'au siège de la tumeur, et l'incision cutanée axillaire suturée.

M. Morestin a employé quatre fois ce procédé et n'a observé aucun accident, si ce n'est dans un cas un léger hématome qui s'est résorbé aseptiquement. Il pense que ce procédé est applicable au plus grand nombre des tumeurs bénignes solides du sein, et il l'a employé pour ouvrir des abcès thoraciques et même pour réséquer un fragment huméral qui avait embroché le deltoïde. Il a de même préconisé une incision rétro-articulaire pour ouvrir certaines collections de la région parotidienne ou pour enlever de petites tumeurs de cette région; il s'est servi d'une incision pelvienne transversale, placée dans le territoire pileux, pour extirper de petits kystes de l'ovaire; enfin, il a utilisé de même des incisions de directions diverses, faites dans la même région, pour la cure des hernies inguinales.

M. Guinard a eu l'occasion d'employer le procédé de M. Morestin pour enlever un adénome du volume d'une noix et a pu en apprécier la facilité d'exécution et l'excellent résultat. Le drainage lui paraît inutile pour ces petites tumeurs. Pour les tumeurs très volumineuses, M. Guinard utilise la voie sous-mammaire, et la cicatrice, même très longue, placée dans le sillon pectoro-mammaire, est très bien cachée par la mamelle. M. Guinard ne se montre pas aussi enthousiaste de l'incision sus-pubienne transversale pour les laparotomies.

M. Reclus pense que souvent l'abstention est préférable. Ainsi, chez une jeune fille atteinte d'adéno-fibrome d'un sein, le procédé de M. Martin n'eût pas été applicable à cause des dimensions de la tumeur; mais, en outre,

l'ablation de cette dernière eût détruit la symétrie de la poitrine, qui était restée parfaite malgré la présence de l'adénome. — M. Reclus appelle également l'attention sur les modifications secondaires des cicatrices.

M. Monod a employé avec succès l'incision esthétique rétro-auriculaire de Morestin pour enlever un ganglion hypertrophié pré-auriculaire. — En ce qui concerne l'incision sus-pubienne transversale, l'idée et l'exécution en sont antérieures à M. Morestin.

M. Quénu critique l'abstention de M. Reclus dans les tumeurs bénignes du sein, à cause de la transformation possible en tumeur maligne, transformation qui peut se faire insensiblement sans que l'attention soit éveillée. Il faut enlever toutes les tumeurs du sein, et cela d'autant plus que, quelles que soient les dimensions du néoplasme, on arrive toujours à cacher la cicatrice dans le sillon pectoro-mammaire.

M. Delbet fait observer que, pas plus que pour les incisions pubiennes transversales, la priorité n'appartient à M. Morestin pour les incisions éloignées des régions carotidiennes et parotidiennes. Elles ont été préconisées en particulier par Döllinger (de Buda-Pest). M. Delbet a vu opérer ce dernier et a assisté dans un cas, à des difficultés telles que Dollinger dut inciser, secondairement, directement sur la tumeur à enlever. De même pour le sein, M. Delbet, qui comprend très bien comment M. Morestin arrive sur la tumeur, ne comprend plus comment il peut en faire l'ablation. L'incision pectoro-mammaire, elle, donne une voie largement ouverte, et au point de vue esthétique, elle vaut à peu près l'incision axillaire.

M. Auffret n'a pas hésité à enlever un adénome du sein chez une jeune fille très jolie et très soucieuse de n'avoir pas de cicatrice apparente. Cette ablation fut faite par une incision supéro-latérale, et la cicatrice qui en résulta fut à peine apparente.

M. Walther se demande comment M. Morestin arrive à obéir à un principe qu'il suit lui-même toujours, à savoir d'enlever avec l'adénome la zone de glandes qui confine à la capsule. — En ce qui concerne les tumeurs encapsulées de la parotide, même les plus petites, M. Walther repousse absolument l'incision esthétique, car, pour enlever ces tumeurs, il faut procéder avec grande précaution, afin d'éviter le facial.

M. Ricard est partisan des incisions larges, mais a cédé aux sollicitations d'une jeune fille porteuse d'une petite tumeur parotidienne et a consenti à en faire l'ablation par une incision dissimulée derrière le lobe de l'oreille. Bien que toutes les précautions fussent prises et que la tumeur fût détachée avec la plus grande prudence, la malade présenta le soir même une paralysie faciale. Une seconde intervention fut faite par M. Walther, qui alla s'assurer de l'intégrité du nerf et put constater que ce dernier était simplement infiltré de sang.

M. Sébileau estime que les incisions esthétiques doivent être absolument rejetées pour les tumeurs de la parotide, attendu qu'il est toujours impossible d'apprécier cliniquement d'une façon exacte les connexions du néoplasme et son degré de pénétration dans le parenchyme glandulaire.

M. Vanverts (de Lille). — *Exclusion de la plus grande partie de l'intestin pour un anus contre nature.*

Rapport de M. Legueu.

Il s'agit d'une malade atteinte de fibrome utérin et chez laquelle, au cours d'une tentative d'hystérectomie, M. Vanverts trouva une adhérence très étendue de l'intestin. Au cours des manœuvres de dégagement de ces adhérences, l'intestin se déchira et un anus contre nature s'établit, amenant un écoulement constant des matières et un amaigrissement rapide de la malade. M. Vanverts fut obligé d'intervenir contre cet anus, et il se décida à pratiquer l'exclusion de l'intestin. Au cours de son opération, il put constater que l'anus siégeait à 50 ou 60 centimètres de l'angle duodéno-jéjunal. L'abouchement de cette partie de l'intestin fut faite dans le côlon transverse; la partie exclue comprenait donc une grande partie du jéjunum, l'iléon, le côlon ascendant et la moitié du côlon transverse. La malade guérit et depuis elle reprend progressivement ses forces; elle conserve néanmoins une fistule.

Le rapporteur discute l'indication de l'opération et son résultat. En ce qui concerne la première, M. Legueu fait le parallèle entre l'exclusion et l'entéro-anastomose et conclut en faveur de cette dernière qui semble devoir rester l'opération de choix pour toutes les fistules stercorales non justiciables de la résection. — En ce qui concerne le résultat, M. Legueu fait remarquer que l'opération de M. Vanverts représente à l'heure actuelle l'exclusion la plus étendue qui ait été réalisée et qu'elle offre ceci d'intéressant, de montrer que la vie est compatible avec de 80 à 90 centimètres d'intestin grêle.

M. Tuffier s'élève contre l'opinion qui voudrait faire de l'exclusion intestinale une méthode de choix dans le traitement des fistules stercorales; c'est l'entéro-anastomose simple qui, pour lui, est le procédé de choix.

M. Poirier exprime son étonnement d'avoir entendu qu'avec 80 centimètres d'intestin l'opérée ait engraissé de dix livres en six mois. Il se demande s'il n'y a pas eu erreur de mensuration.

M. Routier proteste également contre l'opinion qui veut faire de l'exclusion intestinale un procédé de choix; ce ne peut être jamais qu'un pis-aller. Ce qu'il faut rechercher toujours avant tout, c'est la fermeture directe de l'orifice, et cette fermeture réussit souvent dans les cas les plus complexes et les plus difficiles. M. Routier en rapporte un exemple. Quand cette fermeture n'est pas possible, il faut avoir recours à l'entéro-anastomose; et il ne faut se résigner à l'exclusion que si on ne peut pas faire autrement.

M. Chaput. — *Des perforations du rectum survenant au cours de l'hystérectomie abdominale et non justiciables de la suture simple. Leur traitement par le cloisonnement du bassin.*

M. Chaput s'est trouvé dans deux cas, au cours d'hystérectomies particulièrement difficiles, en face de perforations rectales qu'il fut impossible de fermer par suture directe à cause de leur situation profonde. Voici le

procédé qu'il employa pour éviter l'anus iliaque ou la résection du rectum. L'hystérectomie abdominale totale étant terminée complètement, il avait à sa disposition an grand lambeau de péritoine vésico-utérin. Il attira ce lambeau en arrière comme un voile au-dessus du vagin et l'amena au contact de la paroi antérieure du rectum. Il le fixa au moyen d'agrafes métalliques à cette paroi et aux parois latérales du rectum, mais au-dessus de la perforation, et le fixa encore à la paroi pelvienne postérieure et aux parois latérales. Le vagin restait largement béant sous cette cloison. Les malades furent constipées. Les matières passant par la perforation rectale ne pouvaient ainsi pénétrer dans le péritoine et trouvaient leur voie par le vagin. Cette fistule recto-vaginale ne persista pas longtemps et s'oblitéra spontanément assez vite.

M. Faure fait observer que la manœuvre que vient de décrire M. Chaput n'est autre que celle que pratiquent tous les chirurgiens sous le nom de péritonisation du bassin.

M. Delbet n'a jamais eu de perforation du rectum au cours de l'hystérectomie, mais a souvent employé le procédé décrit par M. Chaput, quand il a voulu mettre le péritoine à l'abri d'infections venant du petit bassin.

M. Reynier s'est préoccupé depuis fort longtemps des perforations rectales au cours des hystérectomies, et son but, quand elles se produisaient, a toujours été de les isoler de la grande cavité péritonéale en déterminant des adhérences au-dessus d'elles, et à dériver les matières qui les traversaient vers le vagin. Il obtenait ce résultat en appliquant une éponge sur la perforation, éponge qui était retirée ultérieurement par le vagin, et en isolant cette éponge de la cavité abdominale au moyen d'un Mikulicz.

M. Pozzi insiste sur ce fait que les plaies du gros intestin ont une tendance naturelle à guérir pour peu qu'on prenne soin de les suturer et de les drainer. Il faut d'ailleurs distinguer les plaies faites dans une cavité pelvienne aseptique et celles qui se sont produites dans un milieu septique. Dans le premier cas, la suture peut être suivie d'un succès complet et immédiat; dans le second, elle aura pour effet d'oblitérer temporairement la perforation pendant le temps nécessaire à la formation d'adhérences protectrices autour du drainage qu'on établira entre le rectum suturé et l'extérieur.

M. Peyrot se sert depuis longtemps du cloisonnement préconisé par M. Chaput après l'ablation de l'utérus et des annexes, quand il veut fermer l'abdomen sans faire de drainage à la Mikulicz.

M. Terrier fait toujours la suture rectale quand il lui arrive d'ouvrir cet intestin au cours d'une laparotomie. Cette suture ne tient pas toujours. Aussi a-t-il toujours soin de faire au devant de cette suture un tamponnement serré, simple ou à la Mikulicz. Il constipe les malades et introduit dans le rectum, par l'anus, un tube de caoutchouc pour faciliter l'évacuation des gaz.

M. Tuffier présente un malade opéré d'un *tubercule cérébral avec épilepsie jacksonienne et signal symptôme dans le membre supérieur droit.*

M. Lucas Championnière présente un malade atteint de *pied bot varus équin* chez lequel il a fait *l'ablation de tous les os du tarse sauf la partie postérieure du calcanéum.*

M. Schwartz présente un *sarcome fuso-cellulaire de la lèvre supérieure et de la joue* enlevé chez un vieillard de soixante-seize ans.

M. Tuffier présente un *testicule en ectopie inguinale et atteint de gangrène par torsion du pédicule.*

M. Guinard présente un *tératome intra-testiculaire.*

M. Delanglade (de Marseille) présente un garçon de sept ans chez lequel il a fait la *substitution de la clavicule à la moitié supérieure de l'humérus supprimée par résection extra-périostique pour ostéo-sarcome.*

M. Delbet présente un malade *traité pour une fracture de cuisse par un appareil à déambulation.*

M. Jalaguier présente une jeune fille chez laquelle il a *réséqué le maxillaire supérieur gauche pour un sarcome à myéloplaxes et restauré la voûte palatine au moyen de la muqueuse palatine suturée à la joue.*

SOCIÉTÉ DE CHIRURGIE DE LYON.

Séance du 30 avril 1903. — *Présidence de M. Gayet.*

Résultats éloignés de la prostatectomie.

M. Rochet. — J'ai opéré, depuis dix-huit mois environ, 23 malades par la prostatectomie; j'en ai perdu 5, mais sur ceux-là, 2 sont morts de complications pulmonaires deux mois et trois mois après l'opération; un troisième est mort dix-huit jours après subitement, probablement d'embolie; un quatrième six semaines après, d'urémie. Il ne reste, en somme, qu'une mort opératoire, qui survint sur la table d'opération. Il s'agissait d'un vieillard, aux reins profondément touchés et qui avait exigé l'intervention.

J'ai revu 14 de mes anciens malades, entre douze et quinze mois après la prostatectomie.

Je n'ai pas eu de *fistule* post-opératoire de longue durée. La cicatrisation complète s'est effectuée au bout de six semaines à trois mois. Un malade opéré par un autre chirurgien dans mon service avait gardé une fistule périnéale; il mourut de pneumonie, et l'autopsie montra qu'il y avait communication entre le rectum et la vessie, et ce cloaque communiquait avec l'extérieur par un trou du volume d'un porte-plume.

La *miction* est libre chez tous; plus de dysurie, à plus forte raison, de rétention. La perfection de la miction dépend beaucoup de l'état du muscle vésical; la moitié des malades conserve de la pollakiurie nocturne, résultat de l'atonie vésicale.

Les *urines* étaient presque toujours troubles avant l'opération. Elles se

sont éclaircies dans 11 cas et sont absolument limpides; cela est dû évidemment au drainage périnéal. Même un cathétérisme régulier ne peut évacuer le culot trouble du bas-fond. Les 3 malades qui ont gardé des urines purulentes avaient des reins touchés par l'infection.

La *continence* des opérés est variable; 7 de mes malades retiennent parfaitement leur contenu vésical; parmi les autres, quelques-uns ont de l'incontinence lorsqu'ils sont debout, quelques-uns seulement lorsqu'ils font un effort, dans un accès de toux; un seul malade a de l'incontinence vraie, complète. Il avait été prostatectomisé à la suite de persistance de tous les accidents malgré une double castration. La prostate était très atrophiée et cependant les accidents dysuriques avaient continué. L'examen macroscopique et histologique montra une rétraction fibreuse considérable. Il y avait adhérence très intime; l'opération fut très laborieuse, et j'ai dû évidemment dilacérer les tissus musculaires périprostatiques.

Je rappelle que je ne mets pas de sonde à demeure, mais simplement deux drains périnéaux qui restent quelques jours. Au bout de quinze jours, je fais un cathétérisme avec un Béniqué; j'ai toujours passé avec une très grande facilité. Une seule fois j'ai été arrêté dans la partie postérieure de l'urètre et j'ai dû rouvrir la plaie périnéale; il y avait une sorte de bride cicatricielle que je dus effondrer; dans ce cas, j'avais attendu un mois pour faire le cathétérisme.

Au point de vue *génital*, je n'ai pas de renseignements bien exacts; un seul m'a déclaré être très satisfait sous ce rapport.

M. Villard. — J'ai pratiqué 5 prostatectomies; mes résultats confirment tout ce qu'a dit M. Rochet. Je n'ai eu de fistule périnéale que dans un cas où j'avais blessé le rectum; la situation de ce malade est exactement la même que celle du malade opéré par un aide de M. Rochet. Pour ce qui est de la purulence des urines, de la continence, j'ai observé les mêmes faits; l'incontinence paraît toujours temporaire. Je place une sonde à demeure; quand celle-ci se déplace, le cathétérisme est toujours facile, surtout en s'aidant d'un doigt introduit dans le rectum. L'absence de prostate permet en effet de sentir le bout de la sonde beaucoup plus facilement que dans le cas ordinaire.

M. Chandelux. — Un point n'a pas été complètement élucidé; c'est la question du résidu. Si celui-ci persiste après l'opération, il faudra continuer le cathétérisme. Quelles sont, suivant M. Rochet, les indications de l'opération?

M. Durand. — Chez mon opéré, il y avait un bas-fond occupé par une urine très purulente; après l'opération, ce résidu a disparu définitivement. Puisque les fonctions vésicales restent ce qu'elles étaient au moment de l'intervention, c'est une indication à opérer tôt. Pour éviter la blessure du rectum, il faut inciser en avant la musculature périnéale superficielle, puis décoller au doigt en refoulant le rectum.

M. Rochet. — Il peut y avoir persistance de l'atonie vésicale, mais il ne peut pas se reformer de bas-fond. Aussi voit-on de la rétention partielle nocturne, mais non diurne. Il n'y a pas à craindre de rétrécissements éloi-

gnés, d'abord parce que je ne crois pas qu'il existe de rétrécissements sérieux en arrière de l'urètre pénien, ensuite, parce que les rétrécissements traumatiques sont toujours très précoces, et qu'ils seraient déjà survenus.

Au point de vue des indications, je crois que la question est trop complexe pour être résolue *ex abrupto*. Je suis d'avis que pendant la première période de l'hypertrophie prostatique, on peut essayer le cathétérisme quotidien avant toute opération.

Séance du 7 mai 1902. — *Présidence de M. Gayet.*

Fracture du calcanéum.

M. Destot présente les observations avec radiographies de 5 malades atteints de traumatismes du pied à la suite de chutes, le pied étant d'aplomb, d'une hauteur de 2 à 5 mètres.

On a constaté trois fractures différentes du calcanéum et deux fractures semblables de l'extrémité inférieure du tibia et de l'astragale.

Premier cas : fracture limitée du tubercule interne de la grosse tubérosité du calcanéum; il y a une extrémité pointue faisant saillie sous les téguments du pied; le pronostic doit être réservé, vu la possibilité d'une talalgie rebelle, pouvant nécessiter une intervention.

Deuxième cas : fracture de la petite apophyse. Il y a pied plat valgus, impotence et douleurs. Pronostic grave.

Troisième cas : fissures en tous sens du calcanéum; le malade est en voie de guérison, s'appuie sur son pied sans douleurs.

Les deux autres cas se rapportent à des fractures du tibia à fragment antérieur détaché, en saillie sur l'astragale; le corps de l'os est subluxé en arrière et présente une fissure oblique postérieure, sans déplacement.

Le péroné est fracturé à 12 centimètres au-dessus de la malléole. Le corps de l'astragale est fracturé au niveau de sa partie postérieure. Le pied est subluxé en avant, en léger varus.

La question d'une intervention se pose; au bout de vingt mois, un de mes malades marche difficilement. Une résection de l'astragale permettrait seule de rétablir l'équilibre du pied en corrigeant le varus et la subluxation.

M. Fochier. — Pourquoi M. Destot porte-t-il un pronostic aussi grave?

M. Destot. — J'ai vu des fractures analogues; les malades eurent des talalgies pendant plusieurs années.

M. Durand a observé un malade ayant la même fracture du calcanéum; les douleurs étaient très violentes; elles ont cédé à l'ablation de l'exostose.

M. Vallas. — La malade de M. Destot est dans une situation analogue à celle d'un individu qui aurait une épine dans le pied. Mais je conseillerais d'attendre, quitte à opérer secondairement.

Discussion sur la valeur des boutons anastomotiques dans la chirurgie gastrique.

M. Villard. — J'ai utilisé cette méthode, le premier, à Lyon, il y a dix ans,

et je désire apporter ici les résultats de mon expérience. Après avoir été très boutoniste je suis redevenu éclectique.

Les avantages du bouton sont : la rapidité de l'opération, réduisant le choc à un minimum ; la solidité immédiate de l'anastomose et sa parfaite étanchéité, permettant l'alimentation dès les premiers jours.

Un dernier avantage, c'est que la suture expose plus aux rétrécissements ; je m'élève avec force contre l'opinion précédemment soutenue, qui accuse le bouton de rétrécissement tardif. Mes recherches expérimentales, mes autopsies m'ont démontré l'absence de ce rétrécissement et je vous présente une pièce sèche qui montre le résultat éloigné qui est parfait.

Pour moi, les cas de sténose sont dus à ce que parfois on fait par-dessus le bouton une suture de renforcement. Dans les sutures, ce qui cause le rétrécissement secondaire, c'est la présence dans les tuniques d'un fil qui joue le rôle de corps étranger irritant.

Les inconvénients du bouton sont : sa chute possible dans l'estomac et sa non-évacuation ; cet accident, sans importance chez les cancéreux, doit être évité chez d'autres malades.

L'insuffisance d'adossement des surfaces séreuses est un autre danger amenant parfois la perforation lors de la chute de la pièce métallique. J'ai observé deux cas de ce genre.

Conclusion : l'emploi du bouton doit être rejeté pour les rétrécissements cicatriciels du pylore et même chez les cancéreux possédant encore un bon état général.

Au contraire, le bouton rendra de précieux services dans les cas de cancers avec état général mauvais et faiblesse considérable.

M. Condamin. — Ne serait-il pas possible, pour éviter la chute du bouton dans l'estomac, de construire une des pièces plus large que l'autre et de la placer du côté de l'intestin? Au point de vue de la solidité, je crois qu'il est bon de faire une suture de renforcement à un ou deux rangs. Enfin, l'absence d'adhérences ne serait-elle pas due à un défaut de serrage?

M. Bérard. — J'ai fait des recherches sur les moyens d'assurer l'élimination du bouton. Un appareil à deux valves inégales n'est pratique que si les deux surfaces d'adossement restent rigoureusement égales. Il vaudrait mieux construire un bouton dont une valve serait plus lourde que l'autre.

Je crois que l'absence de coaptation tient à l'insuffisance de serrage. Je place ordinairement quelques points de renforcement. J'ai ainsi pratiqué six gastro-entérostomies avec le bouton dont se sert M. Jaboulay, et je n'ai jamais eu d'accidents.

Pour les sténoses cicatricielles, je préfère la suture.

M. Durand. — Je n'emploierai jamais le bouton en raison de la possibilité du défaut d'adhérences. Du reste, le bouton n'est pas le seul à ne pas provoquer infailliblement les adhérences. M. Nové-Josserand a publié autrefois un cas où la suture avait lâché. Je crois aussi que le bouton donne des rétrécissements tardifs de l'anastomose et je n'en ai jamais observé avec la suture.

M. Vallas. — Je reste suturiste pour la chirurgie gastrique, bien que

partageant l'opinion de M. Villard sur l'emploi du bouton en chirurgie intestinale. Peut-être le bouton de Jaboulay expose-t-il davantage à la sténose que les autres boutons.

Je reconnais que le bouton, en permettant l'alimentation immédiate, offre un avantage à considérer.

M. Bérard. — Je ne crois pas que les points de renforcement exposent à la sténose. M. Vallas reproche au bouton de Jaboulay d'exposer plus que les autres appareils à la sténose. Cela est inadmissible, car le diamètre est le même et l'écrasement des tuniques absolument semblable.

L'anastomose au bouton de Jaboulay, même avec points de renforcement, est beaucoup plus rapide que la suture. M. Vallas met trente minutes, j'en mets seize.

M. Albertin. — J'ai pratiqué 7 gastro-entéro-anastomoses avec le bouton de Jaboulay, sans aucun accident.

M Villard. — Le serrage insuffisant ne peut être toujours incriminé dans la pathogénie du défaut d'adhérences. Celle-ci reste obscure. Les points de renforcement sont inutiles et exposent à la sténose.

En résumé, le bouton est un procédé de nécessité dans la chirurgie gastrique, mais il rendra souvent de précieux services.

Séance du 14 mai. — *Présidence de M. Gayet.*

Fracture de l'arrière-pied.

M. Bérard. — Je vous présente les pièces anatomiques, les radiographies et les photographies d'un malade qui fut atteint, il y a quinze ans, d'une fracture du pied à la suite d'une chute d'un lieu élevé. Très mal soigné, il marcha dès le dixième jour, se fatigua, et bientôt son pied se déforma en varus, en même temps qu'apparaissaient des troubles trophiques, des ulcères calleux, de l'anesthésie de la peau, etc. On constatait à son entrée l'existence de ces troubles jusqu'à la hauteur du genou. L'amputation fut pratiquée au lieu d'élection, le malade désirant être rapidement débarrassé; on peut voir sur les pièces une fracture de la malléole tibiale et surtout une fracture de l'astragale par pénétration du col dans la tête. Peu à peu, sous l'influence du poids de ce malade (près de 100 kilogr.), les déformations s'accentuèrent et aujourd'hui on trouve l'astragale aplati, étalé en galette surtout en arrière, où le nerf tibial postérieur était coincé entre le col même et l'apophyse postérieure de l'astragale. Il s'était développé de la névrite de ce nerf. Le scaphoïde est étalé, aplati dans le sens antéro-postérieur; la malléole interne s'était creusée une logette articulaire entre l'astragale et le calcanéum.

Du côté gauche, il s'était développé un pied plat d'adaptation.

M. Destot. — Il est difficile de rétablir l'histoire de ce malade, qui a raconté que son pied bot s'est formé deux ans après; ordinairement la déformation est plus précoce. On peut se demander si une part des déformations osseuses n'est pas plutôt due à la lésion nerveuse qu'au traumatisme initial.

M. Vallas. — Je crois aussi que le pied bot est d'origine nerveuse; il y a eu des lésions trophiques au niveau des os comme au niveau des parties molles. La fracture a dû commencer par la malléole tibiale, puis se poursuivre dans le massif du tarse postérieur. Ce qu'il y a d'important à signaler, c'est que si ce malade avait subi l'astragalectomie d'emblée, il aurait échappé à toutes ces complications.

M. Bérard admet parfaitement les troubles trophiques du squelette; mais il y a eu d'abord lésion osseuse traumatique, qui a amené la compression du nerf et la névrite.

Traitement de l'empyème chronique de la plèvre.

M. Claudot, à propos d'un travail de M. Debrie sur les lavages de la plèvre à la suite de l'empyème, combat l'usage de cette méthode. Personnellement il a assisté à des accidents réflexes très graves à la suite d'un lavage. Il partage l'avis de M. Debrie sur la non nécessité de réséquer toujours une côte dans l'opération de l'empyème.

Fracture de la rotule.

M. Rigal lit une note sur le traitement de ces fractures; il rapporte l'observation d'un jeune soldat atteint de fracture transversale à trois fragments au point d'élection; il fit une suture des ailerons au catgut. La guérison fut parfaite en un mois et s'est maintenue telle, ainsi que le prouve la présentation du malade.

G. Gayet.

ACADÉMIE DE MÉDECINE.

Séances du mois de mai. — *Présidence de M. Lancereaux.*

M. G. Dieulafoy rapporte un *cas de tétanos consécutif à une injection de sérum gélatiné.* Il s'agissait d'une malade, âgée de trente-huit ans, atteinte d'hémoptysies symptomatiques d'une tuberculose pulmonaire en voie de ramollissement.

Les préparations de ratanhia et le chlorure de calcium à la dose de 2 à 4 grammes n'avaient pas fait cesser les hémoptysies. L'interne de garde eut alors recours à une injection de sérum gélatiné.

L'injection fut pratiquée à la partie supérieure de la cuisse gauche, et la solution dont on se servit avait été préparée avec soin à la pharmacie; elle avait bouilli plus d'une demi-heure. Le tétanos éclata onze jours après l'injection gélatinée. Malgré le chloral et les injections phéniquées, la malade succomba dans une crise d'étouffement, le tétanos n'ayant duré que vingt-deux heures.

Des expériences furent alors faites sur des animaux avec le pus d'un petit abcès trouvé dans la région où avait été faite l'injection gélatinée.

Ce pus fut ensemencé en profondeur dans de longs tubes de gélose; au

bout de vingt-quatre heures de séjour à l'étuve à 37 degrés à l'abri de l'air, on obtint des cultures pures du bacille de Nicolaïer.

Les animaux inoculés avec le pus succombèrent en moins de vingt-quatre heures au milieu de contractions tétaniques violentes. Il en fut de même des animaux inoculés avec la culture en bouillon dans le vide, ensemencée avec un fragment de colonie développée en tubes.

Les expériences poursuivies directement sur le cobaye pour rechercher dans la gélatine de la pharmacie la présence du bacille ou des spores tétaniques donnèrent des résultats nettement positifs.

Ainsi une solution de gélatine à 10 p. 100, ayant subi l'ébullition à 100 degrés pendant plusieurs minutes, et ensemencée à la dose de quelques gouttes en tubes de Liborius, a donné, au bout de vingt-quatre heures et de quarante-huit heures à l'étuve à 37 degrés, d'assez nombreuses colonies de bacilles tétaniques. Une de ces colonies inoculée au cobaye l'a rendu tétanique et l'a tué en moins de vingt-quatre heures. L'expérience est donc concluante. C'est la gélatine des hôpitaux et par conséquent la gélatine du commerce qui donne le tétanos. Les observations de tétanos mortel consécutif à ces injections de sérum gélatiné sont au nombre de 23. Pour éviter pareils accidents, si terribles et si fréquents, il faut ou bien s'abstenir une fois pour toutes de pratiquer des injections de sérum gélatiné, ou bien ne pratiquer ces injections qu'avec un sérum de provenance absolument sûre. Ce n'est pas seulement sur la confection du sérum gélatiné que doivent porter tous les soins, c'est sur la fabrication elle-même de la gélatine.

M. G. Hayem trouve qu'il faut condamner avec raison l'emploi des solutions de gélatine en cas d'hémorragie.

Personnellement, il utilise contre celles-ci, depuis plus de vingt ans, les injections intra-veineuses d'eau salée, qui ont de remarquables propriétés hémostatiques. Ces injections, qui se pratiquent sans mettre la veine à nu, donnent d'excellents résultats et ne présentent aucun danger. En cas de perte de sang un peu sérieuse, elles doivent être faites à la dose d'un demi-litre à un litre.

M. Roux voudrait que l'on soit bien persuadé que la santé des animaux n'a rien à voir avec les propriétés tétanisantes de la gélatine. Toutes les gélatines peuvent donner le tétanos si elles sont souillées par des spores tétaniques.

Or, les spores du tétanos existent dans le sol et dans les poussières; celles qui se déposent à la surface de la gélatine, dans les séchoirs, peuvent apporter des spores tétaniques. Mais il est toujours possible de rendre les solutions de gélatine inoffensive, en les stérilisant à la température de 110°, suivant la méthode classique.

M. Poncet, de Lyon, au nom de M. L. Thévenot et au sien, relate les *onze cas d'actinomycose* qu'il a eu l'occasion d'observer depuis la publication, en 1898, de son traité clinique de cette maladie, ce qui élève à 86 le nombre des cas actuellement relevés en France. Il a fait la même étude pour les divers pays, ce qui lui permet de conclure que cette affection, partout où l'on sait la diagnostiquer, est relativement fréquente.

L'actinomycose cervico-faciale, de beaucoup, et partout la plus fréquente, y figure pour 306 cas; 3 malades sont portés comme améliorés; chez 125, le résultat est inconnu, soit qu'il n'en soit pas fait mention dans les observations, soit que les malades aient été perdus de vue; 10 sont morts et 168 ont guéri. On trouve 1 mort pour, environ, 16 guérisons. Cette localisation comporte donc un pronostic relativement favorable.

S'il s'agit d'une infection de la paroi thoracique ou de la paroi abdominale, le pronostic est déjà plus sombre : 25 cas donnent 16 guérisons, 4 morts, 5 résultats inconnus, c'est-à-dire 1 mort pour 4 guérisons.

Bien différentes, au contraire, sont les localisations viscérales, à proprement parler.

Lorsqu'elle siège sur les organes profonds de l'abdomen, l'actinomycose compte, à peu près, autant de morts que de guérisons. Sur 84 cas, on a 16 guérisons, 17 morts et 51 résultats inconnus.

Les formes pleuro-pulmonaires sont aussi des plus graves : 71 cas, 4 guérisons, 25 morts, 42 résultats inconnus.

D'après le dépouillement de ces nombreuses observations, l'actinomycose est, certainement, plus fréquente à la campagne qu'à la ville. On la rencontre, plus volontiers, chez les paysans, chez les manouvriers, mais nulle profession n'est épargnée, ainsi qu'en témoignent nombre de cas, recueillis dans toutes les classes sociales.

A cet égard, et au point de vue du mode de contamination, par des graines de céréales, par des végétaux, par des aliments, etc., il ne pourrait que répéter ce qu'il a déjà dit bien des fois.

De cette nouvelle étude, il résulte, cependant, d'une façon plus nette, que l'actinomycose est surtout fréquente dans les pays qui produisent beaucoup de céréales et beaucoup de fourrage. Les régions humides, marécageuses, les terrains d'alluvion ou avec nappe d'eau rapprochée du sol, etc., semblent constituer pour le champignon rayonné, comme, du reste, pour d'autres parasites végétaux, un excellent milieu de culture.

En dehors du sujet dont il faut toujours grandement tenir compte, en fait d'actinomycose comme en fait d'autres maladies infectieuses, ces variations du pronostic s'expliquent par le siège, par la profondeur, par l'ancienneté des lésions, par la virulence plus ou moins grande du parasite, par l'absence du traitement spécifique, par d'autres infections microbiennes surajoutées, etc.

Les malades ont été, d'une manière générale, soumis au traitement iodé à l'intérieur (iodure de potassium, iodipine quelquefois, en injections sous-cutanées, etc.), en même temps qu'au traitement local.

A la région cervico-faciale, il est facile, par le curettage, les cautérisations, les larges badigeonnages avec la teinture d'iode, les pansements à ciel ouvert, etc., de poursuivre l'actinomycose, de l'éteindre et d'obtenir la guérison, surtout, dans les formes récentes, superficielles, non squelettiques. Sur les parois du thorax et de l'abdomen, les lésions locales seront traitées de la même façon, mais elles récidivent aisément, parce qu'elles sont habituellement symptomatiques d'une infection viscérale, latente ou non.

L'actinomycose est donc une maladie cosmopolite. On la trouve, dans une proportion à peu près égale, partout où on la cherche. C'est une opinion déjà maintes fois formulée par l'auteur, en s'appuyant sur divers documents, sur l'analogie de races, de pays, de cultures, etc. Il en donne aujourd'hui la preuve par une laborieuse statistique de tous les cas publiés, depuis cinq ans, en Europe, en Amérique.

Dans d'autres contrées, les manifestations actinomycosiques sont inconnues, par l'unique raison que l'on ne sait pas les diagnostiquer.

En France, les départements les plus contaminés, et aussi, la plupart du temps, les seuls actinomycosiques, sont toujours ceux dans lesquels il existe des grands hôpitaux, des laboratoires, où l'on est familiarisé avec la recherche des grains jaunes.

Qu'en conclure encore, sinon que dans les départements plus ou moins vierges du parasite, on ne songe pas à son existence, on ne sait pas le reconnaître? L'actinomycose n'est pas assurément une maladie rare. Il faut y penser, comme on pense à la tuberculose, au cancer, à la syphilis, par exemple; que de fois n'a-t-on pas vu des néoplasmes, suppurés, fistuleux, des accidents dits spécifiques, n'être que des réactions variées de l'actinomyces inclus dans les tissus!

La conclusion à retenir des observations publiées jusqu'à présent, c'est la nécessité d'un diagnostic précoce, si l'on veut avoir quelque prise sur les lésions produites par ce champignon. Mieux vaut pécher par excès que par défaut de zèle dans la recherche de cette affection. Une collection péridentaire banale n'en guérira pas moins, si elle est soigneusement curetée, cautérisée et soumise à l'iodure, que si l'on se contente de l'inciser; et, par contre, une actinomycose faciale méconnue, abandonnée à elle-même après une simple évacuation, toujours insuffisante, risquera, quand on la reconnaîtra enfin, d'être au-dessus des ressources thérapeutiques. Le grain jaune que l'on constate dans la plaie est sans doute le critérium du diagnostic, mais l'observation des symptômes cliniques doit précéder et déterminer sa recherche, car c'est elle le plus souvent qui a conduit à sa constatation.

M. Nocard est de l'avis de M. Poncet. Dans les pays où l'actinomycose n'est pas signalée, il est bien probable qu'elle existe, mais qu'on ne sait pas la reconnaître. MM. Lignières et Spitz ont récemment montré que l'on a confondu jusqu'ici, sous le nom d'actinomycose, diverses affections, cliniquement très analogues, mais spécifiquement très différentes. C'est ainsi qu'une maladie nouvelle, à laquelle ces observateurs ont donné le nom d'*actinobacillose* et qu'ils ont étudiée dans la République Argentine, existe aussi en France. M. Nocard a pu observer récemment deux « langues de bois » qu'on lui envoyait comme des cas typiques d'actinomycose linguale; au lieu de l'actinomycose, il y a trouvé le microbe de Lignières et de Spitz avec tous ses caractères; morphologie, colorations, cultures, effets pathogènes, tout était identique. Il lui est souvent arrivé jadis d'observer des malades qu'il considérait comme atteints d'actinomycose, bien qu'il lui fût impossible de colorer par le Gram les filaments rameux de petits grains

que la glycérine picro-carminée montrait formés d'éléments rayonnés piriformes et fortement teintés de jaune. Il est convaincu à l'heure actuelle que dans tous ces cas, il avait eu affaire à la maladie de Lignières et Spitz. Ce qui est vrai pour les bovidés est au moins vraisemblable pour l'homme; aussi est-il persuadé que si M. Poncet orientait ses recherches dans cette direction, il ne tarderait pas à constater que, parmi ses malades suspects d'actinomycose, il en est qui sont, en réalité, atteints d'actinobacillose.

M. Poncet a bien observé l'actinomycose vraie, car il a toujours demandé à la méthode de Gram la confirmation du diagnostic.

Il s'en faut cependant que tous les grains jaunes soient produits par le champignon rayonné de l'actinomycose. Il existe des pseudo-actinomycoses qui appellent l'attention par de nombreux et parfois de gros grains jaunes, constitués par des masses épithéliales, qui n'ont rien à voir avec l'actinomyces. Ces pseudo-actinomycoses humaines sont également des plus intéressantes et nécessitent de nouvelles recherches.

M. Galezowski, pour détruire l'algue microscopique qui crée le *trachome granuleux conjonctival*, préconise les badigeonnages avec une solution de cyanure de cuivre à 1/000 ou *cupricine*, des attouchements avec un crayon de la même substance. On ne note aucune souffrance, et l'amélioration est rapide et durable.

M. Nimier relate l'observation d'un homme qui fut atteint, à la suite d'une plaie par arme à feu du crâne, au niveau de la région rolandique gauche, d'une *hernie cérébrale accompagnée d'aphasie et de contracture des membres du côté droit*. L'extraction des esquilles osseuses, suivie de la rééducation motrice, a amené la guérison des accidents.

M. Delanglade rapporte l'observation d'un cas d'*ostéosarcome de l'humérus* qu'il a opéré et dans lequel il a substitué la clavicule à la moitié supérieure de l'humérus réséqué.

M. Delacour lit un mémoire sur les *prédispositions à l'appendicite*.

M. Villemin lit un travail sur le traitement des ostéo-arthrites tuberculeuses du genou par l'*association combinée de la méthode sclérogène et des injections intraarticulaires*.

M. A. Robin lit un rapport sur une note de MM. les Drs Doumer et Lemoine (de Lille) concernant le *traitement et la guérison d'un cas de cancer de l'estomac par les rayons de Rœntgen*. Cette méthode, par contre, a échoué dans un cas de cancer de l'œsophage siégeant au cardia, dans un cas de cancer du pylore avec propagation au foie, et aussi dans un cas de cancer secondaire du foie.

Le rapporteur, tout en conservant un légitime scepticisme, après les espérances toujours déçues qu'ont fait naître, depuis tant d'années, les innombrables et décevants procédés de traitement du cancer, pense [illegible] serait injuste de repousser par la question [illegible] par cette méthode, si anormal qu'il pare[illegible] mettre au contrôle de nouvelles et pl[illegible]

BIBLIOGRAPHIE

La gastro-entérostomie; méthode opératoire, indications, résultats; étude critique, clinique, expérimentale, par le Dr **Aristide Mattoli**, chirurgien en chef, directeur de l'hôpital civil de Tolentine. Avec 17 observations personnelles, 65 figures dans le texte et une statistique originale italienne sur la gastro-entérostomie. Rome, Société d'édition Dante Alighieri, d'Albrighi Segati et Cie, 1903.

L'auteur, élève du Prof. Durante, définit la *gastro-entérostomie* : la création d'une bouche artificielle permettant le passage du contenu de l'estomac dans l'intestin.

Il fait d'abord un *historique* de la question, puis un *exposé anatomique* de la région à anastomoser. Vient ensuite la *préparation du malade* : lavements nutritifs, injections hypodermiques de sérum stérilisé, etc. Doit-on pratiquer les lavages de l'estomac? L'auteur expose les inconvénients et les avantages de ceux-ci. Personnellement il y a recours et les fait avec la solution physiologique de sérum, les jours qui précèdent l'opération et une heure avant celle-ci.

Il insiste ensuite sur les lavages de l'intestin et de la bouche et la désinfection générale.

Le chapitre II est consacré à l'*acte opératoire*. L'auteur passe en revue les différents procédés d'anesthésie.

Anesthésie générale : Chloroforme, éther ou anesthésie mixte. *Anesthésie locale* : Cocaïne. Il cite les noms des auteurs partisans de tel ou tel mode d'anesthésie et consacre en passant deux lignes à la rachicocaïnisation par le procédé de Bier.

L'incision médiane de la paroi abdominale préconisée, par Rydygier, Monaro, Kocher, Czerny, Carle, est généralement adoptée pour la gastro-[illegible] Wölfler conseille une incision oblique, parallèle au rebord [illegible] la longueur de 12 centimètres e[illegible] Dans certains cas. [illegible]ales empêchent l'e[illegible] de l'estomac. [illegible] incision en L o[illegible] elle-ci doit [illegible] l'œil d'abord. [illegible] facile [illegible] rendre difficile [illegible]

Il suffit de diriger sa main sur la colonne vertébrale et à gauche; immédiatement sous le mésocôlon, on est certain de tomber sur cette anse. Lorsqu'il existe de solides adhérences du grand épiploon, il conviendrait de suivre la voie trans-épiploïco-mésocôlique, à la façon de Courvoisier et Dubourg.

Fixation de l'estomac et de l'intestin. Gastro-entérostasie. — Il faut se rappeler que l'estomac ne faisant pas toujours saillie derrière le mésocôlon, il est utile que l'aide, plaçant sa main sous le côlon, pousse en avant l'estomac et le fasse saillir derrière le mésocôlon transverse.

L'estomac découvert, il est utile de le fixer, soit avec les doigts des aides, soit avec des compresseurs mécaniques, comme les pinces à branches élastiques (modèle Monari, Doyen), revêtues d'un tube de caoutchouc, ou d'un compresseur à branches parallèles (Gussenbauer, Kuster), ou bien avec la simple ligature à la soie (Schede, Kocher, Bardenheuer), ou bien avec la ligature élastique (Péan, Czerny, Hans Schmid), ou avec de la gaze iodoformée (Billroth, Wölfler, Eiselberg). Ces mêmes clamps, ainsi que ceux de Bigi, de Rydygier et de Czerny peuvent être employés pour l'intestin.

Manière de pratiquer l'anastomose gastro-intestinale. — La nouvelle communication entre l'estomac et l'intestin peut se faire au moyen de sutures, ou avec des appareils spéciaux, tels que les plaques, les boutons, etc. L'auteur passe en revue ces différents procédés. Les sutures telles que les pratique le Prof. T. Terrier sont minutieusement décrites, ainsi que les moyens d'éviter l'hémorragie. De nombreuses figures montrent les procédés de suture adoptés par d'autres chirurgiens tels que Czerny, Wölfler, Albert, Halsted, Doyen, Reverdin, Bonomo, Maunsell, etc. — Les plaques résorbables de Senn en os décalcifié sont employées aussi; l'auteur montre la façon de les appliquer. Il parle ensuite des autres plaques telles que celles d'Abbe, formées de lamelles de catgut; celles de Brokaw, faites de tubes de caoutchouc remplis de gros catgut et de rondelles d'aorte de bœuf; celles de Robinson, formées par des lamelles de caoutchouc; celles de Von Baracz, taillées dans de la rave; celles de Dawnbarn, dans des patates; enfin celles de Matignon, de Credé, etc.

Les boutons employés ont été ceux de Murphy. L'auteur en donne une description et insiste sur la façon de les appliquer. Les modifications de technique concernant leur application ont été données par Carle et Fantino, par F. W. Murray, par Bodri, Jonnesco, Willy Meyer, Schede et Sick. L'auteur énumère ensuite les modifications apportées au bouton lui-même par Garbarini, Boari, Garampazzi, Hagopoff, Chaput, Villar, Derocque, Gallet, de Bruxelles, et Seganti, de Fermo.

Le chapitre III contient la *méthode opératoire.*

L'intestin peut être anastomosé à la face antérieure de l'estomac (*gastro-entérostomie antérieure*) ou à la face postérieure (*gastro-entérostomie postérieure*).

La gastro-entérostomie antérieure s'appelle pré-côlique si l'anse intestinale d'anastomose passe devant le côlon. On l'appelle au contraire rétro-côlique si l'anse passe derrière le même côlon.

La gastro-entérostomie postérieure se divise en trans-mésocôlique et trans-épiploïco-mésocôlique. Dans la première variété, l'anastomose du jéjunum se fait à la face postérieure de l'estomac à travers une ouverture pratiquée sur le mésocôlon (Hacker); dans la seconde variété, allant d'avant en arrière, on ouvre l'épiploon gastro-côlique, puis le mésocôlon, et on recherche l'anse jéjunale à travers cette double ouverture; l'anastomose est faite à la face postérieure de l'estomac (Courvoisier).

La gastro-duodénostomie se dit antérieure si la deuxième portion du duodénum vient s'anastomoser avec la face antérieure de l'estomac (Jaboulay) et elle se dit postérieure si le duodénum s'anastomose avec l'extrémité droite de la face postérieure de l'estomac (Villard).

Ces divers procédés de gastro-entérostomie sont décrits minutieusement par l'auteur qui en fait en même temps la critique. Il cite deux cas personnels de gastro-entérostomie antérieure précôlique (procédé Wölfler), terminés par la guérison, puis un troisième cas personnel où il fit la gastro-entérostomie trans-épiploïco-mésocôlique postérieure avec succès.

Le chapitre IV contient les *méthodes de gastro-entérostomie destinées à diminuer les dangers d'infection* inhérente à l'ouverture des cavités viscérales. Ces méthodes sont : la gastro-entérostomie en deux temps et la gastro-entérostomie avec ouverture des viscères et suture complète. Les procédés de technique utilisés dans la première méthode sont trop nombreux pour être cités. L'auteur en donne douze et fait de tous une critique fort judicieuse. Ils consistent soit à inciser ou à cautériser la séreuse et la musculeuse de l'estomac et de l'intestin sans toucher à la muqueuse, soit à écraser toutes les tuniques de l'estomac et de l'intestin, et à laisser l'ouverture gastro-intestinale s'établir par sphacèle de ces tuniques.

Dans la deuxième méthode, l'auteur passe en revue le procédé de Doyen, celui de Bonomo, celui de Giannettasio et Lombardi et enfin le sien.

Ce dernier consiste à faire deux plans postérieurs de suture, à introduire à la faveur d'une ponction faite avec un bistouri aux deux viscères les branches d'une pince de son invention dans les cavités viscérales, puis, lorsque les deux plans antérieurs de suture sont presque terminés, de pratiquer la section des tissus comprimés au moyen d'une lame glissant dans la rainure de la pince. De cette façon les cavités viscérales sont ouvertes en dernier lieu et il ne reste plus qu'à compléter la suture, pour éviter toute issue de liquide à l'extérieur. L'auteur cite une observation personnelle de ptose avec ectasie gastrique, où la gastro-entérostomie transmésocôlique à la Von Hacker, pratiquée suivant cette méthode au moyen de sa pince, a été suivie de succès.

Le chapitre V contient une étude très complexe et très documentée du *circulus viciosus* et de ses causes. Deux observations personnelles et quatre expériences sur le chien seront lues avec intérêt.

Dans le chapitre VI, l'auteur recherche les *moyens de remédier au circulus viciosus*. Il fait la critique de ceux qui ont été proposés. Il cite une observation personnelle d'estomac en forme de sablier pour lequel il pratiqua la

gastro-entérostomie anté-côlique en Y, suivie de l'entéro-anastomose latérale. Guérison parfaite.

Le chapitre VII est consacré au *choix de la méthode opératoire*. L'auteur incline vers la gastro-entérostomie postérieure et réserve l'antérieure pour les cas exceptionnels. Doit-on employer la suture ou le bouton? Il énumère les avantages et les inconvénients du bouton de Murphy et paraît donner la préférence à la suture. Il rapporte un cas de sténose cicatricielle du pylore, pour laquelle il fit la gastro-entérostomie trausmésocôlique postérieure à la Von Hacker, avec le bouton de Murphy, ainsi que la gastroplicature. Son malade guérit; mais il eut des phénomènes douloureux du côté de l'estomac, déterminés par la moitié du bouton restée dans l'estomac.

L'auteur arrive ensuite au traitement post-opératoire.

Il conseille de chauffer le lit du malade, de mettre dans une position élevée le tronc de celui-ci. Il conseille ensuite les injections hypodermiques de sérum stérilisé. S'il y a des vomissements, des éructations acides ou amères, un poids à l'épigastre, il ne faut pas hésiter à pratiquer des lavages de l'estomac, dans les premières heures qui suivent l'acte opératoire. Si malgré cela, les jours suivants, les vomissements bilieux persistaient, et empêchaient de nourrir le malade, penser au *circulus viciosus* et se décider à recourir sans trop de retard à une seconde intervention, pour détruire la cause déterminante de cette complication.

L'opportunité d'alimenter d'une façon précoce les opérés de gastro-entérostomie est fort discutée. L'auteur fait administrer le premier jour, à petite dose, du marsala glacé, du café froid, du bouillon. Les jours suivants la quantité de liquide nutritif est graduellement augmentée, et au lait on ajoute des jaunes d'œufs. Le huitième jour, il permet une alimentation solide, et le douzième jour, le malade a la nourriture commune.

Il est bon que les opérés continuent à se désinfecter la bouche, au moins dans les deux ou troisième jours qui suivent l'opération, pour empêcher les parotidites ou les infections des voies respiratoires. De même, les lavements à l'eau salée sont utiles, comme évacuateurs. Contre la diarrhée, ordonner le laudanum. Si elle survient chez les cachectisés, le pronostic est toujours grave.

L'auteur parle ensuite de deux complications de la gastro-entérostomie : l'éviscération spontanée post-opératoire, et l'ulcère peptique du duodénum. Il donne les moyens d'y remédier.

Le chapitre VIII est une énumération des *indications de la gastro-entérostomie*. Celle-ci doit être pratiquée : dans le cancer du pylore, la sténose pylorique cicatricielle, la sténose pylorique de cause extrinsèque, la syphilis du pylore et la pyloro-duodénite tuberculeuse, la sténose congénitale du pylore, l'ulcère gastrique au cours de son évolution, l'ulcère et les sténoses du duodénum, l'estomac en sablier, la gastro-ptose, la gastrectasie et les dyspepsies graves. Il cite un certain nombre d'observations personnelles et donne une statistique dans chacune des affections pour lesquelles la gastro-entérostomie a été pratiquée.

Les *résultats de la gastro-entérostomie* sont énumérés dans le chapitre IX.

Ils sont divisés en résultats immédiats et résultats éloignés. Il examine ensuite le fonctionnement et l'état chimique de l'estomac consécutivement à la gastro-entérostomie, ainsi que les modifications apportées à la fonction intestinale et à la sécrétion urinaire.

Le dixième et dernier chapitre comprend la *statistique italienne de la gastro-entérostomie*. Il serait trop long de la détailler. Disons qu'elle a trait aux résultats obtenus dans les lésions bénignes et malignes de l'estomac. L'auteur donne les causes de la mortalité pour chaque cas suivant les diverses méthodes employées, celle de Wölfler, de Doyen, de Von Hacker ou de Roux.

Sept tableaux relatifs à cette statistique terminent le chapitre. La fin de l'ouvrage comprend un tableau statistique individuel.

En somme, ouvrage très intéressant, très instructif, fort bien documenté, que l'on consultera toujours avec fruit.

M. Péraire.

L'anesthésie localisée par la cocaïne, par le Dr **Paul Reclus**. Paris, Masson et Cie, 1903.

L'anesthésie par la cocaïne ne doit pas être faite au hasard, sans règles précises, et on ne peut connaître ces règles si l'on a lu le livre de M. Reclus, qui depuis longtemps emploie avec succès sa méthode. Après deux courts chapitres sur l'histoire, la physiologie et la pharmacologie de la cocaïne, l'auteur étudie les inconvénients et les avantages de cet agent analgésique en insistant sur les deux points particulièrement importants : le titre des solutions à employer et la nécessité du décubitus horizontal. Malgré les avantages qu'il trouve dans la cocaïne, M. Reclus est loin de rejeter les autres anesthésiques; « il est certaines conditions fort nombreuses, où le chloroforme et l'éther restent les anesthésiques de choix ».

Dans le chapitre suivant sont exposées les règles générales de l'anesthésie par la cocaïne, en particulier, la façon de faire l'injection, qui doit être « traçante et continue », et d'analgésier successivement chaque plan anatomique. Afin de faciliter le manuel opératoire, l'auteur étudie successivement la technique dans chacune des principales opérations. Nous ne pouvons qu'énumérer les chapitres sur les membres, le thorax, l'abdomen, la région ano-rectale, les organes génitaux.

Chacun est accompagné de nombreuses figures qu'il suffira de regarder pour savoir employer la cocaïne dans une circoncision, une dilatation anale, une extirpation d'hémorroïdes, etc. L'analgésie « régionale » mérite d'être signalée. Pour obtenir l'analgésie, afin d'ouvrir un panaris, il suffit de faire à la base du doigt une injection circulaire en bague. Le dernier chapitre est consacré aux autres emplois de la cocaïne et en particulier, à l'analgésie des muqueuses par badigeonnage, qui mérite autant de prudence que la méthode des injections.

G. Alexandre.

NÉCROLOGIE

M. le Dr Gérard MARCHANT (de Paris).

Le corps médical des hôpitaux de Paris vient d'être douloureusement ému par la mort prématurée et presque subite de M. le Dr Gérard Marchant, chirurgien de l'hôpital Boucicaut, frappé en pleine maturité de son talent, en sortant de son service hospitalier.

Gérard Marchant était né à Toulouse le 14 octobre 1850. Il était le fils d'un médecin aliéniste très distingué, professeur à l'ancienne École de Médecine de Toulouse. Interne des hôpitaux de Paris en 1874, il concourait en 1878 pour l'adjuvat d'anatomie, lorsqu'il fut atteint de diphtérie, ce qui lui fit attendre un an sa nomination. Une autre maladie infectieuse le retarda jusqu'en 1881 pour la soutenance de sa thèse de doctorat qui, inspirée par la mort tragique de son père, assassiné par un aliéné, obtint une médaille d'argent de la Faculté de Paris.

Il fut nommé chirurgien des hôpitaux le 1er août 1886 et chef de service le 1er janvier 1894.

Le Dr G. Marchant s'attacha à la pratique de la ville, où il se fit une situation très en vue. Il créa à Boucicaut un service modèle, au plus grand profit des malades et des élèves. Excellent clinicien, opérateur méthodique, adroit et consciencieux, sa pratique était d'un excellent enseignement. La mort du Dr Gérard Marchant est une véritable perte pour la chirurgie française. Il était depuis le 4 décembre 1889 membre titulaire de la Société de Chirurgie de Paris, où ses nombreuses communications n'avaient pas peu contribué à lui acquérir une légitime notoriété.

M. le Dr Gérard Marchant a publié un grand nombre de travaux qui tous portent l'empreinte de l'esprit clair et avisé, du sens pratique de celui qui les avait inspirés, et que nous rappellerons ci-après.

1879. — Sarcome kystique du nerf sciatique. *Bull. Soc. de Chir.*, Paris, p. 677.

1880. — *Considérations cliniques, anatomiques, expérimentales et thérapeutiques sur les ruptures de l'artère méningée moyenne principalement dans les fractures directes des parties latérales du crâne non compliquées de plaie*, 8°, 53 p.

1881. — *Des épanchements sanguins intra-crâniens consécutifs au traumatisme.* Thèse, Paris, 4°, n° 303, 210 p.

1882. — De l'obstruction gazeuse du cæcum et du côlon ascendant, *J. d. Conn. méd. prat.*, Paris, 3. s., IV, 89. — Des caractères anatomiques de la contusion cérébrale, servant à la différencier d'un foyer hémorrhagique ou d'une plaque de ramollissement; importance médico-légale. *Progrès méd.*, Paris, X, 636.

1886. — Traumatismes et affections chirurgicales des joues, des lèvres et de la face. *Encyclopédie internat. de Chir.*, V, 485-506.

1887. — Notes sur les kystes dermoïdes du plancher buccal. *Progrès méd.*, Paris, 2. s., V, 462; 481; 504.

1888. — Fracture de l'extrémité supérieure du péroné gauche, compression du sciatique poplité externe par un cal exubérant et paralysie totale des muscles extenseurs de la jambe, etc. *Bull. et Mém. Soc. de Chir. de Paris*, XIV, 592-597.

1889. — *Des troubles nerveux consécutifs aux fractures de l'extrémité du péroné et à leur traitement*, 8°, 15 p. — Kyste dentifère du tissu maxillaire pris pour un sarcome du maxillaire supérieur et traité par la résection. *Bull. Soc. anat. de Paris*, LXIV, 115-117. — *Recherches sur les lymphatiques des téguments des organes génitaux chez l'homme.* Paris, Steinheil, 8°, 20 p. av. pl. — *De la résection dans l'ostéomyélite, et spécialement dans les névroses diaphysaires.* Paris, Steinheil, 8°, 44 pl.

1890. — *Du diagnostic et de l'intervention chirurgicale dans les déchirures du rein.* Paris, Lecrosnier et Babé, 8°, 53 p. — Prolapsus total du rectum traité et guéri par le procédé de M. Verneuil modifié (recto-coccypexie). *Bull. et Mém. Soc. de Chir. de Paris*, XVI, 828-834. — Scapulo-tuberculose gauche. Résection de la tête humérale. Grattage de la cavité glénoïde, etc., *Bull. et Mém. Soc. de Chir. de Paris*, XVI, 761-764, 4 fig. — Sur une observation de carcinome du rectum. [Discussion]. *Bull. et Mém. Soc. de Chir. de Paris*, XVI, 403. — Sur le traitement de l'ectopie testiculaire. [Discuss.]. *Bull. et Mém. Soc. de Chir. de Paris*, XVI, 284. — Emprisonnement du nerf crural droit dans une cicatrice de la racine de la cuisse, etc. *Bull. Soc. de Chir. de Paris*, XVI, 84.

1891. — Thyroïdite à pneumocoques. *Arch. intern. de Laryngol.* etc., IV, 129-132.

1892. — Luxation de l'astragale en avant et en dehors sans fracture de la malléole externe. Extirpation de l'astragale. Guérison. *Rev. d'Orthop.*, Paris, 168. — Rapport sur les plaies de l'intestin. *Bull. et Mém. Soc. de Chir. de Paris*, n. s., XVIII, 172-180. — Des abcès et des fistules du menton symptomatiques d'une lesion non apparente de la racine de l'une des incisives inférieures. *Bull. et Mém. Soc. de Chir. de Paris*, XVIII, 270-277. — Tumeur de la vessie. *Bull. et Mém. Soc. de Chir. de Paris*, XVIII, 351. — Epithélioma du rectum, extirpation suivie d'un prolapsus du rectum compliqué d'une ulcération rebelle de celui-ci. Colopexie iliaque, guérison du prolapsus et de l'ulcération; cure de l'anus contre nature par l'entérorraphie. [Discussion]. *Bull. et Mém. Soc. de Chir. Paris.*, n. s., XVIII, 150. — Suite de la discussion sur le traitement du prolapsus du rectum. *Bull. et Mém. Soc. de Chir. de Paris*, n. s., XVIII, 153-160. — Suite de la discussion sur les phlegmons du cou. *Bull. et Mém. Soc. de Chir. de Paris*, XVIII, 518. — Rapport sur une fracture avec enfoncement du pariétal droit, paralysie, amyotrophie et anesthésie du membre supérieur gauche. Trépanation faite 8 ans après l'accident. Guérison complète. *Bull. et Mém. Soc. de Chir. de Paris*, XVIII, 590-595.

1892. — Septicémie gangréneuse consécutive à une morsure de cheval, au niveau de l'avant-bras droit; amputation du bras; guérison; examen bactériologique. *Cong. franç. de Chir., Proc. verb.*, etc., Paris, VI, 48-52.

1894. — Déchirure grave du rein; néphrectomie cinq jours après l'accident, guérison. *Bull. et Mém. Soc. de Chir. de Paris*, XX, 292-296. — Note sur une fracture parcellaire de la tête humérale avec pénétration intra et sous-trochantérienne du fragment détaché. *Rev. d'Orthop.*, 21 juillet.

1895. — Appendice iléo-cæcal Soc. de Chir., Paris, 3 juillet. — Pathogénie des phlegmons péri-ombilicaux. [Discuss.]. Soc. de Chir., janvier 2. — Traitement de l'appendicite. Soc. de Chir. de Paris, juillet 24. — Sur deux cas de pyopneumothorax. IXe Cong. fr. de Chir., Paris, oct. 22. — Deux observations de variétés exceptionnelles de la hernie inguinale congénitale, *Rev. d'Orthop.*, VI, 243-248. — Exostose du développement au niveau de la face interne du tibia; épanchement sanguin dans la bourse séreuse de la patte d'oie; résection de l'exostose; guérison. *Rev. d'Orthop.*, VI, 106-108. — Résections tibiales au cours de l'ostéomyélite; reproduction incomplète de cet os; énorme hypertrophie compensatrice du péroné devenant l'os principal de la jambe et assurant la marche parfaite sans appareil prothétique ni le secours d'une canne. *Rev. d'Orthop.*, Paris, VI, 102-105.

1896. — De l'incontinence d'urine liée au prolapsus génital partiel ou total.

Assoc. franç. de Chir., X, 665-667. — Sciatique. Intervention, guérison. Soc. de Chir. Paris, Déc. 16. — Suite de la discussion sur le prolapsus du rectum. *Bull. et Mém. Soc. de Chir. Paris*, XVII, 693-597; 717. — Discussion sur la résection du ganglion de Gasser. *Bull. et Mém. Soc. de Chir. Paris*, XVII, 585-593. — Appendicite, péritonite purulente généralisée. Laparotomie, lavage. Guérison. — Traitement de la lithiase biliaire. [Discussion]. *Bull. et Mém. Soc. de Chir. Paris*, XVII, 388-393. — Présentations de photographies obtenues à l'aide des rayons Rœntgen. *Bull. Soc. de Chir. Paris*, mai 6, XVII, 377. — Fracture sus-condylienne du fémur. [Discussion.] *Bull. et Mém. Soc. de Chir. de Paris*, XVII, 307.

1897. — De la résection du ganglion de Gasser dans les névralgies faciales rebelles. *Rev. de Chir.*, Paris, XVII, 287-318. — Section du nerf radial. Suture du nerf. Guérison. *Bull. et Mém. Soc. de Chir. Paris*, mars 31, n. s., XXIII, 252. — De la résection du grand sympathique cervical dans le goitre exophthalmique. *Gaz. hebd. de Méd.*, Paris, n. s., II, 625-627. — Traitement de la coxalgie. *Courrier Méd.*, Paris, XLVII, 210. — Delbet, Corps étrangers du rectum. [Rap.]. *Rev. de Chir.*, Paris, XVII, 1124-1126. — Péritonite suppurée due à des abcès aréolaires du foie; mort. *Bull. et Mém. Soc. de Chir. Paris*, XXIII, 86-88. — Large éventration. Cure radicale. Guérison. [Discussion]. *Bull. et Mém. Soc. de Chir. de Paris*, XXIII, 178. — Sur la période prémonitoire des rétrécissements du rectum. *Bull. et Mém. Soc. de Chir. Paris*, XXIII, 186-190. — Nerf radial sectionné; suture; guérison. *Bull. et Mém. Soc. de Chir. de Paris*, XXIII, 252. — Cholécystite calculeuse suppurée, suraiguë. *Bull. et Mém. Soc. de Chir. Paris*, XXIII, 304-306. — Traitement des péritonites suppurées. [Discussion.] *Bull. et Mém. Soc. de Chir. Paris*, XXIII, 323-327. — Ostéo-sarcome du maxillaire. Soc. de Chir., Paris, XXIII, 404. — Discussion sur la coxalgie. *Bull. et Mém. Soc. Chir. Paris*, XXIII, 487-488. — Abcès gazeux sous-phrénique. [Discussion.] *Bull. et Mem. Soc. Chir. Paris*, XXIII, 645. — Rapport sur les corps étrangers du rectum à propos d'une bouteille. *Bull. et Mém. Soc. de Chir. de Paris*, XXIII, 652-656; 658.

1898. — Ostéo-myélite chronique de l'extrémité inférieure du fémur gauche avec hydarthrose symptomatique. *Rev. d'Orthop.*, Paris, IX, 178-180. — Du traitement du goitre exophthalmique par la section, la résection partielle ou totale du grand sympathique cervical; rapport à l'occasion d'une observation de Faure. *Bull. et Mém. Soc. de Chir. Paris*, n. s., XXIV, 893-918. — Goitre exophthalmique. Résection de deux segments des deux grands sympathiques (partie inférieure du ganglion supérieur et portion moyenne). Grande amélioration. [Discussion]. *Bull. et Mém. Soc. de Chir. de Paris*, XXIV, 749. — Sur les hématuries rénales. [Discussion]. *Bull. et Mém. Soc. de Chir. de Paris*, XXIV, 636. — Sur les psychoses post-opératoires. [Discussion.] *Bull. et Mém. Soc. de Chir. Paris*, XXIV, 515-520. — Rétrécissement du rectum et du côlon descendant. *Bull. et Mém. Soc. de Chir. de Paris*, n. s., XXIV, 145-154, 1 fig. — Ostéo-arthrite tuberculeuse du tarse. Traitement par les injections de chlorure de zinc. Guérison. *Bull. et Mém. Soc. de Chir. de Paris*, n. s., XXIV, 122-124. Discussion, 124. — Sur les abcès du foie. [Discussion]. *Bull. et Mém. Soc. de Chir. Paris*, XXIV, 108. — Un cas rare de genu recurvatum acquis. *Rev. d'Orthop.*, n° 1. — Deux observations de résection du nerf maxillaire inférieur suivies de la destruction du ganglion de Gasser. *Bull. et Mém. Soc. de Chir. Paris*, XXIV, 884-890, 1 graph.

1899. — Fracture ouverte de jambe vicieusement et incomplètement consolidée. *Rev. d'Orthop.*, Paris, X, 5-9, 2 pl. — A propos de la présentation de grossesse extra-utérine rompue et de la température dans les épanchements sanguins. *Bull. et Mém. Soc. de Chir. de Paris*, XXV, 862-864. — Notes sur les rétrécissements du cæcum. [Rap.] *Bull. et Mém. Soc. de Chir. de Paris*, XXV, 651-659. — La névralgie faciale. Résection du nerf maxillaire supérieur. *Bull. et Mém. Soc. de Chir. Paris*, XXV, 470-471. — Arrêt de développement du radius consécutif à une fracture de cet os; résection du cubitus. *Bull. et Mém. Soc. de Chir. de Paris*, XXV, 469. — Anévrisme de l'artère sous-clavière et du tronc innominé, guéri par la méthode de Brasdor. *Bull. et Mém. Soc. de Chir. de Paris*, XXV, 295-296. — Traitement de l'appendicite. [Discussion]. *Bull. et Mém. Soc. de Chir. Paris*, février 22, XXV, 173-180.

1900. — Plaies pénétrantes de la plèvre droite et du diaphragme; rupture de la face convexe du foie; suture du foie, du diaphragme et de la plèvre. Guérison. *Bull. et Mém. Soc. de Chir. de Paris*, XXVI, 1141-1144. — Plaie pénétrante du crâne par coup de revolver. Trépanation, extirpation d'une balle logée dans le cerveau. Guérison. [Rap. de M. C. Walther.] [Discussion]. *Bull. et Mém. Soc. de Chir. de Paris*, XXVI, 1006-1007. — Adénite dans l'appendicite. *Bull. et Mém. Soc. de Chir. Paris*, XXVI, 77-81. — Kyste hydatique du foie chez un enfant de dix ans; laparotomie avec marsupialisation de la poche fibreuse et extirpation totale de la membrane fertile. Guérison en six semaines. [Discussion]. *Bull. et Mém. Soc. de Chir. de Paris*, XXVI, 60-62. — Rupture du rein. *Bull. et Mém. Soc. de Chir. de Paris*, XXVI, 283-284. — Le prolapsus du rectum. *Presse méd.*, Paris, I, 190-191. — Plaie de l'artère axillaire sous la clavicule. Anévrisme diffus. Ligature de l'artère dans le foyer. Guérison. Observation recueillie par M. Lenormand, interne des hôpitaux *Bull. et Mém. Soc. de Chir. de Paris*, XXVI, 761-764. — Résection du ganglion de Gasser pour névralgie faciale rebelle *Bull. et Mém. Soc. de Chir. de Paris*, XXVI, 819.

1901. — Lipome de la langue. *Bull. et Mém. Soc. de Chir. de Paris*, XXVII, 214. — Eléphantiasis de la verge. *Bull. et Mém. Soc. de Chir. de Paris*, XXVII, 489-492, 2 fig. — Rapport sur la névralgie faciale. Résection du ganglion de Gasser. *Bull. et Mém. Soc. de Chir. de Paris*, XXVII, 403-409. — Sciatique rebelle; hersage du nerf. Guérison. *Bull. et Mém. Soc. de Chir. de Paris*, XXVII, 671-673. — L'analgésie cocaïnique par voie rachidienne. [Discussion]. *Bull. et Mém. Soc. de Chir. de Paris*, XXVII, 540.

1902. — Anévrisme du tronc brachio-céphalique, avec subluxation de la clavicule, guéri par la ligature simultanée de la carotide primitive droite et de la sous-clavière droite. *Bull. et Mém. Soc. de Chir. de Paris*, XXVIII, 1284-1287. — Discussion sur l'appendicite. *Bull. et Mém. Soc. de Chir. de Paris*, XXVIII, 1028-1031. — Observation d'obstruction intestinale par calcul biliaire dans l'intestin grêle. *Bull. et Mém. Soc. de Chir. de Paris*, XXVIII, 855-857. — Prolapsus du rectum. Recto-coccypexie et myorraphie des releveurs de l'anus. *Bull. et Mém. Soc. de Chir. de Paris*, XXVIII, 885-890. — Discussion sur le chloroforme. *Bull. et Mém. Soc. de Chir. de Paris*, XXVIII, 60-62. — Compte rendu des travaux de la Société pendant l'année 1901. *Bull. et Mém. Soc. de Chir. de Paris*, XXVIII, 113-143. — De la ponction lombaire comme moyen de traitement des accidents consécutifs aux fractures du crâne. [Discussion.] *Bull. et Mém. Soc. de Chir. de Paris*, XXVIII, 186-189. — Résection du nerf maxillaire inférieur et destruction du ganglion de Gasser. Guérison. *Bull. et Mém. Soc. de Chir. Paris*, XXVIII, 194-197. — Kyste hydatique de l'ovaire, au voisinage d'un kyste hydatique pelvien. *Bull. et Mém. Soc. de Chir. de Paris*, XXVIII, 202-204. — Les fistules périnéo et recto-vaginales. Traitement par l'abaissement de la muqueuse rectale. *Bull. et Mém. Soc. de Chir. de Paris*, XXVIII, 321-326, 3 fig. — *Chirurgie du gros intestin du rectum et de l'anus*, Paris, Doin, 8°, 438 p., 39 fig.

1903. — Note sur le traitement chirurgical des cystocèles vaginales anormales : vagino-fixation, cystorraphie latérale, cystorraphie inférieure. *Bull. et Mem. Soc. de Chir. de Paris*, XXIX, 433-437, 3 fig.

Nez, Fosses nasales, Pharynx nasal et Sinus : *Traité de Chir.* de Duplay et Reclus. — Articles Thymus, Thyroïde, Artères thyroidiennes : *Dict. de Méd. et de Chir. prat. de Jaccoud.*

M. le Prof. Manuel Barros BORGOÑO (de Santiago).

Le 10 mars 1903, est mort à Santiago du Chili le Dr Manuel Barros Borgoño, succombant à un abcès du cerveau à l'âge de cinquante et un ans.

Le Dr Barros Borgoño était professeur de clinique chirurgicale et recteur

de l'Université du Chili. Il avait été l'un des plus dévoués organisateurs de l'École de Médecine du Chili; il avait contribué à y transformer les études, à les rendre véritablement scientifiques.

Il était né en 1852. Après avoir fait ses études médicales à Santiago, il vint passer 6 ans en Europe et se fit recevoir docteur à la Faculté de Paris.

De retour à Santiago en 1879, au moment de la guerre contre le Pérou et la Bolivie, il contribua à organiser les ambulances. Ses qualités chirurgicales se révélèrent alors aux yeux de ses concitoyens qui le nommèrent professeur de clinique chirurgicale en 1882, puis doyen de la Faculté. Grâce à son influence, Santiago eut une nouvelle École de Médecine, plus moderne, et un nouvel hôpital, dit de Saint-Vincent-de-Paul.

Il rendit également de grands services à l'enseignement secondaire de son pays. Membre du Conseil de l'Instruction publique, puis Recteur de l'Université en 1900, il réforma complètement l'enseignement secondaire.

En 1889, il publiait un travail sur les *Hernies*.

En 1901, son *Traité des Anévrismes*.

Il préparait un *Traité d'Hygiène* quand la mort est venue le surprendre. Il venait de créer « les cours rapides » pour les médecins de province qui voulaient se tenir au courant des nouveautés scientifiques.

Le gouvernement du Chili a rendu hommage à sa mémoire en lui faisant des funérailles vraiment grandioses.

Les principales publications du Dr Barros Borgoño sont :

1879. — *Du siège régional des tumeurs considéré comme élément du diagnostic.* Paris, thèse de doct., 4°, n° 52, 97 p., 1 tab.

1879-80. — Estudios estadisticos sobre tumores. *Rev. med. de Chile*, VII, 265-284; 321-367.

1885-86. — Luxacion de la columna cervical; muerte por hemorragia en el canal vertebral; compresion de la medula. *Rev. med. de Chile*, XIV, 319.

1885-86. — Esofagotomia esterna. *Rev. med. de Chile*, 315-317.

1889-90. — Genu valgum, lado derecho; osteotomia, procedimiento Mac Ewen; curación. *Rev. med. de Chile*, XVIII, 137.

M. le Prof. GUSSENBAUER (de Vienne).

C'est aussi en pleine maturité de son talent que la mort vient de frapper le célèbre chirurgien allemand. Charles Gussenbauer était né le 30 octobre 1842, à Ober-Vellach, en Carinthie. Il prit ses grades en 1868, à l'Université de Vienne et entra de bonne heure à la clinique de Billroth comme assistant. Il y resta jusqu'en 1874, époque à laquelle il se fit « habiliter ».

Nommé en 1875 professeur ordinaire de chirurgie à Liège, il y enseigna jusqu'en 1878. De 1878 à 1894, il fut professeur à la Faculté allemande de Prague, puis il succéda à son maître, le célèbre Billroth, dans sa chaire de l'Université de Vienne, dont il fut nommé recteur.

S'inspirant de l'exemple et des doctrines de Billroth, Gussenbauer ne vivait que pour son art dont il avait la conception la plus élevée. « Tuto, cito,

manu strenua et nunquam intermiscente », telle était la règle classique qu'il suivait scrupuleusement. Il n'avait pas son pareil pour exécuter en trois secondes la désarticulation de la hanche par transfixion, d'après le vieux procédé classique. Ses autoplasties étaient vraiment artistiques.

Il a aussi beaucoup contribué au développement moderne de la chirurgie de l'estomac par ses travaux sur la résection partielle de cet organe.

D'ailleurs aucune branche de la chirurgie, même de l'orthopédie, ne lui est restée étrangère. Chirurgien habile, chercheur infatigable, professeur distingué, il laisse de profonds regrets chez ses élèves et chez ses malades qui le vénéraient.

Voici ses principaux travaux :

1871. — Ueber die Heilung per primam intentionem. *Arch. f. klin. Chir.*, Berl., XII, 791-813, 2 Pl.

1872. — Entwickelung des Epithelialkrebses in einer Bronchialdrüse nach einem Œsophaguskrebse. *Arch. f. klin. Chir.*, XIV, 560-621, 2 Pl.

1873. — Ein Beitrag zur Lehre von der Verbreitung des Epithelialkrebses auf Lymphdrüsen. *Arch. f. klin. Chir.*, XIV, 561.

1874. — Ueber eine lipomatöse Muskel und Nerven Degeneration und ihre Beziehung zu diffusen Sarcombildung. *Arch. f. klin. Chir.*, XVI, 602.

1875. — Die Methoden der künstlichen Knochentrennung und ihre Verwendung in der Orthopädie. *Arch. f. klin. Chir.*, XVIII, 375. — Die Knochenentzündungen der Perlmutterdrechsler. *Arch. f. kl. Chir.*, XVIII, 630.

1876. — Ueber die Pigmentbildung in melanotischen Sarcomen und einfachen Melanomen der Haut. *Arch. für. path. Anat. u. Phys.*, LXIII, — Extirpations eines Harnblasenmyoms nach Vorausgehenden tiefen und hoben Blatenschnitt. *Arch. f. klin. Chir.*, XVIII, 411.

1877. — Ueber ein neues Verfahren der Stomatoplastik zur Heilung der narbigen Kieferklemme. *Arch. f. klin Chir.*, XXI, fasc. 3.

1878. — [Résection du gros intestin pour une tumeur], *Berl. klin. Wchnschr.*, 355-356.

1879. — Ueber die buccale Extirpation der basilaren Rachengeschwulste, *Arch. f. klin. Chir.*, XXIV, 265.

1880. — Eine seltene Affection von Lymph-Extravasat. *Allg. Wien med. Ztg.* XXV, 159. — Ueber den Mechanismus der Gehirnerschütterung, *Prag. med. Wchnschr.*, V, 1; 15; 23. — Zur operativen Behandlung der Carcinome des S romanum. *Ztschr. f. Heilk.*, Prag., I, 207-229. — *Die traumatischen Verletzungen.* Stuttgart, F. Enke, 8°, xx-316 p.

1881. — Erfahrungen über Massage. *Prag. med. Wchnschr.*, VI, 1; 13; 29. — Ueber die Entwickelung der secundären Lymphdrüsengeschwülste *Ztschr. f. Heilk.*, Prag, II, 17-78, 5 Pl. — Rechtsseitiges, multiloculäres, sehr grosses Ovarialcystom; Ovariotomie; flächenartige multiple Adhæsionen; Stielversenkung; secundäre Drainage; Heilung. *Prag. med. Wchnschr.*, VI, 101-103. — Erfahrungen über die Jodoformbehandlung bei der Knochentuberculose. *Prag. med. Wchnschr.*, VI, 321; 333; 344; 346. — *Ueber Nervendehnung.* Prag. 8°.

1882. — Luxatio vertebrarum cervicis. *Allg. Wien med. Ztg.*, XXVII, 338. — Gelenksmaus. *Allg. Wien. med. Ztg.*, XXVII, 316. — Punction zur Sicherstellun der Diagnose eines Lebertumors. *Allg. Wien. med. Ztg.*, XXVIII, 327. — Ueber Nervendehnung. *Prag. med. Wchnschr.*, VII, 1-4. — Ein neues Darm compressorium. *Prag. Ztschr. f. Heilk.*, III, 331-334. — Ein Myxochondrom und Carcinom der Parotis. *Allg. Wien. med. Ztg.*, XXVII, 379. — Resection of the pyloric end of the stomach. *Med. et Surg. Reporter*, Phila., XLVII, 730-732. — *Sephthämie, Pyohämie und Pyo-Sephthämie.* Stuttgart, F. Enke, 8°, 326 p., 3 Pl., 1 Diag. — Ueber die Entwickelung die secündären. Lymphdrüsengeschwülste. *Prag. Zeitschr. f. Heilk.*, II, 17.

1883. — Fall. einer gelangenen Kehlkopfexstirpation. *Prag. med. Wchnschr.*, VII, 430. — Eine Schwertklinge im Magen, *Wien med. Bl.*, VI, 1537; 1569. — Zur operativen Behandlung der Pankreas-Cysten. *Arch. f. klin. Chir.*, Berl., XXIX, 358-364. — Zur Casuistik der Fremdkörper des Magens. *Prag. med. Wchnschr.*, VIII, 489; 499. — Ueber Scalpirung durch Maschinengewalt, *Prag. Ztschr. f. Heilk.*, IV, 380-392, 1 pl. — Operation einer Pankreascyste. *Wien. med. Presse*, XXIV, 414. — Ueber combinirte Œsophagotomie, *Prag. Ztschr. f. Heilk.*, IV, 33-48. — Zur Casuistik der Kehlkopfexstirpation. *Prag. med. Wchnschr.*, VIII, 297; 307; 317; 330.

1884. — Ein Beitrag zur Kenntniss und Exstirpation der myelogenen Schädelgeschwülste. *Prag. Ztschr. f. Heilk.*, V, 139-154, 2 pl. — Ueber einen Fall von traumatischem allgemeinem Emphysem. *Wien. med. Presse*, XXV, 438. — Ueber Hernia epigastrica. *Prag. med. Wchnschr.*, IX, 1-4.

1885. — Zur operativen Behandlung der tiefliegenden traumatischen Hirnabscesse. *Prag. med. Wchnschr.*, X, 1; 12; 23. — Ueber Stomatoplastik. *Prag. med. Wchnschr.*, X, 117-119.

1886. — Ein Fall von Incarceration des Processus vermiformis in einer rechtsseitigen cruralen Hernie. *Prag. med. Wchnschr.*, XI, 221. — Ueber Behandlung der Trigeminus-Neuralgie. *Prag. med. Wchnschr.*, XI, 289-291. — Zur Casuistik der Epilepsie nach Hirnläsionen. *Prag. med. Wchnschr.*, XI, 329-333.

1888. — Ueber Harnblasenstein-Operationen. *Prag. med. Wchnschr.*, XIII, 3; 9; 19; 26; 40; 53. — Ueber die Behandlung der Risfracturen des Fersenbeines. *Prag. med. Wchnschr.*, XIII, 161.

1890. — Ueber Ischias scoliotica. *Prag. med. Wchnschr.*, XV, 211; 225. — Ein Beitrag zur Exstirpation von Beckenknochengeschwülsten. *Festschr. z. Feier... d. k. k. allg. Krankenh. in Prag.*, Berl., 137-173.

1891. — Zur Casuistik der Pankreascysten. *Prag. med. Wchnschr.*, XVI, 365; 377.

1892. — Ein Beitrag zur Kenntnis der branchiogenen Geschwülste. *Beitr. z. Chir., Festschr... Th. Billroth...*, Stuttgart, 250-286, 4 pl. — Ein Beitrag zur Kenntniss der subpleuralen Lipome. *Arch. f. klin. Chir.*, Berl., XLIII, Hft. 3 et 4, 322-337. — Ueber Pachymeningitis tuberculosa circumscripta. *Prag. med. Wchnschr.*, XVII, 91-93.

1893. — Ueber die Ætherisation incarcerirter Hernien nach Finkelstein. *Prag. med. Wchnschr.*, XVIII, 427. — Ueber sacrale Dermoïde. *Prag. med. Wchnschr.*, XVIII, 441. — Ueber die Commotio medullæ spinalis. *Prag. med. Wchnschr.*, XVIII, 485-496.

1894. — Biographie von Billroth. *Prag. med. Wchnschr.*, XIX, 89-95. — Zur Kasuistik der Pankreascysten. *Prag. med. Wchnschr.*, XIX, 15; 29.

1895. — Die temporäre Resection des Nasengerüstes zur Freilegung der sinus frontales, ethmoidales, sphenoidales und der Orbitalhöhlen. *Wien. klin. Wchnschr.*, VIII, 377-380.

1898. — Prognose der Darmresection wegen Carcinoms. [Discussion]. Cong. d. deuts. Gesells. f. Chir., Berl., avril 15. — [Sur la technique opératoire de l'extirpation du cancer stomacal]. [Discussion]. XXVIIe Cong. Soc. all. d. Chir., Berl., avril 13-16.

1899. — Ueber die Behandlung der Gangrän bei Diabetes mellitus. *Allg. Wien. med. Ztg.*, XLIV, 59; 71. — [Des conditions propres à assurer le succès dans le traitement opératoire de l'épilepsie]. XXVIIIe Cong. Soc. allem. de Chir., avril 5-8.

1900. — Résultats du traitement opératoire du cancer du rectum. [Discussion]. XXIXe Cong. de la Soc. allem. de Chir., Berl., avril 21. — Dem Andenken E. Albert's. *Wien. klin. Wchnschr.*, XIII, 995-998.

Le XIe Congrès international d'Hygiène et de Démographie se tiendra cette année à Bruxelles, du 2 au 8 septembre.

Le propriétaire-gérant : Félix Alcan.

Coulommiers. — Imp. Paul BRODARD.

LES TUMEURS
DU CORPUSCULE RÉTRO-CAROTIDIEN

PAR MM.

Paul RECLUS, Professeur agrégé à la Faculté de Médecine de Paris, Chirurgien de l'hôpital Laënnec, Membre de l'Académie de Médecine.

et

Maurice CHEVASSU, Aide d'anatomie à la Faculté de Médecine de Paris, Interne à l'hôpital Laënnec.

Nous avons eu l'occasion de diagnostiquer et d'opérer récemment, à l'hôpital Laënnec, une tumeur dont le type est inconnu en France, mais a fait l'objet de travaux récents en Allemagne, en Autriche et en Russie. Nous avons étudié avec soin cette tumeur, développée aux dépens du corpuscule rétro-carotidien. Comme celles qui ont été décrites à l'étranger, elle est caractéristique, tant par son aspect clinique que par sa configuration microscopique. Nous appuyant sur l'ensemble des onze observations connues, nous présenterons ici une étude générale de ces tumeurs exceptionnelles.

Voici d'abord notre observation :

Mme L. J., âgée de quarante-neuf ans, se présente le 19 mars 1903 à la consultation du service de chirurgie de l'hôpital Laënnec. Elle se plaint d'une tumeur du sein; elle présente en outre une tumeur du cou qui, par son accroissement progressif, commence à l'inquiéter un peu.

La tumeur du sein a le volume d'une noix; elle occupe la partie supéro-interne du sein gauche. — Bien qu'assez facilement limitable, elle n'a pas la limitation précise des néoplasmes encapsulés; elle est à peu près régulièrement sphérique; sa surface est légèrement granuleuse. — Elle est dure, très légèrement adhérente à la peau, sans adhérences aux plans profonds. On ne rencontre dans l'aisselle aucun ganglion appréciable.

La tumeur du cou attira davantage notre attention.

Elle occupe la partie supérieure de la région cervicale gauche, sans se confondre, cependant, en haut avec la parotide; elle atteint en bas le niveau du bord supérieur du cartilage thyroïde; en avant, elle dépasse très légèrement une ligne verticale abaissée de l'angle de la mâchoire; en arrière, elle disparaît sous le sterno-mastoïdien qui la bride et s'étale sur le tiers

postérieur de sa face superficielle. Dans la profondeur, enfin, elle arrive au contact du pharynx; quand on refoule la tumeur, on peut facilement constater, par le toucher buccal, un soulèvement de la paroi pharyngienne. La tumeur est donc bien située dans la région du paquet vasculo-nerveux du cou.

La consistance est assez spéciale : plutôt molle que dure, sans être ni élastique, ni fluctuante, elle fuit en quelque sorte sous le doigt, ce qui gêne singulièrement pour définir ses limites et apprécier exactement sa forme. Elle semble avoir à peu près la forme et les dimensions d'un œuf de poule.

La tumeur présentait des battements, très visibles déjà à la simple inspection, et c'étaient eux surtout qui inquiétaient la malade. Sur toute la hauteur de la tumeur, les doigts étaient soulevés par des pulsations rythmiques synchrones aux pulsations du pouls; mais si la tumeur battait, elle ne présentait pas d'expansion. Cependant, à la partie inférieure, il existait toute une zone dans laquelle le pouce et l'index étaient écartés l'un de l'autre par une expansion, d'ailleurs assez faible. Cette zone était située directement au-dessus de la carotide primitive dont on sentait facilement les battements. Pas de frémissement appréciable à la main, pas de souffle. Au stéthoscope, on constatait que les battements de la carotide primitive étaient plus intenses que ceux du côté opposé — ils étaient particulièrement intenses au niveau de la partie inférieure de la tumeur; — de là, ils allaient en s'affaiblissant à mesure qu'on auscultait plus haut, mais restaient perceptibles jusqu'à la partie supérieure de la tumeur. Les deux temporales présentaient des pulsations identiques.

Il était difficile d'apprécier la réductibilité de la tumeur, dans cette région où manquaient les plans d'appui résistants. Néanmoins, lorsqu'on appliquait la main à plat sur la tumeur et qu'on la refoulait en masse vers le pharynx, elle paraissait avoir, pour un instant, presque complètement disparu, et l'on ne voyait plus qu'à peine la saillie disgracieuse qu'elle formait à la surface du cou. Puis, en quelques secondes, la tumeur se reproduisait; mais elle ne se reproduisait pas d'un mouvement uniforme : on la voyait reparaître par saccades synchrones au pouls; en trois ou quatre battements elle avait repris ses dimensions primitives.

Sous l'influence des efforts, toute la région cervicale gonflait, sans faire subir à la tumeur de modification appréciable.

L'examen de la bouche et du pharynx ne révéla rien d'anormal : pas de battements, pas de coloration spéciale.

L'interrogatoire de la malade nous avait appris que la tumeur était appréciable depuis cinq ans; — qu'au début, elle formait une petite boule, située au niveau de l'angle de la mâchoire, et animée de forts battements; — qu'elle s'était accrue peu à peu, sans provoquer de douleur vive. Longtemps elle avait été seulement disgracieuse; elle commençait aujourd'hui à devenir gênante.

Le diagnostic était délicat. La première hypothèse qui venait à l'esprit était celle d'un anévrysme. Mais on n'en trouvait là aucun des signes grossiers : ni l'expansion vigoureuse des ectasies à paroi souple, ni les phéno-

mènes stéthoscopiques. Ce n'était pas davantage une tumeur vasculaire veineuse, une de ces tumeurs qui s'affaissent comme un édredon sous la main qui les comprime : la réduction, bien que difficile à apprécier, était ici, au plus, partielle; l'effort était sur elle sans influence.

On était donc obligé d'abandonner l'hypothèse de tumeur vasculaire pour celle de tumeur solide, développée au contact des vaisseaux, périvasculaire. Quelle était cette tumeur solide?

Ce n'était pas un ganglion; bien volumineuse pour être constituée par un ganglion unique, trop régulière pour être formée par un amas de ganglions, elle ne présentait la consistance ni du ganglion tuberculeux, ni du ganglion néoplasique.

Ce n'était pas un épithélioma branchial, un branchiome malin, néoplasme dur, adhérent partout, à accroissement rapide; notre tumeur n'avait aucun caractère de malignité effective.

Il s'agissait d'une tumeur bénigne; était-ce le branchiome mixte, fibro-cartilagineux, qu'on rencontre parfois dans cette région? C'était une hypothèse plus rationnelle déjà; cependant les cas décrits jusqu'à présent sont des tumeurs plus dures, plus facilement limitables. Les goitres aberrants, qui peuvent avoir la consistance que présentait notre tumeur, siègent plus bas; quand ils occupent la région sus-hyoïdienne, ils sont médians, et non pas latéraux. Et enfin, il fallait tenir compte ici de ces rapports intimes que la tumeur présentait avec les gros vaisseaux du cou : située au-dessus du bord supérieur du cartilage thyroïde, elle était juste au niveau de la bifurcation carotidienne. Le diagnostic de tumeur de la glande carotidienne, tumeur dont nous connaissions l'existence par le travail de von Heinleth, nous parut le plus rationnel, et presque le seul possible. C'est avec ce diagnostic exact que l'opération fut entreprise.

Opération. — Elle fut pratiquée le 24 mars 1903, sous chloroforme.

Une incision des téguments, longeant le bord antérieur du sterno-mastoïdien sur une longueur de dix centimètres environ, conduisit immédiatement sur la tumeur. Elle semblait très vasculaire, recouverte par une sorte de capsule formée par un lacis de veines nombreuses; une grosse branche veineuse transversale, une des branches du tronc thyro-linguo-facial, apparemment, croisait la face superficielle; elle fut sectionnée entre deux ligatures.

La tumeur était ainsi mise à nu (fig. 1); une grosse artère, couchée dans un sillon peu profond de la face superficielle, montait verticalement, ou mieux, légèrement oblique en haut et en avant. Cette artère avait 5 millimètres de diamètre; elle ne présentait aucune branche appréciable; c'était cependant la carotide externe, car elle était croisée au-dessus de la tumeur par le grand hypoglosse qui débouchait derrière son bord postérieur, et en bas, elle aboutissait à un tronc plus volumineux, qui était certainement la carotide primitive. Le pôle inférieur de la tumeur reposait dans la bifurcation carotidienne, et, en le refoulant en haut, on pouvait voir les premiers millimètres de la carotide interne qui disparaissait tout de suite sous la face profonde de la tumeur. Le néoplasme, situé dans la fourche de la

bifurcation carotidienne, entre les deux carotides, présentait donc bien déjà les rapports de la glande carotidienne.

Assez facilement, on parvint à séparer la carotide externe de la capsule de la tumeur à laquelle elle adhérait un peu; il n'y eut pas pendant ce décollement la moindre hémorragie appréciable; la carotide externe fut alors réclinée en avant. La face superficielle de la tumeur était dès lors complètement libre.

Peu à peu la tumeur fut libérée en avant et en arrière. Mais elle était toujours solidement maintenue par ses adhérences à la carotide interne. On hésita à disséquer la tumeur par sa face profonde, dans la crainte de provoquer une véritable ouverture latérale dans l'artère en sectionnant les branches nourricières de la tumeur dont on soupçonnait l'existence; l'hémorragie eût été difficile à arrêter directement au niveau de cette face profonde que l'on voyait mal. Aussi crut-on préférable d'inciser directement la tumeur, de sa face superficielle à sa face profonde, sur la direction de la carotide interne dont on voyait l'origine; un profond sillon vertical creusé dans la partie superficielle de la tumeur servait en quelque sorte d'amorce à cette division.

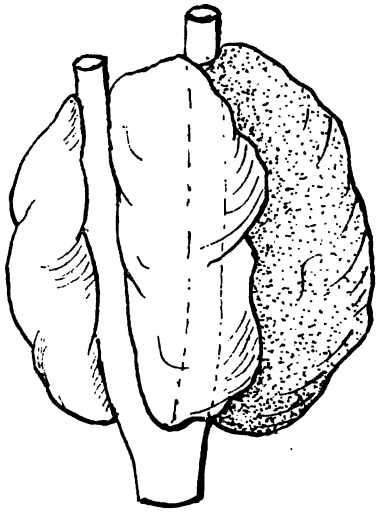

Fig. 1. — La tumeur, vue par sa face externe. Grandeur naturelle.

La section fut pratiquée au bistouri; la tumeur saignait peu. On traversa environ 15 millimètres de tumeur, et l'on arriva sur la partie superficielle de la carotide interne. Elle n'adhérait pas trop fortement à chacune des moitiés du néoplasme, et l'extirpation put être achevée sans qu'on eût aperçu aucune des branches vasculaires que l'on s'attendait à sectionner dans cette phase de la dissection.

L'ablation terminée, les deux branches de la carotide primitive étaient à nu sur une longueur de 4 centimètres. On ne voyait, pas plus sur l'une que sur l'autre, naître la moindre branche, et il n'y eut pas à placer dans ces régions la moindre ligature.

A la partie supérieure de l'incision, on trouva deux ganglions; ils étaient situés en arrière de la carotide externe, avaient 1 centimètre de long, et présentaient l'aspect et la consistance des ganglions lymphatiques normaux; ils furent néanmoins enlevés tous deux.

La plaie, par laquelle se produisait une hémorragie lente, en nappe, fut comprimée pendant qu'on procédait à l'ablation de la tumeur du sein.

L'opération fut terminée par la suture de la plaie avec drainage.

Les *suites opératoires* furent assez simples : en huit jours la réunion était obtenue, sauf au niveau du drainage, où une fistulette persista jusqu'au seizième jour. Le soir même de l'opération, on avait constaté l'existence d'une paralysie des filets buccaux inférieurs du facial. La malade conservait encore une certaine déviation de la bouche quand elle quitta l'hôpital le 20 avril; de plus, elle présentait une parésie de la moitié gauche de sa langue, étalée, lisse, avec déviation de la pointe à droite. La cicatrice était très souple; sous elle on sentait nettement les battements des carotides superficielles. L'état général paraissait excellent.

Examen macroscopique. — Il est facile de réappliquer l'une contre l'autre les deux moitiés de la tumeur; on peut étudier ainsi sa topographie en détail.

Elle est allongée dans le sens vertical et aplatie transversalement; elle mesure en hauteur 4 centim. 1/2, 3 centim. 1/2 en largeur, 2 centim. 1/2 en épaisseur. Ses deux faces ne sont pas directement externe et interne; l'une est plutôt antéro-externe, et l'autre postéro-interne.

La face antéro-externe est divisée en deux parties, antérieure et postérieure, par une échancrure profonde, verticale, étendue du pôle supérieur au pôle inférieur. La partie antérieure est légèrement convexe et de coloration particulièrement pâle; à égale distance de ses deux bords, elle présente une dépression à fond lisse, qui s'élève presque verticale, légèrement oblique en avant : c'était le lit de la carotide externe. La partie postérieure est en retrait sur la partie précédente; elle semble avoir été déprimée, par le sterno-mastoïdien peut-être, par la jugulaire interne, plus probablement; c'est la partie la plus vasculaire; elle a une coloration brun violet foncé, surtout dans sa zone basse, où quelques veinules rampent à sa surface.

La face postéro-interne est convexe dans son ensemble, et à peu près lisse. A sa partie antérieure, elle se déprime en un sillon vertical, moins profond que le sillon de la face externe, mais suffisant pour enfouir la plus grande partie de la carotide interne qui s'y trouvait cachée.

L'extrémité supérieure est légèrement convexe. L'extrémité inférieure est bifide; elle est formée par deux bosselures, la postérieure plus marquée, qui étaient situées de part et d'autre de la bifurcation carotidienne.

Dans l'ensemble, les deux tiers au moins de la tumeur étaient situés en arrière du plan passant par les deux carotides secondaires; un tiers à peine dépassait la fourche en avant.

Le néoplasme était partout nettement limité par une capsule fine, sous laquelle transparaissait sa coloration brun violacé, pâle en certains points, plus marquée en d'autres, très foncée, nous l'avons vu, à la partie postérieure de la face externe.

La surface n'était pas uniformément lisse; elle était gaufrée par un grand nombre de petites bosselures peu saillantes, semblant marquer comme une tendance à la lobulation de la tumeur.

La consistance était difficile à définir; elle était plutôt molle que dure, assez dépressible, mais élastique.

A la coupe, la tumeur paraît homogène, de couleur lilas pâle, avec des

zones plus foncées; elle ne présente pas de structure apparente; c'est à peine s'il existe dans les parties périphériques quelques traînées, un peu plus blanches, ressemblant à des travées conjonctives. Mais, vers les parties centrales, on aperçoit la lumière béante de 4 ou 5 cavités vasculaires; elles font dans la tumeur des trouées analogues à celles qu'auraient pu y faire des épingles de moyen calibre.

Différents points de la tumeur ont été pris pour l'examen histologique; les uns ont été fixés par l'alcool absolu, les autres ont passé par la série des alcools. Le plus volumineux des deux ganglions lymphatiques a été également examiné.

Examen microscopique. — Entourée par une capsule peu épaisse de tissu fibreux, la tumeur est, dans la plus grande partie de son étendue, exclusivement constituée par deux éléments : des vaisseaux et des cellules.

Les vaisseaux sont excessivement minces; leurs parois sont formées par le simple accolement de cellules endothéliales, doublées sur les plus volumineux seulement de quelques traînées conjonctives. Leur lumière est souvent assez large : ce sont plutôt des lacunes vasculaires que des vaisseaux proprement dits. Ils apparaissent, en général, sous forme de fentes allongées, plus ou moins rectilignes; on peut les suivre loin, les voir se bifurquer et se ramifier, conservant toujours leur même paroi endothéliale, mais rétrécissant peu à peu leur lumière. Il arrive un moment où les deux parois sont tellement rapprochées l'une de l'autre qu'elles donnent l'aspect d'une simple travée à double contour; elles peuvent enfin être à ce point au contact qu'on prendrait volontiers le vaisseau ainsi rétréci pour une cloison conjonctive, si l'on n'arrivait, par places, à retrouver un très léger écartement des deux parois, qui vient signer l'origine de ces formations anormales; ce n'est qu'exceptionnellement qu'on rencontre dans ces cavités vasculaires des globules rouges; elles sont, en général, complètement vides.

Les cellules sont disposées entre les travées formées par les vaisseaux. Les nids de cellules ainsi constitués présentent toutes les dimensions : les uns sont formés seulement par quelques cellules, la plupart en contiennent de 15 à 30; les plus vastes en peuvent contenir une centaine. Ces cellules sont volumineuses, polygonales ou cylindriques; leur noyau bien visible, situé en général au centre de la cellule, ne présente pas les dimensions des gros noyaux néoplasiques; leur protoplasme granuleux présente en quelques points une pigmentation foncée. Les éléments cellulaires sont tantôt accolés les uns aux autres, comme le seraient des cellules épithéliales, tantôt légèrement séparés les uns des autres. Ils forment assez souvent un amas rétracté au centre de l'alvéole vasculaire. Mais, en général, cette rétraction, liée au mode de fixation, est restreinte, et les cellules restent au contact de leur paroi, au moins dans un des points de l'alvéole. Au centre des amas, on rencontre parfois de petites cavités, mal limitées; on peut rencontrer aussi, épars entre les cellules, un certain nombre de globules rouges, et une substance finement fibrillaire.

Les rapports des cellules et des vaisseaux sont particulièrement importants à étudier. Les vaisseaux sont exclusivement formés par une lame

endothéliale continue, dont les noyaux proéminent légèrement dans la lumière du tube. C'est à la face profonde de ces cellules endothéliales que sont accolées les grosses cellules cylindriqnes, soit immédiatement, soit par l'intermédiaire d'une couche fibrillaire ou amorphe très mince; l'aspect est de tous points comparable aux figures que donnent Paltauf et von Heinleth, et qu'ils décrivent sous le nom d'endothéliome ou de périthéliome.

Telle est la structure de la plus grande partie de la tumeur; elle est, en somme, constituée par une infinité de ramifications vasculaires formant des

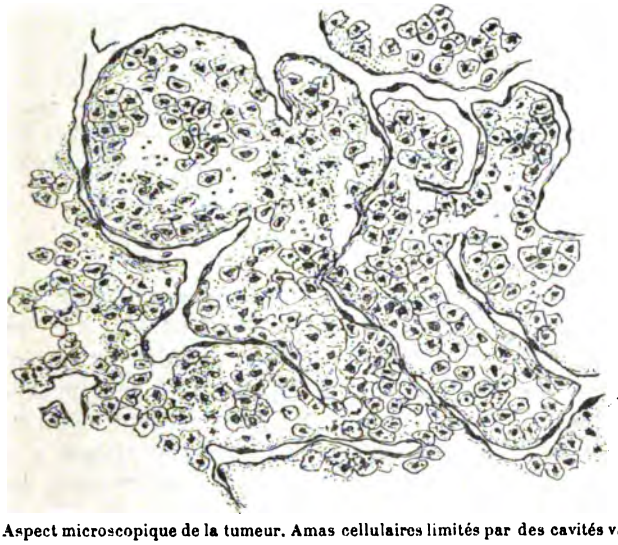

Fig. 2. — Aspect microscopique de la tumeur. Amas cellulaires limités par des cavités vasculaires.

sortes de mailles dans lesquelles sont contenues des cellules dont l'origine est discutable. Les ramifications vasculaires, elles, se continuent directement avec les gros vaisseaux qu'on trouve au centre de la tumeur; nous avons pu nous en assurer très nettement sur plusieurs coupes.

D'ailleurs, la destinée des gros vaisseaux n'est pas dans tous les points celle que nous venons de décrire. Au lieu de perdre rapidement le manchon fibreux qui les entoure pour se réduire bientôt à leur simple couche endothéliale, doublée ou non d'une toile fibreuse infime, on peut les voir s'entourer d'une couche épaisse de tissu fibreux, qui, s'étendant au loin, entoure et étouffe les éléments néoplasiques. C'est ainsi que, en certains points, le champ du microscope est occupé tout entier par du tissu fibreux dense, dans lequel on retrouve par places de minuscules amas cellulaires, parfois à peine reconnaissables.

Le ganglion examiné était un ganglion normal; sur aucune des coupes que nous en avons faites, nous n'avons trouvé d'envahissement néoplasique.

Quant à la tumeur du sein, elle est formée par un amas de cellules à gros noyau, cellules souvent fusiformes, parfois étoilées, et jamais au contact les unes des autres; on trouve de nombreux vaisseaux embryon-

naires au milieu des éléments néoplasiques; on n'y rencontre, tout au moins sur les coupes que nous avons pratiquées, aucun élément de la glande mammaire normale. Il s'agit d'un sarcome; le professeur Cornil, qui a bien voulu examiner nos préparations, nous l'a affirmé très catégoriquement.

Existe-t-il quelque rapport entre ce sarcome du sein et la tumeur du cou? S'agit-il d'une généralisation au sein, où elle est apparue depuis trois mois, de la tumeur du corpuscule carotidien, vieille de cinq ans? Nous ne le croyons pas, car la structure des deux tumeurs est tout à fait différente. Cependant, dans l'ignorance où nous sommes de la forme suivant laquelle se généralisent les tumeurs du corpuscule, si elles se généralisent, nous n'osons pas affirmer non plus que les deux tumeurs sont complètement indépendantes; il restera là, dans l'histoire des néoplasmes intercarotidiens, une lacune que seul pourra combler un ensemble d'observations analogues à la nôtre.

Historique.

Haller avait décrit depuis un siècle le « ganglion intercarotidien », auquel Arnold devait attacher son nom, quand on songea pour la première fois à lui faire jouer un rôle pathologique. Kölliker vit en lui l'origine possible de kystes du cou; Boucher, dans sa thèse de 1869, pensait que « dans son intérieur se formaient les kystes congénitaux composés de la région cervicale ». Nous ne chercherons pas ici quelle valeur pouvait avoir cette hypothèse aujourd'hui tombée dans l'oubli. Les tumeurs solides du corpuscule rétro-carotidien, comme l'a dénommé Rieffel, nous occuperont seules.

Elles furent décrites pour la première fois, en 1892, par le professeur Marchand[1], qui, à l'occasion du jubilé de Virchow, publia un travail sur l'anatomie normale et pathologique de la glande carotidienne. Marchand attirait l'attention sur un « angiosarcome alvéolaire » de cette glande, qui lui paraissait une tumeur unique dans son genre. La tumeur avait été extirpée en 1880 par Riegner, de Breslau, qui, avec elle, avait enlevé tout le paquet vasculo-nerveux du cou.

Vers la même époque, Paltauf[2], assistant à l'Institut d'anatomie pathologique de Vienne, avait eu l'occasion de distinguer, parmi les tumeurs nombreuses qui lui passaient entre les mains, quelques

1. Marchand, Beiträge zur Kenntniss der normalen und pathologischen Anatomie der Glandula carotica und der Nebennieren, *Festschrift Rüdolf Virchow*, Bd. 1, 1891.

2. Paltauf, Ueber Geschwülste der Glandula carotica, *Beiträge z. path. Anat. u. allg. Pathol.*, 1892, Bd. XI, 2, p. 260-301 (2 pl.).

néoplasmes qui, « par leur situation et leur structure, lui paraissaient tout à fait dignes d'attirer l'attention ». Sans connaître les études de Marchand, il décrivit, en 1892, les tumeurs de la glande carotidienne, en rapportant 4 cas, opérés à Vienne par Maydl, Dittel, Gersuny, en 1886, et par Albert, en 1889. C'est un travail très complet d'anatomie microscopique.

Maydl, qui avait déjà à son actif un de ces cas examinés par Paltauf, diagnostiqua et opéra en 1893, puis en 1895, deux nouvelles tumeurs du même genre. Elles furent étudiées par Kopfstein [1], qui en fit l'objet de deux articles successifs, où il envisageait spécialement le côté clinique, un peu négligé par Paltauf. La deuxième observation de Kopfstein, dans laquelle, fait complètement nouveau, il avait trouvé des ganglions envahis par le néoplasme, semble n'être parvenue à la connaissance d'aucun de ceux qui, depuis, ont écrit sur le sujet.

Malinovsky [2] publie à Kiew, en 1899, la huitième observation connue. Il s'attache particulièrement à l'étude des résultats opératoires dans ces tumeurs, et dans les ligatures des carotides en général.

En 1900, von Heinleth [3] opère un nouveau cas, et parvient, le premier, à enlever la tumeur sans lier aucune des carotides. Il reprend, à cette occasion, la question dans son ensemble, et nous donne, en deux parties, l'une clinique, l'autre histologique, la monographie la plus complète qui ait été écrite sur le sujet.

Une dixième observation a enfin été présentée à la *Société de Chirurgie de Moscou* par Siniouschine [4], en 1901. Siniouschine se contente de faire suivre sa communication de quelques considérations brèves sur le pronostic opératoire des tumeurs intercarotidiennes.

A notre connaissance, il n'a pas été publié, depuis cette dernière, de nouvelle observation. En ajoutant à ces dix cas celui qui nous est personnel, nous arrivons au total restreint de onze tumeurs du corpuscule rétro-carotidien.

1. Kopfstein, Beitrag zur Kenntniss der Geschwülste der Carotisdrüse, *Wiener klinische Rundschau*, 1895, IX, p. 83-85, 97-99, 117-118 (4 fig.).
Kopfstein, Ein weiterer Beitrag zur Kenntniss der intercarotischen Geschwülste, *Wiener klinische Rundschau*, 1895, IX, p. 336-339, 356-358 (3 fig.).
2. Malinowsky, *Contribution à l'étude des tumeurs de la glande carotidienne*, Kiew, 1899 (1 pl.).
3. Von Heinleth, Ein Fall von Carotisdrüsenperitheliom, *Münch. med. Wochensch.*, 26 juin 1900, p. 899-902 (1 fig.).
Von Heinleth, Beitrag zur Histologie des Perithelioma glandulæ caroticæ, *Centralb. f. allgem. Pathol. und path. Anat.*, 1900, Bd. XI, p. 599-603 (1 pl.).
4. Siniouschine, Tumeur développée aux dépens de la glande carotidienne, Communication à la séance 401 de la *Soc. de Chirurgie de Moscou*, 1901 (1 pl.).

ÉTIOLOGIE.

Ces tumeurs sont donc des tumeurs rares. Il serait cependant un peu prématuré aujourd'hui de juger de leur rareté par le chiffre très minime des cas observés jusqu'ici : on observe toujours mieux ce que l'on connaît. L'exemple de Maydl, qui a pu opérer trois de ces tumeurs dans l'espace de neuf ans, est là pour nous montrer qu'il ne s'agit peut-être pas de néoplasmes aussi exceptionnels qu'on le pourrait penser au premier abord.

Les causes qui président directement à leur développement nous échappent. Ne pouvant trouver la cause immédiate, nous en sommes réduits à chercher dans les antécédents des malades quelque cause plus ou moins éloignée. Dans un cas, la malade était atteinte de pleurésie tuberculeuse; dans un autre, le sujet était épileptique; ce sont là, sans doute, simples coïncidences; en général, il est dit, au contraire, que les malades étaient des individus robustes et bien portants. Les inflammations buccales et péri-buccales ont marqué deux fois l'apparition de la tumeur; une fois, c'était une amygdalite phlegmoneuse; l'autre, un phlegmon d'origine dentaire. Ici, nous n'oserions plus dire coïncidence seulement; on rencontre avec une telle fréquence des inflammations bucco-cervicales dans l'histoire des néoplasies du cou, des tumeurs branchiales en particulier, qu'il est difficile de ne pas établir entre elles une corrélation, si minime qu'elle soit. Il est possible que ces inflammations ne fassent que souligner une tumeur déjà existante, mais il est possible aussi qu'elles jouent un rôle, sinon dans leur apparition, du moins dans leur accroissement.

Les tumeurs de la glande carotidienne sont des tumeurs des jeunes. C'est entre dix-sept et trente-trois ans qu'ont été remarqués pour la première fois tous les néoplasmes publiés jusqu'alors. Notre cas seul s'écarterait de cette règle; l'attention de notre malade n'a été attirée sur sa tumeur qu'à l'âge de quarante-quatre ans; mais cela ne veut pas dire qu'elle ne se soit pas développée à une période plus précoce. La tumeur peut, en effet, présenter une évolution très lente; apparue dans la jeunesse et à l'âge adulte, elle peut n'être opérée qu'à une époque beaucoup plus tardive. Il est facile de s'en rendre compte en comparant les âges des opérés aux âges qu'ils avaient lors de l'observation première. L'apparition de chaque tumeur se serait produite à chacun des âges respectifs suivants : 17 ans 1/2, 20 ans, 20 ans, 27 ans 1/2, 27 ans 1/2, 30 ans, 30 ans, 30 ans, 31 ans 1/2, 33 ans, 44 ans, alors que l'âge des opérés est 18, 28, 30, 32, 32, 34, 35, 41, 46, 49 et 60 ans.

On peut donc admettre que nos tumeurs se développent surtout dans la jeunesse, après la puberté. Von Heinleth pense qu'elles se développent à la puberté même; la glande carotidienne s'accroîtrait normalement depuis la naissance jusqu'à la puberté, pour s'atrophier, ou tout au moins s'arrêter dans son développement à cette époque; si ce processus de régression fait défaut, la tumeur va être constituée; elle ne représenterait ainsi qu'un accroissement exagéré du corpuscule carotidien normal. L'hypothèse ne semble justifiée ni par les recherches anatomiques, ni par les faits cliniques, ni par les examens histologiques.

Les femmes semblent un peu plus souvent atteintes que les hommes : 7 femmes pour 4 hommes. Mais des conclusions sur ce sujet seraient prématurées. Il y a trois ans, on trouvait un chiffre égal pour les deux sexes; les premiers observateurs pensaient au contraire à une plus grande fréquence chez l'homme. C'est plus tard, sur un chiffre plus important de cas, que l'on pourra seulement juger.

Nous relevons enfin six tumeurs gauches pour cinq droites. Le côté est donc indifférent. Aussi nous semble-t-il inutile de reproduire ici les explications d'Heinleth au sujet de la plus grande fréquence, que, lui, avait observée à gauche. Basées sur l'obliquité plus grande des vaisseaux étendus de la carotide au corpuscule gauche, elles invoquaient une irritation des capillaires par un choc sanguin plus violent. L'hypothèse, plus mécanique que biologique, s'appuie d'ailleurs sur des faits anatomiqnes absolument contestables.

Anatomie pathologique.

Il est possible qu'un certain nombre des tumeurs qui nous occupent aient été extirpées, voire examinées histologiquement, sans qu'on eût su reconnaître leur véritable origine. Nous n'en voulons pour preuve que la première observation de Paltauf : l'examen pratiqué après l'opération avait fait croire à un épithélioma ganglionnaire secondaire à un cancer du corps thyroïde passé inaperçu; beaucoup plus tard, on abandonna ce diagnostic pour porter celui d'endothéliome de la gaine des vaisseaux. C'est Paltauf seulement qui rapprocha cette tumeur des tumeurs de la glande carotidienne qu'il étudiait, et qui rattacha définitivement à cet organe le néoplasme dont les origines étaient jusqu'alors restées inconnues.

De fait, l'anatomie pathologique des tumeurs du corpuscule rétro-carotidien est suffisamment caractéristique pour que leur siège, leur aspect extérieur, leur configuration microscopique, per-

mettent à qui les connaît de les rattacher d'une façon certaine à l'organe dont elles tirent origine.

Le *siège* de ces tumeurs est un de leurs caractères les plus significatifs. Elles sont situées dans la bifurcation de la carotide primitive, à cheval sur la fourche, entre la carotide externe et la carotide interne, qui les étranglent et qu'elles débordent en avant et en arrière, en arrière surtout; elles sont avant tout intercarotidiennes et rétro-carotidiennes; elles sont, accessoirement, antécarotidiennes.

Cette situation répond bien au siège du corpuscule carotidien normal; Andersch, Arnold, le croyaient intercarotidien; les recherches de Rieffel [1] ont montré qu'il était rétro-carotidien, et Princeteau [2] les a récemment confirmées par ses dissections. Le ganglion est situé juste derrière la bifurcation de la carotide primitive; il est, en moyenne, long de 7 millimètres. Sa moitié basse est appliquée contre la face postérieure de la carotide primitive, et son extrémité inférieure est reliée à la carotide par un méso vasculaire, dit ligament de Mayer. — La moitié haute « montre le nez » entre les deux branches de la bifurcation et tend à s'insinuer entre elles; toujours elle s'incline vers la naissance de la carotide interne à laquelle elle est plus intimement unie.

La glande, ainsi appliquée à la face postérieure du système carotidien, est enveloppée par la gaine fibreuse, très dense à ce niveau, qui entoure la carotide primitive; cette gaine remonte sur l'origine des carotides secondaires, et comme celles-ci restent accolées l'une à l'autre pendant un certain trajet, elle leur forme une gaine commune dont la partie postérieure bride en arrière le corpuscule carotidien.

On comprend, dès lors, qu'au jour où la glande carotidienne augmente de volume, elle s'étale sur la face postérieure des carotides, puis, bridée sans doute en arrière par la gaine commune aux vaisseaux, elle écarte la fourche, s'y développe pour venir s'épanouir sur la face antérieure. Elle est à ce moment appliquée, affaissée sur la fourche « comme un sac de farine » (Heinleth), formant une masse antérieure et une masse postérieure séparées par un isthme qu'étrangle la bifurcation. La masse postérieure est la plus volumineuse des deux, ce qui répond bien à l'origine rétro-carotidienne du néoplasme; le cas de Heinleth seul faisait exception à cette règle.

1. Rieffel, *Le corpuscule rétro-carotidien (ganglion inter-carotidien d'Arnold)*, Paris, G. Steinheil, 1892.

2. Princeteau, Le corpuscule rétro-carotidien au point de vue de ses connexions vasculaires et nerveuses chez l'homme, *Journ. de Méd. de Bordeaux*, 8 octobre 1899, p. 449-450 (1 fig.).

Nous ne croyons pas nécessaire de décrire plus explicitement la forme des néoplasmes du corpuscule rétro-carotidien; la reproduction des diverses tumeurs connues, que nous avons jointe aux observations qu'on trouvera à la fin de cet article, en dit plus que de longues descriptions.

Le *volume* de nos tumeurs est assez variable; les auteurs le comparent surtout à celui d'un œuf de pigeon ou à celui d'un œuf de poule. En général, le grand diamètre, le diamètre vertical, mesure 6 centimètres; le diamètre antéro-postérieur, 4 centimètres; le diamètre transversal, deux et demi. Les tumeurs les plus petites avaient 3 centimètres et demi de diamètre vertical; ce même diamètre atteint 8 centimètres dans les tumeurs les plus volumineuses.

Quel que soit leur volume, les tumeurs du corpuscule rétro-carotidien présentent dans la fourche carotidienne un aspect facilement reconnaissable. Leur coloration, plus ou moins foncée, est brune, brun rouge ou brun violacé; on en a vu de tout à fait violettes, comme il en existe de plus pâles, presque blanches; la plupart des auteurs ont comparé leur coloration à celle du corps thyroïde. La teinte n'est pas toujours, d'ailleurs, complètement uniforme; il peut exister des zones plus foncées; dans notre cas, la tumeur, d'un rouge violacé assez pâle dans ses parties superficielles, devenait d'un violet intense à sa partie postérieure.

La *consistance* est assez spéciale; elle est plutôt molle que dure; dépressibles, élastiques, ces tumeurs pourraient être comparées, au point de vue de leur consistance, à un fragment de thymus. Dans un cas de Paltauf, néanmoins, la consistance était ferme; dans ceux de Kopfstein, elle présentait quelques points durs contrastant avec la mollesse générale.

Les tumeurs du corpuscule carotidien sont nettement encapsulées; c'est une capsule fine, parfois transparente, quelquefois assez intimement appliquée à la surface du néoplasme. Elle envoie dans l'intérieur de celui-ci des travées, au niveau desquelles elle se déprime légèrement, si bien que la surface est en général plutôt grossièrement bosselée que tout à fait lisse. Nous insistons sur cet encapsulement manifeste; l'existence d'une capsule est, encore à l'heure actuelle, l'un des meilleurs indices de la non-malignité d'une tumeur; d'autre part, cet encapsulement facilite de façon singulière les manœuvres opératoires. Par-dessus la capsule propre s'étale une couche de tissu cellulaire lâche qui sépare le néoplasme des organes qui l'avoisinent. Dans deux cas seulement, la limitation paraît avoir été moins nette. Siniouschine dit textuellement que la capsule, adhérente aux tissus voisins, envoyait des prolongements

dans tous les sens; Marchand, sans s'expliquer autrement sur elle, soutient que sa tumeur présentait les caractères d'une malignité non douteuse.

Mais les plus intéressants des rapports de nos néoplasmes sont ceux qu'ils affectent avec les éléments du paquet vasculo-nerveux du cou.

Les artères sont logées dans des gouttières plus ou moins profondes, mais toujours plus marquées au niveau des carotides secondaires qu'au niveau de la carotide primitive; celle-ci peut être presque libre, ou en rapport avec le néoplasme par sa seule face postérieure. La profondeur des gouttières peut être telle que les artères sont pour ainsi dire enfouies dans la tumeur, et il est alors absolument impossible de les isoler; dans deux cas, les gouttières étaient peu profondes; c'est dans ces cas qu'on a pu séparer opératoirement la tumeur et les vaisseaux.

Malgré des rapports aussi intimes, les carotides conservent leur aspect normal; aucun auteur ne signale de rétrécissement de leur calibre; leurs branches, ou tout au moins les branches de la carotide externe, naissent en lieu normal, et la thyroïdienne supérieure, la linguale, la faciale, la pharyngienne ascendante, peuvent, à leur origine, être complètement enfouies dans le néoplasme. Nous ne nous expliquons pas comment, dans le cas par nous observé, nous n'avons pu voir aucune branche accessoire, alors que les deux carotides étaient isolées sur une longueur de cinq centimètres au moins à partir de leur origine.

La capsule, qui entoure la tumeur, l'entoure aussi aux points où elle est au contact des gros vaisseaux, et c'est en suivant ce plan de clivage qu'on peut parvenir à séparer vaisseaux et néoplasme. Malheureusement, ce plan de clivage n'existe pas toujours; dans trois cas, sur la pièce qu'ils étudiaient après son ablation, les observateurs ont constaté des adhérences telles que la séparation était impossible; la paroi artérielle était altérée, amincie, envahie, dit Paltauf, au point de devenir transparente.

Un autre élément semble devoir rendre encore la dissection plus délicate, c'est le pédicule vasculaire qui relie normalement la glande carotidienne, corpuscule vasculaire, aux vaisseaux carotidiens. A l'état habituel, ce pédicule est formé de 2, 3, 4 ou 5 petites branches, qui naissent de la face postérieure de la carotide primitive dans son dernier centimètre, exceptionnellement dans la bifurcation même ou au-dessus d'elle, et alors de la carotide interne. De là, les artérioles montent obliquement pour atteindre le pôle inférieur de la glande. Princeteau les dit longues de 2 millimètres en

moyenne; nous les avons vues plusieurs fois atteindre 6 et 7 millimètres. Néanmoins, il s'agit toujours là d'un pédicule court, et, dans notre cas en particulier, en disséquant la tumeur dans la zone de la bifurcation, nous nous attendions, en sectionnant les vaisseaux du corpuscule hypertrophié, à pratiquer dans l'artère une véritable ouverture latérale; il n'en a rien été; la séparation s'est effectuée sans une goutte de sang. Heinleth a constaté le même phénomène, et nous nous expliquons difficilement cette atrophie apparente des vaisseaux nourriciers d'un organe, à l'heure où cet organe est en voie de monstrueuse prolifération. Aussi bien, cette atrophie n'existe-t-elle pas toujours; si, dans la plupart des observations, il n'est pas fait mention des vaisseaux propres du corpuscule, dans 2 cas cependant, Paltauf en signale l'existence : une fois, c'était un rameau artériel, de plus de 1 millimètre de diamètre, qui s'échappait de la face postérieure de la carotide au niveau de la partie inférieure de la tumeur; une autre fois, plusieurs branches artérielles, dont deux plus grosses, s'étendaient de la tumeur à la carotide interne.

Les veines du corpuscule ne semblent pas avoir jamais gêné les opérateurs; nées de son pôle supérieur, comme l'a montré Princeteau, elles ont, entre les deux carotides secondaires, un long trajet, de 3 à 4 centimètres, avant d'atteindre le tronc thyro-linguo-facial ou ses branches originelles; ici donc pas de déchirure latérale à craindre.

La jugulaire interne s'est montrée plus embarrassante. Six fois, on note qu'elle adhérait à la partie postérieure de la capsule; une fois, on l'écarta assez facilement, mais Siniouschine n'arriva que péniblement à la dégager, et dans 4 cas enfin, les adhérences étaient telles que la résection fut inévitable.

Les nerfs sont moins souvent atteints; le vague a été réséqué trois fois; il adhérait à la face postérieure de la capsule; le sympathique, deux fois, pour la même raison; le grand hypoglosse a été réséqué, dans un cas, par Maydl : la tumeur, très volumineuse et remontant très haut, englobait complètement le nerf qui formait un petit cordon mince, très atrophié.

Nous aurons terminé ce chapitre d'anatomie macroscopique quand nous aurons signalé le fait que, dans plusieurs cas, on a rencontré aux côtés de la tumeur des ganglions lymphatiques. Ils ont été enlevés comme tels, ou reconnus seulement à l'examen microscopique. Or, dans un cas unique, celui de Kopfstein, ces ganglions, qui présentaient le volume d'une amande et étaient suspendus au pôle inférieur de la tumeur, étaient durs, infiltrés, envahis par le

néoplasme; on ne put retrouver que quelques vestiges de la substance ganglionnaire primitive. Nous aurons à revenir plus tard sur l'existence de cet envahissement ganglionnaire; bien que signalé une fois seulement sur 11 cas, il suffit à nous mettre en éveil, à nous faire douter de la nature toujours bénigne des tumeurs qui nous occupent; peut-être nous amènera-t-il à penser que dans les tumeurs de la glande carotidienne, il en est de bénignes, et il en est de moins bénignes.

La tumeur se laisse couper facilement; de coloration presque toujours foncée, elle donne l'impression d'un organe gorgé de sang. C'est du moins le fait qui ressort de l'ensemble des observations, car, dans notre cas, la tumeur, plutôt pâle, ne semblait pas vascularisée à l'excès.

La surface de coupe est finement granuleuse; elle est pénétrée par un nombre plus ou moins restreint de travées conjonctives qui partent de la périphérie pour se diriger vers le centre de la tumeur. On peut trouver, tantôt vers le centre, tantôt vers la périphérie, des zones plus denses, plus pâles, à aspect fibreux.

Examen microscopique. — Nous croyons pouvoir affirmer qu'à l'examen microscopique, toutes nos tumeurs sont semblables. Mais, nous n'avons pour en juger, à côté de nos préparations personnelles, que les descriptions et les figures que donnent les auteurs des différents mémoires parus sur la question. Or, plusieurs fois les figures manquent ou sont insuffisamment explicites, et le texte auquel on est alors obligé de se reporter est dans plus d'un cas obscur. Néanmoins, en rapprochant de nos préparations les figures de Paltauf, de Kopfstein et de von Heinleth, nous croyons être arrivés à nous faire de la structure de ces tumeurs une idée aussi exacte que possible.

Ces tumeurs sont formées de deux éléments essentiels : des cellules assez volumineuses, réunies en amas, et des formations vasculaires, à paroi mince, limitant ces amas; ainsi sont constituées des sortes d'alvéoles. Elles comprennent, en outre, un élément accessoire, du tissu fibreux, qui forme capsule à la périphérie du néoplasme, qui entoure au centre les plus gros vaisseaux, et qui envoie de la périphérie au centre un certain nombre d'expansions capables de diviser très grossièrement la tumeur en un certain nombre de lobes.

Les travées fibreuses, disons-le de suite pour n'y plus revenir, peuvent acquérir une grande épaisseur; certaines parties de la tumeur sont alors exclusivement fibreuses, ou presque exclusivement fibreuses, étouffant entre elles quelques rares amas cellu-

laires; ailleurs, au contraire, les travées fibreuses manquent ou sont à peine appréciables, et la tumeur paraît exclusivement formée de ramifications vasculaires et de cellules en amas. Ici, en un mot, comme dans toute tumeur, le tissu conjonctif peut réagir de façon plus ou moins vive, donnant des tumeurs dures, lorsqu'il prolifère; laissant au contraire aux tumeurs leur mollesse, lorsqu'il ne s'hypertrophie pas. Dans les tumeurs qui nous occupent, la néoformation fibreuse n'est pas à l'ordinaire considérable. On a pu même rencontrer certains néoplasmes qui en étaient presque complète-

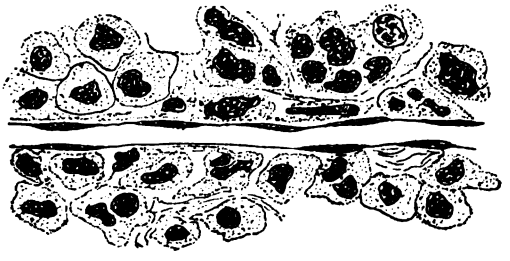

Fig. 3. — Coupe d'une cavité vasculaire et des amas cellulaires avoisinants, à un fort grossissement (d'après KOPFSTEIN).

ment dépourvus. Il est logique de supposer que ceux-ci ont une activité plus grande, et peut-être une bénignité moindre.

A un fort grossissement, nous pouvons étudier d'une façon complète, d'abord la paroi de chaque alvéole, puis son contenu. Nous aurons à voir par la suite quels rapports existent entre les deux éléments.

La *paroi* est formée par des capillaires; on voit, en général, très nettement leur lumière, séparant deux alvéoles voisins. Capillaire est le mot dont se sont servis jusqu'à présent les auteurs; en réalité, le terme n'est pas le terme propre. Quel que soit le sens dans lequel sont pratiquées les coupes, on retrouve toujours, limitant les alvéoles, des figures ressemblant à des coupes de capillaires faites suivant leur axe longitudinal; par contre, on ne rencontre pas, ou à peu près pas, de coupes transversales de ces mêmes capillaires. Nous sommes, pour ce motif, conduits à penser qu'il s'agit en réalité de cavités endothéliales, angiomateuses si l'on veut, qui forment autour des amas cellulaires qu'elles limitent une véritable capsule. La paroi de ces espaces vasculaires est très mince; elle est formée d'une rangée de cellules très aplaties, placées les unes au bout des autres, et présentant de distance en distance un noyau allongé qui fait une légère saillie dans la lumière de la cavité. La lumière présente des dimensions très variables, souvent larges, de la largeur

de l'amas cellulaire qu'elle limite, plus souvent étroite, de 9 à 12 μ en général; elle peut n'apparaître que sous forme d'une simple ligne claire, séparant les deux parois opposées de la cavité vasculaire. Elle n'a pas d'ailleurs un calibre régulier; quand on suit, comme il est possible de le faire sur quelques préparations, la coupe longitudinale d'une de ces cavités sur une longueur de 5 à 6 millimètres, on la voit peu à peu diminuer de calibre, mais d'une façon irrégulière, présentant ici un rétrécissement, là une dilatation. Enfin, la cavité peut être à ce point minime que ses deux parois arrivent au contact; la cavité n'existe plus qu'à l'état virtuel. Si l'on n'examinait que de pareils points, on pourrait facilement croire qu'il existe là une véritable travée fibreuse mince séparant deux alvéoles; mais il suffit de la suivre un instant pour voir, par-ci par-là, les deux parois s'écarter, une fine lumière reparaître; en même temps l'existence constante d'une double rangée de noyaux permet toujours d'affirmer l'existence de deux parois vasculaires accolées.

Les cavités ainsi limitées sont le plus souvent vides, bien que nous leur donnions le titre de cavités vasculaires. Sur nos préparations, nous n'y avons trouvé de globules sanguins que d'une façon exceptionnelle. Elles paraissent vides aussi sur les dessins que donnent Kopfstein et von Heinleth. Mais, dans plusieurs des figures de Paltauf, elles contiennent des globules rouges, certaines même en sont remplies.

De plus, nous avons pu suivre nous-mêmes sur nos préparations toutes les transformations que subissait une artériole véritable, cheminant au milieu d'une zone fibreuse interlobulaire, pour devenir paroi endothéliale d'espace angiomatique. Aussi sommes-nous très persuadés que ces cavités appartiennent au système sanguin.

Les *cellules* contenues dans les alvéoles ainsi limités ont un aspect épithélioïde quand elles sont pressées les unes contre les autres de façon à bourrer l'alvéole. Elles peuvent être moins serrées, s'écarter un peu les unes des autres, et il n'est pas rare d'observer alors, vers le centre de l'alvéole, une sorte de vide mal limité au niveau duquel on peut rencontrer des globules rouges.

Le volume des cellules est variable; il oscille entre 9 et 25 μ; en général, les cellules sont assez volumineuses; elles sont polygonales, ou plus ou moins allongées et déformées par pression réciproque; parfois même on a quelque mal à distinguer les limites des différents éléments. Chaque cellule possède un noyau arrondi, facilement colorable, de dimensions plutôt fortes; il peut atteindre et dépasser 10 μ.

Le nombre des cellules contenues dans un alvéole est extrêmement variable suivant les points; en deux parties toutes proches d'une même préparation, on peut rencontrer des proportions très différentes; les alvéoles volumineux contiennent, sur une coupe transversale, 40, 50 cellules et plus, alors que d'autres, les plus petits, en contiennent 5, 4, voire 3 seulement. Les petits alvéoles semblent répondre à une forme jeune, tandis que les cavités volumineuses répondent à un stade adulte.

Restent à étudier maintenant les rapports réciproques des cellules intra-alvéolaires et des parois vasculaires qui limitent les alvéoles. Ces rapports sont intimes : beaucoup de cellules sont immédiatement accolées à la face externe de la paroi endothéliale; Paltauf, et après lui von Heinleth, Malinovsky, n'hésitent pas à reconnaître là les figures caractéristiques du périthéliome.

Le rapprochement est, en effet, absolument légitime.

Par leur aspect microscopique, les tumeurs carotidiennes donnent tout à fait l'impression des tumeurs dites périthéliomes, et l'expression peut être conservée. Nous avouerons cependant qu'elle nous effraye un peu; qui dit périthéliome dit tumeur développée aux dépens de l'endothélium des capillaires lymphatiques qui entourent les vaisseaux, ou aux dépens des cellules conjonctives de la gaine vasculaire. Or, ici personne ne le met en doute, ce qui prolifère autour des vaisseaux, ce sont les cellules qu'on trouve déjà dans les mailles vasculaires du corpuscule carotidien normal. Dès lors, l'expression périthéliome ne repose plus que sur une hypothèse, celle de l'origine conjonctive de ces cellules. Nous en ferons d'autant plus volontiers le sacrifice que cette expression, courante en Allemagne, n'est que fort peu usitée en France, et qu'en décrivant sous le nom de périthéliome les tumeurs qui nous occupent, nous donnons à une interprétation sujette à caution une importance qu'elle ne doit pas prendre.

Aussi bien l'expression de tumeurs du corpuscule carotidien, qui fait foin des hypothèses, est-elle suffisamment explicite, voire tout à fait caractéristique, pour qui connaît la structure normale de ce corpuscule.

Andersch (1797) faisait du « ganglion intercarotidien » un ganglion nerveux, mais il n'en avait pas pratiqué d'examen microscopique.

Luschka[1] pratiqua cet examen; il rapprocha le ganglion des

1. H. Luschka, Ueber die drüsenartige Natur des sog. Ganglion intercaroticum, *Arch. f. Anat., Physiol. u. wissenchaftl. Medicin*, 1862, p. 405.

capsules surrénales, de la glande coccygienne. Il vit en lui une véritable glande vasculaire sanguine, comprenant des tubes cellulaires et des vésicules; aussi lu donna-t-il le nom de *glandula intercarotica*.

Puis Arnold[1] s'éleva contre la description de Luschka : ce que ce dernier avait pris pour des tubes glandulaires n'était que des capillaires ramifiés; la glande était avant tout un organe vasculaire; elle devait porter le nom de *glomeruli arteriosi intercarotici*.

On est revenu actuellement à l'opinion de Luschka. On admet qu'il y a dans la glande carotidienne plus que des glomérules vasculaires. Avec Heppner, Frey, Paltauf, on sait reconnaître dans les mailles vasculaires des cellules dont l'existence est indiscutable. La glande carotidienne est ainsi formée de deux éléments essentiels : des vaisseaux capillaires, richement anastomosés, formant des sortes de glomérules, et des cellules, à aspect épithélioïde, situées dans les mailles limitées par les vaisseaux, et semblant intimement accolées à la paroi vasculaire.

Sur ce premier point, tous les histologistes sont aujourd'hui d'accord. Mais ils se rangent en deux camps lorsqu'il s'agit d'interpréter les rapports des vaisseaux et des cellules.

Les uns, avec Éberth, Marchand, Paltauf, etc., voient entre cellules et vaisseaux des rapports intimes; les cellules épithélioïdes ne seraient qu'un bourgeonnement de la paroi vasculaire. Les autres, avec Luschka et Stilling, voient entre cellules et vaisseaux une indépendance véritable; ils rapprochent la glande carotidienne de la capsule surrénale; la glande carotidienne mérite à tous points de vue le titre de glande vasculaire sanguine.

Chacun des deux camps s'appuie d'ailleurs sur l'embryologie pour confirmer ses dires. Ceux qui croient à la nature glandulaire, épithéliale, du corpuscule carotidien, invoquent les recherches embryologiques de Stieda, de Fischelis, de Rabl, de Prenant, de de Meuron, d'après lesquelles la glande carotidienne est formée aux dépens d'un bourgeonnement endodermique de la troisième ou de la quatrième fente branchiale, dit nodule thymique. Ceux qui croient à la nature endothéliale de ses cellules épithélioïdes s'appuient sur les travaux de Kastschenko, confirmés par Paltauf : la glande carotidienne serait formée par un bourgeonnement de la couche adventice de la carotide interne.

En réalité, les travaux de Stilling[2] ont fait entrer dans une nou-

1. Arnold, *Virchow's Archiv*, 1865, vol. 38.
2. Stilling, Du ganglion intercarotidien, *Travaux de l'Univ. de Lausanne*, 1892 (1 pl.).

velle voie l'étude de la glande carotidienne. Stilling a distingué dans cet organe deux sortes de cellules, les cellules connues jusqu'alors, et des cellules spéciales, se colorant en brun par l'action des sels de chrome. Ces dernières seraient absolument comparables aux cellules pigmentées qu'on rencontre dans la substance médullaire des capsules surrénales et dans certains ganglions du grand sympathique. Ces recherches ont été confirmées en 1900 par Kohn [1] : la glande carotidienne, avec ses cellules « chromaffines » fait partie du système des paraganglions sympathiques, développés surtout le long du sympathique pelvien et du sympathique abdominal. Elle devient ainsi le « paraganglion intercarotidien ». Et nous voilà peu à peu ramenés vers la théorie primitive, la théorie nerveuse d'Arnold.

D'ailleurs, la nature des cellules du corpuscule nous intéresse moins ici que leur existence même. Or, ce que personne ne discute plus, ce que nous savons, pour l'avoir vu sur nos propres préparations de corpuscules carotidiens, c'est que ces cellules existent; c'est que le corpuscule contient bien deux éléments, l'un vasculaire, l'autre cellulaire; c'est enfin que ces deux éléments, vasculaire et cellulaire, se retrouvent tous deux, considérablement hypertrophiés et multipliés, dans les tumeurs du corpuscule. Que les vaisseaux, en effet, se dilatent, s'étalent à la surface des cellules pendant que celles-ci se multiplieront et augmenteront le volume de leurs amas, et la tumeur sera constituée. C'est, jusqu'à un certain point, et dans un tout autre ordre d'idées d'ailleurs, un mode de développement comparable à celui des adéno-fibromes du sein : les vaisseaux du corpuscule carotidien se dilatent comme les acini de la glande mammaire, et coiffent en quelque sorte les excroissances formées à leur contact par les cellules périvasculaires, comme l'épithélium de l'acinus dilaté s'étale à la surface des excroissances que forme le tissu fibreux péri-acineux. Finalement, les amas épithéliaux vont, comme les excroissances fibreuses, former de véritables grappes coiffées de la paroi de l'acinus hypertrophié, dans un cas, de la paroi du capillaire distendu, dans l'autre.

Peu nous importe, dès lors, que la tumeur dont nous connaissons la texture s'appelle angio-épithéliome, angio-sarcome, endo- ou périthéliome; elle est, avant tout, une tumeur de la glande carotidienne, homologue à cette glande. Comme le dit déjà Paltauf, ces tumeurs sont à la glande carotidienne ce qu'est le chondrome vis-à-vis du cartilage, ce qu'est le myome vis-à-vis du muscle utérin.

1. Kohn, Ueber den Bau und die Entwicklung der sog. Carotisdrüse, *Arch. f. mikr. Anat.*, Bd. LVI, 1900, p. 81-148 (2 pl.).

Et Paltauf ajoutait : « Si l'on pouvait admettre que le corpuscule carotidien contient des éléments épithéliaux, l'expression d'adénome intercarotidien serait certainement l'expression la plus exacte ».

Nous aurions voulu trouver, dans l'aspect des cellules intra-alvéolaires, dans leur volume, dans celui de leur noyau, dans les dimensions des amas, des caractères permettant de penser que telle tumeur est relativement bénigne, telle autre relativement maligne. Mais, d'après les descriptions des auteurs et leurs planches, il nous a semblé que la structure était analogue dans les cas à accroissement lent et dans les cas à croissance rapide, dans ceux qui adhéraient aux organes voisins et dans ceux qui n'adhéraient pas, dans ceux qui ne présentent aucun signe de malignité et dans ceux qui ont envahi les ganglions ou qui ont récidivé.

Nous n'avons pas jusqu'à présent parlé des dégénérescences que l'on rencontre fréquemment dans nos néoplasmes. Elles apparaissent sous forme de lobules réfringents, hyalins; Paltauf, en particulier, les a étudiées avec soin; il a montré qu'il s'agissait de dégénérescences hyalines d'amas cellulaires, dus apparemment à un trouble dans l'apport vasculaire du lobule ainsi altéré. Nous ne croyons pas que ces dégénérescences méritent d'être signalées plus longuement.

Symptômes.

Les tumeurs du corpuscule carotidien évoluent depuis un certain temps déjà, le jour où les malades les remarquent pour la première fois. Il y a là une phase insidieuse, variable avec les sujets, variable aussi avec l'activité du néoplasme. C'est le hasard, presque toujours, qui fait reconnaître l'existence d'une tumeur, petite encore, située sur un des côtés du cou. Le malade croit avoir « une glande » et ne s'en préoccupe pas davantage; il ne se plaint guère que le jour où la tumeur provoque quelques douleurs, ou tout au moins une certaine gêne. D'autres attendent que la difformité soit très apparente, et cèdent enfin à un mouvement de coquetterie tardif. La plupart s'inquiètent d'un accroissement progressif, lent, mais sûr; ceux-là se présentent de meilleure heure au chirurgien; c'est sur eux qu'on peut observer la tumeur dans ses périodes les plus précoces.

La déformation peut être minime. Dans les cas moyens, c'est une voussure légère, en pente douce, occupant la région sterno-mastoïdienne supérieure. En mettant le sujet en pleine lumière, la tête en légère extension, et en le regardant de face, ce qui permet de comparer les contours du côté malade avec ceux du côté sain, on

apprécie facilement l'étendue de la déformation. Du même coup, l'on constate que la tumeur est soulevée par des battements très nets, isochrones au pouls. La peau ne présente à sa surface aucune altération; elle a conservé sa coloration normale.

La tumeur n'est pas tout à fait superficielle. Elle est séparée des téguments par le plan musculo-aponévrotique superficiel du cou. Le bord antérieur du sterno-mastoïdien croise, à l'ordinaire, obliquement sa face superficielle; elle présente ainsi toute une zone postérieure dont la palpation est rendue plus difficile par l'interposition du muscle relâché, impossible, par sa contraction. La zone antérieure, plus étendue que l'autre, en général, est au contraire très facile à explorer à travers l'aponévrose superficielle, surtout si l'on prend soin de relâcher celle-ci en inclinant le menton vers le côté malade.

En bas, la tumeur atteint, entre le sterno-mastoïdien et le massif laryngé, le niveau du cartilage thyroïde, bord inférieur exceptionnellement, bord supérieur souvent, partie moyenne surtout. C'est sa limite la plus fixe.

En haut, elle remonte vers l'excavation parotidienne. Les petites tumeurs ne dépassent pas le niveau du bord inférieur de la branche horizontale du maxillaire; les plus volumineuses remontent derrière la mâchoire, atteignent la mastoïde; elles respectent toujours le lobule de l'oreille qu'elles ne dédoublent pas.

Le bord antérieur du néoplasme répond à une ligne verticale abaissée de l'angle de la mâchoire, mais il peut empiéter sur la région sous-maxillaire. Le bord postérieur s'étend plus ou moins loin sous la face profonde du sterno-mastoïdien soulevé.

Le palper bimanuel permet enfin de constater que la tumeur, repoussée par la main restée superficielle, vient par sa face profonde au contact de la paroi pharyngée.

On peut donc préciser déjà nettement la situation du néoplasme : il occupe exactement la région carotidienne, et, en particulier, la région des deux carotides secondaires et de leur bifurcation, puisque celle-ci se fait au niveau du bord supérieur du cartilage thyroïde.

Le volume des tumeurs est variable, nous l'avons indiqué déjà dans le chapitre anatomo-pathologique, et nous n'y reviendrons pas; on retrouve sous la plume de la plupart des auteurs la comparaison de l'œuf de pigeon, ou celle de l'œuf de poule.

Les bosselures de la surface, peu appréciables, passent souvent inaperçues; la tumeur donne l'apparence d'une tumeur à surface lisse.

La consistance serait assez caractéristique : elle est assez molle

dans la majorité des cas, légèrement élastique; certains auteurs l'ont cependant dite flasque, d'autres ont trouvé, au milieu des masses molles, des parties dures. Néanmoins c'est en général d'une tumeur molle qu'il s'agit.

Les pulsations sont ici l'un des signes qui frappent le plus. Très nettes et faciles à expliquer par la situation de la tumeur dans la fourche vasculaire, dont elle transmet les battements, elles disparaissent pendant la compression de la carotide primitive. Elles sont toujours plus accentuées sur les tumeurs petites que sur les tumeurs volumineuses. Ce ne sont que de simples battements; il n'y a pas d'expansion, ou il n'y a qu'une expansion très légère. Dans notre cas, l'expansion existait, restreinte, mais indiscutable, dans la moitié inférieure de la tumeur; était-ce l'expansion de la tumeur elle-même? était-ce seulement celle de la carotide externe appliquée dans la gouttière qu'elle s'était creusée dans la face externe? Cette deuxième hypothèse nous paraît la plus vraisemblable.

Les tumeurs de la glande carotidienne sont assez mobiles dans le sens transversal; elles le sont à peine, ou pas du tout, dans le sens vertical. Elles peuvent être refoulées dans la profondeur, vers le pharynx, et donnent alors naissance à un phénomène qui est peut-être caractéristique, sans que nous puissions l'affirmer, puisque la manœuvre ne semble avoir été pratiquée que par Maydl et par nous. Ce phénomène est celui-ci : quand nous appliquions notre main sur la tumeur, en la refoulant pendant un instant, et que nous enlevions brusquement notre main, la tumeur semblait d'abord avoir disparu. Puis, immédiatement après, nous la voyions reparaître en deux ou trois pulsations successives, qui rapidement lui rendaient son volume primitif. A n'en pas douter, il s'agissait là d'une fausse réduction; en refoulant la tumeur, nous refoulions avec elle les vaisseaux carotidiens qui tendaient immédiatement, surtout sous la pression systolique de l'ondée sanguine, à redresser la courbe à convexité pharyngienne que nous leur avions imprimée. C'est sans doute ce même phénomène qu'avait constaté Maydl (obs. VII); la tumeur, dit en effet Kopfstein, se regonflait « allmählig » dès que cessait la pression.

L'auscultation pratiquée à la surface de la tumeur fait entendre un ton systolique, ou un murmure plus ou moins accentué; ce bruit n'est pas plus intense que celui qu'on peut entendre plus bas, à l'auscultation de la carotide primitive; dans les tumeurs volumineuses, les signes d'auscultation peuvent complètement manquer.

Pour nous résumer, nous dirons donc que les tumeurs qui nous

occupent sont topographiquement des tumeurs de la région carotidienne, développées au niveau et au-dessus de la bifurcation des carotides; morphologiquement, des tumeurs assez molles, et surtout des tumeurs périvasculaires, c'est-à-dire empruntant aux vaisseaux qui sont à leur contact leur battement, leur murmure, un certain nombre de leurs symptômes. Ce ne sont pas des tumeurs vraiment vasculaires; elles n'ont qu'à l'état d'ébauche l'expansion des tumeurs artérielles; elles ne présentent pas l'augmentation de volume pendant l'effort que présentent les tumeurs veineuses.

(*A suivre.*)

LE DIAGNOSTIC
DU SIÈGE DE L'OCCLUSION DANS L'ILÉUS

Par E. TAVEL,

Professeur à la Faculté de médecine de Berne.

On a beaucoup écrit sur l'iléus. Nombre de chirurgiens distingués ont consacré à ce chapitre des études expérimentales et cliniques remarquables, depuis surtout que, grâce à l'asepsie, cette affection est sortie du cadre de la médecine interne pour entrer dans le domaine opératoire.

Si je me décide à intervenir dans la question, malgré le nombre relativement restreint des cas dont je dispose, c'est parce que je crois, comme Mikulicz, que ce n'est que par une longue étude des cas observés par beaucoup de chirurgiens qu'on arrivera à se rendre compte exactement des indications et contre-indications de l'intervention chirurgicale.

Kocher exige que chaque cas d'iléus soit étudié à fond avant qu'un traitement médical ou chirurgical soit institué et proteste autant contre la routine chirurgicale, qui consiste à faire l'incision exploratrice sans autres recherches diagnostiques, que contre la routine médicale, qui fait administrer un remède quelconque avant d'avoir posé un diagnostic exact.

C'est comme l'a fait remarquer v. Wahl, le diagnostic précis du siège de l'occlusion qui déterminera le mode de procéder, l'incision à faire, et fera rapidement trouver l'obstacle. Il faudra donc savoir faire ce diagnostic exact, et c'est ce point de la question que j'étudierai ici.

Si j'ai employé soit dans le titre, soit dans le courant de ce travail fréquemment le mot d'iléus au lieu de l'expression, plus courante en français, d'occlusion, c'est parce que ces deux termes ne sont pas complètement synonymes. Par *iléus* j'entends l'ensemble des symptômes qui résultent de l'arrêt de la circulation intestinale ; or, cet

arrêt ne dépend pas nécessairement d'une occlusion; la paralysie de l'intestin, sans occlusion mécanique, suffit pour amener le syndrome de l'iléus.

Mikulicz définit aussi l'iléus comme un « Symptomen complex » résultant de l' « Unwegsamkeit des Darmes ».

Je ne relaterai pas ici tous les cas d'iléus que j'ai eu l'occasion d'observer dans ces dernières années, mais me bornerai à décrire ceux qui présentent un intérêt au point de vue spécial du diagnostic du siège et du mécanisme de l'occlusion.

Avant de traiter mon sujet spécial, il ne sera pas inutile de faire une revue des *causes*, des *symptômes* de l'iléus et de son *diagnostic* en général.

Causes de l'iléus.

Schlange, Leichtenstern, Naunyn, Kocher admettent la division en deux groupes principaux : l'*iléus dynamique* et l'*iléus mécanique*.

Murphy classifie tout d'abord les iléus en : *mécaniques*, *dynamiques* et *adynamiques*, l'iléus adynamique de Murphy correspondant à l'iléus dynamique des auteurs précédents. Cette contradiction provient de ce que les auteurs premièrement nommés emploient le terme de dynamique dans le sens biologique de Blainville, comme synonyme de fonctionnel, tandis que Murphy veut entendre par adynamisme le manque de fonction et par dynamisme, l'hyperfonction; il en résulte un manque de clarté qu'on pourrait éviter en adoptant le terme de fonctionnel. Comme néanmoins le terme d'iléus dynamique est très généralement adopté et est juste dans le sens physiologique et philosophique, je pense qu'il vaut mieux le maintenir et le compléter suivant le schéma de Tuja, en désignant le mode de péristaltisme qui cause l'iléus : l'*eupéristaltisme* étant la bonne péristaltique; l'*apéristaltisme* désignant la paralysie; le *dyspéristaltisme* caractérisant la contraction désordonnée locale de l'intestin. A ces différents péristaltismes, je proposerai d'ajouter : 1° l'*hyperpéristaltisme*, qu'on observe quelquefois comme contraction généralisée tonique ou clonique de l'intestin, principalement dans le saturnisme, mais aussi dans d'autres intoxications et comme symptôme d'irritation réflexe; 2° l'*antipéristaltisme décrit* dans l'iléus hystérique et qui explique une série de phénomènes qui resteraient incompréhensibles sans cela.

Le tableau synoptique de Murphy sur l'étiologie de l'iléus, fort complet, mérite d'être indiqué ici.

- Iléus
  - Adynamique
    - Par opérations sur le mésentère.
      - — étranglement de longue durée.
      - — lésions pathologiques de la moelle épinière.
      - — lésions des nerfs périphériques de l'intestin.
    - Réflexes par
      - Épiploon incarcéré.
      - Calculs biliaires.
      - Compression de l'ovaire.
      - Pleurésie diaphragmatique.
    - Septique par
      - Péritonite locale.
      - Péritonite générale.
      - Embolie.
      - Thrombophlébite.
    - Urémique.
  - Dynamique.
    - Intoxication saturnine chronique.
    - Intoxication par tyrotoxine.
  - Mécanique
    - Par hernies externes
      - Inguinales.
      - Crurales.
      - Ombilicales.
      - Abdominales.
    - Interne par
      - Poches péritonéales.
      - Hernies diaphragmatiques.
      - Hernies inguinales.
      - Hernies ombilicales.
      - Brides.
      - Diverticules.
      - Volvulus.
      - Intussusception.
      - Tumeurs.
      - Rétractions cicatricielles.
      - Coprolithes.
      - Corps étrangers (entérolithes).

Quelques réflexions s'imposent : il semble qu'il y ait lieu de distinguer dans l'iléus adynamique les cas résultant des lésions nerveuses de ceux qui sont la conséquence des lésions vasculaires. L'iléus mécanique divisé comme le veut Murphy ne tient pas compte des vices de formation, ni de certains rétrécissements; il semble indiqué aussi de distinguer entre l'obturation, la compression et les vices de position, comme le fait Jalaguier.

L'étude d'un grand nombre de cas dans la littérature et les considérations qui précèdent m'amènent donc à proposer la classification suivante :

- **Iléus dynamique**
  - Par apéristaltisme, suite de
    - Lésions nerveuses
      - 1. De la moelle épinière.
      - 2. Des nerfs périphériques.
    - Réflexes nerveux par
      - 3. Épiploon étranglé.
      - 4. Sac herniaire étranglé.
      - 5. Hernie de Littre.
      - 6. Étranglement d'organes herniés (testicule, ovaire).
      - 7. Étranglement de calculs (biliaires, du cholédoque, rénaux, de l'uretère).
      - 8. Pleurésie diaphragmatique.
      - 9. Traumatisme extrapéritonéal.
      - 10. Traumatisme intrapéritonéal (opératoire).
    - Lésions vasculaires.
      - 11. Embolie septique et aseptique.
      - 12. Thrombose septique et aseptique.
      - 13. Ligature opératoire.
    - Intoxication.
      - 14. Alcaloïdes (morphine).
      - 15. Urémie.
    - Inflammation.
      - 16. Péritonite intestinale.
      - 17. Péritonite de voisinage, inflammation d'organes abdominaux, cholécystite, ovarite, métrite.
  - par dyspéristaltisme, suite de
    - Réflexe nerveux.
      - 18. Hystérie.
    - Intoxication.
      - 19. Saturnisme.
  - par hyperpéristaltisme, suite de
    - Réflexe nerveux.
      - 20. Inflammation de voisinage.
    - Intoxication.
      - 21. Toxines microbiennes, tyrotoxines.
  - par antipéristaltisme.
    - 22. Hystérie.

- **Iléus mécanique.**
  - Suite d'obturation par
    - Corps étrangers.
      - 23. Calculs biliaires.
      - 24 Boutons anastomotiques.
      - 25. Noyaux de cerise.
      - 26. Ascarides.
      - 27. Coprolithes, entérolithes.
    - Néoplasmes (du canal intestinal).
      - 28. Polypes.
      - 29. Leiomyomes.
      - 30. Lipomes.
      - 31. Carcinomes.
      - 32. Tuberculose.
      - 33. Pancréas accessoire.
    - Anse invaginée.
      - 34. Invagination simple.
      - 35. Invagination double.

- **Iléus mécanique.**
  - Suite de compression par
    - Corps étrangers.
      - 36. Compresses, instruments, etc.
    - Organes déplacés.
      - 37. Rate.
      - 38. Estomac.
      - 39. Utérus.
      - 40. Ovaire.
    - Inflammation des organes.
      - 41. Aseptique (torsion du pédicule).
      - 42. Septique (pancréatite).
    - Exsudats
      - Intrapéritonéaux.
        - 43. Périt. tuberc. avec et sans gaz.
        - 44. Hématomes.
      - Extrapéritonéaux.
        - 45. Hématomes sous-séreux.
    - Néoplasmes
      - Intrapéritonéaux.
        - 46. Dermoïdes.
        - 47. Kystes mésentériques.
        - 48. Échinocoques.
        - 49. Grossesse extra-utérine.
      - Extrapéritonéaux.
        - 50. Sarcomes.
        - 51. Carcinomes.
        - 52. Ostéomes.
    - Brides. — 53.
  - Suite de vices de position
    - Appendice vermiforme. — 54.
    - Diverticule de Meckel. — 55.
    - Hernies
      - 56. Ombilicales.
      - 57. Crurales.
      - 58. Inguinales.
      - 59. Ventrales.
      - 60. Périnéales.
      - 61. Obturatrices.
      - 62. Propéritonéales.
      - 63. Rétro-péritonéales.
      - 64. Diaphragmatiques.
      - 65. Mésentériques.
      - 66. Canal omphalo-mésentérique.
      - 67. Trou de Winslow.
    - Adhérences.
      - 68. Intestins entre eux.
      - 69. Intestins avec paroi abd. ou organes abd.
    - Coudures. — 70.
    - Volvulus. — 71.
  - Suite de rétrécissements.
    - Congénitaux. — 72.
    - Acquis.
      - 73. Tuberculose.
      - 74. Syphilis.
      - 75. Actinomycose.
      - 76. Carcinome.
      - 77. Compression (utérus).
      - 78. Cicatricielles ulcéreuses.
      - 79. Cicatricielles traumatiques.
  - Atrésie. — 80.

1. L'*iléus par lésion de la moelle épinière* est le type de l'iléus paralytique; on ne peut invoquer ici aucune autre cause adjuvante. Kocher en a observé et décrit plusieurs cas intéressants dans sa belle monographie sur les traumatismes de la colonne vertébrale. Mikulicz, Wagner et Stolper en ont aussi décrit.

Le cas de Murphy (p. 509) est fort intéressant et montre qu'il suffit d'une compression par hématome sans écrasement de la moelle même pour produire l'iléus par apéristaltisme.

Un homme de trente-deux ans reçoit une balle dans le cou et tombe paralysé, sans perdre sa connaissance. Paralysie complète des extrémités et aphasie. Après trente-six heures, perte de la connaissance; la respiration n'est que diaphragmatique, le ventre énormément distendu. Priapisme. Mort à la fin du quatrième jour.

A l'autopsie, on trouve le canal rachidien plein de sang comprimant la moelle. Hamburger décrit un cas de paralysie intestinale avec symptômes d'iléus, suite de méningo-myélite syphilitique, dans laquelle l'atropine, à la dose de 4 mgr., suffit à rétablir la circulation intestinale.

2. L'*iléus par lésion des nerfs périphériques* doit certainement pouvoir aussi exister, mais l'exemple qu'en donne Murphy ne paraît pas convaincant.

Il cite le cas d'un policeman qui, poursuivant un voleur en haut d'un escalier, reçut un coup de revolver dans le médiastin; bien qu'aucune lésion des organes abdominaux ne pût être constatée, il se produisit un iléus paralytique avec transsudation dans le petit bassin. Après l'ouverture du ventre, péristaltisme normal et selles.

Murphy ajoute que c'est un cas typique d'iléus à la suite de blessure des nerfs périphériques. On ne comprend pas comment un nerf blessé a pu se rétablir si vite; un iléus réflexe ou suite de compression du nerf par hématome paraît plus probable.

3. L'*iléus suite d'épiploon étranglé* n'est pas rare.

4. L'*étranglement d'un sac herniaire* suffit aussi pour produire des symptômes d'iléus.

5. On sait aussi que la *hernie de Littre*, alors même que la coudure concomitante ne suffit pas à fermer le canal intestinal, peut être accompagnée de phénomènes d'iléus.

6. Les symptômes d'iléus peuvent accompagner l'*étranglement d'organes herniés tels que l'ovaire ou le testicule.*

J'ai fait une observation de ce genre chez un enfant d'un mois, qui avait une hernie inguinale ovarienne étranglée. Les symptômes étaient si aigus que l'opération parut devoir être faite sans aucun retard.

Dans un autre cas, chez un garçon de quelques mois, présentant une hernie étranglée, dans laquelle je trouvai le sac très enflammé et étranglé, et le testicule nécrosé par torsion double du pédicule, les phénomènes d'iléus manquaient absolument. Ceci prouve bien que, dans tous ces cas, l'iléus est d'ordre réflexe, se produisant chez les uns et pas chez les autres, suivant la sensibilité du système nerveux. On pourrait comparer ce réflexe à celui qui, chez certains enfants, amène le vomissement après chaque chute, tandis que chez d'autres, les chutes les plus graves ne sont accompagnées d'aucun symptôme de ce genre.

7. L'*étranglement de calculs biliaires dans le cholédoque*, celui de *calculs rénaux dans l'uretère* provoquent fréquemment l'iléus qui, ici aussi, est certainement d'ordre réflexe.

8. Murphy range dans la même catégorie l'iléus consécutif à la *pleurésie diaphragmatique*. Je ne puis m'empêcher de penser, après la lecture du travail de Burckhardt et quelques observations personnelles, que l'inflammation de voisinage ou par continuité du péritoine joue ici le rôle principal.

9. Un *traumatisme extra-abdominal* peut, sans lésions appréciables des intestins ou des parois abdominales, être suivi d'iléus. Le cas de Chouet est intéressant à cet égard.

Tamponnement d'un wagon; aucune douleur à la palpation, pas d'hématome. Le lendemain, ventre tendu, douloureux à droite; vomissements; collapsus. Dans ce cas, l'application de l'électricité ramena le péristaltisme.

Notre cas XX est un bel exemple d'iléus par traumatisme extra-abdominal.

10. Chaque *opération intra-abdominale*, même souvent une opération de hernie, un décollement du péritoine pour enlever un ganglion de la fosse iliaque, par exemple, est suivie d'un stade d'apéristaltisme qui, suivant les méthodes employées, asepsie sèche ou humide, antisepsie, et suivant les malades, disparaît plus ou moins vite. En général, ce stade paralytique, rappelant absolument l'iléus, dure de douze à quarante-huit heures, rarement au delà dans l'asepsie humide, souvent dans l'asepsie sèche.

11. L'*embolie* septique ou aseptique de l'artère mésentérique n'est pas très rare et est naturellement suivie de paralysie intestinale et de gangrène plus ou moins étendue (Kocher).

12. La *thrombose* des veines intestinales s'observe très généralement dans l'étranglement quand il a duré un certain temps; l'apéristaltisme de l'anse est alors la règle; comme accident primaire, la thrombose est rare. Frankenhauser doit avoir décrit le premier cas;

Mikulicz en relate deux dans sa monographie sur l'iléus. Un travail d'ensemble de Deckart sur la thrombose et l'embolie des vaisseaux mésentériques réunit 14 cas, dont aucun n'a été diagnostiqué avant l'opération ou l'autopsie. Ratzenstein, dans un cas qu'il rapporte dernièrement, paraît avoir fait le diagnostic *in vivo*, qui fut confirmé par l'autopsie.

13. Autrefois on a souvent observé la paralysie intestinale, l'iléus et la gangrène partielle, à la suite de *ligatures des vaisseaux mésentériques*; ces accidents, aujourd'hui bien connus, peuvent presque toujours être évités.

14. Certains poisons, la *morphine*, l'*opium*, paralysent complètement, pour un temps plus ou moins long, l'intestin et peuvent amener des symptômes d'iléus par apéristaltisme.

15. L'*iléus urémique*, signalé par Murphy, doit se distinguer de la forme ordinaire de l'iléus apéristaltique en ce que le météorisme manque; tel n'est pas l'avis de Merklen et de Brault, qui trouvent au contraire, à côté de la constipation, « un météorisme très prononcé, dont les malades se plaignent incessamment » (Brault, p. 592). Ces accidents d'iléus ne sont du reste décrits que pour la période urémique de l'anurie et non dans les formes ordinaires de l'urémie, où la diarrhée est la règle.

16. Toute *inflammation du péritoine viscéral de l'intestin* est accompagnée d'apéristaltisme, que la péritonite soit infectieuse, chimique ou produite par des agents physiques; c'est pourquoi il y aura lieu, dans les opérations abdominales, d'éviter toute lésion étendue de la séreuse.

Les études faites sur ce sujet à l'Institut bactériologique de Berne par Tavel et Lanz, Silberschmidt, Wieland et Walthard, ont mis la question au point, et je m'en rapporte spécialement à l'*Aetiologie der Peritonitis* de Tavel et Lanz.

17. La *péritonite pariétale* ou l'inflammation du *péritoine d'autres viscères* enflammés eux-mêmes peut aussi amener une paralysie intestinale. On observe alors une inflammation du péritoine viscéral intestinal adjacent, et je m'explique cet état par l'action directe des toxines qui diffusent dans le voisinage; c'est ainsi que je comprends les iléus de la métrite aiguë, de l'ovarite, de la cholécystite, dont nous avons un bel exemple à rapporter (XIV).

18. L'*iléus hystérique* appartient ordinairement à la catégorie des iléus par dyspéristaltisme; il se produit à la suite de la contraction tonique locale de l'intestin; on observe alors des tumeurs localisées, qui disparaissent pour réapparaître plus tard et sont quelquefois accompagnées d'iléus.

Nous donnerons un exemple de ce genre (X).

19. L'*iléus saturnique* est le type de l'occlusion produite par intoxication. Outre le plomb, qui, expérimentalement aussi bien que cliniquement, produit le dyspéristaltisme, il paraît que la *vératrine* et la *physostigmine* peuvent produire des accidents semblables (Kobert, p. 184).

Le cas relaté par Murphy (p. 517) est bien caractéristique : Un saturnique est pris, cinq jours avant son entrée à l'hôpital, de violentes coliques, suivies d'iléus avec vomissements. On ouvre de suite l'abdomen et trouve comme cause de l'occlusion une anse de 20 centimètres de long si fortement contractée qu'elle formait comme une corde de 1 centimètre de diamètre reliant les parties supérieures et inférieures normalement contractées. Un séjour à l'air de 10-20 minutes amena un relâchement de la contraction. Guérison.

20. L'*iléus par hyperpéristaltisme* paraît *a priori* être un non-sens. Si toutefois on tient compte des intéressantes expériences de Kocher sur le mécanisme de l'obstruction intestinale, il faut avouer que la possibilité d'un iléus produit par un péristaltisme désordonné et vigoureux doit pouvoir se produire.

Une inflammation locale peut amener un hyperpéristaltisme réflexe très violent, avec symptômes d'iléus.

Nous en donnerons un exemple intéressant (XII), dans lequel l'hyperpéristaltisme (?) a été jusqu'à produire des *hémorragies graves* sans base anatomique appréciable.

Les contractures intestinales allant jusqu'à produire de pseudo-étranglements ont été constatées par Février, Michaux, Lejars, à la suite de traumatismes (in Cahier), et l'on conçoit facilement qu'à un certain degré il puisse résulter d'un choc une irritation aboutissant à l'hyperpéristaltisme, tandis qu'à un degré supérieur le traumatisme produit la paralysie.

21. Tandis que certains poisons, tels que l'atropine, ont la propriété de régulariser et de réveiller le péristaltisme, d'autres toxines microbiennes, les *tyrotoxines* spécialement, d'après Murphy, doivent pouvoir amener l'iléus. L'hyperpéristaltisme se traduit dans la plupart des cas par de la diarrhée, mais peut aussi, paraît-il, produire l'iléus. Murphy n'en donne toutefois pas d'exemple.

22. L'*iléus hystérique par antipéristaltisme* existe certainement, et les vomissements stercoraux des hystériques s'expliquent ainsi; le fait de Treves (in Schloffer), où la malade rejetait par la bouche du bleu de méthylène dix minutes après qu'il avait été introduit par le rectum, est une démonstration absolument convaincante de l'antipéristaltisme, puisque l'ouverture du ventre de cette malade n'avait fait découvrir aucune anomalie.

Nous arrivons ainsi au bout des causes de l'iléus dynamique et ne pouvons que nous rallier à la manière de voir de Kocher qui pense que la majorité des cas d'iléus dynamique ne sont pas exclusivement fonctionnels, mais qu'il y a en général de légers obstacles mécaniques à l'arrière-plan.

23. L'*iléus causé par l'arrêt de calculs biliaires* dans l'intestin est bien connu; Fischer, Körte, Herzfeld, Rehn, Cruveilhier, Karewski, Kocher, etc., en ont décrit des observations intéressantes.

Le mécanisme de l'occlusion donne lieu à des divergences d'opinion; nous reviendrons sur ce point à propos de notre observation personnelle (Cas n° V).

24. D'autres corps étrangers, tels que les *boutons anastomotiques*, peuvent également produire l'iléus. On observe néanmoins rarement cette forme d'occlusion, parce que le bouton ayant un passage central, peut être incarcéré sans obstruer le passage, s'il ne se trouve pas très malheureusement placé.

25. Parmi les corps étrangers qui provoquent l'iléus, les *noyaux de cerises* jouent un rôle important.

Il n'est pas d'année que, dans notre région du moins, quelques personnes ne soient *empepenées*. Il est toutefois probable que l'on ne s'empepène pas facilement s'il n'y a pas quelque condition mécanique favorable, comme nous le verrons dans le cas que nous rapporterons (Cas n° XXII) et dans le cas de Stierlin.

26. La même chose peut se dire des *ascarides* qui, dans le cas de Wickerhauser, n'ont provoqué l'iléus que parce qu'un volvulus incomplet avait rétréci la lumière de l'intestin. Dans le cas de v. Cackovic, les ascarides se prirent d'abord dans un diverticule de Meckel; il se produisit aussi un volvulus qui détermina l'occlusion complète.

27. L'iléus causé par *copro-* ou *entérolithes* est rare. Le cas de Murphy (p. 525) est intéressant. L'entérolithe qui avait causé l'occlusion avait 4,5 × 2,75 centimètres, pesait 25 grammes et avait à son centre un morceau de plum-pudding!

28-29. Les *polypes intestinaux* ne produisent ordinairement pas par eux-mêmes l'occlusion, mais ils sont la cause d'accidents qui la déterminent. Dans le cas de Kupula, un léiomyome pédiculé avait fini par entrer dans une hernie et provoqué l'incarcération. Dans les cas de Barthel et de Dagron, le polype avait été la cause d'une invagination occlusive.

30. Un *lipome pédiculé* a, dans un cas rapporté par Brunner, aussi causé une invagination de l'S iliaque suivie d'iléus.

31. Une occlusion causée par un *carcinome* qui, par sa croissance,

finit par obstruer tout le canal intestinal, est chose si fréquente dans les diverses parties du tractus intestinal, en particulier au cæcum, au côlon descendant et au rectum, qu'il est inutile d'appuyer par des citations cette forme d'occlusion. Comme les tumeurs bénignes pédiculées, ils peuvent causer une invagination (Pigeon, Brunner).

32. La *tuberculose* locale sous forme de tumeur est également très fréquemment la cause d'une occlusion. Sur les 96 cas que publie Kocher, 19 se rapportent à cette cause.

33. Brunner a décrit comme cause d'occlusion intestinale un *pancréas accessoire invaginé.*

34. L'*invagination intestinale* est une des causes sinon les plus fréquentes, en tout cas, les mieux connues de l'occlusion intestinale; c'est une des plus intéressantes, si l'on en juge par le nombre énorme de publications qui se rapportent à cet accident.

L'invagination simple, fréquente chez l'enfant, est toujours un accident grave; nous y reviendrons à propos d'une observation personnelle (Cas IX).

35. L'invagination double est très rare. Marchand en a rapporté un cas. Il s'agissait d'une invagination iléo-cæcale dans laquelle avait été entraîné un polype avec de la muqueuse intestinale d'un segment supérieur. Sur 600 cas d'invagination qu'il a pu recueillir, il en compte 8 doubles.

Les causes d'occlusion par obturation sont, on le voit, fort multiples. Les cas d'occlusion par compression ne sont pas moins nombreux.

36. L'occlusion par compression d'un *corps étranger* ne joue pas un grand rôle. Il n'est cependant pas de chirurgien très occupé qui n'ait oublié dans le ventre d'une de ses malades une compresse, une éponge ou tel autre objet de son arsenal chirurgical. Heureux celui qui a eu cette distraction dans une opération absolument aseptique; quand au contraire il s'agit d'un cas où l'asepsie n'a pas pu être absolue (cancer de l'utérus, etc.), c'est une péritonite mortelle qui en est la conséquence. Dans les cas de Pilate et de Michaux, les compresses s'éliminèrent spontanément avec les selles; dans le cas de Rehn, elle avait fini par se frayer un chemin dans une anse intestinale, puis était restée prise en provoquant une occlusion.

Le simple déplacement d'organes abdominaux peut amener une compression occlusive.

37. Babesin cite le cas d'une *rate* dont le hile se tordit à la suite d'un voyage dans le petit bassin, provoquant ainsi l'obturation des vaisseaux et la nécrose de l'organe; une anse intestinale prise sous ce hile démesurément long causa une occlusion intestinale.

38. L'*estomac*, quand il est très dilaté, peut descendre et comprimer le jéjunum, causant ainsi l'occlusion de la partie supérieure du tube digestif, comme dans le cas de Nicaise, de Baümler et dans le cas que je rapporterai (Cas n° II).

39. L'*utérus* en rétroversion et fixé amène toujours de la constipation qui peut dégénérer en iléus, comme dans le cas de Kœberlé. A plus forte raison, l'utérus dont le volume a augmenté par le développement de tumeurs sous-séreuses, parenchymateuses ou sous-muqueuses. Notre cas n° XXII est un bon exemple d'occlusion par compression de l'intestin enclavé entre les parois du bassin et un myome.

40. L'*ovaire* normal ne provoque guère de compression pouvant occasionner une occlusion, mais l'organe dégénéré cause quelquefois une occlusion, surtout quand il y a eu torsion du pédicule et inflammation septique ou aseptique (Palm).

41. Dans les cas de *torsion du pédicule de l'ovaire kystique*, il n'est pas besoin de faire intervenir la compression causée par l'augmentation de volume de l'organe pour amener l'occlusion intestinale.

L'inflammation même aseptique de l'organe seule peut, par dynamisme réflexe ou paralysie toxique, causer l'occlusion, nous l'avons vu à propos de l'iléus dynamique.

42. Une *inflammation septique* comprimera à plus forte raison l'intestin; Staffel (p. 16) cite un cas de pancréatite suivi d'occlusion duodénale.

43. Un *exsudat intrapéritonéal*, péritonite circonscrite, ou générale tuberculeuse, ou pneumococcique, peut, en dehors de toute action paralysante, amener l'occlusion intestinale par compression. Les cas sont trop fréquents pour qu'il y ait utilité d'insister.

Bien plus rare est la compression par gaz. J'en rapporterai ici brièvement deux cas qui, n'ayant pas d'intérêt au point de vue du diagnostic du siège, ne paraîtront pas dans mon exposé casuistique.

Le premier cas a été décrit par Lanz et moi dans notre *Ætiologie der Peritonitis*. Kocher, dans le service duquel il a été observé, le cite dans son travail *Ueber Ileus*. Il s'agit d'une jeune femme atteinte de périty phlite avec abcès intra-abdominaux et météorisme considérable. On ouvre dans une première séance un abcès circonscrit de la fosse iliaque avec pneumocoques et une rétention gazeuse de la région ombilicale au moyen d'une incision sous le nombril. Le gaz s'échappe en sifflant; il ne s'écoule qu'un peu de sérum clair, les intestins paraissant du reste normaux. Dans une seconde séance, le lendemain, on ouvre un second abcès, stercoral cette fois, avec 2 entérolithes et du gaz.

Au bout de quelques jours, le météorisme reprend; la matité hépatique a disparu; la pointe du cœur est refoulée dans le 3e espace intercostal; la tension est énorme.

Incision de la région épigastrique : le gaz sort en sifflant de la cavité abdominale, l'abdomen s'affaisse, et il sort enfin un peu de sérum clair; pas de pus; le péritoine viscéral est lisse, luisant comme à l'état normal; les intestins ne sont pas distendus.

L'examen bactériologique révèle la présence d'un bacillus coli immobilis major et mobilis minor.

Un dernier abcès est ouvert quelques jours plus tard.

Dans le second cas, il s'agit d'un homme de cinquante ans environ, affecté de tumeur du rein gauche. L'opération, assez difficile, dure deux heures environ. Tout va bien dans les deux premiers jours, puis la température monte; symptômes d'iléus, météorisme énorme.

La plaie est rouverte, et on trouve à un endroit très circonscrit, le long de la suture péritonéale, un petit foyer infectieux; de là le gaz avait pénétré dans la cavité péritonéale qu'il avait distendue au maximum et d'où il sortit aussi en sifflant; aucun symptôme de péritonite; dans le pus, des leptothrix, des cocci de différentes espèces et des coli-bacilles. Guérison sans accident péritonitique.

44. Aussi bien qu'un exsudat quelconque, un hématome intrapéritonéal, comme on l'observe si souvent dans les grossesses extra-utérines, peut amener la compression de l'intestin et son occlusion.

45. Le rôle des *hématomes sous-séreux* (rétro-péritonéaux) dans l'étiologie de l'occlusion est moins connu. J'en rapporterai deux exemples probants (cas n° III et XVI) et un cas probable (cas n° XX).

Tous les néoplasmes (et je prends ici le mot de néoplasme dans son sens le plus large de tout ce qui croît et grossit), qu'ils soient intra- ou extrapéritonéaux, peuvent comprimer l'intestin et amener l'occlusion.

46-48. Les *kystes dermoïdes*, *séreux* ou *muqueux*, du péritoine, de l'épiploon ou du mésentère pourront amener l'iléus. De même les *échinocoques*.

49. La *grossesse abdominale*, quand le placenta se développe sur les intestins, peut produire des troubles de circulation intestinale très graves. Dans un cas que j'ai opéré récemment, le fœtus étant au sixième mois encore vivant, il s'était produit à différentes reprises des crises d'iléus à la suite desquelles l'alimentation était devenue absolument insuffisante.

50-52. Les tumeurs extrapéritonéales, *sarcomes*, *carcinomes*, *ostéomes* des différents organes tels que rein, capsule surrénale, prostate, bassin, etc., pourront également amener les accidents de l'occlusion.

53. Le rôle des *brides* dans l'occlusion intestinale est très important. Elles se produisent si fréquemment après les inflammations du péritoine, après les opérations des tumeurs adhérentes ou à la suite d'infection locale de la séreuse quand l'asepsie a été négligée, que sur les 96 cas d'iléus observés par Kocher, 17 se rapportent à cette cause.

Nos cas n° VIII, XIII et XVII en sont des exemples.

Les *vices de position* de l'intestin constituent certainement la cause première la plus fréquente de l'occlusion. Il vient néanmoins s'ajouter encore une cause adjuvante, l'étranglement dans la hernie, un engouement, qui, dans un intestin normal, eût été sans conséquence, une exagération d'une position déjà défectueuse, etc.

54. Mikulicz, Stierlin et d'autres ont décrit des cas d'étranglements par le processus vermiforme enroulé autour de l'intestin.

55. Le *diverticule de Meckel* déplacé est une cause assez fréquente d'iléus. Hilgenreiner a réuni 183 cas d'occlusion intestinale causés par le diverticule. Il faut cependant ajouter que ce n'est pas toujours un vice de position de cet organe accessoire qui a été la cause première de l'occlusion. Nous avons déjà vu que, dans un cas, des ascarides pris dans le diverticule avaient causé un volvulus.

Hilgenreiner distingue les formes suivantes d'occlusion par le diverticule : I. Fixation du diverticule. L'intestin s'étrangle sous le diverticule fixé, ou bien le diverticule se fixe après s'être enroulé autour d'une anse ou d'un paquet d'intestin. — II. Le diverticule libre forme un nœud autour de l'intestin. — III. Le diverticule comprime l'intestin; ce n'est le cas que quand le diverticule a pris par rétention (Entérokystome) un volume anormal, cas très rare. — IV. L'intestin sténosé en amont du diverticule se bouche plus facilement. — V. Il se produit un volvulus de l'intestin à cause de la fixation du diverticule. — VI. Le diverticule fixé et tiré coude l'intestin. — VII. Le diverticule s'invagine. — VIII. Il s'évagine. — IX. Comme l'appendice, il s'enflamme et, comme l'appendicite, la diverticulite amènera des accidents semblables. — X. Le diverticule lui-même s'étrangle, se tord et cause l'occlusion réflexe dont nous avons déjà parlé.

56-67. Toutes les *hernies* qui renferment de l'intestin peuvent être la cause de l'occlusion de celui-ci par étranglement ou obstruction. Il n'entre pas dans mon programme de traiter cette question qui me mènerait trop loin, sans utilité pour mon but spécial.

68-69. Les intestins, en contractant des *adhérences* entre eux et avec les organes qui les entourent, finissent, vu la rétraction cicatricielle consécutive, par se disloquer; le péristaltisme est défec-

tueux, les matières stationnent, l'engouement est là, suivi souvent d'occlusion complète.

J'ai observé un cas intéressant de ce genre après une opération d'hystérectomie. Une fistule stercorale était restée comme soupape de sûreté. Elle finit par se fermer, et la malade mourut d'iléus.

70. La *coudure* de l'intestin n'est en général que la conséquence d'une adhérence; l'intestin se plie alors comme un tuyau de caoutchouc; la paroi interne de la coudure forme un éperon qui empêche le cours des matières. Dans notre cas n° V, c'est la coudure de l'intestin, secondaire à la présence du calcul de l'intestin, qui a produit l'occlusion. Hallé a traité cette question de la coudure.

71. Le *volvulus*, ou torsion de l'intestin sur lui-même, est une cause fréquente d'occlusion. Nos cas n°s IV et XVIII en font foi.

Le *rétrécissement vrai de l'intestin*, c'est-à-dire le rétrécissement de sa lumière jusqu'à produire un obstacle absolu à la circulation intestinale, n'est pas fréquent. On peut diviser les rétrécissements en congénitaux et acquis.

72. Le *rétrécissement congénital* de l'intestin peut siéger dans toutes ses parties. Modéré, il est compatible avec une vie assez longue, mais prédispose grandement aux maladies intestinales. L'observation suivante en fait foi. A. T. a toujours été délicate dès son enfance; troubles intestinaux fréquents; à l'âge de dix-neuf ans, typhus grave; tandis que sa sœur, jeune fille très forte et d'excellente santé, atteinte en même temps, meurt, A. T. se remet, mais reste plus maladive encore qu'auparavant. Tout écart de régime est suivi de violents maux d'entrailles. La constipation est souvent très tenace, le ventre souvent ballonné. Malgré une alimentation insuffisante, elle continue à vivre, toujours pâle, maigre, souffrant continuellement. A l'âge de soixante ans, elle commence à tousser; on constate des bacilles tuberculeux dans les crachats; à soixante-deux ans, une pleurésie tuberculeuse, jointe à une arthrite fongueuse du pied, se déclare et l'emporte vers soixante-trois ans.

A l'autopsie, on trouve de la tuberculose pulmonaire et intestinale récente et un rétrécissement congénital du côlon sigmoïde sur une longueur de 25 centimètres environ, dans lequel un doigt passait avec peine.

Dans la famille, assez nombreuse, aucun autre cas de tuberculose ni chez les ascendants, ni chez les collatéraux.

73-76. Les *rétrécissements acquis* sont bien plus fréquents.

La *tuberculose*, la *syphilis*, l'*actinomycose*, le *cancer* peuvent présenter deux formes de croissance : ou bien ils se développent sous forme de tumeurs qui obstruent l'intestin, — nous en avons déjà

parlé, — ou bien ils prennent d'emblée la forme ulcéreuse avec rétraction cicatricielle et finalement sténosent le canal; c'est le cas surtout pour la syphilis, et c'est surtout le gros intestin, le rectum et l'anus qui sont le plus fréquemment atteints de rétrécissements de ce genre.

77. Le *rétrécissement, suite de compression de l'utérus*, a été décrit il y a peu de temps par Reber et joue certainement un rôle important.

78. Le *rétrécissement cicatriciel ulcéreux*, non lié à une maladie infectieuse ou à une tumeur, est ordinairement la conséquence de l'ulcère dit *peptique*; c'est, dans le tube intestinal, l'analogue de l'ulcère rond gastrique. Il se voit dans le duodénum et en aval de l'anastomose dans certaines gastro-entérostomies. Il produit plus souvent la mort par hémorragie que par rétrécissement.

79. Ajoutons encore le *rétrécissement cicatriciel traumatique*, qui relativement fréquemment a produit l'iléus. Il se forme quand l'orifice d'une anastomose a été fait trop petit, ou surtout quand les muqueuses n'ont pas été réunies par la suture.

80. De même qu'on observe le rétrécissement congénital du canal intestinal, on peut aussi voir son *atrésie*, son imperforation complète.

Le siège le plus fréquent de l'atrésie est à l'anus; quand elle siège dans une partie supérieure du canal, c'est en général un cordon solide qui réunit les portions normales, perforées, de l'intestin. C'est une anomalie qui n'a été que dans de rares cas compatible avec la vie. Les porteurs de ce vice de formation succombent ordinairement dans les premiers jours qui suivent la naissance, si la chirurgie n'intervient pas. La bouche s'accommode rarement de la double fonction de bouche et d'anus, comme dans les cas de Bartholin, de Baux, et de Denys (Esmarch), qui sont considérés par Frank comme étant de la fable, mais que l'observation récente de Jalaguier, dans un cas de cancer du rectum, vient appuyer (Duplay et Reclus, p. 466).

(*A suivre.*)

DE QUELQUES COMPLICATIONS
DE L'ANUS CONTRE NATURE
ET DE LEUR TRAITEMENT

Par le Dr Henry GÉRAUD,
Ancien interne des hôpitaux de Paris.

Les complications de l'anus contre nature étaient assez fréquentes autrefois. Les travaux anciens sur cette question et, en particulier, l'intéressant mémoire de Sabatier sur le même sujet le démontrent et nous autorisent, en même temps, à juger de la gravité de ces complications, ainsi que des difficultés thérapeutiques qu'elles opposaient aux chirurgiens de ce temps-là.

Aujourd'hui il n'en est plus ainsi. Depuis que la cure radicale de la hernie étranglée est entrée dans la pratique courante, et que les accidents d'obstruction intestinale sont de plus en plus attaqués par des moyens directs, grâce à la laparotomie, l'anus contre nature est établi moins souvent; sa technique s'est perfectionnée et, par suite, ses complications sont devenues si rares que certains chirurgiens ayant une longue pratique n'en ont observé aucun cas.

Il n'en est pas moins vrai, comme il est possible d'en juger d'après les quelques observations que nous donnons plus loin, que ces complications se présentent encore quelquefois. Elles sont, de plus, intéressantes à connaître tant au point de vue pathogénique que par l'intervention qu'elles appellent.

A part les troubles mentaux observés parfois au cours de l'anus contre nature, toutes les complications sont dues à deux causes principales : l'infection et les transformations d'ordre mécanique qui s'opèrent au niveau de l'anus contre nature ou à distance.

Nous n'avons en vue, dans le présent article, que l'étude de deux complications d'ordre mécanique particulièrement fréquentes et intéressantes, le prolapsus de la muqueuse intestinale et celui de l'intestin lui-même.

I. — Prolapsus de la muqueuse.

La plupart des anus contre nature, surtout ceux qui ont été établis chirurgicalement, possèdent un certain degré de prolapsus de la muqueuse. Tout autour de l'orifice, la muqueuse intestinale forme un petit bourrelet large de 5 à 10 millimètres, d'aspect rouge vif et velouté, qui ne gêne en rien, ni les fonctions de l'anus, ni le malade. Mais très souvent cette éversion de la muqueuse prend des proportions telles qu'elle devient une véritable complication.

Dans plusieurs observations où cet accident a été signalé, il n'est pas bien certain que ce fût un simple prolapsus de la muqueuse elle-même; nous pensons qu'un prolapsus vrai et complet de l'intestin a été pris souvent pour une éversion de la muqueuse. Cette erreur nous paraît surtout évidente dans les observations analogues à celle de Fochier, où on signale une procidence de 4 à 5 centimètres de muqueuse, le bourrelet muqueux vrai n'atteignant pas, en général, cette longueur. Cependant il faut faire exception pour un malade du professeur M. Jeannel, qui présenta un prolapsus vrai de la muqueuse tellement prononcé qu'il fut pris pour un véritable retournement de l'intestin, mais dont l'opération prouva la nature purement muqueuse.

Pathogénie. — La muqueuse intestinale repose sur un tissu sous-muqueux assez lâche, qui lui permet un glissement facile. Quand, par le fait de la solution de continuité produite par l'anus contre nature, cette muqueuse sectionnée n'a plus de point d'appui, elle fait peu à peu hernie sur les bords de l'orifice sous forme d'un bourrelet annulaire rouge vif. Plus tard, sous l'influence des mouvements péristaltiques et de la pression abdominale que cette muqueuse supporte dans ses parties profondes, elle glisse peu à peu au dehors comme le fait la doublure trop longue ou détachée d'une manche d'habit, pour employer la comparaison classique de Gosselin à propos du prolapsus de la muqueuse rectale.

Anatomie pathologique et symptômes. — Cette complication peut se présenter sous deux aspects différents ou deux stades du même processus : le bourrelet muqueux et le cylindre muqueux.

a) *Bourrelet muqueux* : Il est habituel dans l'anus contre nature. La muqueuse éversée forme un anneau circulaire exubérant, susceptible de s'ulcérer et de devenir douloureux et gênant.

b) *Cylindre muqueux* : Dans ce cas, la procidence de la muqueuse est beaucoup plus considérable. On se trouve en présence d'un cylindre dont la longueur varie de 3 à 11 centimètres. Primitive-

ment les parois du cylindre sont minces et souples, et on en reconnaît bien la nature purement muqueuse; mais, plus tard, par suite de l'infiltration due à la stase sanguine et à l'inflammation qui se développe, grâce aux ulcérations qui ne tardent pas à se produire à la surface de la muqueuse, le cylindre s'épaissit, devient ferme au toucher et donne la sensation d'une éversion de l'intestin lui-même.

Quoi qu'il en soit, dans ces deux types de prolapsus muqueux, la réduction, facile à obtenir au début, est impossible à maintenir réduite, et la muqueuse, sans cesse exposée aux frottements de l'appareil ou du pansement, subit des modifications notables; sa surface se dessèche par places, se recouvre d'excoriations superficielles par où s'écoule une sanie fétide. Une lymphangite chronique épaissit la muqueuse et la transforme bientôt en un tissu lardacé et dur qui rend sa réduction impossible.

Traitement. — Quand cette complication devient une cause de gêne ou d'infection pour le malade, il est indiqué de faire une opération radicale. Celle-ci consiste essentiellement à réséquer toute la muqueuse procidente. On y arrive en excisant circulairement au bistouri une longueur suffisante du cylindre muqueux, de façon à avoir juste assez de muqueuse pour la fixer par des sutures à l'orifice cutané.

II. — Prolapsus de l'intestin.

Définition. — Les anciens auteurs donnaient le nom de retournement à l'éversion de l'intestin qui, retourné à la façon d'un doigt de gant, fait issue à travers l'anus contre nature.

On trouve, dans plusieurs auteurs, le terme d'invagination appliqué à cet accident; c'est une expression vicieuse, à notre avis, parce qu'elle établit une confusion entre l'invagination intestinale vraie, ou intussusception, et le retournement de l'intestin à travers un anus contre nature, phénomène bien différent. Dans ce dernier cas, il n'y a pas invagination, mais plutôt évagination.

Nous emploierons le terme plus français d'éversion et considérerons les termes de retournement et de prolapsus comme synonymes.

Historique. — Cette complication a été décrite pour la première fois par Hippocrate, qui la signale dans une de ses observations. Puis, Fernel et Gaspard Bauhin en parlèrent. Après ces auteurs, il faut arriver à Fabrice de Hilden pour avoir une nouvelle description de cette complication. De 1720 à 1770, Albinus, Le Cat, Puy et Le Blanc observent une série de cas de retournement de l'intestin

qui sont recueillis et commentés par Sabatier en 1774, dans son mémoire à l'Académie royale de Chirurgie. C'est le premier travail important sur la question qui nous occupe. Depuis lors, Desault, Leblanc, Dupuytren, Blandin, Alquié, Foucher, Verneuil, Pollosson, Guyon, Chaput et A. Guinard se sont occupés de la question au point de vue étiologique, clinique, anatomo-pathologique et opératoire.

ANATOMIE PATHOLOGIQUE. — L'éversion est simple ou double, suivant qu'un seul ou que les deux bouts de l'intestin font issue à travers l'anus contre nature. L'éversion du bout inférieur serait la plus fréquente, pour Boyer, Alquié et Cruveilhier. Cette fréquence serait au contraire plus considérable pour le bout supérieur, d'après Dupuytren et les classiques. D'après les observations que nous avons recueillies, cette fréquence serait égale pour les deux bouts pris isolément et maxima pour le prolapsus des deux bouts ensemble. En effet, sur 25 observations, nous trouvons :

Prolapsus du bout supérieur seul	5 cas
Prolapsus du bout inférieur seul	5 —
Prolapsus des deux ensemble	9 —
Prolapsus dans lequel le bout est indéterminé	6 —

L'éversion de l'intestin présente deux cylindres, tous deux situés hors de l'abdomen. La surface muqueuse du cylindre externe est tournée vers l'extérieur et présente les caractères de la muqueuse intestinale irritée et enflammée. Cette surface est rosée, rouge vif ou rouge sombre, violacée parfois, et parsemée de petits kystes glandulaires, quand le prolapsus est ancien. Dans un cas que nous avons observé, la muqueuse, bien que le prolapsus fût ancien, conservait son apparence normale.

Le cylindre interne est adossé par son côté séreux au même côté du cylindre externe; sa muqueuse est dirigée vers la lumière de l'intestin et se continue, d'une part, au niveau de l'orifice du prolapsus avec celle du cylindre externe, d'autre part, vers la profondeur, avec celle de l'intestin resté dans l'abdomen.

Les deux surfaces séreuses adossées peuvent conserver longtemps leur propriété de glissement; l'éversion est alors réductible; mais souvent, à la suite d'une inflammation venue de la muqueuse ou de phénomènes d'étranglement, des adhérences solides s'établissent entre les deux parois intestinales en contact; l'éversion est alors irréductible.

Au point où l'intestin sort de l'abdomen, existe un collier qui répond à l'orifice de l'anus contre nature. Il est constitué, de la

Le boudin résultant de l'éversion simple ne présente qu'une seule extrémité libre ayant un orifice par lequel sortent les matières, si le cylindre appartient au bout supérieur; elles sortent, au contraire, par sa base, s'il s'agit d'une éversion du bout inférieur, comme le fait remarquer Nélaton.

Quand l'éversion est double, il peut se présenter deux cas : dans l'un, c'est en général ce qui arrive lorsque, pour établir l'anus c. n., on a sectionné complètement l'intestin, ou que cette destruction a été faite par un travail de gangrène, les deux bouts de l'intestin, bien distincts l'un de l'autre, sortent de l'abdomen en divergeant comme les deux branches d'un L; dans l'autre, l'éversion des deux bouts constitue un seul cylindre à direction parallèle à la paroi abdominale à laquelle il est relié par un pédicule en général très court, qui contribue à donner à l'ensemble l'aspect d'un T. A chacune des deux extrémités de la branche horizontale du T est placé un orifice intestinal. Cette dernière disposition est causée par le mode opératoire suivant lequel l'anus c. n. a été établi. En effet, pour qu'il existe une continuité aussi parfaite entre les deux bouts, il faut qu'une notable étendue de la paroi intestinale opposée à la boutonnière établie sur le bord libre de l'intestin reste intacte, et cela arrive quand on établit l'anus par le procédé de Maydl-Reclus ou par ses dérivés. Voici alors ce qui se produit : la paroi de l'intestin qui répond à son bord adhérent ou mésentérique, soulevée par la baguette de verre, par le drain ou par la mèche, au-dessus de la paroi abdominale, vient affleurer les bords de l'orifice qui est établi sur le bord libre de l'intestin. Peu à peu ou subitement, ce segment de paroi qui forme l'éperon vient faire saillie au dehors, en formant un champignon qui a une tendance à recouvrir l'anus c. n. A un degré de plus, ce prolapsus de la paroi intermédiaire aux deux bouts les entraîne au dehors par leur paroi mésentérique en continuité avec lui. Dès lors, on est en présence d'une issue des deux bouts de l'intestin dont la paroi qui regarde l'abdomen appartient au bord libre et la paroi qui regarde l'intérieur du conduit répond au bord adhérent. Les deux segments sont réunis par la paroi de l'intestin laissée intacte par l'opération ou par la gangrène de l'intestin. Nous ne saurions mieux comparer cette disposition qu'à celle qu'on obtient quand on retourne deux doigts de gant voisins. La portion de peau, qui fait la commissure entre les deux, représente la paroi d'intestin restée intacte après l'établissement de l'anus c. n.; l'orifice de la paroi abdominale peut être figuré par la manchette du gant serrée autour des deux doigts retournés. Ceux-ci prennent d'ailleurs très facilement une direction telle que leur axe

devient commun, comme dans l'éversion de l'intestin précédemment décrite.

On comprend aisément qu'un pareil prolapsus ne puisse être observé quand l'intestin a été sectionné sur toute sa circonférence et que chaque bout a été fixé à la paroi.

Que l'éversion soit simple ou double, il n'est pas rare de voir les cylindres éversés se recourber peu à peu du côté de l'abdomen par suite de la traction du mésentère. On peut en outre observer, pendant le développement de l'éversion des deux bouts, un mouvement de torsion du prolapsus de 180° autour d'un axe perpendiculaire à la paroi abdominale et passant par le centre de l'anus c. n. Ce mouvement terminé, l'orifice intestinal, primitivement dirigé en haut, se porte en bas et inversement. On observa très nettement ce phénomène chez le malade de A. Gosset. Le mouvement de rotation est sans doute commandé par l'inégale traction du mésentère de chacun des deux bouts.

La muqueuse de l'intestin retourné donne à la tumeur une coloration rose ou rouge vif, si la circulation veineuse n'est pas entravée et, au contraire, une coloration rouge sombre, rouge vineux, bleuâtre, analogue à celle de l'aubergine, s'il y a stase sanguine. La surface est lisse, enduite de mucus, avec, par places, de petites élevures, grosses comme de petits pois, dues à la formation de petits kystes d'origine glandulaire.

Quand le prolapsus est ancien, la muqueuse, d'aspect tomenteux, peut être recouverte par places d'épithélium corné, ou présenter des ulcérations superficielles facilement saignantes, ou encore revêtues de croûtelles noirâtres.

S'il s'agit d'une éversion de l'intestin grêle, on peut distinguer à la surface des valvules conniventes. La tumeur est molle, dépressible et assez facilement réduite par des pressions judicieusement appliquées.

Symptômes fonctionnels : L'évacuation des matières se fait facilement tant qu'il n'y a pas de complications, et l'anus c. n., situé à l'extrémité ou à la base du boudin, fonctionne comme l'anus c. n. primitif. De temps en temps, spontanément ou sous l'influence d'un lavage froid, l'éversion de l'intestin est le siège de mouvements vermiculaires allant de la profondeur vers l'extérieur. Chez les malades d'Albinus, de Desault, de Le Cat et chez celui dont nous donnons plus loin l'observation, quelques gouttes d'eau froide ou le simple contact du doigt suffisaient à les produire et à faire rétracter la tumeur.

Dans l'observation de M. Demoulin, chez une malade atteinte

d'anus cæcal par lequel se faisait une éversion du cæcum et un prolapsus de la valvule iléo-cæcale, nous avons pu prendre sur le fait le fonctionnement de cet organe. Toutes les 20 ou 30 minutes, on voyait l'orifice valvulaire s'entr'ouvrir, comme le fait l'orifice vésical de l'uretère et chasser au dehors une certaine quantité de matières liquides.

Bien que la gêne causée par le prolapsus de l'intestin soit parfois très peu marquée, il est des cas où il est très difficilement supporté, s'excorie au contact des linges de pansement, s'enflamme et devient très douloureux.

La douleur spontanée est due à l'inflammation des tuniques intestinales ou à l'étranglement de l'intestin.

La douleur provoquée est fréquemment signalée et apparaît quand on veut tenter de réduire l'éversion ou qu'on lui imprime des mouvements. Elle siège alors au niveau du pédicule.

Complications. — 1° *Irréductibilité* : L'irréductibilité de l'éversion intestinale s'observe au bout d'un temps très variable. Elle est due : 1° à la stase veineuse causée par la constriction de l'anneau, stase qui amène de l'œdème des tuniques prolabées, se traduisant par leur hypertrophie; 2° aux adhérences que l'inflammation provoque entre les tuniques séreuses adossées. Il résulte de cet état que l'intestin prolabé ne peut être réduit dans l'abdomen. Il est alors soumis à d'incessants traumatismes et exposé aux ulcérations et même à la gangrène.

2° *Ulcération* : Les ulcérations sont fréquentes au cours du prolapsus de l'intestin. On voit se développer de petites érosions qui s'étendent en surface et, phénomène plus grave, gagnent les couches profondes de l'intestin. Peu à peu elles peuvent perforer complètement les parois intestinales. Une malade de M. Quénu mourut de péritonite par suite de la perforation de son intestin éversé.

3° *Étranglement* : L'issue plus considérable de l'intestin et l'œdème des parois intestinales peuvent amener l'arrêt des matières et des gaz par suite de la sténose qu'ils provoquent. On est alors en présence des signes habituels de l'obstruction intestinale. De plus, le cylindre éversé devient le siège de graves phénomènes d'étranglement. D'abord rouge et congestionné, « semblable à la muqueuse du prépuce d'un paraphimosis » (Cory), il devient bientôt livide, se refroidit et se couvre par places de plaques grisâtres de sphacèle. La mort survient si on n'intervient pas rapidement.

4° *Éversion de l'intestin et hédrocèle* : D'après nos recherches, il n'existe qu'un cas de hernie de l'intestin dans un segment d'intestin retourné à travers un anus c. n.; c'est celui de M. A. Gosset, dont

nous donnons plus loin la très curieuse observation. Il s'agit d'une double éversion du gros intestin à travers un anus établi sur l'S iliaque par le procédé de Maydl-Reclus, qui recevait dans son intérieur une portion d'anse intestinale grêle. L'intestin éversé formait un véritable sac herniaire offrant une paroi recouverte de séreuse, comme dans une hernie ordinaire, mais dont le reste des parois était représenté de dedans en dehors par la musculeuse et la muqueuse du gros intestin. C'était une hédrocèle semblable à celle des grands prolapsus du rectum. Les symptômes fonctionnels furent ceux d'un étranglement de l'intestin grêle ou, plus exactement, d'un étranglement de la portion toute supérieure de cet intestin.

Diagnostic. — Le diagnostic de l'éversion de l'intestin est en général facile. Le prolapsus de la muqueuse seule se distingue par sa faible longueur, et par la minceur de la partie prolabée. Il faudra en outre se rendre compte si elle est réductible ou irréductible.

Quant au diagnostic de l'hédrocèle, il pourrait être fait grâce à la perception du gargouillement et à la sensation que donne l'intestin en s'échappant hors du sac. L'hédrocèle étranglée se distingue par une *rigidité très grande du boudin intestinal éversé et par une douleur très vive, spontanée et provoquée au niveau du pédicule du prolapsus.* Phénomène analogue à celui qu'on observe au niveau du collet du sac des hernies étranglées.

D'ailleurs, la rareté extrême de cette complication enlève beaucoup de son importance au diagnostic, l'hédrocèle n'étant le plus souvent qu'une surprise d'opération ou d'autopsie.

Pronostic. — Comme on peut s'en rendre compte d'après ces diverses complications, le pronostic de l'éversion de l'intestin est assez sérieux; aussi, cet accident doit-il exiger un traitement bien dirigé.

Traitement. — Le traitement doit avant tout être prophylactique. Or, pour éviter le prolapsus, il faut recommander au malade d'accomplir autant que possible ses défécations dans la position horizontale et sans faire d'efforts avec ses muscles abdominaux. On interdira aussi absolument tout effort violent, toute fatigue, tout excès de nourriture. Pour permettre au malade de vivre d'une façon à peu près normale, on a recours aux appareils usités en pareil cas. On a le choix entre l'appareil de Collin avec réceptacle, celui de Saxtorph et celui de Reverdin modifié par Collin.

Le point capital pour éviter la production du prolapsus, est d'avoir un appareil qui, tout en laissant passer les gaz, comprime constamment l'orifice anormal tout entier (et non pas seulement les bords), de façon à empêcher l'issue de la muqueuse ou de l'intestin.

L'appareil de Saxtorph nous paraît le mieux disposé pour remplir cette indication.

Le traitement du prolapsus constitué est assez complexe. Sabatier, Desault, Puy, etc., se contentaient d'un traitement purement hygiénique ou orthopédique, réduisant l'éversion au moyen des doigts ou de tours de bande et la maintenant réduite au moyen de la position horizontale du malade, de pansements et de bandages.

L'éversion irréductible était reçue dans un appareil qui la protégeait contre les frottements.

Dupuytren, le premier, s'attacha à détruire l'intestin prolabé à l'aide de l'entérotome; puis, Blandin en fit autant en serrant, avec un fil, l'intestin sur une canule rigide introduite dans sa cavité.

Les divers chirurgiens modernes qui se sont occupés de la question de l'anus contre nature ont cherché à découvrir une technique pour empêcher l'éversion de l'intestin et pour amener en même temps la continence relative de l'anus artificiel. Schitzinger faisait la section complète de l'anse intestinale avec oblitération du bout inférieur; v. Hacker a fait passer l'intestin à travers le grand droit; Witzel fait de plus décrire un trajet sous-cutané au bout intestinal qui s'ouvre à l'anus contre nature et a pratiqué aussi la colostomie fessière. La colostomie transiliaque de Gleich, l'anus iléo-crural de Braun, étaient établis dans le même but. Roux, en faisant un anus symphysien, cherche à avoir un point d'appui osseux pour appliquer la pelote obturatrice.

Ch. Audry fait passer l'anse à cheval sur un pont formé par un lambeau de la paroi abdominale et suture tous les plans bien exactement. Le professeur M. Jeannel et M. Walther font le procédé de Maydl, mais remplacent la lanière de gaze passée dans le mésentère par un pont de peau; c'est en somme le procédé de Ch. Audry simplifié. M. Hartmann se sert du procédé de Maydl-Reclus, auquel il croit avoir ajouté un perfectionnement, la dissociation des fibres musculaires de la paroi; or, ce temps opératoire a déjà été indiqué par Maydl lui-même.

M. Quénu et P. Duval ont repris le procédé de Schitzinger en le perfectionnant, et disent en avoir obtenu un très bon résultat.

Tous les procédés seront bons, à la condition qu'ils respectent le plus possible l'intégrité de la paroi abdominale, que l'orifice de l'anus contre nature soit petit et l'anse intestinale bien fixée à la paroi par des points de suture.

Le traitement de l'éversion intestinale confirmée doit remplir un double but : supprimer l'éversion et le segment intestinal prolabé, et empêcher l'accident de se reproduire.

Voyons comment on peut remplir la première indication. Il peut se présenter deux cas : l'éversion est réductible ou elle ne l'est pas.

1° Si elle est réductible, on peut se contenter de faire rentrer l'intestin en refoulant les parois intestinales de l'extrémité du boudin vers sa base et de l'extérieur vers l'intérieur, avec un doigt introduit dans l'orifice; puis, faire la fixation intra-abdominale de l'intestin avec des points de suture l'unissant à la paroi abdominale par son mésentère, ses franges épiploïques ou sa paroi elle-même (entéropexie, colopexie); ou bien on sectionne toute la masse de façon à enlever le tout comme une tumeur, après quoi on suture les tranches exactement comme dans l'opération du prolapsus du rectum suivant le procédé de Mikulicz ou de Trélat-Segond.

2° Si l'éversion est irréductible, l'exérèse est indiquée à plus forte raison, et on peut en outre être amené à suivre la méthode de M. A. Gosset au cours de l'opération déjà signalée, c'est-à-dire de circonscrire le pédicule de la tumeur intestinale par une incision elliptique de tous les plans de la paroi abdominale. Le péritoine ouvert, on le protégera avec soin par des compresses; puis, on fera la résection de toute la masse qu'on enlèvera comme une tumeur; après quoi, les deux bouts d'intestin accolés en canons de fusil seront fixés à la paroi et à la peau, si la cause contre laquelle l'anus contre nature avait été fait persiste encore; sinon on établira une entéro-anastomose termino-terminale ou latéro-latérale entre les deux bouts de l'intestin.

La pince à écrasement de Doyen peut être très utile au cours de cette anastomose, en permettant de faire la section de l'intestin avec le minimum de risques d'infection. La partie écrasée est enfouie avec un surjet très fin; puis l'anastomose latéro-latérale est établie avec une double ligne de sutures continues, suivant le procédé décrit et employé par notre maître, le professeur F. Terrier.

Le traitement de l'éversion intestinale compliquée d'hédrocèle est certes moins facile. La conduite à tenir nous paraît consister, dans ce cas particulier, à faire la résection du segment intestinal retourné, comme précédemment, mais en ayant soin de réduire l'anse grêle herniée en débridant ou non l'anneau constricteur.

M. A. Gosset, chez le malade dont nous donnons plus loin l'observation, préféra enlever toute la masse, après quoi il rétablit la continuité de l'intestin grêle par une entéro-anastomose latéro-latérale, puis se servit des deux extrémités du gros intestin pour rétablir l'anus contre nature.

Nous faisons suivre ce travail de deux observations, l'une de M. Demoulin, l'autre de M. Gosset, qui présentent un intérêt beau-

coup plus grand que toutes celles que nous avons pu recueillir sur le sujet qui nous occupe.

Observation I. — *Obstruction intestinale, anus cæcal, éversion du cæcum, de la valvule iléo-cæcale et de l'orifice de l'appendice* (Communiquée par M. Demoulin, chirurgien des hôpitaux).

Françoise R..., âgée de soixante-dix-sept ans, sans antécédents pathologiques particuliers, entra le 15 mars 1901 à l'hôpital Boucicaut, dans le service du docteur Marchant. Elle présentait à ce moment tous les signes d'une obstruction intestinale datant de la veille.

Le 16 mai, M. Demoulin examina la malade, et, ne trouvant aucun signe physique pouvant servir à établir un diagnostic causal, certain de l'obstruction intestinale dont souffrait la malade, il pensa que cet accident était dû à un petit néoplasme.

Comme il existait de la matité à gauche, ce chirurgien jugea qu'il valait mieux faire un anus cæcal, ce qui fut fait.

Les suites opératoires furent excellentes, et les matières sortirent aussitôt après l'ouverture de l'intestin. Mais, au bout de trois ou quatre jours, la paroi cæcale commença à faire issue hors des lèvres de l'anus c. n., puis, peu à peu, se reconstitua une éversion du cæcum et d'une partie du côlon ascendant.

On pouvait voir sur ce prolapsus la valvule iléo-cæcale, ainsi que l'orifice de l'appendice vermiculaire. A cette époque, la réduction entière de l'éversion du cæcum pouvait être obtenue. Les matières s'écoulaient constamment par la valvule iléo-cæcale et surtout au moment des repas.

Au bout d'un mois, la malade retourne à l'asile des Ménages; mais à la suite de pansements mal faits, il se déclare une dermite intense qui l'oblige à retourner à l'hôpital. Là, elle est un objet de dégoût pour le personnel subalterne chargé de lui donner les soins de propreté nécessités par son état et, se voyant mal pansée, elle retourne dans son asile. Elle reçoit des soins très dévoués de la part d'une nouvelle infirmière, et son affection inflammatoire guérit rapidement.

État actuel, 9 mai 1902. — Cette femme jouit d'une santé très bonne et supporte facilement un énorme prolapsus du cæcum. Dans la fosse iliaque droite, on voit, en effet, une masse rosée, un peu luisante, aplatie comme une vessie dégonflée, formant un croissant à concavité externe, long de 15 centimètres environ. Il est retenu à la paroi abdominale par un pédicule large de quatre centimètres, notablement plus rouge que le reste de la tumeur. Aussitôt qu'on retire la compresse, on voit les tuniques intestinales onduler assez rapidement, et ces mouvements vermiculaires se dirigent du côlon vers l'appendice. L'extrémité supérieure présente un orifice entouré de plis circulaires et conduisant dans le côlon ascendant; l'extrémité inférieure est arrondie et présente, à deux ou trois centimètres de son extrémité, un petit orifice qui conduit dans l'appendice. Au-dessus de cet orifice, sur la face externe du prolapsus, on voit très nettement la valvule iléo-cæcale.

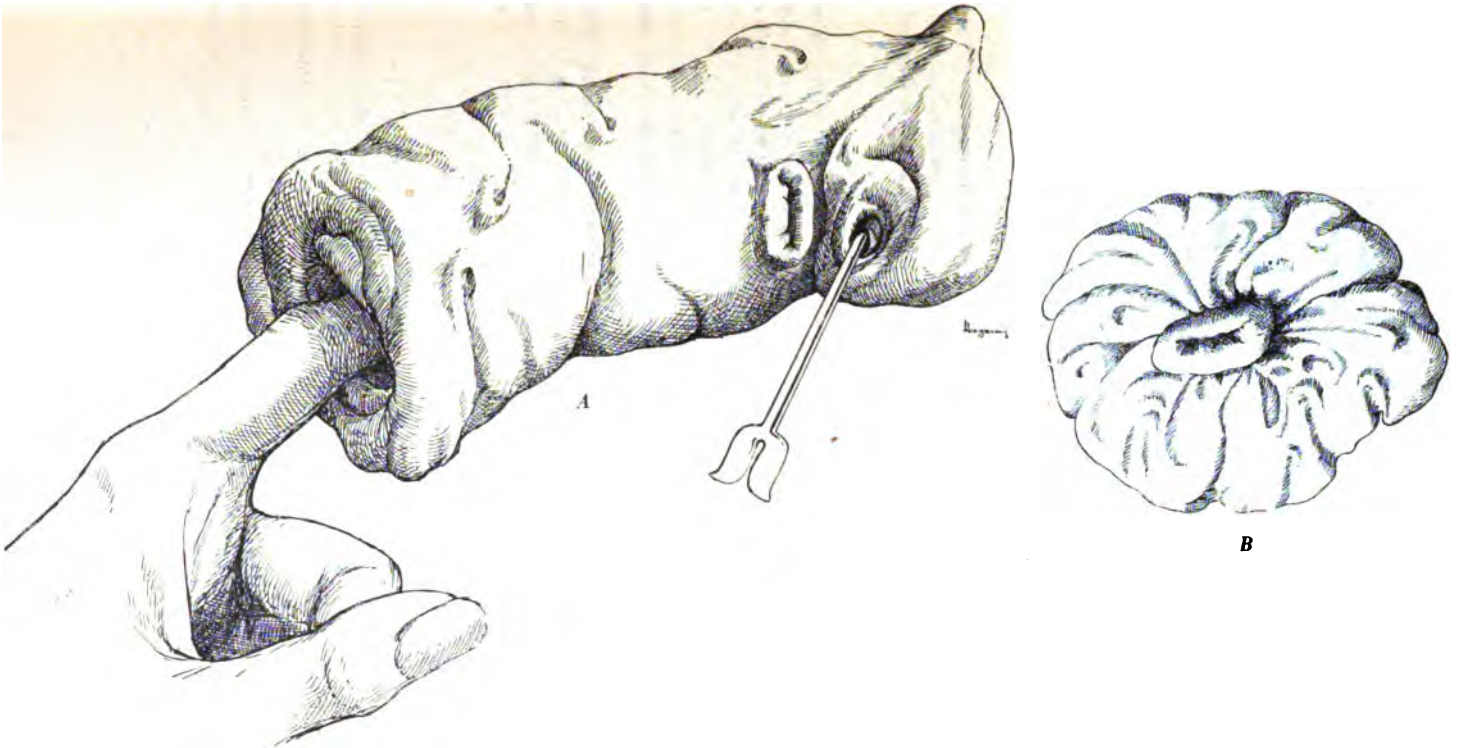

Fig. 5. — *A*, prolapsus complet du cæcum; on voit une partie du côlon ascendant, la valvule iléo-cæcale et l'orifice de l'appendice; — *B*, début du prolapsus cæcal. Au centre, on voit la valvule iléo-cæcale.

Le prolapsus n'est douloureux ni spontanément, ni au toucher, si ce n'est quand on cherche à mobiliser son pédicule, ce qui provoque une vive douleur.

Environ toutes les 25 à 30 minutes, on voit la valvule iléo-cæcale s'entr'ouvrir, comme le fait l'orifice de l'uretère dans la vessie, et laisser échapper une petite quantité de matières molles. Ce phénomène est surtout facile à voir quand la malade a pris son repas et, surtout, quand elle a bu du lait. Le seul fait d'avaler un verre de lait à un moment quelconque de la journée provoque une évacuation de matières.

Quand la malade mange des légumes, tels que des pois, des haricots, et des lentilles, on les voit ressortir le lendemain dans l'état où ils ont été ingérés.

L'éversion du cæcum n'est réductible qu'en partie.

La palpation de l'abdomen est négative.

Le toucher rectal est douloureux et permet de se rendre compte de l'intégrité absolue du rectum, qui contient une masse fécale dure et volumineuse, de coloration grisâtre; celle-ci provoque depuis quelque temps des envies d'aller à la selle.

Obs. II. — *Rétrécissement syphilitique du rectum. — Anus contre nature par le procédé de Maydl. —Double prolapsus de l'S iliaque; hédrocèle étranglée. — Double résection intestinale avec entéro-anastomose de l'intestin grêle et rétablissement de l'anus iliaque* (Observation du professeur agrégé A. Gosset).

M. X..., docteur en médecine, fut opéré en janvier 1901, par M. A. Gosset, qui lui fit un anus contre nature par le procédé de Maydl, pour faire cesser des accidents d'obstruction intestinale causés par un rétrécissement syphilitique du rectum.

Il ne se produisit rien d'anormal du côté de l'anus jusqu'au dix-huitième jour après l'opération. Ce jour-là, à l'occasion de la descente d'un escalier que le malade fait sans être suffisamment bandé, se produit un petit prolapsus de la muqueuse du bout supérieur de l'intestin. Ce prolapsus augmenta peu à peu à cause de l'habitude qu'avait le malade d'accomplir ses fonctions dans la position assise. Il atteignit bientôt trois centimètres de long, tout en restant aisément réductible.

M. X. reprit ses occupations le 37e jour. Presque aussitôt il est atteint de grippe, au cours de laquelle la toux amena une augmentation du prolapsus qui, déjà, se réduisit moins facilement. Lorsque les selles se faisaient dans la position horizontale, le prolapsus sortait, mais se réduisait spontanément aussitôt après. Au bout de quatorze jours, la grippe étant guérie, le malade retourna à Paris; mais il survint tout à coup des troubles péritonéaux très graves, caractérisés par des douleurs vives dans tout l'abdomen, de la constipation, du ballonnement, un plastron très accusé, un pouls à 120 et une température peu élevée, à 38°,5, à 39°.

Pendant la durée de cette complication, la ceinture qui comprimait l'anus c. n. fut supprimée à cause des douleurs qu'elle provoquait; aussi le prolapsus de l'intestin augmenta-t-il beaucoup.

A partir de ce moment, M. X. ne se lève plus, et le prolapsus, qui rentrait autrefois en partie après la défécation, cesse de rentrer, en même temps qu'une ulcération se développe à sa partie supérieure.

Peu à peu le bout inférieur de l'intestin s'éverse également; il ne tarde pas en outre à se diriger en haut, croisant complètement le bout supérieur qui, lui, subit un mouvement en sens contraire. Ce phénomène de torsion se produisit brusquement sous le pansement, de telle sorte que le malade n'a pu se rendre un compte exact de son mécanisme.

Le prolapsus était très sensible à la palpation; il suffisait de le toucher du doigt ou de le mouiller avec un peu d'eau froide pour le voir aussitôt présenter des mouvements vermiculaires très intenses.

En octobre 1901, un nouvel accident se produisit : ce fut une accumulation de matières dans le cæcum extrêmement dilaté, qui donna lieu à des accidents d'obstruction. Ceux-ci disparurent après plusieurs purgations.

En janvier 1902, le malade se lève deux fois, à huit jours d'intervalle, pendant une demi-heure la première fois et deux heures la seconde. Tout à coup, dans la nuit du 27 au 28 janvier, il a une selle vers trois heures du matin, suivie d'un effort de défécation par l'anus naturel, pour l'expulsion ordinaire du pus contenu dans le rectum; il fait un effort brusque pour changer lui-même l'alèze et éprouve au même moment des douleurs d'abord peu vives, puis peu après intolérables, au point d'émergence du prolapsus, lequel commence à se distendre énormément et à prendre une couleur plus foncée.

M. A. Gosset appelé aussitôt, examine le malade à neuf heures du matin.

Le prolapsus de l'intestin a beaucoup augmenté de volume et de longueur; il a environ 20 centimètres de long sur 5 centimètres de diamètre. Son aspect est celui d'un T à branche verticale excessivement courte. Les deux bouts de l'intestin, situés sur la même ligne droite, représentent la branche horizontale du T; celle-ci est de plus percée à chacune de ses extrémités d'un orifice en cul-de-poule, dont le supérieur répond au bout inférieur, et l'inférieur au bout supérieur de l'intestin. La coloration de la tumeur est rouge vineux, comme celle de l'aubergine dont elle a la fermeté et l'aspect luisant. Fait remarquable et fort important, comme on le verra dans la suite, le ventre est souple partout. Il existe une douleur profonde et très nette au niveau de l'anus contre nature, douleur analogue à celle qui a pour siège le pédicule des hernies étranglées. Un arrêt complet des matières et des gaz, ainsi que des vomissements, indiquent qu'il y a obstruction intestinale, mais que celle-ci, vu l'absence du ballonnement, ne doit pas être produite par la sténose du gros intestin et semble plutôt sous la dépendance d'une occlusion siégeant assez haut sur l'intestin grêle.

En présence de ces accidents alarmants, on juge qu'il faut intervenir le plus rapidement possible.

Opération. — L'opération est faite à quatre heures du soir, par M. A. Gosset. Après avoir aseptisé la région, la masse intestinale est entourée de compresses, puis on fait deux incisions curvilignes entourant à droite et à gauche le pédicule de la tumeur, c'est-à-dire l'ancien orifice de l'anus c. n.

de façon à amener au dehors, avec une collerette cutanée, l'intestin adhérent. On ouvre le péritoine pariétal, on le repère avec des pinces à pression et on amène les anses intestinales adhérentes à la tumeur hors du ventre.

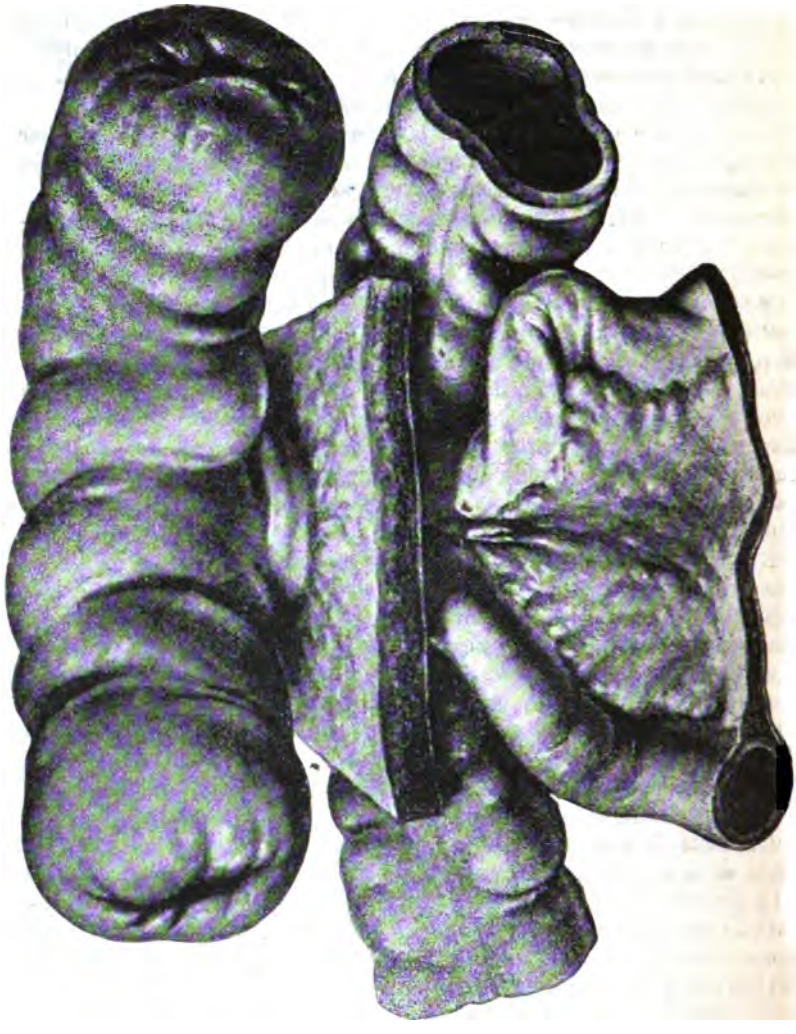

Fig. 6. — Double prolapsus de l'S iliaque à travers un anus contre nature établi par le procédé de Maydl. Hédrocèle contenant l'intestin grêle (Pièce appartenant à M. A. Gosset. Musée de la clinique du professeur F. Terrier).

On voit alors que quatre bouts d'intestin pénètrent dans la tumeur à travers l'orifice abdominal établi autrefois pour faire l'anus c. n.; deux appartiennent à l'intestin grêle et deux au gros intestin. On remarque que l'S iliaque est très long.

L'intestin grêle s'engage complètement dans un orifice siégeant au niveau de l'ancien éperon, dans lequel il est si serré qu'aucune traction ne

peut l'en retirer. Son bout inférieur est flasque, le supérieur est distendu par des gaz. Cet étranglement est situé sur une portion très élevée de l'intestin grêle, ce qui explique le peu de volume du ballonnement du ventre. Les deux bouts du gros intestin ne sont nullement distendus; le bout inférieur est notablement atrophié.

En présence des lésions, on pouvait suivre deux méthodes :

1° Libérer l'intestin grêle pincé, en débridant les bords de l'orifice constricteur;

2° Enlever toute la masse comme une tumeur et remettre les choses en état.

M. A. Gosset ne suit pas la première méthode parce qu'il suppose que l'intestin grêle peut être lésé (il est étranglé depuis douze heures), que le sac peut contenir des liquides septiques, et qu'il a hâte de se débarrasser du prolapsus infecté. Ce chirurgien coupe alors chacun des bouts d'intestin entre deux pinces souples et enlève toute la masse.

Chacun des bouts supérieur et inférieur de l'intestin grêle est fermé par une double suture en surjet, puis les deux bouts sont anastomosés latéralement. L'ouverture qui les fait communiquer est large de trois doigts.

Les deux bouts vides, supérieur et inférieur, du gros intestin, rapprochés en canons de fusil, maintenus fermés par des pinces, sont attirés hors du ventre. Deux étages de sutures pariéto-péritonéales et pariéto-musculaires unissent leur paroi à celle de l'abdomen, puis la partie qui dépasse la peau est excisée et les lèvres en sont fixées à la peau.

Un pansement aseptique est appliqué.

Suites opératoires. — Après l'opération, le malade vomit beaucoup pendant quarante heures. La température reste normale, mais son pouls est à 100 environ. Il a une sensation d'anorexie intense. Pendant vingt-quatre heures, la diète absolue est prescrite et on fait plusieurs injections sous-cutanées de sérum artificiel.

L'expulsion des gaz se fait quelques heures après l'opération, et il y a défécation dans la nuit même.

Le troisième jour, le malade prend quelques cuillerées à café de champagne et d'eau. Le sixième jour, il absorbe du bouillon froid, puis une alimentation progressive est instituée.

Le douzième jour, il avait repris son alimentation ordinaire, et des selles s'établissaient régulièrement grâce à l'usage journalier de pilules de cascarine.

Depuis, il existe une très petite tendance au prolapsus de l'intestin, que le malade évite en faisant sa défécation dans la position horizontale et qui se réduit d'ailleurs avec une extrême facilité.

7 mai 1902. — Le malade est dans un très bon état de santé et possède des facultés intellectuelles tout à fait remarquables, accompagnées d'une jovialité qui ne se dément en aucun moment. C'est avec une netteté très grande qu'il nous donne les renseignements que nous transcrivons.

Son anus c. n. fonctionne bien (2 à 3 selles par jour). L'orifice du bout

inférieur est libre et permet de faire des lavages descendant du rectum et de le dilater avec des bougies. La suppuration anale a diminué des trois quarts.

La sangle abdominale a été très relâchée par l'ascite, aussi l'abdomen prend-t-il l'aspect du ventre à triple saillie de Malgaigne.

Examen de la pièce. — Elle a la forme d'un boudin de 20 centimètres de

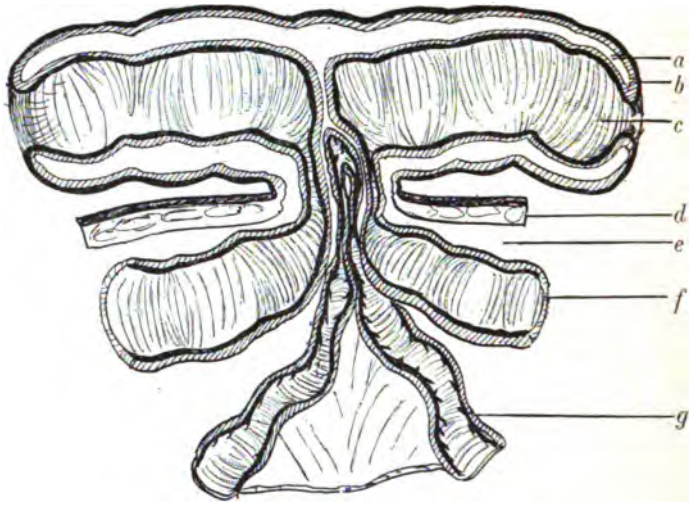

Fig. 7. — Coupe schématique du double prolapsus représenté sur la figure 6. — *a*, Cavité péritonéale; *b*, Paroi intestinale; *c*, Cavité du gros intestin; *d*, Paroi abdominale; *e*, Grande cavité péritonéale; *f*, Côlon, bout inférieur; *g*, Intestin grêle.

long sur 5 centimètres de diamètre, un peu incurvé du côté qui répondait à l'abdomen. Un pédicule très court se détache de son milieu et se fixe sur une petite collerette cutanée de forme allongée. Quatre bouts très courts d'intestin sortent de l'orifice percé dans le pédicule. Toute la surface du prolapsus est revêtue d'une muqueuse plissée transversalement et de couleur violacée. A chacune des deux extrémités existe un orifice à bords plissés, qui conduit dans le gros intestin.

Sur une coupe longitudinale, on voit une première enveloppe formée par le gros intestin retourné, à l'intérieur de laquelle on reconnaît le gros intestin très réduit de volume et se continuant au niveau des orifices avec l'enveloppe extérieure. Les deux surfaces séreuses adossées sont parfaitement saines et délimitent du côté interne du prolapsus une petite cavité en communication avec la grande cavité péritonéale : c'est là qu'est venue se loger l'anse intestinale grêle (Voir fig. 2).

KYSTES PARANÉPHRIQUES
ET URONÉPHROSES TRAUMATIQUES

Par le Dr Paul DELBET,

Ancien prosecteur, ancien chef de clinique chirurgicale à l'hôpital Necker.

(Suite [1].)

II. — Exposé général. Critique des faits. Statistique.

S'il est intéressant d'être fixé, au point de vue scientifique, sur la fréquence relative des deux variétés de tumeur urineuse post-traumatique, il n'est pas moins important, au point de vue pratique, d'arriver sur ce sujet à une notion précise. On doit pouvoir, avec un assez grand degré de certitude, diagnostiquer la variété devant laquelle on se trouve, le traitement de l'une et l'autre pouvant être, ainsi que nous le montrerons, assez différent.

En parcourant les divers mémoires publiés jusqu'à ce jour, on constate que la plus grande incertitude règne sur le mode de classement des observations. Plusieurs faits n'ont qu'une histoire clinique; aussi les voit-on classés arbitrairement, d'après des vues purement théoriques, dans les épanchements paranéphriques ou les uronéphroses, suivant que l'auteur consacre son mémoire à l'étude de l'une ou l'autre variété.

Il nous a paru sage de relever d'abord les observations anatomiquement vérifiées soit au cours d'une opération, soit à la suite d'autopsie, et de chercher, dans l'étude attentive de ces observations, les caractères permettant de distinguer cliniquement les diverses variétés de la lésion. Utilisant ces données, nous tenterons de classer les observations non suivies de vérification anatomique. A la tête de ces documents, nous aidant de l'expérimentation, nous exposerons la pathogénie, l'histoire clinique et la thérapeutique de ces épanchements.

1. Voir le numéro de juillet 1903.

I. — Cas dont la nature précise a été déterminée soit par l'autopsie, soit par l'opération.

a) Épanchements paranéphriques.

Observation I. — Hawkins Cæsar, *Med. Chirurg. Transact.*, t. XVIII, p. 177, et *Archives générales de Médecine*, 2e série, t. V, 1834, p. 464. — Obs. XII de Rathery, thèse Paris, 1870. (Ce fait est celui que Monod cite dans la note de la page 351 de son mémoire; tout en le croyant distinct, il déclare que l'observation XII de Rathery est citée à tort comme un exemple d'hydronéphrose; c'est, en effet, un épanchement pararénal typique.)

Garçon de six ans, renversé par une voiture. Douleur (hématurie non mentionnée). Dix jours après, tumeur qui s'étend peu à peu de l'hypocondre à la fosse iliaque, des lombes au delà de la ligne blanche. *Fièvre*; émaciation. Ponction; on retire 18 onces de liquide transparent, sans albumine. *Mort*. La poche est située en arrière du péritoine. Elle contient deux pintes de liquide clair et une matière blanche demi-purulente. L'uretère est tortueux et allongé; on peut le suivre à la partie interne et antérieure du kyste, dans l'épaisseur de ses parois. Il pénétrait dans le rein a la manière ordinaire et n'avait aucune communication avec le kyste. Le bassinet offrait deux petites ouvertures noirâtres. Le rein avait son volume ordinaire; la surface antérieure concourait à former la paroi postérieure du kyste.

Obs. II. — Vincent; cas rapporté par Stanley, in *Med. Chirurg. Transact.*, t. XXVII, 1844, p. 8.

Femme projetée à terre par une voiture et écrasée. Le ventre est ballonné; quelques jours après, le ballonnement tombe et on ne sent plus qu'un gonflement limité et douloureux dans l'hypocondre droit. Ce gonflement augmente peu à peu et devient fluctuant, en même temps que les douleurs augmentent. Ponction : 3 pintes de liquide rappelant l'urine. Dix jours après, la tumeur s'est reproduite; nouvelle ponction; on retire 6 pintes de liquide. Récidive, affaiblissement. *Mort* la dixième semaine.

Vaste cavité étendue des côtes au pelvis; la paroi est formée par le tissu conjonctif refoulé. Le liquide est un mélange de pus et d'urine. Un orifice faisait communiquer le kyste avec le bassinet du rein droit; l'orifice était large, irrégulier, déchiré.

Obs. III. — Barth, Soc. anat. de Paris, 1er décembre 1876, p. 659, et *Progrès médical*, 1877. — Cas n° 56 de Maas.

Femme de soixante-dix ans. Déchirure du rein droit; chute le 31 novembre 1876, du côté droit, sur un angle de trottoir. Douleur violente; urine légèrement teintée de sang. Le quatrième jour, pleuro-pneumonie droite: amélioration au commencement de la deuxième semaine. Le neuvième jour, reprise de l'hématurie et apparition, dans le côté droit du ventre, d'une

tumeur dure, non fluctuante, peu douloureuse, qu'on diagnostique cancer. Le jour suivant, urine sanglante et purulente; puis celle-ci redevient claire; la tumeur augmente.

Mort au vingt-quatrième jour.

Autopsie. — La tumeur du côté droit est entourée d'une capsule formée de tissu cellulaire épaissi; elle contient 300 grammes de sérosité mélangée de pus et de sang. Le rein est divisé en une moitié supérieure et une inférieure, et chaque moitié est refoulée à une des extrémités de la poche.

La poche est formée ailleurs par le tissu de la capsule adipeuse refoulé et condensé; adhérence du sac aux parties voisines; le bassinet refoulé en dedans et aplati ne communique pas directement avec la poche.

L'existence des hématuries pendant la vie montre cependant qu'une communication plus ou moins large a existé.

Obs. IV. — Cabot (265), *Boston. med. and surg. Journ.*, 1883, t. CVIII, p. 173. — N° 11 de Monod.

Garçon de dix ans. Chute dans un escalier trois mois auparavant. Hématurie qui dure trois jours; guérison rapide. Le malade reprend ses occupations. Plusieurs semaines plus tard, tumeur dans le flanc droit, qui finit par remplir tout le côté du ventre jusqu'à la ligne médiane, sans douleur ni gêne. Ponction trois mois après l'accident, 18 avril. 44 onces de liquide. Deuxième ponction le 27 avril, neuf jours plus tard.

Ouverture large par les lombes trois jours après. 2 à 3 pintes de liquide. Drain. Liquide clair, jaunâtre; densité 1 007; alcalin; albumine; l'urée cherchée seulement à la deuxième ponction existait; globule blanc et rouge. Le liquide contient des cellules du rein et des cylindres hyalins.

Incision à cause de rapide reproduction. Aucune réaction; écoulement abondant, aqueux; parfois l'urine de la fistule se teinte; l'urine de la vessie prend alors la même couleur; l'écoulement cesse au bout de cinq semaines; rein guéri sept mois plus tard.

Lors de l'incision de la poche, le doigt introduit sent une masse molle, inégale, qui est probablement le rein, dans la paroi postérieure du sac. L'uretère ne peut être découvert.

Obs. V. — Barker (306), *Lancet*, 1885, t. I, p. 95. — Cas 12 de Monod.

Garçon de trois ans et demi. Renversé et écrasé par une voiture; ventre sensible; deux ou trois petits caillots sanguins dans l'urine le lendemain. Quinze jours après, l'enfant est renvoyé en bon état apparent.

Revient deux mois plus tard. Tumeur du flanc droit, allant des côtes à la fosse iliaque et atteignant la ligne médiane; mate; pas de fièvre; urine normale.

Ponction : 35 onces 1/2 de liquide, répétée tous les huit jours pendant six semaines. Incision et drainage; néphrectomie par crainte de fistule persistante; le liquide ponctionné avait le caractère d'urine couleur ambrée; densité 1010. Albumine : 25 p. 100; urée : 1/2 p. 100. Dans l'urine normale, pas d'albumine; urée, 2 1/2 p. 100.

La quantité d'urée contenue dans le liquide de la tumeur s'élève après l'incision de 1/2 p. 100 à 2,6 p. 100. Guérison rapide avec petite fistule; le rein enlevé était sain à l'œil et au microscope. Bassinet pas dilaté; l'uretère était rompu un peu au-dessus de la ligature. L'extrémité inférieure du rein était recouverte de fausses membranes et de phosphate, et formait une partie de la paroi de la poche; cette poche était indépendante du bassinet et rétro-péritonéale.

Obs. VI. — Allingham, *Lancet*, 1890, II, p. 1221, et *British med. Journal*, 1891, I, p. 699. — Cas 26 de Monod.

Homme de seize ans; heurt contre une brouette. Douleur peu intense; peu de symptômes; mais l'état s'aggrave. Douleur, tension du ventre, fièvre; pas d'hématurie. Sous le chloroforme, résistance du flanc gauche; par le toucher rectal, tuméfaction allongée comme un saucisson. Incision abdominale, trois jours après; tumeur allongée; incision lombaire; il sort une pinte d'urine trouble. La plaie lombaire donne du liquide pendant quelques jours. Elle se ferme; au bout de trois semaines, guérison.

L'urine trouble, après l'opération, était redevenue normale.

Allingham fait de ce cas une rupture de l'uretère; il déclare que le bassinet était sain. Mais, à la Société médicale de Londres, où le cas fut présenté, le président crut plutôt à une hydronéphrose aiguë.

Allingham paraît avoir nettement constaté que le bassinet n'était pas dilaté. Quant à l'état de l'uretère, Allingham admet sa rupture par induction; il ne l'a pas vérifiée *de visu*.

Obs. VII. — Morris, *Clinical Journal*, 1894, IV, 14; cité par Wagner, p. 5. (Je n'ai pu me procurer l'original; ce journal n'est pas à la bibliothèque de la Fac. de Méd.)

Voiturier, trente ans, écrasé par la roue de sa voiture. Douleur violente; pas d'hématurie; selles sanglantes quelques jours après le trauma; sort guéri trois semaines après. Six jours après sa sortie, léger gonflement dans la moitié droite du ventre. Le gonflement augmente rapidement pendant la nuit et s'accompagne de douleurs violentes.

Le ventre est rempli par une tumeur lisse, fluctuante. Urine peu abondante, claire, sans albumine, ni sang, mais riche en phosphates.

Incision. Évacuation d'une sérosité contenant du sang et du pus, avec urée 0,5 p. 100. Le rein, refoulé en bas et en arrière, formait la paroi postérieure de la poche. Large perte de substance dans le bassinet. Fistule persistante; ultérieurement, tentative de néphrectomie qui échoue.

Le malade sort de l'hôpital conservant sa fistule.

Obs. VIII. — Nové-Josserand (228), *Revue mensuelle des Maladies de l'Enfance*, 1900, p. 134. — Cas rapporté par Nayoud, interne.

Fillette de huit ans et demi. Traumatisme. Deux jours après, le ventre grossit, puis diminue, et regrossit quinze jours après.

Tumeur énorme, allant des côtes à la crête iliaque. Incision en avant. La poche est lisse et unie; on a senti dans la profondeur la face antérieure et le bord inférieur du rein droit formant le fond de la poche. C'est un épanchement urineux périrénal traumatique.

Obs. IX. — Le Dentu, *cas personnel.* (Voir Obs. A, p. 63.)

Obs. X. — Mudd (290), *American Journ. of med. Sciences*, 1899, p. 145.

Enfant de cinq ans, tombe de voiture le 16 mai 1888; la roue passe sur lui; il fait quelques pas. Hématurie pendant quatre jours; choc pendant quarante-six heures. Température normale du seizième au vingt-cinquième jour; à ce moment, la température restant normale, apparaît une tumeur dans le flanc droit; elle augmente rapidement de volume; le vingt-cinquième jour, on la ponctionne et on retire 12 onces de liquide clair, coloré en jaune paille. Le liquide semble être de l'urine et contient de l'urée. Puis, le 26, réapparition de la tumeur, fièvre, incision. Le liquide n'est pas albumineux et le rein est refoulé en avant de la tumeur; il présente une fissure allant de gauche à droite et de bas en haut en atteignant le bassinet. Fistule; néphrectomie le cinquième jour.

L'auteur trouva le rein augmenté de volume; il croit au rétrécissement de l'uretère.

Obs. XI. — Chaput, *Bull. de la Société de Chirurgie*, 3e série, t. XV, 1899, p. 202. — Cas 20 de Monod.

Homme de seize ans; coup de pied de cheval. Douleur spontanée et à la pression, qui va en augmentant; urine normale; pas de sang, ni de tuméfaction. Dix jours après, tumeur évidente à la partie supérieure de la fosse iliaque. Cette tumeur atteint l'épine iliaque et touche presque la colonne vertébrale. *Fièvre*; douleur. Ponction, puis incision. Celle-ci ouvre le cæcum distendu, puis tombe en arrière sur la poche urineuse. On constate une rupture de l'uretère, une déchirure du côlon, un épanchement d'urine sous le péritoine, derrière le cæcum et le côlon. Fistule urinaire et stercorale, puis néphrectomie.

Le rein est parsemé d'*abcès*; son extrémité inférieure baigne dans le pus. Bassinet et uretère sains en haut. Le reste de l'uretère ne put être exploré au cours de l'opération.

Obs. XII. — Le Dentu. (Voir Obs. B, p. 65.)

b) Épanchement hématique, paranéphrique.

Obs. XIII. — Holmes, cité par Maas (obs. X), *Deutsche Zeitschrift für Chirurgie.* — Obs. publiée in *System of Surgery*, London, 1861, t. II, p. 423, et *Pathol. Society Transact.*, XI, p. 140.

Homme de trente-sept ans. Coup de pied de cheval, déchirure du rein droit. Le malade semble mourant. Hématurie qui disparaît peu à peu, puis

tout à fait; les jours suivants, gonflement de la région hépatique et de la rate. Le malade sort guéri six semaines après.

Dix-huit mois plus tard, il revient avec de l'anasarque et de l'albuminurie; il meurt.

Atrophie granuleuse et formation kystique des deux reins.

Autour du rein droit, il existe une masse de sang coagulé, remplissant également le bassinet et l'uretère. L'hématome périrénal communique largement avec celui du bassinet. L'uretère est fortement comprimé par les coagula; le sang était solide et en partie décoloré; on pouvait reconnaître la déchirure rénale.

c) Hydronéphrose vraie.

Obs. XIV. — Hinton, cas 23 de la statist. de Maas, *Med. Times and Gazette*, 3 février 1866 (Cette indication donnée par Maas est inexacte, je n'ai pu retrouver l'original de l'observation).

Homme écrasé par une roue de voiture. Il se forme des abcès et des fistules autour du rein. Le malade survit vingt ans avec une petite fistule au voisinage de la dernière côte droite. Il meurt accidentellement. Le rein droit est transformé en kyste de la grosseur d'une noix et contient un calcul mûriforme.

L'extrémité supérieure du kyste adhère au duodénum; c'est de ce point que part la fistule qui vient déboucher au voisinage de la douzième côte droite. L'auteur estime qu'un calcul s'est formé autour d'un caillot.

Obs. XV. — Holmes (188), *System of Surgery*, London, 1861, t. II, p. 421. — Cas 50 de Maas (pyonéphrose).

Homme de trente-sept ans, fait une chute pendant la chasse et a la région lombaire écrasée. Douleurs violentes dans le dos; le malade est traité suivant les règles. Holmes le voit plusieurs mois après. L'urine était purulente et fétide; il y avait certainement un abcès. Le malade meurt deux ans après.

Le rein droit est transformé en un abcès irrégulier, adhérent aux parties voisines et communiquant avec l'uretère largement ouvert.

Obs XVI. — Knox (275), *Lancet*, 1891, t. II, p. 1384 (M. Monod donne par erreur 1334).

Homme de quarante-deux ans. Le 29 août 1890, il est serré au niveau de l'abdomen entre un wagon et la chaîne par laquelle un cheval tire le wagon; douleurs modérées. Le malade rentre chez lui à pied, mais là, éprouvant des douleurs, est obligé de se coucher trois jours. Hématurie légère. Trois semaines après, le ventre commence à grossir; massage; trois semaines après, la tumeur diminue, mais reparaît et grossit rapidement. Le malade entre à l'hôpital : ponction blanche; le malade rentre chez lui. L'auteur l'examine et trouve une tumeur fluctuante allant de la ligne blanche à la région lombaire et de la sixième côte au ligament de Fallope.

La tumeur remplit la moitié gauche du ventre; le bord interne de la tumeur est bien net. Le ventre, au niveau de la tumeur, mesure 46 pouces

de circonférence. Anorexie; douleurs; nausées. Le 21 novembre, incision de trois doigts à quatre travers de doigt à gauche de l'ombilic; on tombe sur le péritoine; on l'incise, on écarte les anses intestinales et on ponctionne la tumeur. On retire six quarts de liquide rouge sombre; on incise la tumeur; marsupialisation. Urine normale avant et après l'opération, mais rétention pendant quatre jours; suites bonnes; guérison en quatorze semaines.

Ce cas est le cas 22 de Monod, qui le donne comme une para-uronéphrose. — Wagner en fait une hydronéphrose probable. — Le diagnostic d'hydronéphrose est des plus vraisemblables, la tumeur en a tous les caractères, étendue, limite nette; au cours de l'opération, on constata que le péritoine était refoulé en dedans, et que le côlon suivait le bord interne de la tumeur.

Obs. XVII. — Pye Smith (137), *Transact. of the pathological Society of London*, 1872, t. XXIII, p. 159. — Monod, p. 353.

Homme, vingt-quatre ans. Traumatismes multiples et particulièrement coup de pied de cheval sur le flanc gauche. Hématurie passagère; trois jours de repos au lit; guérison. Deux ans après, ayant été pris de coliques, il remarqua que son côté gauche était gros; on découvrit une tumeur du flanc gauche. Ponction : on retire 3 litres de liquide contenant des corpuscules de pus et des globules sanguins. Récidive; deuxième ponction; le malade paraissait guéri, quand la diarrhée reparut; affaiblissement progressif. *Mort.*

Autopsie. — Le rein était dilaté en une série de kystes communiquant entre eux et avec le bassinet. Presque plus de tissu rénal appréciable; uretère dilaté dans sa partie supérieure sur une étendue de 2 pouces; au-dessous, rétrécissement tel qu'une goutte de liquide ne pouvait passer; au delà, le conduit reprenait son calibre normal.

Monod admet ce cas comme une hydronéphrose résultant d'une compression ou d'une sténose de l'uretère.

D'après l'observation, il ne peut s'agir que d'une sténose cicatricielle.

Obs. XVIII. — Lépine (138). Fait rapporté par Soller, *Lyon médical*, 1880, t. XXXV, p. 333. — Monod, p. 354.

Homme de quarante-cinq ans; il reçoit en 1870 un éclat d'obus qui frappe l'hypocondre gauche. Depuis lors il ne cesse de souffrir, mais peut continuer son travail. A la douleur s'ajoute la gêne respiratoire. Mauvais état général; prend le lit en 1879; meurt en 1880, dix ans après l'accident.

Autopsie. — Hydronéphrose considérable. Le rein est transformé en cavités kystiques remplies de liquide séro-purulent. Le bassinet distendu communique d'une part, avec le rein, d'autre part, avec l'uretère. L'uretère est dilaté dans sa moitié supérieure; à sa partie moyenne, rétrécissement

serré, admettant à peine une tête d'épingle. A ce niveau, l'uretère est enserré dans du tissu cellulaire présentant des traces d'inflammation chronique.

Obs. XIX. — Haviland, *Transact. of the Patholog. Society of London*, 1859, t. X, p. 209. — Cité par Monod, p. 354.

A l'autopsie d'un jeune homme de dix-huit ans, on trouve le rein gauche ayant perdu son aspect normal. Il contenait une grande quantité de poches remplies de pus, la plupart indépendantes. Le rein et l'uretère étaient entourés de graisse et l'uretère oblitéré. Le malade avait fait, quatre ans auparavant, une chute grave, ce qui fait que Haviland croit à une hydronéphrose traumatique. Monod l'admet. En réalité, il est dit que le malade rendait depuis fort longtemps du pus, qu'il avait de l'incontinence et de la rétention d'urine.

Pour les parents, ces accidents étaient dus à l'abus des bains froids.

Il nous paraît probable qu'il s'agit d'une pyonéphrose tuberculeuse.

Obs. XX. — Wagner, *Berliner Klinik*, 1894, cahier 72, p. 1.

Enfant de dix ans; chute le 2 décembre 1893 sur le côté droit, contre l'angle d'une marche. Hématurie pendant cinq jours. Signes d'obstruction intestinale.

L'enfant sort guéri trois semaines après; il garde cependant une légère résistance dans la région du rein droit. Plusieurs jours après, douleur dans le flanc; il se développe rapidement une tumeur fluctuante qui augmente rapidement avec douleur.

Le 4 janvier 1894, la tumeur a le volume d'une tête d'enfant; elle est fluctuante, rénitente.

La quantité d'urine excrétée est fort diminuée. Ponction exploratrice; liquide clair, contenant peu d'albumine; le 6, tumeur tendue.

Incision lombaire de Simon; ouverture du bassinet. Il s'écoule 1 litre 1/2 de liquide clair et jaune. Le doigt introduit dans la poche sent nettement les papilles aplaties. La cavité est tamponnée à la gaze iodoformée; la plaie extérieure reste ouverte.

Le liquide est légèrement albumineux, alcalin, 1012, contient des globules blancs et rouges, des débris de graisse et de pus, des cellules polyédriques nombreuses.

Pendant deux semaines, il s'écoule par la plaie lombaire une grande quantité de sécrétion d'odeur urineuse. L'urine vésicale est peu abondante. Le quatorzième jour, la plaie cesse tout à coup de sécréter; au contraire, la quantité d'urine vésicale augmente rapidement et atteint bientôt le taux normal.

L'urine jusque-là claire devient et reste trouble pendant quelques jours, et présente les qualités physiques et chimiques du liquide de la plaie lombaire.

Injection de pyoctanine dans la plaie lombaire, indiquant que la perméa-

bilité s'est rétablie. Guérison en soixante jours. L'enfant a été revu guéri vingt et un mois après l'opération. Il était complètement rétabli.

Obs. XXI. — Routier, in Arnould, Thèse de Paris, 1890-91, p. 64. — Obs. citée par Aldibert, non mentionnée par Monod.

Z..., âgé de trois ans. Renversé par une voiture de laitier le 21 juin 1890. Signes de commotion médullaire. Pas d'hématurie. Quinze jours après, rétention ; le médecin sonde le malade tous les jours pendant une quinzaine. Le 25 juillet, six semaines après l'accident, tumeur.

Ponction par Routier le 31 juillet. Deuxième ponction le 12 août. Le liquide retiré est limpide; le 21 août, Routier fait une néphrotomie lombaire et trouve un bassinet rempli de brides et d'anfractuosités, enveloppé d'une épaisseur rénale suffisante pour ne pas sacrifier le rein. Guérison. Fistule qui dure quatre mois et guérit définitivement. Décembre 1890; revu en juillet 1891 bien portant.

Obs. XXII. — Bardenheuer, in Schmidt, *Beitrag zur Kasuistik der Nieren Chirurgie*, 1890, p. 89. — D'après le résumé de Wagner, p. 11.

Gymnasiarque, douze ans, jeté sur le degré d'un escalier de pierre. Douleur violente dans le ventre, vomissements, anorexie. Péritonite localisée à gauche : cathétérisme bi-quotidien. La quatrième semaine, tumeur dans la région du rein gauche qui se développe avec une grande rapidité.

L'urine devient purulente. Quatre semaines après examen, tumeur fluctuante, du volume d'une tête d'adulte, dans le flanc gauche. Douleurs violentes. La peau est intacte, sans rougeur. Diagnostic : phlegmon périnéphrétique.

Incision de la douzième côte à la crête iliaque. Il coule simplement du liquide d'aspect urinaire. Le rein est transformé en un sac dans lequel on sent nettement les papilles très aplaties. La fistule se ferme peu à peu; quand elle est fermée, des douleurs violentes éclatent et la température monte. On dilate la fistule; tout rentre dans l'ordre; le malade garde sa fistule un an et demi. *Mort* par dégénérescence amyloïde; pas d'autopsie. Bardenheuer avait pensé à une rupture d'uretère et à un rétrécissement tardif probable.

Il est possible que ce cas appartienne aux variétés mixtes.

Obs. XXIII. — Delettrez, *Annales des maladies des organes génito-urinaires*, 1890, p. 313, et *France médicale*, 1890, p. 402.

P..., né à Bruxelles, 28 novembre 1879. Quelques mois après la naissance, chute. Tumeur au niveau de la partie postérieure des lombes; l'abdomen reste volumineux. A sept ans (1886), deuxième chute, douleurs violentes. Été de 1888, chute de 1 mètre sur le côté droit; signes de péritonite; urine rouge; état grave. Guérison des phénomènes généraux, mais la tumeur augmente.

Vu en 1889 par Delettrez, à dix ans. Tumeur globuleuse du flanc droit

dépassant l'ombilic et descendant jusqu'à 3 travers de doigt l'arcade crurale. Diagnostic : hydronéphrose.

Ponction : 2000 centimètres cubes de liquide citrin.

Analyse : pas d'albumine; 3 p. 1000 d'urée; pas d'éléments figurés ; néphrectomie, qui permet de vérifier le diagnostic. Guérison.

L'auteur ne paraît pas avoir vu la relation qui existait entre le traumatisme et l'hydronéphrose.

Obs. XXIV. — Fenger, *Chicago med. Record*, 1893, p. 3, et *Journ. of the American med. Associat.*, 10 mars 1894, p. 340. — Cité par Wagner, *Centralblatt für Harn und sexual Organe*, 1896, p. 4.

Enfant bien portant jusqu'à treize ans. En voulant sauter de cheval, il fit un violent effort. Douleur immédiate dans le flanc gauche, obligeant à un mois de lit. Depuis, bonne santé; cependant, quand le sujet faisait des travaux pénibles, il sentait des douleurs dans le flanc gauche. Ces douleurs se répétèrent en dix ans 4 ou 5 fois par an.

Le malade vécut tant bien que mal; c'est seulement en 1892, à quarante-sept ans, trente-quatre ans après l'accident, qu'il vient consulter. On trouve à gauche une hydronéphrose transformée secondairement en pyonéphrose. Fenger opère, trouve le bassinet distendu et la partie supérieure de l'urètre enclavée dans une gangue fibreuse; il le dégage et fait un Heineck-Mikulicz. Guérison. Il n'y avait pas de calcul; le liquide du bassinet était urinaire et légèrement purulent.

Obs. XXV. — Postempski (305), *Bull. Acad. Med. Roma*, 1892-93, XIX, p. 423.

Za..., Franceschi, douze ans; tumeur volumineuse du flanc droit dépassant la ligne médiane d'un travers de doigt; fluctuation. Le 12 mai 1891, l'enfant est écrasé par une voiture; la roue lui passe sur le corps. Hématurie; douleur locale légère; vomissements. L'hématurie cesse, et alors apparait une tumeur qui augmente rapidement et, quarante jours après, a atteint le volume précité. Ponction : 2 litres; urine albumineuse. Le 25 juin 1891, néphrectomie; rein normal, mais en dedans de lui, énorme poche, qui est le bassinet et l'uretère dilaté. Dans cette poche, fragment qui est un débris du rein détaché du pôle supérieur. Ablation du rein. Drainage de la poche. Fistule. Quelque temps après, guérison.

Obs. XXVI. — Bartlett, *Lancet*, 16 mars 1896, p. 674. Cité par Wagner.

Jeune fille de seize ans, fait en mars 1893 une chute de cheval; contusion du côté gauche; douleurs les jours suivants dans le côté; ces douleurs augmentent peu à peu.

Trois mois après, elle constate l'existence d'une tumeur qui grossit progressivement. Le 25 mars 1895, tout à coup, la tumeur se met à augmenter brusquement. Fièvre, constipation, vomissements, dysurie.

Le flanc gauche est rempli par une tumeur ferme, vaguement fluctuante. Urine albumineuse. On discute le diagnostic et on conclut à une pyoné-

phrose. Néphrotomie lombaire; évacuation de pus et d'urine. La malade, d'abord dans un état grave, se remet. Secondairement, néphrectomie (pyonéphrose). En examinant la pièce, on constata qu'il existait autour de l'origine de l'uretère de nombreuses adhérences. L'auteur admet une rupture de l'uretère, un rétrécissement à marche progressive, ayant à un moment donné oblitéré tout à fait l'uretère, puis pyonéphrose par infection côlique. L'uretère était dans la partie supérieure enveloppé de fausses membranes.

Obs. XXVII. — Barling (258), *American Journ. of med. Sciences*, 1891, t. CI, p. 352.

Homme, quarante cinq ans, glisse en se mettant au lit, en 1887, et tombe sur le côté droit. Dix-huit mois après, tumeur grosse comme une orange; la tumeur augmente doucement, puis rapidement. Le malade entre à l'hôpital le 17 avril 1889. La tumeur s'étend des fausses côtes à la fosse iliaque, et atteint la ligne médiane, mais pas de contact lombaire net; elle est rénitente, mate en avant. Ponction exploratrice; liquide coloré en noir, contenant des granulations noirâtres et de la cholestérine.

Incision, le 30 avril 1889, sur le point saillant; l'incision ouvre le ventre; la tumeur occupe la région rénale. Ponction : 22 onces de liquide cacao contenant de la cholestérine et 5 p. 100 d'urée. Incision de la poche; celle-ci est épaisse d'un tiers de pouce. Marsupialisation.

Tout va d'abord bien, puis les parties s'infectent; le liquide vésical est également purulent. Le malade est très bas; on n'ose pas faire la néphrectomie; puis tout se rétablit. Le malade sort le 30 octobre, gardant une fistule qui laisse couler de l'urine.

L'auteur croit à une oblitération d'uretère par du sang.

Obs. XXVIII. — Le Dentu, *Rein mobile traumatique gauche. Rétention rénale, crises douloureuses, polyurie. Infection vésicale* (Voir Obs. C, p. 68.).

Obs. XXIX. — Richardson (262), *Boston med. and surgical Journ.*, 4 juillet 1895, p. 9.

Georges E..., vingt-six ans; en roulant un tonneau, il sent que quelque chose s'en va dans le côté droit. Douleur immédiate et violente dans le côté gauche, vomissements, hématurie. Dix jours après, le malade entre à l'hôpital. On sent une tumeur élastique, s'étendant dans le flanc gauche. Ponction blanche; amélioration. Le malade revient peu après pour des douleurs et une augmentation brusque de la tumeur. Deux ponctions; on retire 5 onces de liquide contenant de l'urée. 6 octobre, cinq semaines après l'accident, incision médiane; tumeur fluctuante, allant de la fosse iliaque aux lombes; on ferme la plaie abdominale. On fait une incision lombaire et on draine; fistule par laquelle s'écoule précisément autant d'urine que par l'urètre.

On diagnostique une lésion de l'uretère; on incise dans la région lombaire; on cherche en vain l'uretère. La fistule donne de l'urine en quantité variable suivant les jours; elle persiste encore.

Obs. XXX. — Schede, 2e cas cité par Moser, p. 20. — L'original serait dans le mémoire : *Erfahrungen über Nierenextirpation*, p. 17; 1889.

Femme de vingt-huit ans, passe dans la rue avec une corbeille au bras. Elle glisse et tombe le ventre sur son panier. Vomissement. La malade ne peut rentrer chez elle. Le ventre augmente rapidement de volume. La tumeur augmente. Le sixième jour, la malade entre à l'hôpital. Une tumeur arrondie occupe toute la région droite de l'hypogastre, de la région épigastrique et lombaire à la ligne médiane qu'elle déborde de 3 doigts.

Ponction : Sérosité sanguinolente.

Diagnostic : Kyste de l'ovaire à pédicule tordu. 2 ponctions ; laparotomie. La tumeur est subséreuse et n'est autre chose qu'une vaste hydronéphrose. Extirpation. Mort le lendemain.

D'après l'observation, il semble que l'hydronéphrose ait été antérieure au traumatisme et que la poche se soit fissurée sous l'influence du traumatisme.

Obs. XXXI. — Schede, cas publié dans le travail de Schede sur la « néphrectomie », *Jahrbuch der Hamburger Staatskrankenanstalten*, 1889, I, p. 223. — Publié avec de nouveaux détails par Wagner, *Berliner Klinik*, 1894, p. 12 du mémoire.

Jeune fille de vingt-six ans tombe sur une route pavée, engagée sous son cheval, le 9 mai 1889. Accidents multiples du côté du membre inférieur.

Épanchement hématique rétro-péritonéal étendu au-dessus du rein droit, le long de l'uretère jusqu'à la vessie, où l'on sent une tumeur aplatie, fluctuante. Parésie vésicale pendant vingt-quatre heures.

Le 3 juin, vingt-cinq jours après l'accident, le médecin découvrit une tumeur allant de la région lombaire droite à la fosse iliaque; elle s'était développée sans symptômes, sans fièvre et sans douleurs particulières. Matité se continuant avec celle du foie. Pas de diagnostic précis; cependant, on songe à un accroissement de l'exsudat primitivement constaté, ou à un accroissement par des exsudats. Repos, glace, opium. Au quatorzième jour, la tumeur atteint la ligne médiane. Elle est nettement fluctuante. Ponction exploratrice; on retire de l'urine. Insufflation artificielle du côlon. On diagnostique hydronéphrose. La tumeur augmentant est ponctionnée avec un appareil de Dieulafoy; évacuation de 1 500 grammes d'urine claire.

Le 27 juin, nouvelle ponction : 1 300 grammes. On fait lever la malade pour voir si l'urine ne passe pas mieux; il n'en est rien.

Le 8 juillet, on se décide à ouvrir et à fixer le bassinet à la paroi.

Du 15 au 29 août, on cherche journellement à cathétériser l'uretère, puis le rein; cinq à six fois, on réussit à introduire une mince sonde en baleine jusque dans la vessie et à sentir son extrémité dans la vessie à l'aide d'un cathéter introduit dans l'urètre. A la fin de juillet, on dut interrompre ce cathétérisme, car il provoquait des vomissements et des désordres. Plusieurs jours après le cathétérisme, l'état général devint moins bon; il y eut de la

fièvre; puis tout à coup l'urine cessa de couler par la fistule, et l'urine vésicale doubla de quantité.

Pendant quelque temps, on vit survenir des mouvements de fièvre irréguliers, des douleurs intermittentes et des infiltrations le long de l'uretère. On songea à une suppuration péri-urétérale. Le 6 novembre, on fit une incision et, tout en restant en dehors du péritoine, on libéra l'uretère. Pas d'abcès, mais une dépression profonde, une sorte de sacculation et de hernie du bassinet, descendant sur une longueur de 10 centimètres dans la direction de l'uretère; l'orifice en était étroit, de là les poussées de fièvre. La graisse périrénale, les muscles étaient tuméfiés et fibreux. On fend la poche et on la tamponne à la gaze. La tumeur diminue rapidement. Guérison en six mois.

Schede croit que, dans ce cas, l'uretère était oblitéré par une sorte de callosité ayant sa source dans la résorption de l'épanchement sanguin primitif périrénal et péri-urétéral.

Les tentatives de cathétérisme de l'uretère provoquaient du gonflement de la muqueuse et empêchaient le passage; c'est quand la muqueuse fut dégonflée que les accidents disparurent.

Obs. XXXII. — Nathrath, Thèse de Bonn, 1897, p. I.

Maria Schorn, sept ans. Tombe en août 1896 d'une voiture chargée, dont la roue lui passe sur le corps. Douleur violente dans la région lombaire droite.

Pas d'hématurie. Quelque temps après, tumeur lombaire. Ponction au commencement de novembre : on retire un liquide jaune brun; nouvelle ponction huit jours après : on retire un demi-litre du même liquide.

La tumeur se reproduisant, la malade entre à l'hopital le 20 novembre; douleurs spontanées et à la pression dans la région lombaire droite. Tumeur de l'hypocondre droit de forme sphérique, ayant 12 centimètres de diamètre, fluctuante, dépassant un peu la ligne médiane.

Néphrotomie le 23 novembre. Incision de 4 centimètres sur le milieu de la ligne allant de la douzième côte à l'épine iliaque antérieure et supérieure. On aperçoit une tumeur ronde, de couleur bleuâtre. On l'incise et on la fixe à la paroi. Il s'écoule 3 litres d'un liquide d'odeur urineuse, brun jaune.

La quantité d'urine rendue par la vessie tombe aussitôt après l'opération à 300, à 200 centimètres cubes par jour; mais cette urine ne présente jamais ni albumine, ni cylindre.

Après l'opération, on essaye de sonder l'uretère par la plaie rénale, mais on le trouve imperméable. On renouvelle les tentatives toujours en vain. Le 19 décembre 1897, on se résigna à la néphrectomie : on trouve le rein et le bassinet distendus, adhérents aux parties voisines par un tissu cellulaire fibreux et dense. L'uretère était imperméable 5 centimètres au-dessous du rein. La quantité d'urine rendue par la vessie, d'abord faible, augmenta peu à peu. Guérison.

Obs. XXXIII. — Marmasse, *Bull. Soc. anat.*, 19 janvier 1894, p. 45.

Femme de vingt-neuf ans; chute d'une échelle; hématurie pendant huit jours; dix-huit mois après, mort par asystolie. La malade a un cancer utérin.

Il existe une hydronéphrose et une poche placée sur la face externe du rein, dont Marmasse fait une hydronéphrose sous-capsulaire. L'autre rein est également un peu hydronéphrosé.

Tuffier et Lévi, *Ann. des mal. des org. génit.-urin.*, 1895, 220, citent ce cas comme une péri-uro-hématonéphrose; avec Wagner, j'en ferais volontiers une rupture d'hydronéphrose par cancer utérin. Je ne cite donc ce fait que pour mémoire.

Voici donc 33 observations de formations kystiques post-traumatiques dont la nature précise a été déterminée par autopsie ou biopsie. Ces 33 observations, bien que suivies de constatations directes, ne sont cependant pas toutes recevables, et si les épanchements périnéphriques ont des caractères assez nets pour être reconnus dans les descriptions des différentes observations[1], les faits décrits comme hydronéphroses sont souvent sujets à caution; c'est là une conséquence du peu de précision donné aux mots d'hydronéphrose par les anciens auteurs.

C'est ainsi que les cas XIII et XIV sont des pyonéphroses typiques. Y a-t-il eu à un moment donné hydronéphrose, puis transformation de l'hydronéphrose en pyonéphrose par infection secondaire de la poche? C'est possible, mais rien ne permet de l'affirmer. Le cas XVIII est au moins suspect de tuberculose; le traumatisme n'a joué dans le cas XXIX qu'un rôle secondaire; le cas XXVIII est si incomplètement décrit qu'il est impossible de savoir dans quelle catégorie il doit être rangé; le cas XXXII n'appartient certainement pas à notre sujet; comme dans le cas XXX, l'hydronéphrose était antérieure au traumatisme. Ces 6 faits éliminés, nous nous trouvons en présence de 26 observations de tumeurs kystiques développées à la suite d'un traumatisme. 13 fois l'épanchement occupait l'atmosphère périrénale; 13 fois l'épanchement occupait le rein ou le bassinet, constituant un kyste, suppuré ou non; autrement dit, nous nous trouvons en présence de 13 faits d'épanchements paranéphriques et d'un nombre égal d'hydronéphroses.

Nous avons tenu à exposer d'abord ces faits indéniables; car il est une première question discutée : quelle est la fréquence relative des deux épanchements? Sans revenir sur un point que nous avons longuement traité au cours de notre historique, rappelons que

1. L'observation de Barth (III) doit être regardée plutôt comme un hématome pararénal suppuré que comme une paranéphrose.

l'hydronéphrose traumatique, d'abord regardée comme la complication la plus fréquente des traumatismes rénaux, n'a pu résister aux critiques de Monod, Tuffier, Legueu, et qu'elle est considérée depuis ces auteurs comme absolument exceptionnelle, à ce point que les classiques la mentionnent surtout à titre de curiosité.

Nos résultats contredisent absolument cette manière de voir. Des deux formes de tumeur liquide qui succèdent à la contusion rénale, hydronéphrose ou épanchement pararénal, l'un et l'autre se rencontrent avec une égale fréquence.

Comment expliquer ce résultat en contradiction avec les travaux d'hommes éminents? D'abord par ce fait que des observations assez nombreuses ont été publiées dans ces dernières années, et que l'attention ayant été attirée sur le sujet, les constatations sont devenues plus précises; puis par une considération de tout autre nature.

L'accident qui nous occupe a été assez souvent rencontré; mais, guérissant spontanément ou par un traitement simple, il n'a donné lieu qu'à un petit nombre de vérifications anatomiques. Il existe donc toute une série de faits qui n'ont qu'une histoire clinique. Ces faits ont été analysés par M. Monod en même temps que les faits anatomiquement constatés. Mais, en l'absence de constatations anatomiques directes, M. Monod a basé sa classification sur des considérations théoriques; c'est en se fondant sur ces considérations qu'il a donné aux épanchements pararénaux une place prépondérante.

Les considérations théoriques de M. Monod sont-elles toutes justifiées? Il est certain qu'elles présentent la plus grande vraisemblance et reflètent l'état de nos connaissances à l'époque où elles ont été écrites; elles sont cependant infirmées par l'analyse attentive des faits anatomiquement vérifiés. Voici, en effet, ce que l'analyse des observations répond aux arguments de M. Monod. Il nous faut être fixés sur leur valeur avant de classer les observations purement cliniques.

M. Monod n'admet pas que les collections qui succèdent aux traumatismes soient des hydronéphroses, car, dit-il, « pour expliquer l'hydronéphrose, il faudrait admettre l'obstruction de l'uretère par un caillot; or, il est des cas où l'hématurie fait complètement défaut, ou bien est peu prononcée et passagère. D'ailleurs, un arrêt subit et complet de l'urine s'accompagne de vives souffrances; et ces douleurs ne sont pas signalées dans les observations. L'obstruction de l'uretère par un épanchement sanguin péri-urétéral, admise par Moser, ne s'appuie d'autre part sur aucun fait rigoureusement démontré. »

M. Monod ne peut admettre non plus qu'une tumeur, qui se déve-

loppe en cinq ou six semaines, soit une hydronéphrose, car « d'une part, Strauss et Germont, en liant l'uretère, n'ont jamais obtenu de tumeurs énormes comme celles qui sont décrites dans les observations; d'autre part, Cohnheim a établi que la ligature de l'uretère est peu favorable à la production de l'hydronéphrose »; enfin, M. Monod ne comprend pas comment, dans l'hypothèse d'une hydronéphrose, on pourrait expliquer la guérison par simple ponction.

Ces arguments sont parfaitement judicieux; et lorsque nous rencontrerons quelques-uns de ces signes associés dans une observation, nous n'hésiterons pas à faire de celle-ci une hydronéphrose; mais doit-on exiger, pour porter le diagnostic d'hydronéphrose, la présence de tous ces signes? Pour le savoir, cherchons si dans les faits que nous avons relatés plus haut et que leur vérification anatomique rend indubitables, nous ne constaterons pas leur fréquente absence?

M. Monod déclare que l'uretère ne saurait être oblitéré par un caillot, puisque dans les cas qu'il a observés, il n'y a pas d'hématurie et que d'ailleurs une oblitération provoquerait une douleur vive.

L'absence d'hématurie n'est pas constante. Au contraire, Knox note dans son cas (obs. XV) qu'il y eut hématurie légère. Il est vrai que Monod range ce cas dans les épanchements paranéphriques, mais voici une observation de Wagner, celle-ci indiscutable, où l'hématurie est expressément notée; elle fut même abondante et dura cinq jours (obs. XIX). Voici un fait plus frappant encore. Un enfant de douze ans est écrasé par une voiture; une hématurie apparaît, puis cesse, et aussitôt apparaît une tumeur. Il est difficile de ne pas voir une relation de causalité entre la cessation de l'hématurie et l'apparition de la tumeur. (May Bennatt, obs. XXXIX).

D'ailleurs, l'absence d'hématurie ne prouve pas que le rein ne saigne pas. Le sang peut fort bien s'écouler de la fissure rénale en petite quantité, se coaguler dès sa sortie des vaisseaux et oblitérer la partie supérieure de l'uretère sans qu'aucune modification se produise dans la coloration des urines. A ce point de vue, l'observation de Nathrath est fort intéressante (obs. XXXI). Une enfant âgée de sept ans est écrasée par une voiture; il n'y a pas d'hématurie; une tumeur apparaît deux mois et demi après; on fait une ponction; on retire un liquide teinté en brun, c'est-à-dire un liquide partiellement composé de sang. Il y a donc eu là saignement rénal sans évacuation de sang au dehors [1].

J'ai noté ailleurs des contusions rénales sans hématurie et expliqué

1. Voir aussi le cas typique de Socin, obs. XL.

le mécanisme de cette absence de modification sanglante des urines[1].

L'oblitération de l'uretère par un caillot est donc possible, même en dehors de toute hématurie. Cette oblitération s'accompagne parfois, mais non toujours, de douleur. Le malade de Knox (obs. XV) éprouve une douleur vive au moment de la contusion, mais cette douleur traumatique diminue; le malade rentre à pied; arrivé chez lui, une nouvelle douleur reparaît, celle-ci violente, et quelque temps après la tuméfaction se produit; mêmes douleurs dans le cas de Wagner (obs. XIX), dans celui de Bardenheuer (obs. XXI), dans celui de Bartlett (obs. XXV) et dans celui de Nathrath (obs. XXXI). Au contraire, le développement est indolent dans les faits de Pye Smith (obs. XVI); de Postempski (obs. XXIV), de Schede (obs. XXXI). Fait remarquable, les douleurs purent exister dans des cas à évolution lente, ou manquer dans des cas à évolution rapide; la douleur est donc un phénomène inconstant.

Cette absence de douleur doit-elle nous étonner? Il est certain que chez un sujet atteint de pyélite, l'accumulation de l'urine dans le bassinet et l'uretère, derrière un obstacle, détermine une vive douleur. C'est un fait bien connu des uropathologistes : quand, chez un pyélitique, l'écoulement de pus s'arrête, quand le liquide morbide s'accumule dans le bassinet, les douleurs éclatent. Il ne faut pas oublier toutefois qu'il s'agit, dans ce cas, de la distension d'un bassinet enflammé. Il n'est pas certain que la distension d'un bassinet sain provoque également la douleur. Albarran, en injectant dans une sonde urétérale poussée jusque dans le bassinet, du liquide sous pression, a provoqué des douleurs vives par la mise en tension du bassinet; mais la distension obtenue en poussant avec force du liquide à l'aide d'une seringue dépasse de beaucoup celle que provoque l'accumulation spontanée de l'urine. Dans le rein mobile, la rétention provoque des crises douloureuses, mais ici encore, j'ai essayé de le démontrer au Congrès d'Urologie de 1901 et j'y reviendrai dans un prochain mémoire, le rein doit être considéré comme malade.

On sait, au contraire, que dans les hydronéphroses spontanées, la tumeur se développe avec une telle insidiosité qu'elle n'est souvent découverte qu'accidentellement par son seul volume.

D'ailleurs, un rein traumatisé n'est pas dans les conditions d'un rein normal. Fortement ébranlé, comprimé, contus, il doit avoir perdu une grande partie de sa sensibilité.

Voici donc deux faits jugés : un uretère peut être oblitéré par un

1. Paul Delbet, Contusion rénale, *Annales des mal. des org. génito-urinaires*, 1901, p. 26.

caillot sans qu'il y ait eu hématurie; il peut être distendu sans que des douleurs violentes éclatent.

M. Monod n'admet pas d'oblitération de l'uretère autre que par un caillot. Ici encore les faits publiés depuis l'apparition de son mémoire sont venus infirmer cette notion. L'uretère a été vu oblitéré par une sténose progressive (obs. de Pye Smith, n° XVI), par des indurations périphériques (Lépine, obs. XVII), des adhérences (Fenger, obs. XXIII), Bartlett (obs. XXV), Nathrath (obs. XXXII); enfin, Schede, dans son cas (obs. XXXI), a noté qu'il existait une sorte de sacculation de la paroi urétérale formant une valvule qui oblitérait l'uretère. C'est là un ensemble de faits que nous reprendrons dans la pathogénie; contentons-nous d'avoir démontré qu'une oblitération brusque et précoce de la lumière urétérale est toujours possible en dehors même de l'obstruction par caillot.

M. Monod rappelle les expériences de Cohnheim, de Strauss et de Germont, montrant que la ligature de l'uretère n'est pas une condition favorable à l'établissement de l'hydronéphrose, que la ligature est suivie non de distension, mais d'atrophie. Au point de vue expérimental pur, la théorie de Cohnheim est aujourd'hui fortement battue en brèche; Albarran, Guyon, Legueu ont démontré que l'oblitération de l'uretère est au contraire souvent suivie de rétrodilatation du bassinet et du rein. Gombault signale la dilatation comme la règle, et nous-mêmes, dans une série d'expériences, nous ne l'avons jamais vue manquer. Encore une fois revenons aux faits. Nous avons vu l'oblitération de l'uretère notée dans une série d'observations; nous les avons citées plus haut; le rein n'en était pas moins dilaté et distendu.

La rapidité du développement, l'apparition d'une tumeur volumineuse en quelques semaines est possible même dans l'hydronéphrose. Nous voyons, dans nos observations, la tumeur hydronéphrotique apparaître dès la troisième semaine, dans le cas de Wagner (obs. XIX) et de Knox (obs. XV); être appréciable dès la quatrième semaine, dans le cas de Bardenheuer (obs. XXI), se développer en 25 jours, dans le cas de Schede (obs. XXXI); en six semaines, dans le cas de Routier (obs. XXIX). Enfin, dans notre observation personnelle (obs. XXXVII), elle est également apparue d'une manière précoce.

Quant à la disparition rapide de la tumeur après ponction, elle semble difficile à expliquer. Notons toutefois que le mécanisme de cette rapide guérison après une intervention simple est aussi difficile à comprendre, dans le cas de paranéphrose, que dans le cas d'uronéphrose. Cette évolution d'une cavité kystique n'est pas d'ailleurs spéciale au rein, et M. le Professeur Le Dentu nous a cité plu-

sieurs faits de kyste de la mamelle, de kystes sous-hyoïdiens, qu'il a guéris avec une simple ponction.

D'ailleurs, pour si difficile que soit à expliquer la disparition brusque des hydronéphroses par ponction, nous avons des faits qui permettent d'affirmer sa possibilité, à condition que l'on consente à raisonner par analogie. Un certain nombre d'hydronéphroses ont été incisées et ont donné lieu à des fistules persistantes (Bardenheuer, obs. XXI; Barling, obs. XXVI), preuve qu'il existait une oblitération persistante de l'uretère; mais, à côté de ces faits, il en est d'autres dans lesquels l'écoulement d'urine par la plaie lombaire a cessé tout à coup, le liquide urinaire ayant retrouvé sa voie vers la vessie : ce sont ceux de Routier (obs. XX), où, le quatrième mois, tout à coup, sans cause apparente, la perméabilité se rétablit; de Wagner (obs. XIX), où l'on vit, le quatorzième jour, la plaie cesser de sécréter et la quantité d'urine vésicale, jusqu'alors faible, augmenter rapidement et atteindre le taux normal; de Schede (obs. XXXI), où la perméabilité se rétablit pendant un certain temps et dans laquelle l'opération permit de découvrir une valvule. En somme, l'oblitération urétérale n'est pas toujours définitive; elle peut résulter d'une coudure, d'une torsion, d'une valvule; dans ces cas, la ponction, en vidant la poche, permet à la coudure de se redresser, à la torsion de s'effacer, à la valvule de se relever, et le liquide reprend son chemin vers la vessie. La guérison d'une poche de cette nature par ponction n'a donc en somme rien de particulièrement difficile à comprendre, et la rapide disparition de la tumeur à la suite de ce traitement simple ne saurait être un motif de nier la nature franchement hydronéphrotique du kyste.

En résumé, ni l'époque d'apparition, ni le mode de développement, ni le volume de la masse ne peuvent faire préjuger de la nature de la tumeur. Dans les observations suivantes, j'ai essayé de faire un choix parmi les faits rapportés par les auteurs. Quelques-uns m'ont paru présenter dans leur évolution, leur morphologie, leur forme, les symptômes concomitants, des caractères suffisants pour tenter un essai de classification. Je dirai pour chaque fait les raisons qui ont guidé mon choix. M'appuyant sur des caractères différents de ceux admis par M. Monod, on ne sera pas étonné de voir souvent ma classification en désaccord avec la sienne. Aussi bien il faut reconnaître que la plus grande incertitude règne sur la place qu'il faut donner à certaines observations n'ayant aucune vérification anatomique; on trouvera à la fin de ce mémoire une série de faits pour lesquels je ne saurais même hasarder une hypothèse.

(*A suivre.*)

DE LA

DILATATION AMPULLAIRE DES VEINES

Par M. Paul GUIBAL,

Interne des Hôpitaux de Paris.

(*Suite et fin* [1].)

II. — Dilatation ampullaire de la veine fémorale.

Les exemples de dilatation de la veine fémorale sont peu nombreux; nous en avons trouvé six seulement. Encore convient-il de ne citer que pour mémoire l'observation de Petit, conçue en termes très succincts et à laquelle manque toute constatation anatomique.

Nous n'ajouterons rien à l'étude anatomo-pathologique déjà esquissée, car les auteurs qui rapportent les observations se bornent à donner les signes cliniques et à ébaucher l'étude du diagnostic.

Symptômes fonctionnels. — Tant que la circulation se fait librement dans la dilatation, les sujets n'accusent ni douleur, ni trouble d'aucune sorte. Les malaises, lorsqu'ils existent, dépendent selon toute vraisemblance des varices qui accompagnent la dilatation. Il s'ensuit que cette affection passe totalement inaperçue; elle n'est reconnue qu'à l'occasion des accidents inflammatoires qui la compliquent, ou bien elle constitue une trouvaille d'autopsie. (Obs. XXXIII).

Symptômes physiques. — Nous retrouvons presque tous les signes révélateurs de la sacculation de la veine saphène; font seuls défaut, les phénomènes dus à la continuité du kyste et de la saphène; c'est d'ailleurs à peu près le seul moyen de différencier entre elles les deux sortes de dilatation veineuse.

Dans la station debout, la tumeur offre son volume maximum; elle occupe la région du canal crural; elle est réductible sans gargouillement; la toux provoque l'expansion, une impulsion, peut-être le thrill, mais les auteurs ne le précisent pas. La tumeur se

1. Voir les numéros de juin et juillet 1903.

réduit spontanément par le décubitus; elle se reproduit par la toux, par l'effort, par la station. Elle est mate à la percussion, non animée de battements. L'étude déjà faite des signes physiques dans les dilatations de la saphène nous dispensera de nous étendre plus longuement. Il sont identiques dans les deux cas.

PHLÉBITE AMPULLAIRE. — La tumeur enflammée devient plus grosse, plus dure, plus tendue, irréductible. Elle provoque des douleurs, gêne les mouvements, s'accompagne de phénomènes généraux et parfois de troubles gastro-intestinaux (vomissements, constipation) qui ont fait croire plusieurs fois à l'étranglement herniaire : sur quatre malades examinés cliniquement, on a porté trois fois le diagnostic de hernie crurale étranglée (obs. XXXV, XXXVI, XXXVII). L'erreur a été sans conséquences pour les malades de M. Pollosson et de M. Thiery (obs. XXXV et XXXVI), qui furent opérés rapidement; elle le sera de moins en moins, aujourd'hui où le taxis, même modéré, est une manœuvre systématiquement repoussée par la presque totalité des chirurgiens. Leur conduite trouverait sa justification, si c'était nécessaire, dans l'exemple malheureux de Desprès (obs. XXXVII), de qui des tentatives de réduction très douces provoquèrent, dans une sacculation phlébitique, le détachement de caillots sanguins avec son cortège d'accidents graves, terminés par la mort.

DIAGNOSTIC. — Le diagnostic de la sacculation fémorale est difficile; on peut dire que, Cooper excepté, aucun chirurgien ne l'a porté résolument de par les signes cliniques. Il importe de rappeler rapidement les éléments essentiels sur lesquels il repose.

La tumeur est réductible. — Tout ce que nous avons dit plus haut, touchant le diagnostic différentiel des tumeurs réductibles de la région crurale avec les dilatations veineuses de la saphène s'applique aux sacculations de la fémorale. Inutile donc de revenir sur les moyens de distinguer une tumeur veineuse de la hernie crurale, d'un abcès froid réductible, d'un anévrysme artériel ou artério-veineux, etc. Grâce à quels éléments pourrait-on pousser plus loin le diagnostic et distinguer une dilatation saphène d'un kyste de la fémorale? En voici quelques-uns : ce dernier est placé sur le milieu même du triangle de Scarpa, non pas en dedans de ce milieu; il est au contact de l'artère fémorale qui peut lui imprimer des battements; son pôle supérieur disparaît et plonge sous l'arcade; son pôle inférieur ne se continue pas avec la saphène, mais s'enfonce sous les muscles de la cuisse, sous le couturier; on peut voir la saphène, dilatée ou non, suivre son trajet normal en dedans de la tumeur, à laquelle la crosse aboutit; les veines tégumenteuses et

honteuses se jettent, non dans la tumeur, mais dans la saphène; la percussion sur le kyste ne se transmet pas par une ondée liquide dans la saphène; un choc sur la saphène ne modifie pas la poche veineuse. Ce diagnostic sera rarement porté de façon aussi précise, il convient de le reconnaître.

La tumeur est irréductible. — En dehors du siège, qui varie seul et n'a pas grande importance, les éléments du diagnostic sont les mêmes que ceux établis précédemment pour les sacculations irréductibles de la saphène.

Nous conseillons la lecture des observations que nous rapportons tout au long pour montrer combien l'erreur des praticiens fut excusable. Il leur eût été bien difficile de reconnaître une affection aussi rare que la dilatation ampullaire de la veine fémorale, maladie que l'on rencontre de façon si exceptionnelle dans la pratique.

Obs. XXXII. — (Petit, de Reims, in Thèse de Briquet, 1827. — Observation incomplète).

Il s'agit d'un homme de trente-six ans, qui présentait un renflement de la crurale, au pli de l'aine, et une dilatation des saphènes dont une trace brune sur la peau indiquait le trajet. Après avoir passé cinq ans sans faire aucun traitement, en 1819, il entra à l'Hôtel-Dieu de Reims. A cette époque, on remarqua qu'un renflement veineux qu'il présentait au tiers inférieur de la cuisse, était pulsatile.

Obs. XXXIII. — (Castella, in *Gazette médicale*, 1842).

Il s'agit d'un malade mort d'un cancer du rectum avec phénomènes de pseudo-étranglement. A l'autopsie, dit l'auteur, je trouvai « au-dessous du ligament de Fallope, précisément à l'endroit où se forme la hernie crurale, une tumeur arrondie, piriforme, plus large inférieurement que supérieurement, longue d'environ deux pouces, haute d'un pouce, rénitente, et d'une couleur brunâtre que je pris pour une hernie crurale que j'aurais méconnue, malgré les questions que j'avais faites au malade et l'examen des régions inguinales ».

L'auteur dissèque et ouvre la tumeur : « à ma grande surprise, il n'en sortit que du sang noir à demi coagulé. En examinant les parois de la tumeur, je vis que celle-ci n'était qu'une varice très distendue, formée par la veine crurale qui se trouvait oblitérée sous le ligament de Fallope par un caillot très dense. La membrane interne de la veine était épaissie et d'un rouge vif. D'autres tumeurs variqueuses plus petites se trouvaient sur la partie interne de la cuisse et de la jambe. A la cuisse, elles faisaient à peine saillie ».

L'auteur ajoute : « la forme de la tumeur variqueuse, qui est piriforme et comme pédiculée, les autres tumeurs variqueuses qni se trouvent sur le trajet des veines crurales, la fluctuation et la couleur de la tumeur vari-

queuse, la feront distinguer de la hernie crurale, qui est globuleuse, dure, et plus intimement appliquée sous l'arcade crurale. »

Obs. XXXIV. — (Cooper).

La malade portait à l'aine une tumeur qui se dilatait par la toux, disparaissait dans la position horizontale et reparaissait dans la station; la tumeur avait été prise pour une hernie; le diagnostic, dans ce cas, était facile; en effet, quoique la tumeur disparût dans l'attitude horizontale, elle se reproduisait aussitôt, même quand la malade conservait cette position, pourvu que l'on pressât sur la veine, au-dessus de l'arcade et que de cette manière, on fît obstacle au retour du sang. La malade ayant succombé à un rétrécissement du rectum, l'autopsie montra que la veine crurale était assez dilatée pour permettre l'introduction du doigt; mais il n'y avait pas de hernie.

Obs. XXXV. — (A. Bert, *Phlébite fémorale simulant une épiplocèle enflammée*, in *Lyon médical*, 28 avril 1895).

M. A. Bert, interne des hôpitaux, présente une pièce anatomique provenant d'une malade opérée dans le service de M. A. Pollosson. Il s'agit d'une dilatation ampullaire de la veine fémorale au niveau du triangle de Scarpa, en ayant imposé pour une hernie étranglée ou tout au moins pour une épiplocèle enflammée.

Il s'agit d'une femme de soixante-sept ans, admise d'urgence à l'Hôtel-Dieu avec le diagnostic de hernie étranglée, se disant porteur d'une hernie depuis plus de quatorze ans. Trois jours auparavant, la hernie, primitivement molle et réductible, serait devenue brusquement dure, irréductible, douloureuse.

Les signes fournis par la palpation, ainsi que l'absence de phénomènes généraux, font penser à une épiplocèle enflammée. La malade est mise en observation.

Elle est opérée trois jours après, et on tombe sur une dilatation ampullaire de la veine fémorale pleine de caillots sanguins.

Cette observation est intéressante à plusieurs points de vue :

1° Rareté des dilatations variqueuses de la fémorale.

2° Difficulté du diagnostic en cas de coagulation sanguine à l'intérieur du vaisseau.

En effet, si tous les classiques considèrent le diagnostic de la dilatation veineuse comme facile, il n'en est pas de même lorsque celle-ci devient dure par l'accumulation de caillots à son intérieur.

Dans ces cas, excessivement rares, le diagnostic devient impossible, surtout s'il y a en même temps des phénomènes d'étranglement.

3° Établissement graduel de la circulation veineuse par la voie collatérale postérieure, due au port d'un bandage herniaire comprimant la veine fémorale pendant plusieurs années.

Le seul fait qui aurait pu éveiller l'attention était la présence de varices aux deux jambes.

M. Pollosson fait remarquer que la tumeur avait le volume d'une noix.

M. Poncet croit que les signes cliniques sont insuffisants pour porter le diagnostic de hernie ou de dilatation veineuse. Dans les deux cas les indications chirurgicales sont identiques.

Obs. XXXVI. — (Thiéry, *Dilatation ampullaire de la veine fémorale. Difficultés du diagnostic et dangers qui peuvent en résulter. Son traitement*, in *Bull. de la Soc. anat.*, 1892, p. 494).

Femme de quarante ans, vigoureuse, bien portante, ayant dans l'aine droite, depuis sept à huit ans, une tumeur qu'elle croit « herniaire ». Celle-ci présenta d'abord le volume d'une noisette, puis d'un œuf : indolore et réductible.

La malade continue son travail, quand, le 28 septembre 1891, en montant dans son lit, « elle sentit un malaise dans l'aine, y porta la main, perçut une augmentation de volume ». La douleur persiste; trois jours après, elle doit interrompre ses travaux à cause du malaise général, de la rareté des selles; un médecin diagnostique une hernie étranglée : taxis, alimentation liquide, un verre d'eau purgative, cataplasmes.

Le lendemain, la tumeur augmente : nouvelle séance de taxis sans succès; on croit à une « hernie engorgée », et on prescrit un nouveau purgatif. Le surlendemain, nouveau taxis; on conclut à une épiplocèle. Le jour suivant, violente compression avec une bande de 7 mètres.

La malade se lève; le jour suivant, douleur vive dans le mollet; compression; quelques jours plus tard la phlébite est confirmée; membre énorme, très douloureux; enveloppement ouaté. A trois reprises la malade eut des « malaises qu'elle ne peut décrire et à l'occasion desquels elle crut mourir brusquement ».

Gonflement aussi à la cuisse gauche; séjour au lit pendant trois mois.

Puis, état général parfait; des varices, remarquées au cours d'une grossesse antérieure, ont disparu; dans l'aine droite, saillant fortement sous l'arcade crurale, dans la région du canal crural, tumeur du volume d'un petit poing, arrondie, non inflammatoire, mate, très dure, non réductible, indolore. Diagnostic : épiplocèle crurale adhérente.

Opération le 4 janvier 1892. Incision verticale qui mène sur une tumeur volumineuse, arrondie, verdâtre, comme infiltrée. Il ne s'agit pas d'une hernie, car l'orifice crural est en dedans, l'artère en dehors; mais d'une dilatation de la veine fémorale qui est libérée au-dessous de la tumeur, dans laquelle elle semble pénétrer, puis au-dessus d'elle, sous l'arcade de Fallope; dissection de la tumeur. Ablation.

La tumeur était remplie de caillots; à sa partie latérale interne s'abouchait la veine saphène, nullement dilatée. Le volume de la poche veineuse était celui du poing environ; les parois, épaisses d'un millimètre, étaient infiltrées de sang, ainsi que le tissu cellulaire voisin.

Guérison rapide.

La malade ressentit au début une légère tension sur la cicatrice; le soir,

un peu d'œdème de la partie inférieure du pied. En juillet 1892, la malade écrit que les longues marches provoquent une pesanteur douloureuse dans les membres inférieurs, dont le début remonte, non à l'opération, mais à la phlegmatia alba dolens qui suivit les manipulations de la tumeur.

Obs. XXXVII. — (Richerolle, *Dilatation veineuse ancienne de la veine fémorale dans la partie supérieure du triangle de Scarpa. Mort rapide par embolies multiples*, in *Bull. de la Soc. anat.*, janvier 1891 [1]).

Herm. Fr., vingt-six ans, vient à la consultation de La Charité le 2 février 1890. Il porte une tumeur à la partie supérieure du triangle de Scarpa du côté gauche. La tumeur est allongée, de la grosseur d'un œuf de poule et présente l'aspect d'une hernie crurale. Son extrémité supérieure atteint l'arcade crurale, et l'inférieure descend à la partie moyenne de la région. Elle ne présente pas de battements. La peau est saine à ce niveau.

M. Desprès la palpe légèrement et déclare obtenir une légère réduction accompagnée d'un peu de crépitation. Il fait coucher le malade; celui-ci pâlit subitement et s'affaisse. Pendant une minute et demie il présente des convulsions cloniques des membres supérieurs; respiration pénible et stertoreuse. Puis il peut se relever et s'asseoir sur son séant.

Il répond qu'il n'a jamais eu auparavant d'attaques d'épilepsie. Il présente une nouvelle crise de dyspnée semblable à la première.

On le transporte sur un lit, mais les mouvements respiratoires se ralentissent et cessent bientôt. La face devient violacée, les pupilles se dilatent largement. Pendant plusieurs minutes on essaye en vain la respiration artificielle. La mort était survenue quatre minutes environ après le début des accidents.

Voici les renseignements donnés par la famille : le malade est le 5e de 8 enfants. Le 4e, une fille, eut la danse de Saint-Guy à onze ans. Herm... présenta la même maladie à neuf ans. Il était émotif et coléreux.

Depuis l'âge de quatorze à quinze ans, il portait une tumeur crurale gauche, considérée comme une hernie, et qui le dispensa du service militaire. Deux jours avant de se présenter à La Charité, il était allé chez un bandagiste qui, ne pouvant, malgré ses efforts, réduire cette prétendue hernie, envoya le malade consulter un chirurgien. Il vint alors à la consultation de M. Desprès.

L'*autopsie*, pratiquée vingt-quatre heures après la mort, montra qu'il n'y avait aucun orifice faisant communiquer la tumeur avec la cavité abdominale. Il ne s'agissait donc pas d'une hernie. La veine iliaque externe, sur une longueur de 4 ou 5 centimètres au-dessus de l'arcade crurale, avait le volume du pouce.

Une incision verticale fut faite au niveau du triangle de Scarpa. On tomba sur la tumeur molle qui se continuait en haut avec la veine iliaque externe et en bas avec la veine fémorale. On put voir l'abouchement de la veine saphène interne. Celle-ci, de même que la fémorale, présentait des parois épaissies et dilatées.

1. Le cas a été rapporté par M. Desprès à la *Soc. de Chirurgie* en février 1891.

Cette tumeur était englobée dans une gangue cellulo-adipeuse contenant des ganglions dont quelques-uns étaient hypertrophiés.

A l'incision, elle laissa échapper une certaine quantité de sang noir.

Après l'avoir détachée, on put constater facilement les orifices de communication des veines précitées avec la poche. Ils étaient rétrécis, mais non oblitérés par des caillots fibrineux.

L'artère fémorale était située en arrière de la tumeur; elle était saine, sans communication avec la poche.

La pathogénie des accidents mortels se trouvait expliquée : il s'agissait probablement d'embolies pulmonaires successives, dues au caillot sanguin fragmenté lors de la tentative de réduction faite par le bandagiste. La simple exploration pratiquée à la consultation avait achevé de détacher les caillots.

Le poumon gauche est pâle, exsangue. Le poumon droit au contraire, très adhérent à la plèvre, est fortement congestionné dans ses deux lobes inférieurs; il crépite encore légèrement.

Volume du cœur normal. Dans le ventricule droit, un peu de sang noir, sans caillot.

La branche gauche de l'artère pulmonaire est tout entière oblitérée par des caillots en partie fibrineux, assez volumineux, dont la longueur varie de un demi-centimètre à un centimètre pour les plus gros.

La branche droite, au contraire, est oblitérée par de petits caillots noirâtres, fortement pressés les uns contre les autres.

La congestion intense du poumon droit peut être expliquée par de petites embolies successives, produites antérieurement.

Ventricule gauche et orifices normaux.

III. — Dilatation ampullaire de la veine poplitée.

Il n'existe, à l'heure actuelle, que deux exemples bien certains de ce genre d'affection; l'un, publié par M. Quénu ; le second, que nous rapportons plus loin et que nous avons observé dans le service de M. Ricard, de qui nous étions interne. Un troisième cas, publié par M. Tuffier, se rapporte, non pas à la dilatation ampullaire de la veine poplitée, mais à l'ectasie d'une veine jumelle enflammée.

Les trois malades furent vus seulement à l'occasion d'une poussée de phlébite. On ne peut donc dire s'ils avaient dans le jarret, avant cette complication, une tumeur molle, fluctuante, réductible, donnant impulsion à la toux. La tumeur même existait-elle avant les accidents qui ont conduit les malades à l'hôpital, ou bien l'ectasie s'est-elle produite au cours d'une phlébite variqueuse, commencée dans la jambe et remontée jusqu'au jarret, rien ne permet d'en décider. On ne sait donc pas avec certitude si une simple dilatation de la poplitée, sans phlébite, peut provoquer des troubles circulatoires du membre. Il est probable toutefois que la saccula

tion poplitée est aussi bénigne que les dilatations plus haut situées. Nous avons interrogé avec soin le malade de M. Ricard (obs. XL) : jamais, avant l'attaque inflammatoire, il ne présenta des troubles circulatoires que l'on puisse mettre sur le compte des varices superficielles ou profondes.

Chez les deux malades de M. Tuffier et de M. Ricard, les troubles sont survenus après un traumatisme; mais le choc était indirect, puisque l'un était tombé sur le genou et l'autre avait reçu un coup sur le talon. Chez le malade de M. Quénu, il n'y a pas de cause semblable à invoquer.

Pour les trois les troubles fonctionnels sont identiques : troubles inflammatoires dans le creux poplité et troubles de stase veineuse dans la jambe.

Le jarret est le siège d'une douleur vive; l'extension complète du genou est impossible; la marche est pénible; les douleurs irradient au mollet et, chez le malade de M. Quénu, s'étendent sous forme d'élancements dans la cuisse et la jambe; elles sont assez violentes pour forcer le sujet à garder le lit. Le repos atténue ces troubles; la marche, la station les aggravent. Il existe en même temps de l'œdème remontant jusqu'au jarret, de l'empâtement du creux poplité. Quand cet empâtement a diminué par le repos, on sent la tumeur dure, obscurément mobilisable, irréductible, douloureuse au palper; elle est franchement médiane, du volume d'une noix ou d'un œuf, arrondie ou ovalaire; l'artère peut lui imprimer des battements, mais elle est sans expansion, ni souffle. Dans aucun des 3 cas on n'a constaté l'hydarthrose du genou.

La tumeur est située sous l'aponévrose qui ferme, en arrière, le creux du jarret; aussi est-elle d'une exploration plus aisée quand l'aponévrose se détend par flexion de la jambe sur la cuisse.

Diagnostic. — Nous n'avons vu discuter dans aucun traité l'hypothèse d'une dilatation ampullaire de la veine poplitée, quand il s'agit d'établir le diagnostic différentiel des tumeurs qui peuvent occuper la région poplitée. Cela tient à la rareté de l'affection qui nous occupe. Les exemples que nous citons prouvent qu'il faudra dorénavant en tenir compte et penser à la possibilité d'une sacculation veineuse.

La dilatation ampullaire est réductible. — Quoique aucun exemple de ce genre n'ait été observé, à notre connaissance, nous pouvons, par analogie avec ce qui se passe à la racine de la cuisse, établir les moyens de différencier la dilatation veineuse des autres tumeurs réductibles de la région : anévrisme artériel ou artério-veineux, kyste réductible, varice de la saphène externe, abcès froid réductible.

La dilatation ampullaire est réductible par pression et par élévation verticale du membre; après évacuation de la poche par élévation, la compression de la veine au-dessus empêche sa réapparition rapide, dans la station verticale; mais, au bout d'un moment, la poche se remplit lentement par afflux de sang veineux périphérique. Donne-t-elle une impulsion à la toux? Nous ne saurions l'affirmer; mais elle n'a pas de battements, ni d'expansion systolique, ni de souffle. Les rapports avec l'artère expliqueraient les battements transmis. Il n'y a pas d'hydarthrose et, après réduction de la tumeur, la forme du genou n'est pas changée, puisque le contenu se vide dans les veines. Il n'y a aucun intérêt à observer l'état des veines du membre, comme le montrent nos observations.

L'*anévrisme artériel* se distingue de la sacculation veineuse par les battements, l'expansion, le souffle, intermittents et systoliques, symptômes qui disparaissent par compression de l'artère au-dessus de la tumeur; celle-ci ne se vide pas par élévation du membre; le pouls à la pédieuse est retardé et affaibli. Les autres troubles classiques de l'anévrisme aideront au diagnostic.

L'*anévrisme artério-veineux*, outre les signes de l'anévrisme artériel, offre un thrill, la dilatation et les battements des veines.

Le *kyste réductible* disparaît par pression, non par élévation; il se complique en général d'hydarthrose. Comme il se vide dans le genou, sa réduction modifie la forme, la tension des culs-de-sac. La pression de la veine au-dessus n'empêche pas sa réapparition après refoulement. On se méfiera de la *fausse réductibilité* de certains kystes qui, à la faveur d'un long pédicule, fuient sous le doigt dans un autre point du creux poplité.

Un examen attentif de l'articulation du genou ne laissera pas méconnaître la véritable origine d'un *abcès froid réductible*.

Les *varices de la saphène externe* siègent au-dessus de l'aponévrose et elles sont situées plus bas que la dilatation ampullaire.

La dilatation ampullaire est irréductible. — Le diagnostic sera souvent impossible, ou bien il reposera sur les signes de la phlébite concomitante. C'est seulement sur des nuances d'interprétation, par l'absence de certains troubles, par l'existence de certains symptômes spéciaux, que le diagnostic se décidera entre la dilatation ampullaire et un kyste médian irréductible; un anévrisme solidifié (commémoratifs, circulation artérielle autour du genou); un ganglion hypertrophié (examen du territoire lymphatique correspondant, autres signes de tuberculose, de lymphadénie); un névrome (forme allongée en fuseau selon le trajet des nerfs, sensibilité exquise, dureté); un lipome (mollesse et granulations dures); un

fibrome; un sarcome (examen attentif des épiphyses fémorale et tibiale).

Obs. XXXVIII. — (Tuffier, *Tumeur veineuse du creux poplité*, in *Bull. Soc. anatomique*, 1884).

D. Auguste, trente et un ans, journalier; grand et fort; a eu une affection du foie terminée par abcès. Pas de paludisme, pas de syphilis, pas de rhumatisme. Il y a six semaines, le malade est tombé de sa hauteur sur le genou : gonflement de la région, difficulté de la marche qui, s'étant accrue peu à peu, nécessite le repos au lit d'une semaine. Révulsifs et repos pendant vingt jours ne produisant pas d'amélioration, le malade vient à l'hôpital.

On constate une hydarthrose nette; au creux poplité, pas de gonflement, ni de déformation, mais une douleur localisée sur le bord externe du jumeau interne. A la palpation, une tumeur occupe le bord externe de ce muscle; elle est dure, lisse, mal délimitée, s'allonge parallèlement au muscle, se perd en haut dans le creux poplité, se termine en bas, après un trajet de 5 à 6 centimètres dans l'épaisseur du jumeau interne; le volume et la direction égalent le petit doigt placé dans la région. La tumeur siège sous l'aponévrose.

Troubles fonctionnels très accentués : impossibilité d'étendre complètement la jambe et de poser le pied à terre sans souffrir dans le jarret.

La compression ne donne pas d'amélioration. Verneuil pratique l'opération : après incision de la peau et de l'aponévrose, incision de la gaine du jumeau interne; sous elle est une tumeur bombée, irrégulière, adhérente aux fibres musculaires; on la dissèque et on l'extirpe. Réunion per primam. Le vingtième jour, le malade se lève.

La dissection de la pièce montre l'agglomération de deux veines bosselées, variqueuses, présentant des sortes de diverticules; leurs parois sont très épaisses, leur lumière presque comblée. Elles adhèrent complètement au tissu périphérique.

En bas, la queue de la tumeur se continue avec une veine; en haut, elle se termine par deux ou trois branches veineuses.

Obs. XXXIX. — (Quénu, *Congrès français de Chirurgie*, 1892, p. 459).

François A..., cinquante-huit ans, marchand aux halles, entra dans mon service à l'hôpital Cochin, salle Bichat, le 9 janvier 1892, pour des douleurs extrêmement vives remontant à un mois. Les douleurs siégeaient surtout au creux du jarret droit et s'irradiaient sous forme d'élancements jusque dans la jambe et dans la cuisse. Au commencement de janvier, les souffrances devinrent assez violentes pour condamner le malade à un repos complet au lit. En explorant bien le trajet des douleurs, nous découvrons au creux du jarret, sur la ligne médiane, une petite tumeur du volume d'une noix, fluctuante, peu réductible et animée de battements, mais sans expansion, ni souffle. Ces signes nous firent porter le diagnostic de varice enflammée de la veine poplitée.

Le 18 janvier, nous nous mettons en devoir d'en faire l'extirpation. Après avoir incisé l'aponévrose, nous découvrons une tumeur violacée, lisse, à laquelle est intimement soudé le nerf saphène externe. Cette tumeur est accolée à la face externe de l'artère poplitée dont elle reçoit l'impulsion; nous la décollons de l'artère avec beaucoup de facilité, un peu moins aisément du nerf sciatique poplité interne; puis une ligature est appliquée au-dessus et au-dessous de la poche, qui est enlevée avec une portion du nerf saphène externe. Fait important, nous avons constaté, en pratiquant la ligature du bord supérieur, que la veine poplitée était thrombosée. Réunion de la peau sans drainage.

Le léger œdème du pied que nous avions noté avant l'opération ne présenta guère d'augmentation sensible; les douleurs s'amendèrent dès le premier jour, puis disparurent complètement; le malade quitta l'hôpital, complètement guéri, moins d'un mois après l'opération.

Obs. XL. — (Inédite. — *Dilatation anévrismoïde de la veine poplitée droite.* La pièce a été présentée par M. Ricard à la séance de la *Société de Chirurgie* du 11 décembre 1901).

H. I., âgé de quarante-cinq ans, entre à l'hôpital Saint-Louis, dans le service de notre maître, M. Ricard, le 6 décembre 1901. Il exerce la profession d'homme de peine.

Antécédents héréditaires sans importance. Lui-même n'a jamais été malade; il n'a jamais eu la syphilis.

Trois mois avant son entrée, raconte-t-il, étant à son travail, il reçut un choc sur la face postérieure du talon du côté droit. Il put continuer son travail ce jour-là et les jours suivants. La douleur avait été modérée; il n'y eut dans la suite ni plaie, ni érosion, ni signes d'infection d'aucune sorte.

A quelques jours de là il éprouva un léger endolorissement de la jambe droite; les douleurs étaient surtout prononcées dans le mollet et s'exagéraient le soir, après une station verticale prolongée. En même temps apparaissait de l'œdème, occupant la jambe droite et remontant jusqu'au jarret; il augmentait également par la marche et la station debout. C'est alors qu'en palpant son membre endolori, le patient reconnut l'existence d'une grosseur dans le creux poplité; cette découverte fut tout à fait fortuite, car jamais aucun phénomène pénible n'attira l'attention du malade de ce côté. Jamais le malade n'eut la moindre réaction fébrile. Préoccupé par la douleur qu'il éprouvait, et qui, quoique modérée, le gênait dans son travail, il se coucha pendant dix jours; au bout de ce laps de temps, l'œdème avait complètement disparu et la tumeur poplitée lui semblait avoir diminué de moitié environ. Elle n'avait plus que le volume d'un œuf de poule.

Le malade essaya de se lever à nouveau et de reprendre ses occupations, mais la fatigue fit réapparaître l'œdème et la douleur. Il se décida à entrer à l'hôpital où il fut reçu d'abord dans un service de médecine; le médecin constata la tumeur poplitée et l'adressa au chirurgien.

Lorsqu'il nous fut adressé, le malade était au repos depuis quelques jours; il n'y avait plus le moindre œdème. Les douleurs avaient complètement

disparu. L'attention était attirée par le malade du côté du creux poplité où l'on sentait nettement une tumeur ovalaire, à grand axe vertical, ayant le volume d'un petit œuf de poule; elle était franchement dure à la palpation, et ses contours étaient nettement délimités; à son niveau, la peau gardait sa coloration normale, et quoique la tumeur fût manifestement placée au-dessous de l'aponévrose, on pouvait dans une faible étendue la mouvoir transversalement; d'ailleurs, la flexion de la jambe, en détendant l'aponévrose, permettait un examen plus facile de la forme, des dimensions et de la consistance de la tumeur. Son siège était exactement médian, à égale distance des angles latéraux du losange poplité. La pression de la tumeur ne provoquait aucune douleur; même soutenue et prolongée pendant quelques minutes, elle ne s'accompagnait d'aucune diminution de volume de la tumeur, qui était donc irréductible. L'examen le plus attentif ne put déceler au niveau de la grosseur ni des battements propres, ni des battements transmis. Ajoutons à cela une mobilité parfaite du genou, le défaut d'hydarthrose et l'absence complète de varices superficielles sur toute l'étendue des deux membres supérieurs. Nous demandâmes ultérieurement au patient s'il n'avait pas souffert de crampes dans les mollets, de fatigue rapide, d'œdème vespéral, tous phénomènes qui trahissent l'existence de varices profondes : il répondit négativement.

En présence des caractères de la tumeur, M. Ricard porta le diagnostic de kyste poplité non réductible, à siège médian, rare par conséquent et anormal.

L'extirpation fut proposée et acceptée. Après incision de la peau et de l'aponévrose sur une ligne verticale, M. Ricard rencontra la tumeur, sur la face postérieure de laquelle descendait verticalement le nerf sciatique poplité interne. Il fut facilement séparé de la tumeur et récliné en dehors. Les côtés de la tumeur ayant été libérés facilement avec le doigt, elle apparut formée d'une membrane mince, remplie de sang noir. On se crut en présence d'un anévrysme artériel oblitéré par thrombose et on procéda à son extirpation méthodique.

Pour libérer la face latérale, il fallut sectionner à droite et à gauche cinq ou six vaisseaux thrombosés. La tumeur ayant été réclinée sur le côté, on la vit dans le fond de la plaie se greffer sur un large vaisseau lui-même oblitéré. Ce vaisseau fut disséqué, dans une étendue de 5 centimètres au-dessus de la tumeur, de 3 centimètres au-dessous; une ligature au catgut fut jetée sur le vaisseau à chacun de ces points, le vaisseau sectionné au-dessous du catgut et la tumeur extirpée.

On remarqua alors que les parois du vaisseau sectionné étaient trop minces pour appartenir à une artère; elles étaient de nature veineuse. Portant alors son doigt au fond de la plaie, M. Ricard sentit battre l'artère poplitée et la montra aux assistants. Dans cet examen, le catgut noué sur le bout central de la veine poplitée se détacha et il s'écoula du sang noir, révélant que la thrombose veineuse s'arrêtait à ce niveau.

Suture sans drainage. Réunion per primam. Le malade s'est levé le dixième jour. Pendant une huitaine de jours, il présentait le soir un

léger œdème périmalléolaire qui a complètement disparu dans la suite.

Description macroscopique de la pièce. — L'aspect est celui d'un anévrisme artériel. La sac a le volume et la forme d'un petit œuf de poule. Il est rempli de sang entièrement dur et coagulé. Par sa face postérieure, il répondait au nerf sciatique poplité interne; sur ses faces latérales, on voit les attaches de cinq à six veinules. Par sa face antérieure, il communique avec la veine. L'orifice de communication a la largeur d'une pièce de 50 centimes environ; il intéresse la face postérieure et la moitié des faces latérales de la veine poplitée; celle-ci, très dilatée par les caillots qui l'oblitèrent, forme un cordon dur, du volume de l'index; par sa face antérieure, la veine répondait à la face postérieure de l'artère. La tumeur forme donc un vrai sac arrondi, pendu à la face postérieure de la veine.

Le creux poplité ne présentait aucun ganglion lymphatique, de même que le triangle de Scarpa.

IV. — Dilatation ampullaire des veines du cou.

La littérature médicale contient un nombre restreint d'observations de ce genre d'affection. Encore convient-il d'opérer entre elles un choix, car si beaucoup de celles qui ont été publiées en Allemagne, sous le titre de « kystes sanguins de la région latérale du cou », en Angleterre et en Amérique, sous l'étiquette « hématocèles du cou », peuvent être mises à profit pour l'étude de la dilatation ampullaire veineuse, un grand nombre n'ont aucun rapport avec cette maladie. Nous avons laissé de côté les observations que des signes cliniques insuffisants, et surtout l'absence d'une constatation anatomique directe empêchent de rapporter avec sécurité à la dilatation des veines.

Certaines représentent des symptômes qui éveillent l'idée d'une sacculation veineuse possible, telle l'observation de Richardson [1] : kyste sanguin, fluctuant, irréductible, non pulsatile, occupant le creux sus-claviculaire droit, et apparu à l'âge de 2 ans. Il donne du sang noir à la ponction, puis se reproduit. Injection de quelques gouttes de perchlorure de fer; 10 mois après, la tumeur a disparu. A ce propos, l'auteur rappelle que, pour Paget, les kystes sanguins, sans structure érectile, dérivent de veines dilatées, obstruées, et dans lesquelles le courant veineux est arrêté. — Dans la même catégorie de faits insuffisamment probants, nous plaçons celui de Holmes Coote [2] : jeune femme ayant à gauche du cou une tumeur qui donne à la ponction 500 grammes de liquide sanguinolent; celui-ci se reproduit ensuite; guérison après deux injections de teinture d'iode. — Le cas

1. *Dublin Q. Journ. medic. Sc.*, 1869, p. 469.
2. *Medic. Times and Gaz.*, nov. 1854.

de Glück[1] se rapporte, non à une dilatation kystique de la veine jugulaire commune, comme il l'écrit, mais bien, comme il le reconnaît plus loin, à un kyste branchial développé entre le sterno-mastoïdien et la jugulaire interne, et communiquant avec celle-ci par une large ouverture. On peut dire de même que dans les observations de Warren, analysées par Bagger[2] et dans celles de Michaux[3], l'origine veineuse des dilatations kystiques du cou rapportées n'est rien moins qu'établie. Un fait de W. Hey[4] se rapproche davantage de la maladie que nous étudions : enfant de quatre mois, ayant du côté gauche du cou, sur la clavicule, une tumeur bleuâtre, molle, indolore, mobile, fluctuante, se tendant par les cris; elle passe du volume d'un œuf de pigeon à celui du poing, à la deuxième semaine; à la première ponction, sang veineux en grande quantité; plusieurs ponctions donnent un résultat identique, sauf que le sang devenait de moins en moins noir et était finalement artériel; la tumeur disparut au bout de 4 ponctions.

Il manque à cette observation le critérium anatomique. Gürlt[5] a publié deux observations de tumeurs kystiques du cou, contenant du sang veineux, apparues dans la première enfance et croissant progressivement. Les rapports de ces tumeurs avec les veines n'ont pas été établis. Enfin, il paraît hors de doute que le kyste veineux décrit par Langenbeck[6] provient d'une affection cancéreuse, puisque la tumeur, comblant le creux sus-sternal, détermina une fissure par laquelle sortit une masse granuleuse saignant sans arrêt.

Nous allons maintenant passer en revue les symptômes, tels que les établissent les observations bien certaines de dilatation veineuse ampullaire.

Symptômes fonctionnels. — Rien n'est variable comme la date d'apparition, non seulement des troubles provoqués par la dilatation veineuse, mais encore de cette tumeur elle-même. Tantôt on l'observe quelques jours après la naissance : deux jours après (Gürlt), quatre mois (Hey); tantôt on le remarque à différentes périodes de l'existence, à un an et demi (Gürlt), à cinq ans (Bennet), à vingt ans (Mignon), à quarante et un ans (Bennet). La constatation fréquente de l'affection dans les premiers temps de la vie est un des arguments les plus valables en faveur de l'origine congénitale de nombre de ces dilatations.

1. *Loc. cit.*
2. Bagger, *Blutcysten der seitlichen Halsgegend*, Berlin, 1897.
3. Michaux, *Gazette des hôpitaux*, 1853.
4. Will. Hey (de Leeds), *Practical observations in surgery*, London, 1814, p. 488.
5. Gürlt, *Ueber die Cystengeschwülste des Halses*, Berlin, 1855, p. 258.
6. *Langenbeck's Archiv für klin. Chir.*, Bd. I, p. 40.

C'est au hasard seul, à la sollicitude des parents que revient le plus souvent la découverte de la grosseur qui déjà déforme le cou. Plus rarement les malades éprouvent des troubles : celui de M. Mignon présente un essoufflement léger, des maux de tête, quelques douleurs à l'occasion des efforts. Celui de Lindner ressent des afflux de sang à la tête, des bourdonnements d'oreille du côté malade, des vertiges lorsqu'il se baisse. Une malade de J. Wolff se plaint de douleurs dans les mouvements de la tête.

Ce sont là des exceptions; en général, la tumeur ne cause ni douleur, ni gêne. Certains auteurs le spécifient nettement; le silence des autres prouve le peu d'importance des troubles ressentis par les sujets. On n'a jamais signalé notamment de troubles de compression d'organes, même par des dilatations très volumineuses.

On voit souvent des sujets se sachant depuis longtemps porteurs d'une petite grosseur qui s'accroît à un moment donné, ce qui les conduit au chirurgien; parfois encore la tumeur, qui disparaissait à la pression, cesse d'être réductible.

Symptômes physiques. — Le siège occupé par la tumeur dépend naturellement de la veine sur laquelle l'ectasie s'est développée : région massétérine ou sous-maxillaire (veine faciale); région sterno-mastoïdienne (jugulaire externe); région carotidienne (jugulaire interne); région sus-claviculaire (veine sous-clavière).

Son volume va des dimensions d'une noisette à celui d'un gros poing; dans les cas extrêmes, elle remplit tout un côté du cou; elle comble à la fois la gouttière thyroïdienne et le creux sus-claviculaire en passant sous le sterno-mastoïdien qui l'étrangle et la déforme en sablier.

La tumeur est arrondie ou piriforme; sa surface est lisse, régulière. Les bords sont surtout nets quand elle est placée superficiellement sous la peau et qu'elle dépend de la jugulaire externe (Bennet, Lindner); on peut sentir alors les deux bouts de la veine aboutissant à la tumeur. Le peau, mobile, normale à sa surface, peut prendre par transparence un aspect bleuâtre.

Ces caractères sont moins nets si la tumeur est développée profondément, sous l'aponévrose cervicale moyenne.

Dans tous les cas, la dilatation est molle, élastique, parfois fluctuante, non animée de battements. Elle est mate à la percussion. Une pression modérée la réduit entièrement et la vide dans les veines, sans bruit, comme le signalent plusieurs observations. On ne doit pas confondre ce signe avec la fausse réductibilité de certains kystes séreux, à diverticules thoraciques ou sus-claviculaires; le liquide fuyant dans ces diverticules fait croire à tort à la réductibilité. Nous

reviendrons d'ailleurs sur cette cause d'erreur et sur les moyens de l'éviter.

Pendant la réduction de la tumeur, les veines voisines se dilatent, soit qu'il y ait reflux du sang veineux, soit qu'on apporte une gêne à la circulation en retour au-dessus de la tumeur; ce symptôme est surtout net en cas d'ectasie de la jugulaire externe. Comme au membre inférieur, un choc sur la tumeur se propage aux veines et réciproquement.

La tumeur réduite, le doigt peut s'enfoncer dans sa cavité et parfois en reconnaître les contours.

Vient-on à cesser la pression, la tumeur réapparaît lentement et reprend peu à peu son volume primitif. Que le malade fasse un effort expiratoire violent ou qu'il cesse de respirer, la tumeur augmente, prend un volume double ou triple, devient plus tendue, en même temps que les veines du cou se gonflent. Ce fait s'explique par l'arrêt du sang dans la veine cave supérieure sous l'effort expiratoire, d'où hypertension dans les veines par l'afflux du sang périphérique. On ne peut faire intervenir le reflux du sang de la veine cave dans le cou, car le cœur a été trouvé indemne dans différents examens. Pas un seul auteur, d'ailleurs, ne signale l'existence du pouls veineux, soit dans les veines du cou, soit dans la tumeur. Förster cite bien un cas de dilatation veineuse compliquant des troubles cardiaques; mais nous l'estimons tout à fait exceptionnel.

Chez une malade de Wolff, la grosseur prenait, pendant les contrariétés, le volume du poing; chez les enfants, elle se tend par les cris. Plusieurs malades ont trouvé d'eux-mêmes la manœuvre de Valsalva, en soufflant violemment, le nez et la bouche tenus fermés avec une main; le gonflement de la dilatation leur fait croire qu'ils « soufflent dans leur tumeur », qu'ils la remplissent d'air. Cet effort arrêté, la tumeur se détend et revient à son volume primitif.

Enfin, l'inclinaison de la tête en bas et en avant augmente également le volume et la tension de la tumeur.

L'auscultation n'y révèle ni battement, ni souffle, ni murmure vésiculaire. Il se produit peut-être, comme dans les dilatations de la saphène, un bruissement liquide pendant la toux, l'effort brusque, mais les observations sont muettes sur ce point. Il y aurait intérêt à rechercher ce signe, le cas échéant. Nous croyons qu'il doit faire défaut ou être faible, car ce qui cause l'augmentation de la tumeur, c'est moins le reflux du sang veineux central que l'afflux du sang périphérique, dont la marche est gênée momentanément par l'arrêt de la circulation cave. Dans les dilatations du membre inférieur, l'hydraulique est exactement le contraire de la précédente. C'est

le poids de la colonne veineuse centrale qui tend la dilatation et les varices.

Si l'on comprime, au-dessous de la tumeur cervicale, la veine aux dépens de laquelle la dilatation est faite, la saillie s'exagère; la compression au-dessus provoque un léger affaissement, ou reste sans effet.

Les veines du reste du corps sont généralement indemnes; le malade de M. Mignon avait eu des hémorroïdes, mais il n'avait pas de varices; celui de Lindner présentait une dilatation congénitale des veines d'une moitié du corps, et l'affection cervicale était bilatérale, comme chez un malade de M. Delorme.

Phlébite ampullaire. — Les symptômes changent lorsque l'inflammation coagule et rend solide le contenu de la dilatation. Celle-ci devient plus ferme, dure; sa fluctuation disparaît; elle reste cependant mobile sous la peau et sur les plans profonds. La palpation peut devenir douloureuse. Enfin, et surtout, la tumeur cesse d'être réductible; elle présente une grosseur et une tension invariables; elle n'est plus modifiée par les diverses manœuvres que nous venons d'indiquer.

Obs. XLI. — (Bennet, *loc. cit.*)

« La patiente, une fillette d'environ cinq ans, était examinée pour un nævus de la poitrine, lorsqu'on remarqua une tumeur petite, aplatie, molle, sur le milieu du sterno-mastoïdien gauche, collée au bord externe de la veine jugulaire externe, avec laquelle elle était très évidemment en connexion. Pendant le rire, les cris ou les efforts, la grosseur augmentait de volume, de tension, prenait une couleur pourprée, en même temps que la veine jugulaire s'élargissait et se remplissait. Je vis ce sujet après un intervalle de huit à neuf ans, pendant lesquels la tumeur s'accrut avec l'enfant et ne provoqua aucun trouble. Quand l'enfant était au repos et que la respiration était calme, la tumeur était difficilement sensible, mais pendant les efforts ou lorsque la respiration était suspendue, elle atteignait le volume d'une grosse cerise, la veine jugulaire voisine restant toujours distincte de la tumeur. »

Obs. XLII. — (Bennet, *ibidem.*)

« Homme de quarante et un ans, venu à l'hôpital Saint-Georges pour des veines très dilatées sur la partie inférieure de la paroi abdominale. Il assura qu'il était sain sous tous les rapports, sauf qu'il avait dans le cou une grosseur, laquelle était « sans importance », car elle avait existé toute sa vie, sans lui causer ni douleur, ni ennui. A l'examen, on trouve sur le sterno-mastoïdien droit, vers son milieu, une tumeur molle, compressible, recouvrant en partie la veine jugulaire externe. Par la compression de la veine au voisinage de la tumeur, celle-ci pouvait être rendue plus saillante; elle pouvait être aussi tendue par le patient lorsqu'il « retenait sa respiration »,

croyant qu'il « soufflait dans la tumeur ». En même temps que la grosseur se distendait, la veine se remplissait et la connexion entre les deux était manifeste vers le côté externe de la veine. Le plus gros volume que la tumeur pouvait atteindre était à peu près celui d'une orange. Le patient se présenta souvent à l'examen pendant les années 1885-6-7, mais je n'ai jamais pu éclaircir son histoire.

Obs. XLIII. — (C. H. Golding-Bird, *Three cases of saccular aneurysmal dilatation of veins*, in *Transactions of the pathological Society of London*).

« Charles F., vingt-sept ans, vu en septembre 1889. Depuis l'âge de dix ans, il se rappelle avoir eu une grosseur sous l'angle droit de la mâchoire inférieure, qu'il pouvait distendre à volonté par un effort d'expiration forcée, et il croyait la gonfler d'air. Elle ne fut jamais douloureuse et elle avait lentement atteint son volume actuel. Deux semaines auparavant il crut remarquer que la tumeur, toujours molle jusque-là, devenait soudainement dure, et il lui fut dorénavant impossible, soit de la vider par pression, soit de la distendre, comme il l'avait fait jusque-là.

A la place indiquée et couchée sur le bord du muscle sterno-mastoïdien, nous trouvâmes une tumeur kystique ovale, élastique, bien limitée, de trois pouces et demi sur deux. La fluctuation était peu nette et on trouvait les caractères d'une tumeur monokystique. La peau, qui était normale, se mouvait librement sur elle, mais la tumeur était évidemment adhérente par sa face profonde.

Opération. — Après incision des téguments, on trouve une tumeur lisse, à parois minces, de coloration noir bleuâtre. Une dissection minutieuse l'isola; la veine jugulaire pénétrait dans la tumeur par sa face profonde et reparaissait au-dessous de la tumeur après un intervalle d'un pouce. La veine fut liée au-dessus et au-dessous de la tumeur, puis sectionnée, et la tumeur fut facilement enlevée. »

Suture de la plaie. Réunion par première intention. A la coupe, les parois de la tumeur sont lisses et minces; elle est remplie de caillots récents, durs, gélatineux, semblables à ceux que produit une coagulation rapide dans un anévrysme banal, provoquée par une compression continue. A sa face profonde, le bout supérieur se jetait dans la poche et en ressortait un pouce plus bas; la face profonde de la tumeur était formée par la veine; elle ne faisait aucune saillie; la paroi superficielle de la veine, par une distension extrême, formait la paroi du sac; la disposition des parties était celle qu'on rencontre dans l'anévrysme sacculaire artériel. La base d'attache à la veine était étroite, comparée au volume de la tumeur.

Obs. XLIV. — (Golding-Bird, *ibidem*).

Sarah M., soixante-six ans, vue en octobre 1889, pour une tumeur kystique, dure, limitée, ovale, mobile sous la peau, adhérente à sa face profonde; fluctuation obscure; irréductibilité à la pression. Elle était située à environ trois pouces au-dessus du sternum; en l'examinant, on la sentait attachée à une sorte de cordon qu'on tendait par traction et qu'on explo-

rait facilement à travers les tissus minces du cou. La tumeur était du volume d'un œuf de pigeon et paraissait clairement être un sac attaché à cette sorte de cordon, non une dilatation du calibre de ce cordon. Il est à présumer que c'était une veine, car le patient se rappelait l'avoir eue au moins la moitié de sa vie; jusqu'à peu auparavant il avait pu la vider par la pression, mais elle se regonflait aussitôt. Le patient refusa l'intervention; il n'a pas été revu.

Obs. XLV. — (Völker et Fel. Franke, *loco cit.*). Dans les deuxième et troisième cas, il s'agit d'une varice de la veine faciale antérieure.

« Le deuxième cas regarde un homme solide, de trente-cinq ans, qui, à la suite d'un coup violent sur la partie droite du cou et d'une déchirure vraisemblable de la veine faciale, avait présenté une grosseur de la région massétérine inférieure. La voussure disparaissait par la mastication et aussi longtemps que le masséter restait contracté; après la cessation de la contraction elle reparaissait rapidement; de même si l'on pressait sur la veine jugulaire commune. Comme le patient ne souffrait pas de la tumeur, on s'abstint de toute opération. »

Obs. XLVI. — (Lindner, *Un curieux cas de phlébectasie*, in *Deutsche Zeitschr. f. Chirurgie*, XV, p. 301).

M. K..., quarante-deux ans, issu d'une famille par ailleurs saine, sauf qu'elle a perdu plusieurs de ses membres par apoplexie. Le malade a toujours été bien portant, n'a pas eu la syphilis, n'a jamais toussé. Il y a deux ans, pleurite sèche. Il a le cou large et court, la figure colorée, mais ne boit pas. Il y a trois semaines, il éprouva de la difficulté à cracher, des afflux de sang à la tête, des bourdonnements à l'oreille droite, des vertiges lorsqu'il se baissait; mais il allait bien et n'y prit point garde. Le 11 janvier, sa femme me l'adressa parce qu'elle avait remarqué une grosseur du côté droit de son cou. Voici son état :

Le visage est très cyanosé, les lèvres et les oreilles sont violettes. Ces modifications sont plus prononcées sur la moitié droite du corps, où la coloration est partout plus sombre et d'un bleu plus foncé. Les veines de la poitrine, surtout à droite, où elles courent en serpentant, sont nettement appréciables et dilatées; à la face antérieure du creux axillaire existe une grosse masse de veines variqueuses. Des deux côtés du cou on voit les jugulaires externes former sur toute leur étendue des cordons gros comme un crayon. Le creux sus-claviculaire droit est occupé par une tumeur paraissant du volume d'un œuf de poule; elle va du bord postérieur du sterno-mastoïdien au trapèze. A sa surface, la peau n'est pas modifiée; pas de pulsations. A partir du milieu de son contour supérieur, on peut suivre en haut la jugulaire externe dilatée. Par la palpation, on ne sent pas la fluctuation, pas de pulsation nette; par la pression profonde, on sent le pouls carotidien. Si l'on presse sur la tumeur, elle disparaît complètement, pendant que la veine se dilate au-dessus d'elle, et le malade perçoit dans l'oreille un murmure désagréable; lorsqu'on cesse la pression, la tumeur

reparaît aussi grosse qu'auparavant. En poussant les doigts derrière la clavicule, on peut, aussi loin qu'on puisse les introduire, constater nettement la prolongation de la cavité au loin dans le thorax. L'auscultation ne révèle pas de souffle caractéristique. A gauche, tumeur semblable, de moitié moins grosse, offrant les mêmes symptômes. L'examen du cœur n'y révèle pas la plus petite anomalie, ni dilatation, ni lésions valvulaires, ni changement des bruits pulmonaires. Les autres fonctions sont normales; pas d'anomalies de la circulation sur le reste du corps; le pouls n'est pas fréquent, il est régulier; artères normales.

J'ordonnai le repos absolu et la mise d'une vessie de glace sur la tumeur de droite.

13 janvier. Nuit sans sommeil à cause de la céphalée et de la dyspnée. La tumeur est un peu plus petite et plus dure. Même traitement, plus une vessie de glace sur la tête.

Les jours suivants, amélioration des troubles subjectifs, mais augmentation de la cyanose.

Le 18 janvier, je commençai à faire journellement des injections d'ergotine et j'injectai chaque jour une demi-seringue (0,5) d'une solution de :

Extract. secal. corn. dialysat.....	4, 0
Acide phénique.....	1, 0
Aqua destillata...	30, 0

la pratiquant un jour à droite, un autre jour à gauche, sous la peau, au niveau de la tumeur.

Une injection dans l'aisselle tous les trois jours. Après ces injections, la couleur bleue diminue de jour en jour et si rapidement que le 23 janvier, les parties les plus colorées avaient repris leur coloration normale. En même temps les tumeurs devinrent plus plates et plus dures et les troubles subjectifs disparurent en huit jours. Maintenant (milieu de février) le patient se sent très bien; il quitte sa chambre sans souffrir presque tout le jour; il n'éprouve qu'un léger malaise en se levant et de la congestion à la tête lorsqu'il se baisse; ces troubles d'ailleurs diminuent. La cyanose n'est pas revenue; la tumeur du côté gauche du cou et les varices de l'aisselle droite sont encore perceptibles; la tumeur du côté droit a le volume d'une noix et ses parois semblent épaissies. Les injections seront encore continuées.

Dans ce cas, nous avons affaire à une dilatation vasculaire énorme siégeant sur des veines qui n'ont aucune tendance à cette affection. La dilatation atteint, surtout à droite, un degré que nous n'observons, au niveau des autres veines, que dans des cas très rares et dans des circonstances très favorisantes. Il ne s'agit pas ici d'un kyste sanguin, ni d'une tumeur caverneuse, mais de l'ectasie de toute une portion de vaisseau. Lors des premiers examens, on pouvait constater nettement l'existence d'une grande cavité à surface intérieure lisse, sans cloisons, ni parties rétrécies.

L'auteur n'a trouvé aucun cas semblable cité dans la littérature allemande. Förster cite une dilatation de la veine jugulaire externe

chez un cardiaque, avec des troubles graves de la circulation qui manquent dans le cas précité.

Au point de vue étiologique, l'auteur fait intervenir un obstacle à la circulation en retour et l'endophlébite analogue à l'endartérite qui précède la dilatation anévrismale.

Obs. XLVII. — (M. Mignon, *Sur un cas de dilatation de la veine jugulaire interne droite*, in *Bull. Soc. de Chir.*, p. 405. — Rapport de M. Delorme).

Soldat G. Alfred, vigoureux, employé à des travaux pénibles. Il y a quelques mois, il éprouve des douleurs légères au niveau du creux sus-claviculaire droit. Il constate, à cet endroit, du gonflement par l'effort et la toux.

Examen : rien d'anormal, lorsque la respiration est libre; « fait-il un effort, immédiatement se dessine à la partie la plus interne du creux sus-claviculaire droit, au niveau et au-dessus des attaches du sterno-mastoïdien du même côté, une tuméfaction de la grosseur d'un petit œuf de poule, piriforme, à base claviculaire, et dont le sommet atteint approximativement le niveau du bord supérieur du cartilage thyroïde.

« Régulière de forme, lisse à sa surface, recouverte d'une peau saine, molle, fluctuante, dépressible, réductible en totalité et très facilement par la pression, mate, elle ne laisse percevoir ni battement, ni souffle, ni murmure vésiculaire. En dehors de l'essoufflement léger, de la fatigue rapide et de quelques maux de tête que le malade éprouve seulement après des efforts répétés, elle ne détermine ni douleurs notables, ni gêne.

Le cœur et le poumon de ce malade sont sains; il ne présente ni varices, ni varicocèle, mais, quelques mois avant l'apparition de la tuméfaction cervicale, j'ai dû lui enlever, par la méthode de Whitehead, un bourrelet hémorroïdal, circulaire, volumineux, donnant lieu à des hémorragies. Sa guérison, soit dit en passant, a été rapide et complète. Pas d'autres tares héréditaires ou acquises. »

L'auteur écarte le diagnostic d'abcès froid, à cause de l'intégrité de la colonne vertébrale et des ganglions cervicaux, et à cause de la réductibilité de la tumeur.

Cette dernière considération lui fait repousser l'idée d'un kyste.

On ne peut songer à une pneumocèle spontanée du cou, qui offre des caractères communs nombreux avec la tumeur en question; mais la pneumocèle est sonore, tandis que la tumeur est mate.

« La tuméfaction siège manifestement sur le trajet de la veine jugulaire interne, et, si elle empiète sur le creux sus-claviculaire, c'est que le sterno-mastoïdien la comprime et ne lui laisse de voie d'extension qu'entre son bord postérieur et le trapèze. La sensation de fluctuation qu'elle laisse, sa réductibilité, sa matité, son apparition brusque pendant l'effort, et son développement presque aussi rapide, en tout cas, aussi complet, lorsqu'on demande au malade de se placer la tête en bas en lui faisant faire de

grandes inspirations pour que l'effort ne puisse jouer aucun rôle dans son mécanisme de production, son apparition lorsqu'on comprime la jugulaire droite immédiatement au-dessus de la clavicule, sont des signes qui ne peuvent s'observer, en effet, qu'avec une dilatation anormale et localisée du trajet de la jugulaire. »

« Quelque temps après avoir observé le malade de M. Mignon, ajoute M. Delorme, je voyais un capitaine de gendarmerie qui, au moindre effort, présente dans les deux régions sus-claviculaires et derrière les sterno-mastoïdiens, dans leur moitié inférieure, sur le trajet des jugulaires internes, deux tuméfactions piriformes, de la grosseur d'un œuf de pigeon, fluctuantes, mates, réductibles, non pulsatiles, disparaissant dès que cesse l'effort qui en a provoqué le développement. »

M. Mignon explique ainsi le mécanisme de cette tuméfaction : la veine affaiblie partiellement est forcée par la tension du sang qui y afflue de son bout périphérique, quand, du fait de l'effort, la veine cave supérieure est comprimée. Peut-être aussi, par suite de la dilatation, les deux valvules de la jugulaire sont-elles insuffisantes et y a-t-il reflux du sang dans la jugulaire, au moment de l'effort. Cependant on n'observe pas *le faux pouls veineux*. Quoi qu'il en soit, la diminution de résistance de la paroi veineuse semble jouer ici le rôle principal.

M. Mignon considère le pronostic comme grave, et il craint la rupture de la poche, à moins que le malade ne s'abstienne de tout effort. Cependant M. Delorme observe que, chez son malade, l'affection remonte à plusieurs années, et que la dilatation de l'extrémité inférieure des deux jugulaires est presque aussi accusée qu'elle l'est sur la jugulaire droite du malade observé par M. Mignon.

En fait de traitement, M. Mignon s'arrête à l'emploi d'une pelote compressive, jointe à la cessation de tout effort. Peut-être pourrait-on essayer la méthode sclérogène pour accroître la consistance de l'atmosphère périveineuse, et, si la tumeur menaçait de se rompre ou se rompait, pourrait-on recourir à la ligature latérale, dont M. Ricard a signalé de remarquables succès.

Diagnostic. — La difficulté du diagnostic provient du nombre considérable d'affections que l'on rencontre dans cette région avec des caractères semblables à ceux des dilatations veineuses; en outre, la rareté de celles-ci fait que le clinicien ne pense pas à leur possibilité.

Le débat doit être envisagé différemment, selon que la dilatation est : 1° fluctuante et réductible; 2° fluctuante, mais irréductible; 3° solide. Nous allons examiner successivement ces trois modalités.

a) *La dilatation est fluctuante et réductible.* — Ces symptômes lui

sont communs avec certaines variétés de kystes séreux congénitaux, certains abcès froids, la pneumocèle, les tumeurs aériennes en communication avec les voies respiratoires, les anévrismes artériels et artério-veineux.

Les *kystes séreux congénitaux* ressemblent beaucoup à la dilatation veineuse; comme elle, ils existent parfois dès la naissance ou les premières années de la vie; ils occupent la région latérale du cou; ils sont fluctuants; ils peuvent présenter un semblant de réductibilité, leur contenu fuyant dans des diverticules sus-claviculaires, intralinguaux, surtout intrathoraciques. Toute augmentation de pression intrathoracique, par les cris, l'effort, l'expiration prolongée, vide la poche thoracique et tend la cavité cervicale; résultat identique par l'inclinaison de la tête.

Faisons remarquer qu'on peut être trompé par la fausse réductibilité de kystes mobiles qui fuient sous le doigt et se déplacent simplement dans le cou.

Si même l'on vient à ponctionner la poche avec une seringue de Pravaz, manœuvre que nous réprouvons complètement à cause de ses dangers, puisque le diagnostic n'est pas posé, le liquide peut être, non pas séreux, ce qui est la règle, mais sanguinolent, par rupture dans la poche des nombreux et larges vaisseaux de la paroi.

On voit qu'il est souvent très ardu et parfois impossible de faire la différence entre un kyste séreux à diverticules et une tumeur veineuse. Le diagnostic cependant sera en faveur du kyste, si la palpation attentive fait reconnaître le diverticule sublingual ou sus-claviculaire; si la réplétion du diverticule thoracique se révèle par des troubles respiratoires, ou est reconnu par la percussion; si la tumeur paraît n'avoir aucun rapport avec les veines du cou; si elle semble être transparente.

Certaines variétés d'*abcès froids*, lorsqu'ils sont d'origine osseuse, présentent les caractères généraux des tumeurs liquides, plus la réductibilité. Ils proviennent alors d'un mal de Pott cervical, plus souvent d'une tuberculose des vertèbres dorsales supérieures; notre maître, M. Ménard, enseigne que ces abcès cheminent dans la gaine du muscle long du cou qui les conduit de la région dorsale supérieure, où ils sont nés, à la région cervicale. Ce muscle joue le même rôle que le psoas conduisant les abcès de la région lombaire à la fosse iliaque. Il suffira d'examiner le squelette, vertèbres et côtes, pour trouver l'origine de la tumeur liquide. D'ailleurs celle-ci, après sa réduction, se remplit très lentement; elle n'est pas influencée par l'effort et l'expiration prolongée.

La pneumocèle est molle, pâteuse et réductible, souvent avec une

crépitation fine et spéciale. Elle se tend par l'effort, les cris, la manœuvre de Valsalva. Mais, signes distinctifs, elle est sonore à la percussion, et l'auscultation y perçoit le murmure vésiculaire.

Les tumeurs aériennes, en communication avec l'œsophage ou avec la trachée, sont sonores à la percussion. Celles qui communiquent avec la trachée se tendent dans l'expiration forcée; elles communiquent après l'ouverture de collections suppurées, de foyers néoplasiques, avec l'arbre aérien, possèdent par conséquent une histoire clinique révélée par l'interrogatoire. Golding-Bird fait suivre une de ses observations des réflexions suivantes :

« Le patient pourrait distendre sa tumeur par un effort expiratoire; là se porte la question de savoir si une fistule branchiale congénitale, située sur le bord antérieur du sterno-mastoïdien, peut être fermée en dehors, non en dedans, et si le pouvoir de la distendre avec de l'air peut être acquis... Il faut y songer dans la discussion de ces cas; la seule tumeur où ce pouvoir existait et que j'ai vue était un cas d'abcès pré-trachéal par suppuration d'un kyste thyroïdien qui s'était ouvert dans la trachée, et l'homme pouvait le distendre par un effort expiratoire et produire l'aspect d'un pigeon qui se rengorge. »

Les *anévrismes artériel* et *artério-veineux* présentent des caractères différentiels suffisants, battements, expansion et souffle systoliques, thrill, modifications du pouls au delà, etc., mais nous jugeons superflu d'insister.

Obs. XLVIII. — (Volkmann, *Verhandlungen der deutschen Gesellschaft für Chirurgie*, 1872, p. 33).

Une fillette de quatre ans portait une tumeur étendue de la mâchoire à la clavicule du voisinage de la colonne vertébrale au larynx, en passant sous le sterno-mastoïdien. On pouvait vider la tumeur par la pression, mais il y avait de la gêne respiratoire et, à l'ouverture de la bouche on constatait qu'une partie de la tumeur y faisait saillie, semblable à une vessie gris pâle, entre l'isthme et la paroi postérieure du pharynx. Introduisant un doigt dans la bouche pendant que, en dehors, la compression était exercée sur la tumeur, on pouvait vider la tumeur, et l'examen bimanuel montrait alors que la tumeur était évacuée entièrement.

Ce cas se distingue de tous les autres par ce fait qu'on pouvait évacuer le sang du kyste dans les vaisseaux. Comment ce cas a-t-il été traité opératoirement? Rien n'en a été dit.

b) *La dilatation est fluctuante et irréductible.* — Par l'interrogatoire, on apprendra qu'il existait auparavant une tumeur réductible, se tendant par les efforts, mais devenue irréductible et insensible

aux variations respiratoires; par l'examen, on établira parfois les rapports de continuité de la tumeur avec une veine. En dehors de cela, le diagnostic ne pourra presque jamais être établi avec certitude, car plusieurs affections forment des grosseurs à caractères identiques, donnant même à la ponction du sang veineux et se remplissant aussitôt après l'évacuation : tels les kystes séreux à parois très vasculaires; les hématomes du cou, traumatiques ou spontanés, succédant à la rupture de veines, et dans lesquels le tissu cellulaire enkyste l'épanchement; les angiomes profonds devenus kystiques. Les cancers hématodes, à point de départ thyroïdien, parathyroïdien, ganglionnaire, présentent, en plus de la dilatation kystique, des parties indurées suffisant pour établir le diagnostic. Un ganglion tuberculeux ramolli présente généralement une coque dure; il existe à côté d'autres ganglions; s'il adhère à la peau, on le reconnait facilement. Les kystes dermoïdes sont en général médians, à contenu pâteux, et leur siège est en rapport avec les fentes branchiales. Les kystes séreux ont une consistance inégale, des points fluctuants à côté de points rénitents ou durs; une base d'attache large, des diverticules; un accroissement continu; ils sont translucides lorsqu'on peut les attirer suffisamment au dehors. Les lipomes offrent une fausse fluctuation homogène, des nodulations disposées régulièrement. La grenouillette est à la base de la langue, monokystique, développée horizontalement comme le canal de Wharton. Les kystes hydatiques seront reconnus à la ponction.

c) *La dilatation est solide.* — A cause de sa mobilité, de son siège latéral, de son indolence, on ne pourra guère la confondre qu'avec une adénite. Cette confusion a été faite, comme le prouve l'observation suivante.

Obs. XLIX. — (Völker et Franke, *loco citato*).

Il s'agissait d'une couturière de vingt-quatre ans, à l'habitus tuberculeux, que Völker soignait pour « des ganglions du cou ». Sous l'angle gauche de la mâchoire, on sentait un corps dur, piriforme, facilement mobile, que l'auteur considéra sans hésitation comme un ganglion enflammé. A l'extirpation, l'erreur apparut; il s'agissait d'une varice de la veine faciale avec phlébolithes. Aussitôt après l'ouverture du vaisseau, la patiente fit des efforts de vomissement et elle fit une inspiration d'air par la large veine ouverte. Il s'ensuivit un collapsus très profond, avec disparition du premier bruit du cœur et arrêt de la respiration; pourtant on réussit à ramener la patiente à la vie. La varice fut extirpée. Guérison normale.

Pronostic.

La dilatation ampullaire des veines comporte, d'une manière générale, un pronostic bénin, tant que l'évolution reste normale et ne se complique pas de l'apparition d'une phlébite du sac. En effet, la tumeur s'arrête à un volume moyen; elle provoque des troubles fonctionnels peu graves, compatibles avec une vie suffisamment active. Les malades peuvent donc la tolérer comme on tolère des varices ou une hernie commune.

Le tableau change avec l'infection et la coagulation du contenu de la poche; si cet état constitue exceptionnellement un processus curateur, il aggrave le plus souvent l'aspect de la maladie. Les troubles fonctionnels peuvent devenir assez accentués pour immobiliser le malade au lit. Du fait de l'extension de la phlébite aux veines voisines du sac, aux veines de tout le membre même, le malade se trouve sérieusement atteint dans le présent et dans l'avenir.

Dans l'avenir, à cause des troubles de la circulation veineuse, qui dépendent de l'oblitération des veines, œdème vespéral, lourdeur du membre, fatigue rapide, névralgies, surtout de malaises qui affaiblissent la capacité au travail de l'individu.

Dans le présent, par suite des complications, dont quelques-unes très graves, pouvant mettre en danger la vie du sujet. La possibilité d'une embolie mortelle, soit spontanée, soit provoquée par des manœuvres opératoires, est prouvée par quelques faits. Mais à côté de ces faits importants, il faut citer d'autres circonstances capables de noircir le pronostic de l'affection qui nous occupe : hémorragies abondantes, suppuration de l'abcès. Enfin, quoique le fait n'ait pas été observé, on peut concevoir la possibilité d'une infection générale à point de départ ampullaire, comme dans les phlébites en général, par suite d'une virulence très grande de l'agent infectant, d'une résistance affaiblie du sujet ou de tout autre cause défavorable.

Traitement.

Il résulte de ces modes si différents de l'évolution que le traitement ne saurait être présenté sous une figure unique.

I. Traitement palliatif.

Lorsque la tumeur amène une gêne insignifiante, est-on autorisé à s'abstenir de tout traitement? Nous ne le croyons pas. Il vaut mieux appliquer, à l'exemple de M. Beurnier, lorsqu'il s'agit de

dilatations siégeant sur le membre inférieur, de grands bas élastiques, remontant jusqu'à la racine des cuisses. Ils maintiennent la dilatation ampullaire et portent obstacle à son accroissement; de plus, ils empêchent la stase dans les varices concomitantes et ils annulent les troubles résultant de leur existence; ils peuvent, dans une certaine mesure, en empêcher la production ou en arrêter le développement.

Ce traitement a donné de bons résultats à M. Beurnier, mais il offre plusieurs inconvénients : il exige des bas bien faits, d'un prix élevé, s'affaiblissant au bout de quelques mois et qu'il faut alors remplacer; donc il ne convient pas aux malades pauvres. En outre, il peut répugner à certains sujets, témoin celui que nous avons vu opérer par M. Tuffier, lorsqu'ils sont jeunes et actifs, de porter ces grands bas, incommodes et gênants pour la marche, le travail, les sports. Enfin, ce traitement laisse persister la dilatation, point faible où la phlébite se développera à l'occasion d'un traumatisme, d'une infection générale. Malgré son utilité incontestable, il ne présente que des indications restreintes : âge avancé, habitudes sédentaires, refus de se laisser opérer. On doit en général lui préférer un traitement plus actif.

II. Traitement curateur.

Nous ne parlerons que pour les condamner de ces procédés de traitement aveugles, auxquels on a eu recours quelquefois, mais que personne ne songerait à employer aujourd'hui : transfixion avec des aiguilles, injections intrakystiques ou périkystiques de teinture d'iode, d'ergotine, de chlorure de zinc.

Règles générales. — L'excision de la tumeur et d'une étendue variable des veines voisines est indiquée dans les circonstances suivantes :

1° quand la dilatation kystique s'accroît;

2° quand elle provoque des troubles sérieux;

3° quand elle se complique de phlébite.

Dans ces différentes conjonctures, le traitement d'attente exposerait à des mécomptes; il faut supprimer la tumeur.

L'énonciation de cette règle se base sur le fait bien établi aujourd'hui, expérimentalement et cliniquement, de la possibilité de lier les grosses veines, même les veines principales des membres, sans aucun danger.

On ne compte plus les cas où la veine axillaire a été liée, généralement au cours de l'extirpation de ganglions cancéreux de l'ais-

selle. C'est à peine s'il existe, les jours suivants, un léger œdème de la main; encore fait-il défaut dans un grand nombre de cas. De même, la jugulaire interne a été liée un grand nombre de fois sans qu'il en résultât aucun trouble de circulation cérébrale. Mais il est indispensable que l'opération soit pratiquée avec une asepsie absolue. Dans ces cas, comme l'a montré M. Cornil, au Congrès de Moscou de 1897, il se forme, au niveau de la ligature aseptique, un caillot très petit, s'organisant rapidement, de sorte que l'oblitération est définitive le dixième jour et que le vaisseau reste libre et perméable au delà de la ligature. Les veines collatérales restent perméables également et elles constituent la voie qu'empruntera dorénavant le sang. Le rétablissement de la circulation collatérale par ces moyens se fait si rapidement qu'on n'observe aucun symptôme de stase.

Au contraire, la ligature est-elle faite septiquement, le caillot s'organise et se cicatrise beaucoup moins rapidement. De plus, il peut se prolonger dans la veine, plus ou moins loin de la ligature, envahir les veines collatérales et une portion variable du territoire du membre; il se fait une phlébite chirurgicale par propagation, analogue à la phlébite puerpérale par exemple. Dans ce cas, les troubles circulatoires existent; leur intensité dépend de l'étendue des oblitérations veineuses. Ils sont dus, non à la ligature, mais à la phlébite septique provoquée par elle.

La simple ligature de la veine fémorale, à la racine de la cuisse, peut-elle provoquer la gangrène du membre? Longtemps les chirurgiens ont été arrêtés par cette terreur, au point qu'ils avaient proposé la ligature simultanée de l'artère pour diminuer l'afflux du sang et empêcher la stase veineuse qu'ils considéraient comme cause de la gangrène. Niebergall, Ch. Wolzow, Jordan [1], ont fait justice de cette manière de voir.

Il est entendu aujourd'hui que la ligature simultanée de l'artère et de la veine comporte une gravité incomparablement plus grande que la ligature isolée de la veine. Celle-ci, appliquée à la jugulaire interne, à l'origine de la fémorale, à l'axillaire ne détermine aucun trouble ou seulement un peu d'œdème, lorsqu'elle est pratiquée aseptiquement. Se développe-t-il, au contraire, une phlébite, la gangrène est possible. Car, malgré l'autorité de Cruveilhier écrivant : « Je puis affirmer qu'il n'existe pas un seul fait positif de gangrène par oblitération veineuse », trois observations de gangrène du pied par

1. Nous jugeons inutile de nous étendre sur ce sujet qui a été traité magistralement par M. Quénu dans le *Traité de chirurgie* de Duplay, et par M. Schwartz dans le *Traité* de Pierre Delbet.

phlébite des veines du membre inférieur avec intégrité des artères, nous paraissent irréfutables. Ce sont celles de Brogniart[1], de M. Gaillard[2] et de M. F. Reyt[3]. Dans ces trois cas, l'oblitération veineuse était très étendue, oblitérant la veine iliaque primitive, remontant dans deux cas jusqu'à la veine cave, et survenant chez des sujets cachectiques (tuberculose pulmonaire avancée, cancer de l'estomac). Il n'y a là rien de comparable aux conditions dans lesquelles s'effectue, sur un sujet vain, la ligature d'une veine, en milieu aseptique.

La ligature sera faite à la soie, au fil, au catgut, peu importe. Le catgut, parce qu'il est résorbable, nous paraît meilleur.

Nous terminerons par une exception à ce qui nous semble être la règle de l'éradication systématique des dilatations veineuses : lorsque la poche est suppurée, on se contente d'inciser et de drainer; si on craint l'infection sanguine, il faut jeter une ligature sur la veine, au delà du territoire infecté, en tissu sain.

Enfin, en cas de phlébite, on veillera pendant les manœuvres opératoires à ne pas mobiliser les caillots.

Règles particulières. — 1° *Dilat. de la saphène.* — L'indication est simple : il faut lier au-dessus et au-dessous de la tumeur, lier les collatérales et exciser la dilatation. Si deux ou plusieurs dilatations coexistent, de l'aine au genou, on les excisera par une incision unique suffisamment prolongée. On pourra de même enlever avec la poche une étendue variable du tronc saphène dilaté et variqueux. Si la poche occupe la crosse de la saphène, la ligature du bout central peut être sur l'embouchure même de la veine, comme nous pûmes l'observer dans le cas opéré par M. Tuffier. Cela n'offre aucun danger, car l'on connaît aujourd'hui le succès parfait des ligatures latérales des veines.

Y a-t-il phlébite du sac, il faut porter, en haut, la ligature aussi loin que possible, là où la veine est saine, jusqu'au contact même de la fémorale, puis, en bas, sur la veine saine, si c'est possible. N'exciser qu'après la double ligature et veiller à ne pas infecter le champ opératoire. Toujours dans le but de ne pas compromettre l'asepsie, on évitera d'inciser ou de faire éclater la tumeur. Drainage ou non selon les indications. Le malade se lèvera dès la cicatrisation de la plaie.

Cette intervention, comme le prouvent des faits nombreux, sup-

1. Thèse de Despaignet, 1859.
2. *Société médicale des Hôpitaux*, 1894.
3. Thèse de Paris, 1897.

prime la tumeur et, du même coup, améliore ou guérit les varices superficielles en supprimant le reflux du sang.

2° *Dilat. de la fémorale.* — Les règles sont identiques quand il y a phlébite du sac : lier si c'est possible au delà du caillot en tissu sain ; extirper le sac entre deux ligatures. De même quand la circulation est libre et la dilatation circonférentielle.

Si la dilatation est ampullaire, si l'orifice de communication du sac est étroit, on pourra se contenter d'exciser le sac après avoir jeté une ligature sur le collet; si l'orifice est large, on pourra pratiquer soit la ligature latérale du vaisseau, soit la suture latérale, en employant la technique recommandée par Villar et Brachet[1].

Soulever la veine par deux sondes cannelées ou deux fils passés sous elle, pour donner l'hémostase. Faire un fin surjet de la plaie avec du catgut n° 0 ou du fil de lin très fin, monté sur une aiguille très fine, ronde et un peu courbe de préférence. Par-dessus, second surjet fixant le tissu cellulaire périveineux. Arrêter par la compression la petite hémorragie due au passage de l'aiguille.

Le pansement sera très ouaté et peu compressif, à la racine de la cuisse, pour ne pas gêner la circulation en retour, laquelle emprunte les voies périnéale, obturatrice, ischiatique et lombaire superficielle.

3° *Dilat. de la poplitée.* — L'incision sera celle de la ligature artérielle. Quant à l'excision de la tumeur, on la pratiquera selon les règles que nous venons d'indiquer.

4° *Dilat. des veines du cou.* — Ici les règles sont les mêmes et, dans tous les cas, nous donnons la préférence à l'excision de la tumeur entre deux ligatures. Si la dilatation siège assez près de la base du cou, on devra veiller à éviter l'entrée de l'air dans les torrents veineux; cette complication est d'autant plus à craindre dans cette région que les veines sont très dilatées et que leurs adhérences aux aponévroses voisines peuvent être augmentées. D'ailleurs, si, malgré l'attention du chirurgien, cette complication venait à se produire, il faudrait immédiatement oblitérer le bout veineux central par une pince et, si les accidents syncopaux se déclaraient, y remédier par la respiration artificielle et autres procédés d'usage.

Quand la tumeur a acquis un volume considérable, qu'elle s'est développée en tous sens, poussant des diverticules de tous les côtés, adhérant aux organes de la région, la dissection méthodique peut en devenir difficile ou même impossible; dans ce cas, les adhérences, la perte des rapports normaux, la crainte de l'hémorragie, oblige-

1. M. Brachet, Thèse de Bordeaux, 1895.

ront parfois le chirurgien à abandonner cette dissection et à recourir à des procédés de fortune, comme, d'après les observations suivantes, des chirurgiens de valeur s'y sont trouvés contraints.

Obs. L. — (Hueter, *Sixième Congrès des chirurgiens allemands*, 5 avril 1877). Le malade, âgé de vingt-sept ans, a été bien portant jusqu'à vingt-quatre ans. Pendant son service militaire, il remarqua une grosseur dans la région latérale droite du cou, qui s'accrut lentement et finalement avait atteint un tel volume qu'elle allait de l'angle de la mâchoire jusqu'au voisinage de la clavicule. Un médecin fit deux ponctions par lesquelles il s'écoula du liquide séreux. A la troisième ponction, il obtint du sang noir, mais comme la tumeur s'accroissait beaucoup et que la peau menaçait de se rompre, il m'adressa le malade.

Mon diagnostic n'était pas ferme. Mais comme la tumeur s'étendait très loin derrière l'angle de la mâchoire, je pensai à un kyste, sans préciser d'ailleurs aux dépens de quoi il s'était formé. Après incision de la mastoïde à la clavicule, je me heurtai à de grosses difficultés. La tumeur était difficilement abordable. Après des efforts d'un quart d'heure et la section du sterno-mastoïdien, je pus dénuder la face antérieure de la tumeur. Comme j'essayais de passer derrière elle, la tumeur se déchira et, à ce moment, par la déchirure, il s'écoula une telle quantité de sang noir qu'on pouvait croire à une blessure de la jugulaire interne. On comprima au-dessus et au-dessous; à cause du grave danger qui menaçait en ce moment le malade, je jugeai bon de tirer fortement sur le pôle inférieur de la tumeur et de le supprimer pour libérer la carotide. Cela me réussit assez bien; je passai derrière la carotide, au voisinage de son origine, un double fil de soie, sans le nouer, et je continuai à extirper la tumeur. L'opération se poursuivit alors plus favorablement qu'au début, et je pus isoler assez bien, en haut, contre la carotide. Plus je montais, plus augmentaient les difficultés. Toute la carotide se trouvait d'un côté entièrement libre, et la partie non encore isolée de la tumeur s'étendait entre les deux branches de la carotide, les carotides externe et interne, dans la profondeur. Je dus lier et sectionner l'occipitale, pour aller profondément, et je dus libérer la dernière portion de la tumeur de la face postérieure de la paroi pharyngée. L'extirpation terminée, je pus enfin m'occuper des rapports des veines. Il m'apparut que la carotide était libre, comme si la jugulaire avait été extirpée, et je pensai que le doigt de mon assistant, glissé derrière la clavicule, comprimait la veine jugulaire. Je m'armai d'une pince pour le moment où le doigt compresseur serait enlevé; quand ce fut fait, je vis une lumière de veine si large que la pince n'en put fermer qu'une partie. Au même instant, j'entendis clairement le sifflement inspiratoire de l'air sur la grosse veine. Ligature de la veine au catgut. En haut, je n'ai pas trouvé un pareil orifice de la jugulaire. Si je rends l'impression que je ressentis de l'opération, je dois dire que la tumeur en entier représentait la veine jugulaire interne. Il ne m'a pas été possible, dans cette préparation, de montrer suffisamment ce rapport. Il y a, contre les parois, une masse de caillots

commençant à s'organiser, suspendus comme des productions dendritiques à la face interne du kyste. Le malade est parti guéri 28 jours après. Je laissai le fil sur la carotide 24 heures, puis l'enlevai.

Obs. LI. — (J. Wolff, in Thèse Bagger).

F..., tailleur, soixante-trois ans, de famille bien portante. En 1879, il remarqua une tumeur du volume d'une cerise derrière l'angle gauche de la mâchoire. Comme elle lui causait des douleurs, 6 mois plus tard, il demanda l'opération au Dr J. Wolff. Le kyste fut enlevé et fut trouvé plein de sang. C'était donc un kyste sanguin. Mais s'il communiquait avec une grosse veine, l'orifice devait être étroit, car l'hémorragie cessa complètement par la suture de la plaie, et le malade sortit deux jours après.

En décembre de l'année dernière, F. revint à la clinique avec une tumeur du volume d'un œuf d'oie, remarquée depuis 6 mois et siégeant au même endroit que la première. La tumeur était dure, tendue à crever. Son contenu, formé de sang noir, se vida entièrement par une ponction avec la seringue de Pravaz, mais, après quelques minutes, la tumeur avait repris son volume primitif. Il devint évident qu'il y avait cette fois une large communication avec une veine.

Le kyste menaçant de s'ouvrir bientôt, le Dr Wolff, s'autorisant le l'exemple de Hueter, résolut de tenter l'extirpation. Elle fut faite le 13 décembre.

La libération de la partie saillante de la tumeur fut aisée. La dissection de la base du kyste fut, au contraire, très pénible. Comme M. Wolff tentait de libérer avec le bout mousse du doigt une partie de la tumeur et pressait un peu plus fort sur le kyste, il se fit une ouverture au point où la ponction avait été pratiquée un jour avant et il sortit un jet de sang qu'arrêta aussitôt l'application d'un doigt sur l'orifice. Peu après le kyste fut ouvert à sa base et il s'ensuivit un nouvel écoulement de sang plus abondant que pouvait seule arrêter la ligature latérale du kyste. L'opérateur s'était alors rendu compte que la libération de la base du kyste serait très pénible à cause de ses adhérences très solides, et que de nouvelles déchirures du kyste étaient inévitables; il renonça à aller plus loin, suivant l'exemple de Hueter. On ne pouvait guère songer à lier soit le bout central, soit le bout périphérique de la veine, vraisemblablement la jugulaire interne, car la base du kyste s'étendait jusqu'à la mastoïde. Dans cette occurrence difficile, pour prévenir une hémorragie grave et l'entrée de l'air dans les veines, l'opérateur adopta la conduite suivante : il commanda à son assistant de saisir le plus profondément possible le kyste avec ses cinq doigts, d'évacuer tout le contenu par l'orifice de l'aiguille de Pravaz situé en haut du kyste et d'empêcher, par une pression soutenue, la réplétion nouvelle du kyste qui se serait faite sans cela, comme on pouvait le constater. Sous la pointe des doigts de l'assistant, le sac fut lié avec un catgut solide. Le résultat fut immédiatement favorable. Il n'y eut plus trace d'hémorragie. Le kyste fut divisé en deux parties par la ligature. La partie profonde, ayant la forme d'un verre de montre, mesurait un demi-centimètre d'épaisseur; la partie

superficielle, en deçà de la ligature, fut enlevée. On essaya alors de supprimer la saillie en verre de montre de la partie profonde. Pour cela, on plaça une série de fils de catgut étagés et de plus en plus profonds; la partie restante du kyste fut isolée et le but de l'opération ainsi atteint. Cette portion ne fut pas sectionnée, car les ligatures auraient pu glisser. Elle s'élimina le sixième jour sous un pansement iodoformé. Le dixième jour, il ne restait qu'une fistulette. Dans les trois mois qui suivirent, la fistule ne se ferma pas à cause d'un écoulement de sang qui égalait par jour une demi-cuillerée à thé.

La pression sur le voisinage de la fistule et sur la région de la veine jugulaire faisait couler quelques jets de sang; parfois l'écoulement spontané était moins abondant, et on faisait sortir de la sérosité sanguine ou du sang peu collecté sous la peau et faisant penser à une récidive du kyste. La malade refusa l'opération destinée à guérir sa fistule et préféra vivre avec celle-ci.

Obs. LII. — (Wolff, *Présentation d'un cas de kyste sanguin de la région latérale du cou*, in *Berliner klinische Wochenschrift*, 1884, p. 1860).

La malade, âgée de vingt-huit ans, mariée depuis cinq ans, accouchée depuis un an pour la troisième fois, probablement enceinte maintenant depuis peu, a remarqué une grosseur à la partie gauche de son cou, pour la première fois, il y a huit ans. Depuis la dernière grossesse, la tumeur s'est fortement accrue et la malade a ressenti de fortes douleurs dans les mouvements de la tête. Le contenu du kyste consiste, comme le prouve la ponction à l'aide de la seringue de Pravaz, en sang veineux pur.

Suivant le moment, la tumeur se montre à vous très petite ou très volumineuse. Par une forte pression de doigts pendant 2 minutes, comme je vous le montre, elle se laisse complètement vider dans la veine jugulaire. Si on cesse de presser, elle se remplit de nouveau et arrive au volume d'un œuf d'oie, si l'on comprime la veine jugulaire au-dessous de la tumeur ou si la malade tousse et fait des efforts. Pendant les contractions de la patiente, la tumeur s'accroît jusqu'au volume du poing d'un homme.

Je me propose d'opérer ce kyste suivant le procédé que je vous ai communiqué l'été dernier. Le procédé consiste dans la ligature étagée du kyste, disséqué jusqu'à sa base, et vidé de son contenu par une petite piqûre, au moyen d'une série de fils de catgut enchaînés. Le kyste évacué sera saisi par mon assistant avec ses cinq doigts, aussi loin que possible. Sous les cinq doigts sera passé autour de la poche un fort catgut, qui la séparera en deux parties. Chacune de ces parties sera ensuite liée séparément.

Ce procédé m'a permis, dans mon premier cas, d'éviter le danger d'une grosse hémorragie et de l'entrée de l'air dans les veines.

REVUE DES SOCIÉTÉS SAVANTES

SOCIÉTÉ DE CHIRURGIE.

Du 17 juin au 8 juillet 1903.

Sur la conduite à tenir en face d'une perforation du rectum au cours de l'hystérectomie (Suite de la discussion).

M. Ricard pratique le cloisonnement pelvien dans beaucoup de circonstances et a toujours été étonné de la facilité avec laquelle le péritoine vésical se laisse amener au niveau du péritoine de l'anse sigmoïde et du rectum. Toutes les fois qu'il juge utile de faire une hystérectomie abdominale totale et d'ouvrir un large drainage vaginal, il a recours à ce voile péritonéal, tendu de la vessie à la paroi postérieure du pelvis, pour faire l'exclusion de la cavité inférieure septique largement ouverte dans le vagin. Plusieurs fois il a eu recours à cette pratique dans des cas de fistule rectale soit post-opératoire, soit préexistant à l'opération, et il a toujours obtenu de bons résultats. Quant à la technique, il déconseille d'une façon absolue les fils non résorbables et se sert exclusivement de catgut.

M. Quénu fait observer que le cloisonnement de M. Chaput n'est qu'une application spéciale de la méthode générale, la péritonisation, préconisée depuis longtemps.

M. Hartmann tient à faire remarquer que le cloisonnement du bassin par suture du lambeau péritonéo-vésical à la face antérieure du rectum n'est pas très nouveau, puisque, dès 1896, Bliesener donnait, dans une publication, cette pratique comme courante.

A propos de la lithiase biliaire et de la cholédocotomie (Suite de la discussion).

M. Potherat rapporte deux observations intéressantes au point de vue du diagnostic de la lithiase biliaire. Dans le premier cas, il s'agit d'une paysanne se présentant avec un amaigrissement tel et une teinte cachectique si accentuée que l'idée de cancer se présentait forcément à l'esprit. Comme l'examen direct montrait un estomac manifestement dilaté et une induration dans la région pylorique, on porte le diagnostic de cancer du pylore, et M. Potherat juge une intervention indiquée. Or, la laparotomie montra que l'estomac était sain et que l'induration, que l'on sentait, correspondait à deux calculs enchatonnés dans la vésicule et exerçant une compression sur le pylore. La vésicule fut ouverte, les calculs extraits; puis

on sutura la vésicule. Les suites furent très simples et le résultat thérapeutique parfait.

Dans la seconde observation, il s'agissait d'une jeune femme, chez laquelle M. Potherat fut amené à opérer à froid pour des crises répétées d'appendicite. L'appendice réséqué, il explora le foie et trouva un volumineux calcul occupant le col de la vésicule et s'appuyant sur la face antérieure du pylore. Ce calcul n'avait donné lieu à aucun symptôme si ce n'est à une inappétence complète, existant même en dehors des crises d'appendicite, et que cette dernière ne pouvait expliquer.

M. Legueu a observé une malade dont l'observation est superposable à celle rapportée par M. Guinard. Il s'agit d'une femme âgée, lithiasique biliaire depuis très longtemps, et se présentant avec un ictère chronique. Pensant à une obstruction du cholédoque par calcul, M. Legueu pratique la laparotomie latérale, ouvre la vésicule, dont il extrait deux calculs. Explorant ensuite le cholédoque, il est fort étonné de ne pas trouver de calcul l'obstruant. Pour expliquer l'ictère, il trouve, vers la terminaison du cholédoque, une induration sur le bord gauche du duodénum. Il pense qu'il s'agissait d'un calcul; mais une aiguille s'y enfonce sans résistance. Il en conclut qu'il avait affaire à un cancer de la tête du pancréas. Or, cette malade guérit complètement et est restée bien portante. Ce n'était donc pas un cancer, mais vraisemblablement une sclérose inflammatoire péricanaliculaire de la tête du pancréas.

En ce qui concerne la suture du cholédoque, M. Legueu reconnait qu'elle n'est pas indispensable; mais ce n'est pas une raison pour lui refuser tout avantage. Quand l'ouverture de la vésicule offre un drainage préalable des voies biliaires infectées, lorsque, d'autre part, le cholédoque est facilement accessible et facile à suturer, cette suture hâte certainement la guérison. M. Leguen en a eu la preuve dans un cas récent de fistule biliaire, entretenue par calcul du cholédoque. En neuf jours, cette fistule était complètement fermée après l'ablation du calcul.

M. Schwartz considère que le diagnostic de la lithiase du canal cholédoque est souvent fort difficile, même au cours de l'opération, quand le ventre est ouvert. Il rapporte deux observations, dans lesquelles il a lui-même été très embarrassé.

Dans le premier cas, il s'agissait d'une femme de soixante-neuf ans, atteinte depuis trois ans de coliques hépatiques répétées. Le diagnostic porté fut : lithiase profonde avec angiocholécystite calculeuse. M. Schwartz pratique la laparotomie latérale, trouve la vésicule sous le foie avec des lésions du péricholécystite, mais aucun calcul. Ce n'est que profondément, au niveau du cholédoque, que l'on sent un noyau régulier, que l'on prend tout d'abord pour un ganglion. La mobilité dans une sorte de poche fit penser cependant qu'il pouvait s'agir d'un calcul. On incise sur ce corps étranger, et on retire un calcul gros comme une noisette. On draine sans suture, et la malade guérit définitivement.

Dans le second cas, on avait affaire à un homme alcoolique, atteint d'ictère persistant et présentant un amaigrissement considérable. Une dila-

tation énorme de la vésicule fit pencher vers le diagnostic de cancer de la tête du pancréas ; la laparotomie sembla confirmer ce diagnostic, car on ne trouva pas de calcul, mais une induration de la tête du pancréas. Or, ce malade subit une amélioration notable à la suite de cette intervention, amélioration qui dut faire abandonner le diagnostic primitif en faveur d'une induration inflammatoire.

M. Reclus a affirmé, dans un cas, chez une malade qu'il avait laparotomisée, qu'il s'agissait d'un calcul du cholédoque; l'issue de la maladie démontra qu'il s'agissait d'un cancer. Chez une autre malade, il fut impossible de trouver dans le canal cholédoque ou le pancréas l'origine de la rétention biliaire. On fit la cholécysto-entérostomie. A l'autopsie, il fut également impossible de trouver la cause de la rétention. Seul, l'examen histologique fut capable de révéler un cancer passé inaperçu dans l'ampoule de Vater.

M. Hartmann pense que le diagnostic entre calcul arrêté dans le cholédoque et obstruction biliaire de cause pancréatique peut être posé dans le plus grand nombre des cas. Il n'attribue pas une grande valeur au signe de Courvoisier-Terrier, mais s'appuie de préférence sur les signes suivants : Lors de calcul du cholédoque, il y a le plus souvent dans les antécédents des coliques hépatiques. De plus, les variations dans le degré de l'obstruction, qui est souvent incomplète, une contracture de défense à la partie supérieure du grand droit, la longue durée de l'obstruction sans grand retentissement général, quelquefois la constatation de poussées fébriles, font encore penser à un calcul. — Au contraire, le développement rapide et progressif de l'ictère, l'obstruction absolue des voies biliaires, l'absence d'antécédents lithiasiques, l'amaigrissement rapide, sont autant de signes qui plaident en faveur d'un cancer de la tête du pancréas; lorsqu'il existe une ascite considérable, il y a lieu de penser à une dégénérescence cancéreuse des voies biliaires.

En ce qui concerne l'indication opératoire, M. Hartmann pense que dans le cancer avec ictère progressif et ascite, il faut s'abstenir. L'intervention est inutile, et la laparotomie, même exploratrice, est grave. Dans l'obstruction de cause pancréatique, il y a lieu de faire une cholécysto-entérostomie qui, dans le cas de cancer, soulagera temporairement le malade, et qui, dans celui de pancréatite scléreuse, pourra même être suivie de guérison définitive. Dans l'obstruction calculeuse du cholédoque. M. Hartmann n'est pas partisan d'une intervention opératoire immédiate. Sur 10 malades atteints d'obstruction calculeuse du cholédoque, il a obtenu trois fois la migration du calcul dans l'intestin par le traitement médical. Dans les 7 autres cas, il a pratiqué le cholédocotomie et a eu 6 guérisons et une mort.

Quant à la technique opératoire, il ne suture jamais le cholédoque.

M. Tuffier considère le diagnostic de la nature des ictères chroniques par rétention comme souvent difficile avant l'opération, quelquefois pendant l'intervention et, dans quelques cas rares, même après l'intervention. Avant l'opération, le diagnostic se pose entre un calcul et une tumeur de

nature quelconque. Pendant l'opération, on hésite entre un cancer ou une pancréatite chronique; en général, le calcul peut alors être reconnu. M. Tuffier rapporte une série d'observations personnelles destinées à montrer les difficultés du diagnostic.

Quant à la thérapeutique de ces obstructions des voies biliaires, M. Tuffier pratique, dans les cas de cancer ou d'induration pancréatique indéterminée, la cholécystentérostomie sur l'intestin grêle; s'il ne peut facilement l'aborder, il fait la cholécysto-colostomie. Dans le cas où la tumeur oblitère le cholédoque et le cystique, il fait l'hépatico-gastrostomie, et ferait volontiers l'hépatico-entérostomie. Dans les cas de lithiase du choédoque, il cherche toujours à faire d'abord le refoulement du calcul dans la vésicule, et cela parce qu'il considère le cholécystostomie comme plus simple et moins grave que la cholédocotomie. Quand la cholédocotomie s'impose, M. Tuffier suture ou ne suture pas le cholédoque suivant les cas. Quand le canal est bien abordable, souple, sans traces de lésions scléreuses, il ne voit pas pourquoi on ne ferait pas la suture.

M. Héresco (de Bucarest). — *Sur un cas de diabète insipide guéri par une intervention chirurgicale (néphropexie).*

Un jeune homme de quinze ans, en voulant soulever un poids de 100 kilogrammes, ressent une douleur vive dans l'hypocondre gauche. Depuis lors cette douleur persiste et le même jour les mictions commencent à être plus fréquentes. Cette fréquence alla s'accentuant dans la suite: en même temps la quantité d'urine monta à 12 ou 15 litres dans les vingt-quatre heures, et la soif devint très grande. Soigné pendant trois semaines dans un service de médecine, sans résultat, ce malade entra dans le service de M. Héresco, qui, constatant que le rein gauche était abaissé et douloureux, et pensant que le redressement du rein en même temps que la malaxation du plexus rénal et de la capsule surrénale pouvaient avoir une certaine action, se décida à faire la néphropexie. Le résultat dépassa toute attente. Dès le lendemain le taux des urines était redescendu à la normale, et s'est maintenu à ce niveau depuis trois mois; en même temps les autres phénomènes dont se plaignait le malade ont disparu.

M. Faure. — *A propos du traitement de l'anus contre nature.*

M. Faure a opéré une jeune femme qui, à la suite d'une hystérectomie abdominale, avait présenté une fistule stercorale à la partie supérieure de la cicatrice. Une première tentative d'oblitération, faite deux ans après, échoua. Il y a six mois, des phénomènes phlegmoneux se produisirent; une ouverture spontanée se fit à l'extérieur, et le résultat fut que la fistule stercorale fut plus étendue et plus complexe. Elle présentait en effet quatre orifices intestinaux, deux supérieurs et deux inférieurs. La totalité des matières sortait par l'orifice supérieur droit, et la nature des matières rendues indiquait qu'il s'agissait de l'intestin grêle. Une injection, poussée dans l'orifice supérieur gauche, ressortait par l'orifice inférieur du même côté. Une injection, poussée par l'orifice inférieur droit, pénétrait dans le gros

intestin. Cette exploration indiquait nettement qu'entre les orifices gauches il y avait une anse intestinale qui ne prenait aucune part à la circulation intestinale. M. Faure fit une laparotomie, reconnut et isola les deux fragments intestinaux. Il constata que l'anse intermédiaire aux deux orifices de gauche avait 60 à 80 centimètres de longueur. Il se proposa de la réséquer et de faire l'anastomose directe du bout supérieur avec le bout inférieur. Mais il constata que le calibre de ce dernier était tel, par le fait de son atrophie par absence de fonction, que cette anastomose était impossible. M. Faure résolut alors, après avoir réséqué l'anse intermédiaire, de fermer l'orifice du bout inférieur, d'abandonner ce dernier dans le ventre, et d'aboucher le bout supérieur dans le gros intestin. Cette résection, combinée à une exclusion unilatérale de l'iléon, donna un résultat parfait.

M. Lyot. — *Occlusion intestinale déterminée par un cancer du rectum. Rupture spontanée de l'intestin grêle constatée par la laparotomie. Mort.*

Rapport de M. Rochard.

Il s'agit d'un malade de soixante-quatre ans qui, atteint de cancer du rectum, avait eu à plusieurs reprises des crises d'obstruction intestinale, mais s'était refusé à toute intervention; presque à chaque fois cette crise se terminait par une débâcle et un état de bien-être relatif. Cependant la dernière crise fut d'une violence telle qu'on dut pratiquer une injection de morphine, et M. Lyot fut appelé d'urgence pour pratiquer une intervention. Il se proposait d'établir un anus contre nature en deux temps. Après ouverture du péritoine, il fut frappé par l'état de congestion des anses intestinales et par l'échappement des gaz et d'un liquide séreux jaunâtre. Il pense aussitôt à une déchirure intestinale, se met à sa recherche et la découvre sur une anse grêle. Il établit l'anus contre nature et sutura la déchirure. Le malade succomba neuf jours après l'intervention.

Le rapporteur insiste sur le caractère exceptionnel de cette lésion siégeant loin du néoplasme, sur des tissus sains.

MM. Picqué et Toubert. — *A propos d'un cas de suppuration de la loge parotidienne d'origine otique.*

MM. Picqué et Toubert rapportent l'observation d'une aliénée qui fut prise, sans cause apparente, d'une parotidite suppurée avec phlegmon de la loge. Une incision, pratiquée de bonne heure, n'empêcha pas le phlegmon de s'ouvrir dans le conduit auditif externe. Une exploration de ce dernier montra que le tympan était perforé et fit admettre une otite moyenne secondaire. On pratique, environ un mois après le début de la parotidite, une incision rétro-auriculaire qui conduit sur une mastoïde dénudée, en partie effondrée, et la brèche conduisit dans la caisse remplie de fongosités abondantes. On se contenta d'un simple curettage de la caisse; mais, une fistule persistante nécessita une nouvelle intervention radicale, qui amena à la fois la guérison des lésions auriculaires et celle des troubles mentaux pour lesquels le malade avait été internée.

M. Picqué n'hésite pas à croire que la filiation des accidents a été : otite moyenne latente avec parotidite consécutive.

M. Monprofit (d'Angers). — *De la transformation d'une gastro-entérostomie par anastomose latérale en gastro-entérostomie en Y.*

Il s'agit de deux cas d'anastomoses selon le procédé de von Hacker, pratiquées l'une et l'autre pour des sténoses bénignes du pylore. Les deux malades avaient bien guéri et présenté de bons résultats, l'un pendant cinq ans, l'autre pendant plusieurs mois. Les fonctions gastriques étant devenues un peu moins bonnes au bout de ce temps, M. Monprofit attribua les accidents à quelque défectuosité dans le jeu du niveau pylore, et pensa à transformer l'abouchement par anastomose en Y. Il employa les deux procédés suivants :

Premier procédé : premier temps. Section, entre deux pinces, de la branche afférente de l'anastomose, en amont de celle-ci ; section du mésentère et hémostase. — Deuxième temps : fermeture du bout attenant à l'anastomose. — Troisième temps : Implantation du bout supérieur jéjuno-duodénal sur le jéjunum au-dessous de la gastro-entérostomie.

Deuxième procédé : 1° Section du jéjunum au-dessous de l'anastomose. 2° Implantation du bout jéjunal inférieur sur l'anse afférente ; 3° Implantation jéjuno-jéjunale de la section supérieure sur le bout inférieur.

Chez les deux malades, ces interventions ont fait disparaître les accidents, et le fonctionnement de la gastro-entéro-anastomose est redevenu parfait.

M. Quénu a pratiqué une opération analogue chez un malade qu'il a présenté à la Société de Chirurgie.

M. Tuffier se demande pourquoi M. Monprofit a cru devoir faire une opération si complexe, alors qu'il eût obtenu le même résultat par une simple entéro-anastomose.

M. Routier et Delbet se sont fait la même question.

M. Monprofit répond que, quand on a affaire à une branche afférente un peu courte ou difficile à abaisser, l'entéro-anastomose latérale présente des difficultés et des dangers.

M. Quénu. — *Kystes hydatiques du foie. Technique opératoire contre l'échinococcose secondaire.*

M. Quénu pense que les travaux récents sur la possibilité de la greffe des vésicules filles sur les tissus voisins, doit modifier la technique opératoire des kystes hydatiques en général. Le but doit être de mettre le malade à l'abri d'une inoculation opératoire, et, l'an dernier, M. Devé disait que le seul moyen serait de tuer les germes échinococciques dans le kyste par une injection très acide, faite avant l'ouverture large de la poche. M. Devé conseillait une solution de sublimé ou de formol. S'inspirant de ces idées, M. Quénu a traité trois kystes hydatiques du foie, pour lesquels il a tenté de concilier les avantages de la réunion par première intention et les garanties contre l'échinococcose secondaire. Il procède de la manière suivante. Après avoir mis le kyste à nu, il pratique avec un petit trocart une

ponction et évacue le liquide par un tube de caoutchouc adapté au trocart et portant à son autre extrémité un entonnoir. Le liquide évacué, il tient l'entonnoir élevé et injecte quelques centaines de grammes d'une solution au formol qu'il laisse dans le kyste pendant cinq minutes, puis évacue cette solution. C'est alors seulement qu'il ouvre le sac fibreux, enlève la vésicule mère et toutes les vésicules filles, et procède enfin à la suture de la plaie hépatique et à celle de la paroi abdominale sans drainage.

Dans les trois cas, la guérison a été obtenue très rapidement; le contact prolongé de la solution de formol avec la membrane fertile n'a pas empêché une réunion par première intention, dans les deux premiers cas, et une réunion rapide, dans le troisième. Enfin, des recherches expérimentales ont permis de s'assurer que le formol avait bien amené la stérilisation du kyste.

M. Szczypiorski (de Mont-Saint-Martin). — I. *Gangrène en bloc du lobe pulmonaire supérieur gauche consécutive à une pneumonie franche aiguë. Crachats non fétides. Résection costale. Issue en masse du lobe gangrené. Mort.*

II. *Traitement des brûlures par fils incandescents.*

Rapport de M. Lejars.

I. Un homme de quarante-neuf ans fait une pneumonie de la base gauche en apparence normale, puis, au 9e jour, le sommet du poumon se prend, les crachats deviennent purulents, et malgré l'absence de fétidité, M. Szczypiorski pense à une collection interlobaire avec gangrène probable. Il résèque la 6e côte et ouvre une cavité interlobaire. Puis, cinq jours après, en faisant le pansement, il retire un bloc volumineux de parenchyme pulmonaire qui figurait tout le lobe supérieur. Le malade finit par s'affaiblir et succomber.

II. Les brûlures par fils incandescents, traitées par les moyens ordinaires, guérissent fort lentement, et laissent des désordres fonctionnels souvent considérables. Or, ces brûlures sont nettes. M. Szczypiorski a pensé qu'il y avait intérêt à les traiter comme des plaies par instrument tranchant. Il les débride, excise leurs bords et suture. Cette pratique lui a donné d'excellents résultats.

M. Tearier approuve complètement cette manière de faire.

M. Souligoux. — *Du traitement des pleurésies purulentes chroniques invétérées.*

Rapport de M. Lejars.

M. Souligoux a présenté quatre observations : deux d'entre elles sont d'un intérêt secondaire, car, dans l'une, une femme cachectique succombe deux jours après l'opération, et dans l'autre, un malade de cinquante ans conserve une fistule après l'opération. Les deux autres faits sont plus importants.

Le premier malade était un garçon de vingt et un ans, dont la maladie durait depuis six ans. Quand M. Souligoux le vit, il portait une fistule donnant issue à un pus abondant et menant sur une cavité pleurale fort

étendue. M. Souligoux taille et relève un grand lambeau, découvrant tout le gril thoracique de la 11e à la 5e côte, résèque les 5e, 6e, 7e, 8e 9e et 10e côtes et, avec elles, la plèvre pariétale très épaissie, décortique le poumon rétracté vers la gouttière costo-vertébrale. Cette intervention fut suivie d'un résultat très appréciable ; la paroi s'affaissa, et le malade guérit.

Dans la seconde observation, qui concernait un jeune homme atteint d'empyème chronique depuis quatre ans, les choses se passèrent exactement de la même façon.

Le rapporteur, discutant les méthodes opératoires, se prononce en faveur des opérations combinées et successives, qui amènent aussi sûrement au but que l'opération radicale d'emblée et sont moins dangereuses.

M. Tuffier se prononce également en faveur des opérations partielles et successives, qui doivent s'attaquer à l'obstacle qui empêche la coalescence des deux parois costale et pulmonaire. La décortication pulmonaire ne lui a pas donné de bons résultats. Enfin, M. Tuffier fait remarquer qu'autant le succès est fréquent dans les pleurésies purulentes métapneumoniques, autant il est rare chez les tuberculeux.

M. Terrier a obtenu un résultat excellent chez un malade considéré à juste titre comme tuberculeux et chez lequel il fit successivement plusieurs opérations.

M. Lucas Championnière rappelle qu'il préconise depuis longtemps les opérations partielles successives. Il pense que les tuberculeux guéris, comme celui de M. Terrier, constituent l'exception.

M. Peyrot a obtenu d'excellents résultats également par les opérations successives, et il pense que ce résultat s'obtient par la symphyse des surfaces costale et pulmonaire. Mais il attache un certaine importance à la libération du poumon au niveau de ses attaches à la paroi dans les cavités relativement restreintes. Il a peu de confiance dans la décortication du poumon ; mais on peut quelquefois avec avantage sectionner la zone fibreuse épaisse qui comble le fossé placé à la jonction de la surface pulmonaire d'une part, et la surface interne de la paroi thoracique de l'autre.

M. Lucas Championnière présente un malade atteint de *double pied bot congénital*, chez lequel il a obtenu un excellent résultat fonctionnel par l'*ablation de tous les os du tarse.*

M. Monod présente un malade atteint de *chéloïde étendue de la nuque.*

M. Rochard présente un malade atteint de *fracture comminutive ouverte du fémur.*

M. Lucas Championnière présente des pièces provenant d'une *résection du genou pour arthrite déformante.*

M. Ricard présente des pièces de *cancer étendu de l'estomac.*

M. Ricard présente une *tumeur épiploïque formée de vaisseaux sanguins.*

M. Reclus présente un *kyste hydatique développé dans une épiplocèle.*

M. Walther présente une pièce de *rupture spontanée de l'artère fémorale.*

M. Monod présente une *vésicule biliaire volumineuse, remplie de calculs,* enlevée d'une seule pièce.

M. Lejars présente une malade guérie d'un *empyème chronique fistuleux après résection très étendue de la paroi thoracique gauche.*

M. Rochard présente un malade *guéri d'une fracture de la rotule par le traitement non sanglant.*

M. Poirier présente un malade *très amélioré d'un tic douloureux de la face par la résection du ganglion cervical supérieur du grand sympathique.*

M. Walther présente une pièce de *tumeur de l'ombilic se continuant avec un diverticule de Meckel.*

SOCIÉTÉ DE CHIRURGIE DE LYON.

Séance du 28 mai 1903. — *Présidence de M. Gayet.*

Radioscopie dans l'empyème chronique.

M. Destot. — Le point capital dans le traitement est d'arriver à ce que la cavité se comble. J'ai cherché à me rendre compte des résultats donnés par les diverses méthodes. En Allemagne, Garré a fait ce travail; il a trouvé que les procédés de thoracoplastie donnent une proportion très forte de guérisons, tandis que la décortication de Delorme donne 35 p. 100 de guérisons, 10 p. 100 de morts.

J'ai cherché à me rendre compte des deux points suivants : la décortication est-elle possible? La décortication donne-t-elle de bons résultats?

Dans les observations, on trouve 21 cas où la décortication fut possible et facile, 6 cas où elle fut impossible. La dilatation du poumon se fit bien une vingtaine de fois. Parmi les cas lyonnais, il y en a un de M. Pollosson, où la dilatation s'est faite, un de M. Jaboulay, pas de dilatation, deux cas de M. Gangolphe, pas de décortication possible, un cas de M. Siraud, décortication facile et dilatation.

La radioscopie permet de formuler à l'avance quelques indications précises sur l'état du poumon.

On voit, du côté du moignon pulmonaire, des mouvements de translation; ces mouvements n'ont d'importance que si le poumon s'éclaire, ce qui indique qu'il se remplit d'air. Il faut encore élucider la question de la résistance de la coque. Pour ce dernier point, il y a un fait très utile, c'est le retour du cœur à sa place; sous ce rapport, je n'ai jamais pu assister à ce retour, qui indiquerait l'extensibilité des adhérences.

En somme, la radioscopie permet, d'une part, de reconnaître la solidarité

des adhérences par la persistance de l'ectopie du cœur; d'autre part, de reconnaître à l'éclairage de la tache pulmonaire si le poumon tend à une dilatation progressive.

M. Gayet. — Je me demande ce que l'on entend par tendance spontanée du poumon à se dilater? Lorsque le vide pleural n'existe pas, l'élasticité du poumon ne peut tendre qu'à rétracter cet organe.

Personnellement je me suis beaucoup occupé de la question au temps où, bien avant tout autre chirurgien, j'avais proposé les larges résections costales contre les empyèmes chroniques. J'avais eu à traiter un jeune homme qui s'était embroché le thorax sur une pointe, en se laissant glisser le long de la rampe d'un escalier, et j'avais pu, sur ce pneumothorax ouvert largement à l'extérieur, surveiller l'état du poumon; or, je ne pouvais le faire dilater qu'en obturant l'orifice pendant l'inspiration et le rouvrant pendant l'expiration.

Faisant des expériences à l'École vétérinaire, je vis qu'en faisant une petite incision à la paroi thoracique, le poumon allait et venait au-devant de cette fenêtre; si on le repoussait avec un instrument mousse, l'air pénétrait, et brusquement le poumon filait vers la colonne vertébrale.

M. Destot. — Au cours des opérations de Delorme, on a vu, cela est indiscutable, se produire l'expansion brusque et immédiate du poumon débarrassé de la couenne pleurale. Dans les observations de M. Gayet, il s'agissait de poumons sains et non de poumons enserrés par de fausses membranes.

M. Goulliioud. — J'ai une fois pratiqué la décortication, au moyen d'un large volet thoracique; j'ai facilement libéré le poumon de ses adhérences et j'ai vu le poumon tendre à se dilater; il m'en est resté l'impression que l'organe devait jouer un excellent rôle pour combler le vide thoracique. Du reste, le malade a bien guéri.

M. Ruotte. — J'ai communiqué ici une observation de l'opération de Delorme; dès l'incision de la coque, j'ai vu cette incision linéaire s'écarter, atteindre 2 centimètres de large; il y avait nettement une poussée du poumon qui se dilatait au moment de l'expiration.

M. Villard. — La physiologie montre que lorsque le vide pleural est supprimé, la dilatation se fait au moment de l'expiration, comme vient de le dire M. Ruotte, parce que c'est l'autre poumon qui insuffle son congénère malade. Si ce mécanisme n'existait pas, il n'y aurait aucune pleurésie qui pût guérir. Je crois que tout dépend de l'état du tissu pulmonaire; s'il est devenu inextensible par le fait d'une infiltration tuberculeuse, il n'y a rien à espérer d'une décortication.

M. Gayet. — J'ai employé pour un enfant atteint d'empyème un appareil à aspiration continue, suppléant ainsi au vide pleural. J'ai ainsi obtenu un très beau succès.

M. Destot. — Je puis apporter des observations à l'appui des idées émises par M. Villard; chez des enfants atteints d'empyème, que j'ai suivis à la Charité, on pouvait voir le poumon se dilater sous l'influence de la toux; la coqueluche surtout, avec ses mouvements violents d'expiration,

avait nettement un effet favorable sur la dilatation prolongée. On pourrait créer pour ces cas une gymnastique respiratoire spéciale : expiration glotte fermée, par exemple, comme dans l'expérience de Valsalva.

M. Vallas. — J'ai soigné un malade atteint de pyopneumothorax; incision simple d'abord, puis, un peu plus tard, résections costales étendues, formant un très large volet trapézoïdal à base inférieure. J'ai alors vu le poumon rétracté, parsemé de granulations tuberculeuses; c'est pourquoi je me suis bien gardé d'y toucher. En pareil cas, l'aplatissement du poumon est plutôt un fait favorable, parce qu'il produit l'obturation de la fistule bronchopleurale. Les lésions tuberculeuses sont une contre-indication formelle à l'opération de Delorme.

Séance du 4 juin 1903. — *Présidence de M. Gayet.*

Discussion sur le traitement des empyèmes chroniques.

M. Destot. — M. Bard (de Genève) m'a dit que dans son service on faisait l'aspiration thoracique par le procédé de Revilliod, chez les malades atteints d'empyème chronique. Il est assez curieux que les malades ne puissent supporter une aspiration que si elle est lente, graduelle et faible. M. Bard a recherché le degré de pression dans les empyèmes au moyen d'un petit manomètre; elle est habituellement très faible, parfois même négative. Cette aspiration continue a d'excellents effets sur les malades.

M. Durand. — Il serait important de préciser la nature de l'empyème. J'ai en ce moment un malade atteint d'empyème tuberculeux consécutif à un pyopneumothorax; il n'a pas de fistule et je me garde de lui en faire une; je le traite par la ponction suivie d'injections d'eau. Je demanderai à M. Destot s'il sait ce que l'aspiration continue donne en pareil cas, et d'autre part, si on l'a appliquée dans des cas non fistuleux.

M. Destot. — Les empyèmes tuberculeux contre-indiquent toute intervention, le poumon étant devenu incapable d'expansion. Les autres empyèmes, de quelque origine microbienne qu'ils soient, doivent naturellement être traités d'abord par la pleurotomie, puis, si la fistule persiste, il faut recourir aux divers moyens de provoquer l'expansion pulmonaire; c'est dans ces conditions que l'aspiration avec l'appareil de Revilliod donne de bons résultats.

M. Chandelux lit un rapport sur un mémoire de M. le professeur Rey (d'Alger) à l'appui de sa candidature au titre de membre correspondant.

Cancer du rectum. Extirpation abdomino-périnéale.

M. Goulliod. — Je vous présente une malade chez laquelle j'ai pratiqué cette opération; j'en ai relaté l'observation dans la séance du 12 mai 1903; à ce moment, la malade présentait un double anus artificiel : un anus sus-pubien, établi en pleine occlusion intestinale sur l'extrémité inférieure de l'iléon, et un anus iliaque sur l'S iliaque sectionnée lors de l'amputation du rectum. Actuellement, le second anus seul persiste, l'autre a guéri spontanément. Cet anus iliaque a beaucoup d'avantages, et j'en suis si persuadé

que je viens d'en établir secondairement un semblable chez un homme à qui j'avais fait, trois semaines auparavant, l'amputation du rectum par la méthode de Lisfranc.

J'estime que cette situation de l'anus artificiel est bien préférable à celle des anus sacrés ou périnéaux ; il est bien plus facile aux malades de se tenir propres.

M. Vallas. — Le cas de M. Goullioud est très beau ; au point de vue de la situation de l'anus, la question parait bien jugée en faveur de l'anus iliaque. Je me demande seulement pourquoi M. Goullioud a fait une laparotomie médiane et non d'emblée une incision iliaque. Chez une malade de mon service ayant un cancer du rectum, de l'œdème de la vulve, de la rétention d'urine, j'ai fait une incision dans la fosse iliaque gauche, et, par cette incision, j'ai pu faire une exploration très complète, constater une perforation du rectum au-dessus du néoplasme, d'où pelvi-péritonite avec énorme épanchement. Je fis alors une colpotomie postérieure ; par cette incision, à la suite du pus s'écoulèrent des matières et des gaz. Il était impossible de songer à une autre intervention. En somme, l'incision iliaque suffit à l'exploration et il est inutile de faire une laparotomie médiane.

M. Condamin. — Pourquoi la seconde intervention de M. Goullioud a-t-elle été faite par une incision sur le bord externe des droits? C'était s'éloigner de la tumeur et, d'autre part, se priver des fibres musculaires, qui peuvent jouer un rôle dans la continence de l'anus.

M. Vallas. — La ligne d'incision la meilleure est bien le bord externe des droits ; on est plus sûr d'arriver ainsi sur l'intestin ; d'autre part, les fibres musculaires me paraissent incapables de jouer le rôle de sphincter.

M. Goullioud. — Dans la première opération, chez ma malade, il y avait de l'obstruction intestinale aiguë ; le diagnostic de cancer du rectum n'était pas certain. J'ai donc choisi l'incision médiane et j'y ai établi un anus contre nature.

Dans la seconde opération, j'avais à agir sur une tumeur située dans le bassin ; il fallait donc me rapprocher de la ligne médiane pour pouvoir agir profondément. Quant à l'autre malade, l'homme, j'ai enlevé le rectum par la voie périnéale, et ce n'est que plus tard que j'ai transporté l'anus au niveau de la région iliaque, sur la demande même du malade qui ne pouvait se tenir propre.

Obstruction lithiasique du cholédoque.

M. Durand lit un travail sur ce sujet envoyé par M. Lagoutte (du Creusot), et basé sur deux observations.

Tumeur cérébrale.

M. Gayet. — Une jeune fille de trente ans me fut amenée à la consultation gratuite ; elle était amaurotique. Elle était venue à pied, racontait elle-même son histoire ; elle se plaignait d'une baisse progressive de la vision, arrivée à une cécité presque complète. Tous ses mouvements étaient libres ; un peu de diminution des réflexes. Douleurs de tête des plus vives ; la face a un caractère d'abrutissement assez marqué. Pupilles dilatées.

A l'ophtalmoscope, pupille étranglée, floue, œdème énorme. Diagnostic : tumeur cérébrale.

En présence des douleurs et de l'œdème papillaire, nous pensâmes que la compression cérébrale étant en cause, on pourrait obtenir un certain résultat par l'évacuation du liquide céphalo-rachidien.

Ponction dans le canal rachidien; évacuation d'environ 25 centilitres de liquide céphalo-rachidien limpide qui jaillit sous une forte pression.

Aucune amélioration des douleurs. Mais, six jours après, un vomissement; dix jours après, mort.

A l'autopsie, on trouve une énorme tumeur dans le lobe occipital droit, du volume d'une mandarine. Cette tumeur était infiltrée de sang, comme si une hémorragie s'était produite récemment.

La ponction est peut-être bien coupable de cette hémorragie, en diminuant brusquement la pression intra-cranienne.

Au point de vue cytologique, le liquide contenait seulement quelques rares globules rouges qui pouvaient très bien provenir de la piqûre de l'aiguille.

Séance du 11 juin 1903. — *Présidence de M. Gayet.*

Corps étranger du larynx. Extraction par thyrotomie.

M. Durand. — Je vous présente un jeune homme de vingt-six ans, qui, le 29 mars dernier, voulant exécuter le tour qui consiste à avaler des aiguilles et un bout de fil, puis à retirer de la bouche les aiguilles enfilées, avala pour de bon une de ces aiguilles. Le Dr Garel constata à l'examen laryngoscopique une petite tache noire au niveau du ventricule de Morgagni du côté gauche. Peu à peu cette aiguille fit saillie de plus en plus dans le larynx et, au laryngoscope, on pouvait suivre ses progrès vers les cavités aériennes. Il importait d'éviter la chute dans la trachée, accident, on le sait, très grave.

Étant dirigée obliquement en bas et en avant, il était difficile de retirer l'aiguille par les voies naturelles. La même cause rendait difficile la voie sus-hyoïdienne ou transhyoïdienne. Il ne restait donc qu'à faire la thyrotomie. Je sectionnai aux ciseaux l'angle thyroïdien; j'eus un jour très large qui me permit de sortir l'aiguille avec une pince hémostatique. Suture cartilagineuse au catgut; un point sur chaque membrane thyro- et crico-hyoïdienne.

La guérison a été très simple et il n'y a aucune altération du timbre de la voix. Il y a eu assez longtemps une fistule aérienne.

M. Claudot. — Pour éviter le risque de fistule, ne pourrait-on faire une incision cutanée para médiane? D'autre part, n'aurait-on pu se servir de l'aimant par les voies naturelles?

M. Durand. — L'aimant avait été essayé, mais inutilement.

Ostéomyélite du fémur. Fracture pathologique.

M. Bérard. — Cet enfant a présenté une ostéomyélite subaiguë d'emblée de l'extrémité inférieure du fémur; il commençait à se lever lorsqu'un abcès

s'ouvrit et laissa s'écouler du pus contenant des séquestres; quelques mois après, il fit une chute et présenta tous les signes d'une fracture pathologique; cette fracture en plein foyer infectieux se consolida pourtant, mais en mauvaise attitude et avec persistance de la suppuration. A son entrée, on trouve le membre infléchi à 120° environ; le sommet de l'angle était sur l'extrémité inférieure du fémur; cette extrémité très épaissie. La trépanation de l'os me mena sur une cavité épaisse que je curai, dont j'extirpai plusieurs séquestres et que je drainai soigneusement.

Deux mois après, jugeant la désinfection suffisante, je pratiquai une ostéotomie transversale; actuellement la plaie est guérie; l'enfant marche avec 2 centimètres de raccourcissement; le membre est en direction parfaite; il reste un peu de flottement dans l'articulation du genou.

Ankyloses du coude. Résection.

M. Vallas. — Je vous présente les pièces de trois résections orthopédiques du coude pour ankylose osseuse.

La première date de 1899, et provient d'un malade atteint d'arthrites blennorragiques multiples. Le malade était très gêné par son ankylose.

Au point de vue anatomo-pathologique, il y a fusion osseuse complète. La tête du radius faisait une saillie qui aurait pu faire croire à sa luxation; en réalité, il s'agit d'une véritable exostose par irritation osseuse périphérique. Cette lésion était, du reste, fort ancienne.

La seconde pièce se rapporte encore à un cas de rhumatisme blennorragique; ce rhumatisme avait été polyarticulaire et s'était terminé par des ankyloses multiples, au genou, au coude, au poignet. C'était celle du coude qui était la plus gênante. Je fis la résection et j'ai trouvé une soudure osseuse interne, bien que je ne puisse affirmer la fusion complète.

Une troisième pièce provient d'une ostéomyélite de l'humérus qui a causé à distance une irritation plastique, sans qu'il y ait eu du pus dans l'articulation. L'ankylose est absolue; il y a fusion osseuse parfaite; il est vrai qu'il s'agissait d'une enfant.

Pour faire ces résections, j'ai employé dans le premier cas le procédé d'Ollier, incision en baïonnette, attaque de l'ankylose par le ciseau jusqu'à rétablissement de la mobilité, puis résection des trois os. Résultat satisfaisant au point de vue des mouvements.

Dans les deux autres cas, j'ai pratiqué d'emblée une ostéotomie de l'humérus au-dessus des lésions; en effet, quand on s'attaque à l'interligne, on tombe sur la zone la plus déformée, encombrée d'ostéophytes, et la section de cet interligne est beaucoup plus longue. Cette ostéotomie préalable a encore l'avantage de faciliter beaucoup la dénudation de l'olécrâne, qui est le temps le plus important au point de vue du résultat fonctionnel. Ces deux malades ont un très bon fonctionnement de leur articulation.

Je propose donc de faire la section de l'humérus en tissus plus sains; la section est plus aisée et le tendon tricipital est plus facile à ménager.

G. Gayet.

ACADÉMIE DE MÉDECINE.

Séances du mois de juin. — *Présidence de M. Lancereaux.*

M. A. Le Dentu lit, au nom de M. A. Mouchet et au sien, un cas de *contusion abdominale par coup de pied de cheval.*

Après laparotomie pratiquée huit heures après le traumatisme, on trouva *une rupture de la rate.* Cet organe fut extirpé et le malade, âgé de trente-quatre ans, charretier, guérit après avoir présenté une bronchite assez intense.

La rate extirpée pesait 93 grammes.

Le rapporteur constate que c'est le septième cas de *splénectomie* présenté en France, avec guérison du sujet. Toutes ces splénectomies ont été pratiquées pour des ruptures sous-cutanées de la rate, sauf une d'Hartmann, pratiquée pour une plaie par arme à feu. La statistique générale des splénectomies donnée par E. Berger, de Alberstadt, fournit un total de 67 cas avec 38 guérisons, soit 56,7 p. 100 et 29 morts, 43,3 p. 100.

Il n'est point douteux que, dans l'avenir, le taux de la mortalité ne s'abaisse encore très notablement, parce qu'on saura de mieux en mieux dépister ce genre de lésions et qu'on interviendra de bonne heure.

M. G. Dieulafoy appelle l'attention sur les cas dans lesquels *la cholécystite* et *l'appendicite* coexistent. Celle-ci précédant la première est chose rare; le plus souvent c'est la cholécystite qui a débuté et l'appendicite aiguë ou suraiguë est devenue une complication de la cholécystite. On pourrait supposer que le processus lithiasique vésiculaire s'est manifesté également dans l'appendice; et d'ordinaire on ne trouve pas de calculs ni dans un organe, ni dans l'autre. On serait également tenté d'admettre que l'infection a été ascendante et que, partie de l'appendice, elle est remontée au foie, mais, dans ce cas, les autopsies montrent qu'il se forme dans le foie des abcès nombreux aréolaires, mais que la vésicule reste indemne. Il est plus vraisemblable que, dans la plupart des cas, c'est la vésicule qui est atteinte la première. Les symptômes hépatiques préalables en sont une preuve. Ils peuvent se traduire souvent assez longtemps d'avance par des phénomènes biliaires nets. Puis l'infection descendante se manifeste brusquement sous forme de phénomènes d'appendicite suraiguë. On doit donc retenir cette donnée, c'est que la cholécystite peut se compliquer d'appendicite aiguë. Mais alors les symptômes de l'appendicite masquent ceux de la cholécystite. D'où la nécessité, dans tous les cas d'appendicite, de tenir grand compte des commémoratifs biliaires et, au moment de l'opération, de ne pas se contenter de traiter chirurgicalement l'appendicite, mais aussi d'examiner soigneusement la vésicule et de l'ouvrir si on y trouve du pus.

M. V. Cornil lit une note de M. R. Vigouroux sur le *traitement des tumeurs du sein par les rayons X.*

Il s'agissait d'une femme de quarante-deux ans, portant depuis sept ans une tumeur du sein de la grosseur d'une mandarine, qui donnait passage,

par le mamelon, à un suintement séreux ou sanguinolent, qui adhérait à la peau avec rétraction du mamelon et s'accompagnait d'un ganglion axillaire. Le diagnostic avait été cancer du sein. La malade était traitée par le chlorhydrate de quinine depuis le mois d'octobre 1901, à la dose d'un gramme par jour.

Lorsque M. Vigouroux l'a traitée par les rayons X, tout en continuant la quinine, la tumeur était ulcérée et superficiellement gangrenée; des lambeaux mortifiés avaient été enlevés avec les ciseaux et les pinces. Sous l'influence du traitement, l'ulcère se cicatrisa rapidement.

Mais, en novembre 1902, la tumeur devenue plus volumineuse, s'était largement ouverte, donnant un liquide abondant, séreux et fétide; le ganglion axillaire était très gros et douloureux. Les rayons X n'arrêtèrent pas ce processus gangreneux.

A la fin de janvier 1903, les rayons X furent suspendus; la tumeur gangrenée, molle, gris noirâtre, fut enlevée par morceaux, avec des ciseaux.

Dans les premiers jours de mars 1903, l'élimination était terminée. Il restait une cavité arrondie, de la capacité d'une orange, à parois rosées et bourgeonnantes, donnant du pus bien lié.

Les rayons X sont repris, du 18 avril au 17 mai 1903. Les bourgeons charnus s'unissent avec la peau restée saine. Cette réparation lente, car des fragments de la tumeur gangrenée se sont éliminés successivement, n'est pas encore achevée; il reste encore une perte de substance et un noyau en voie d'élimination.

Le sein malade est devenu souple, et le ganglion axillaire a disparu. L'état général est tout à fait satisfaisant.

La durée des séances d'exposition de la tumeur aux rayons X était de 12 à 15 minutes. L'effet immédiat des rayons était une pâleur marquée des tissus et une sédation. L'examen histologique de la tumeur n'a pas été fait. Il est donc difficile de conclure qu'il s'est agi là d'une tumeur maligne de la glande mammaire. En tout cas, un néoplasme qui a duré huit ans et qui se guérit, sans généralisation, chez une femme de quarante-deux ans, laisse planer un doute sur sa nature. On ne sait pas non plus si la récidive ne se fera pas.

Quelles que soient les critiques qu'on peut élever à propos de cette observation, il est permis de penser que les rayons X exercent une action de retard ou d'arrêt sur la nutrition, la multiplication et la néoformation des cellules, non seulement à la surface de la peau, mais à des profondeurs qui peuvent être déterminées au gré de l'opérateur.

Ils peuvent modifier les parties profondes sans léser les tissus interposés. D'après les expériences de Perthes, de Leipzig, dans la cicatrisation des plaies chez le lapin, l'épidermisation de la plaie est notablement retardée quand on la soumet aux rayons X.

Ces derniers exerceraient donc leur influence principalement sur les cellules épithéliales jeunes.

M. Léon Labbé a été frappé des modifications obtenues, sous l'influence des rayons X, dans les plaies résultant de cancer ulcéré, et il trouve que les

recherches faites dans cette direction doivent être encouragées; mais, il faut bien le dire, il n'existe pas encore d'observations qui puissent faire admettre la guérison du cancer.

Quant au fait que vient de relater M. Cornil, il se rapporte, de la façon la plus évidente, à une *tumeur bénigne* du sein (fibro-adénome, tumeur adénoïde).

Tous les chirurgiens connaissent ces faits d'élimination spontanée de tumeurs bénignes du sein. La lecture attentive de l'observation publiée par M. Vigouroux ne peut laisser aucun doute dans l'esprit. Il s'est agi, dans ce cas, de l'élimination spontanée de l'une de ces tumeurs. Il ne faudrait pas que, sous le couvert de l'Académie, on proclamât que la cure du cancer par les rayons X est un fait établi.

M. Chauvel lit un mémoire de M. de Lapersonne, relatif aux *paralysies traumatiques des muscles de l'œil d'origine orbitaire.*

Ces paralysies, conséquence d'atteintes traumatiques de l'orbite et de la région orbitaire, sont en général attribuées, soit à des lésions directes des branches nerveuses, soit à des déchirures des fibres musculaires ou tendineuses.

La désinsertion des tendons de leur attache scléroticale sous l'action d'une contraction violente était admise par Malgaigne.

A côté de ces traumatismes directs, il en est d'autres, où, à la suite d'une simple contusion du rebord orbitaire, sans plaie cutanée, on constate une paralysie ordinairement localisée à un seul muscle et le plus souvent curable. M. de Lapersonne en a recueilli cinq cas très probants.

Dans tous, on trouve à l'origine une contusion plus ou moins violente du rebord orbitaire, sans plaie apparente; dans tous, la douleur à la pression et la diplopie se montrent rapidement.

Le muscle petit oblique est deux fois intéressé, deux fois aussi le droit supérieur, une fois le droit inférieur.

Chez un des patients, le releveur de la paupière supérieure était *parésié* en même temps que le droit supérieur. Il y avait plutôt affaiblissement de la puissance contractile qu'anéantissement absolu de la contraction.

A ces phénomènes sont venus s'ajouter, chez plusieurs sujets, des saignements de nez, des crachements ultérieurs de caillots altérés, preuves de la participation de la muqueuse pituitaire aux lésions traumatiques, des ecchymoses palpébrales et sous-conjonctivales.

Au point de vue pathogénique, à défaut d'une constatation directe, il est permis de croire à la production d'un épanchement sanguin dans la gaine du muscle intéressé. En faveur de cette explication plaident la constance et la rapidité de la guérison. Le sang ne tardant pas à être résorbé, le muscle reprend peu à peu son action.

M. A. Chauffard donne *la formule des solutions chloruro-sodiques gélatinées*, injectables, formule adoptée par la Commission chargée actuellement de la réforme du Codex. Cette formule est destinée à mettre à l'abri des accidents du tétanos récemment présentés.

1° Les solutions chloruro-sodiques gélatinées injectables auront comme

formule un titrage de 1 et 2 p. 100 de gélatine, dans une solution chloruro-sodique titrée à 7 p. 100.

2° La solution complexe ainsi titrée devra être répartie et stérilisée par fractions ne dépassant pas 150 centimètres cubes chacune, de façon à assurer une stérilisation effective au degré de température voulu.

3° La stérilisation devra être effectuée à l'*autoclave dans la vapeur d'eau sous pression, à 115 degrés, et pendant une durée de 30 minutes.*

M. Chauffard présente ensuite un mémoire manuscrit de M. P. Viollet intitulé : *Peut-on faire une injection trachéale sans introduire une canule dans le larynx?*

Dans ce travail, l'auteur, se basant sur des expériences faites sur le chien vivant et l'homme adulte, arrive à la conclusion qu'il est impossible de pratiquer une injection trachéale en déposant simplement le liquide d'injection dans le sillon glosso-épiglottique, comme on l'a dit récemment.

M. A. Guépin lit une note sur *le pronostic des prostatites aiguës.*

D'après l'auteur, lorsqu'un malade atteint de prostatite simple aiguë a heureusement échappé aux complications les plus proches (phlegmon), il n'en reste pas moins menacé de complications lointaines; dans l'ordre chronologique, c'est tout d'abord l'atrophie fausse de la prostate, la destruction de la glande par la sclérose diffuse, avec le cortège de ses conséquences urinaires; puis, le passage à l'état chronique. La prostatite chronique amène à son tour et avec le temps les lésions spécifiques, ou plus souvent encore s'établit à sa faveur la sclérose périglandulaire systématisée progressive, qui n'est, en somme, qu'une sorte de guérison.

De toutes façons, l'avenir reste sombre et le pronostic exige, jusqu'à réparation complète, un traitement méthodique et des examens fréquemment répétés.

M. Péraire.

BIBLIOGRAPHIE

Les tumeurs, par MM. **Simon Duplay** et **Maurice Cazin.** Avec 124 figures dans le texte. Paris, O. Doin, 1903.

Ce petit traité des tumeurs est d'une lecture facile et attrayante.

D'une façon succincte, mais complète, les auteurs ont su nous donner l'histologie pathologique des néoplasmes, en même temps que leur symptomatologie et leur thérapeutique.

On y trouve (ce qui n'existe encore dans aucun ouvrage classique) une étude des tumeurs de connaissance relativement récente, telles que les *endothéliomes*, les *déciduomes* et les *tératomes malins*.

Le diagnostic des tumeurs en général sera lu avec intérêt; on y reconnaîtra toutes les qualités critiques des auteurs.

On pouvait supposer que la révolution pasteurienne, qui a transformé en grande partie la compréhension générale de la pathologie, aurait trouvé son écho dans l'histologie pathologique et la thérapeutique des néoplasmes. Malheureusement il n'en est rien et bien des travaux restent encore à faire sur ce sujet. Les auteurs citent toutes les recherches qui y ont trait, non seulement en France, mais aussi à l'étranger.

Nous saurons gré aux auteurs de n'avoir pas insisté outre mesure sur les tentatives pratiquées dans ces dernières années pour faire intervenir divers agents physiques dans le traitement des tumeurs; les résultats obtenus sont encore trop récents pour pouvoir être considérés comme définitifs. C'est donc à l'exérèse seule que nous devrons encore nous adresser jusqu'à nouvel ordre.

M. Péraire.

Les tumeurs du rein, par **J. Albarran et D. Imbert.** Grand in-8°, avec 106 figures dans le texte, en noir et en couleur. Paris, Masson et Cie, 1903.

Cet ouvrage est divisé en cinq parties : la première, de beaucoup la plus importante, comporte l'étude des *tumeurs du parenchyme rénal chez l'adulte* Elle débute par un chapitre d'anatomie pathologique et de pathogénie qui ne comprend pas moins de 215 pages. Les auteurs étudient successivement les adénomes et les tumeurs adénoïdes, les adéno-carcinomes, les épithéliomes et les carcinomes; les lipomes et pseudo-lipomes, — hypernéphromes ou tumeurs de Grawitz, — les sarcomes, les fibromes et fibrosarcomes sous capsulaires, les tumeurs mixtes. Trois paragraphes sont con-

sacrés à l'étude de la généralisation des tumeurs malignes du rein, des lésions secondaires des reins, enfin, de la coexistence d'autres maladies rénales avec les néoplasmes (cancer et tuberculose, cancer et lithiase). Les auteurs formulent ainsi leurs conclusions à propos de la question si discutée de la pathogénie des tumeurs du rein : « Dans l'état actuel de nos connaissances, on peut considérer trois grands groupes de faits :

« Le premier groupe comprend les adénomes tubulaires et papillaires et l'épithélioma carcinoïde avec la forme de transition constituée par l'adénocarcinome. Toutes ces tumeurs naissent soit des débris embryonnaires pararénaux, soit de l'épithélium des canalicules adultes.

« Le second groupe comprend d'un côté les pseudolipomes bénins de Grawitz ainsi qu'un certain nombre d'adénomes alvéolaires, et d'un autre côté, les hypernéphromes malins, qui englobent en grande partie les épithéliomas à cellules claires. Toutes ces tumeurs à évolution bénigne ou maligne peuvent provenir des débris capsulaires. Il est possible d'ailleurs qu'un certain nombre de cancers à cellules claires aient leur point de départ dans les canalicules rénaux.

« Le troisième groupe comprend les sarcomes, les lipomes, les angiosarcomes vrais, originaires des tissus mésodermiques du rein.

« Le quatrième groupe, enfin, les tumeurs mixtes émanées de germes embryonnaires. »

Les chapitres suivants de la première partie sont consacrés aux symptômes et au diagnostic; à signaler une étude très complète de la fonction urinaire d'après l'épreuve du bleu de méthylène, la cryoscopie, le cathétérisme urétral, les séparateurs, avec l'indication du procédé à choisir pour séparer les urines des deux reins, enfin, le chapitre du traitement, qui est particulièrement remarquable et comporte à lui seul cinquante pages. Il est terminé par une statistique très étendue des résultats éloignés de la néphrectomie.

La deuxième partie est consacrée à *l'étude des tumeurs du rein chez l'enfant*; la troisième a trait aux néoplasmes primitifs du bassinet et de l'uretère, papillomes, épithéliomas papillaires, épithéliomes non papillaires, néoplasmes mésodermiques.

Dans la quatrième partie sont étudiés les kystes du rein, kystes des néphrites, grands kystes séreux, rein polykystique. Cette étude du rein polykystique est particulièrement intéressante à lire.

Enfin, dans la dernière partie, MM. Albarran et Imbert ont fait l'étude des *tumeurs paranéphrétiques*.

L'ouvrage est terminé par un chapitre de bibliographie qui ne comporte pas moins de vingt pages..

En somme, c'est un travail considérable que viennent de terminer MM. Albarran et Imbert. A côté d'une étude d'ensemble des tumeurs du rein, on y trouvera exposées les idées les plus récentes sur les questions de pathogénie et de thérapeutique, qui ont tellement progressé dans ces dernières années, et les auteurs, avec leur grande compétence, ont mené à bonne fin cette œuvre qui les honore grandement.

A. Gosset.

MALADIES DU LARYNX, DU NEZ ET DES OREILLES, par **André Castex**. Paris, J.-B. Baillière, 1903.

Ce livre, dont paraît une deuxième édition, est trop connu des médecins pour qu'il soit utile de l'analyser. Le plan de l'ouvrage n'a pas changé ; une place aussi large est réservée aux questions pratiques et courantes, telles que les végétations adénoïdes et les mastoïdites. Les méthodes d'examen et les procédés opératoires sont décrits avec soin et de nombreuses figures en facilitent la lecture.

Dans cette édition sont traitées différentes questions qui n'existaient pas dans la précédente, telles que les infections des amygdales et du larynx, l'intubation, la chirurgie intranasale, les vertiges auriculaires, la syphilis de l'oreille. L'asepsie et l'antisepsie ainsi que le traitement hydrominéral en oto-rhino-laryngologie, occupent dans cet ouvrage la place qu'ils méritent actuellement.

G. ALEXANDRE.

THE DIVISION OF SURGERY OF THE MEDICAL SCHOOL OF HARVARD UNIVERSITY; *Report of Research Work* (1902-1903). Boston, juin 1903.

Cet opuscule de 90 pages, qui n'est qu'un tirage à part du journal américain *Journal of Medical Research*, contient une série d'articles publiés par les chirurgiens de la « Harvard University » de Boston, en 1902-1903. Notons une préface de J. Collins Warren, un article de Channing C. Simmons sur 9 cas de maladie de Hodgkin, une étude de Lincoln Davis sur le bacille de Ducrey et ses procédés de culture, un travail fort intéressant de R. B. Greenough et H. F. Hartwell sur la mastite chronique kystique, une étude bactériologique des exsudats fibrineux dans les péritonites suppurées, par J. Manahan, une note de J. C. Hubbard sur la transplantation expérimentale des tissus, enfin une étude de l'effet des rayons X sur les tissus vivants, par S. W. Allen. L'ouvrage contient de nombreuses planches en héliotypie fort bien venues et l'ensemble du volume est d'une lecture facile et intéressante.

F. LECÈNE.

NÉCROLOGIE

M. le Dr BOUGLÉ (de Paris).

L'élève préféré et l'assistant du Dr Bouilly, le Dr Julien Bouglé, très jeune chirurgien des hôpitaux de Paris, vient de succomber à son tour à un mal inexorable.

Fils du Dr Édouard Bouglé, ancien interne des hôpitaux de Paris, et petit-fils du Dr Debrou, chirurgien de l'Hôtel-Dieu d'Orléans, M. Bouglé était né à Orléans, le 14 juin 1868. Successivement externe (1889), puis interne des hôpitaux (1891) (médaille d'argent de chirurgie, 1894), aide d'anatomie (1892), prosecteur de la Faculté de Médecine de Paris (1895), Docteur en médecine en 1896 (médaille de bronze), M. Bouglé, éminemment travailleur, avait consacré toutes ses forces à l'obtention de grades qu'il estimait nécessaires. Il était nommé chirurgien des hôpitaux en 1898.

M. Bouglé était membre de la Société anatomique où il avait fait de nombreuses et remarquées communications, et en avait été élu vice-président en 1900.

Parmi les jeunes, M. Bouglé personnifiait la bonté, la droiture, le devoir. Occupé par l'hôpital, occupé par la clientèle, il dut se surmener pour faire face à tous les besoins. Il a payé de sa vie son amour de l'honnêteté et du devoir accompli.

Voici les travaux publiés par le Dr Bouglé.

1892. — Un cas de porencéphalie, *Bull. Soc. anat. de Paris*, 25 nov., 717.

1893. — L'avenir des pleurétiques. Clin. médicale de M. Chauffard, *Rev. gen. de Clin. et de Thérap.*, Paris, 1893, n° 7, 97.

1894. — (avec Pilliet). Épithélioma de la vésicule biliaire, *Bull. Soc. anat. de Paris*, 9 nov., 787.

1895. — Des luxations anciennes de l'épaule. Clin. chirurgicale de M. le prof. Tillaux. *Rev. int. de méd. et chir. prat.*, Paris, n° 1, p. 1. — (avec Pilliet), Anomalie utéro-ovarienne; absence du rein gauche et de l'uretère correspondant, *Bull. Soc. anat. de Paris*, 292. — Cancer du corps thyroïde, *Bull. Soc. anat. de Paris*, 58. — (avec Pilliet), Fracture du fémur. Non consolidation. Ostéomalacie. *Bull. Soc. anat. de Paris*, 3 mai, 355. — *Kyste hydatique du foie ouvert dans les bronches*, In : C. Behr, *Des kystes hydatiques du poumon*, Thèse Paris, 8°, p. 102.

1896. — *Contribution à l'étude des fractures spontanées*, Th. de Doct., Paris, 8°, 156 p. — Muscle surnuméraire de la région fessière, *Bull. Soc. anat. de Paris*, 6 mars, 171. — Faisceau accessoire du muscle jumeau interne de la jambe, *Bull. Soc. anat. de Paris*, 6 mars, 173.

1896-97. — *Technique de l'opération d'Alquié-Alexander*. In : Simoes, *Des rétrodéviations mobiles, de leur traitement par l'opération d'Alquié-Alexander*, Thèse, Paris, 8°.

1897. — *Le premier livre de médecine*, Partie chirurgicale. Paris, J.-B. Baillière, 8°, 530 p.

1897-98. — *Un cas d'uréthrocèle vaginale*. In : Quintard (Paul), *Uréthrocèle vaginale*. Thèse, Paris, 8°, n° 607.

1898. — Fracture spontanée du fémur chez un tabétique, *Arch. gén. de méd.*, Paris, I, 242. — *Fracture du maxillaire inférieur*. In : R. Potelet, *Contribution à l'étude des fractures du maxillaire inférieur et en particulier de leur traitement*. Thèse, Paris, 8°.

1898-99. — *Deux observations de plaie de l'estomac*. In : Battreau, *Contribution à l'étude des plaies de l'estomac*, Thèse de Doct., Paris, 8°. — *Hématocèle à poussées hémorragiques successives*. In : d'Arroyo, *Contribution à l'étude des hémorragies intra-péritonéales consécutives à la rupture de la trompe dans la grossesse tubaire et en particulier de leur traitement*, Thèse de Doct., Paris, 8°, n° 48.

1899. — Le signe de Laugier dans les fractures de l'extrémité inférieure du radius, *Rev. gén. de Clin. et de Thérap.*, Paris, 1899, n° 52, 817. — Tuberculose épididymo-testiculaire. Forme massive. Poussée inflammatoire de la vésicule séminale correspondante. Intégrité du canal déférent. Castration. *Bull. Soc. anat. de Paris*, 1045.

1900. — *Rupture traumatique de la vessie. Intervention tardive. Mort*. In : de Furbury, *Étude sur les ruptures traumatiques de la vessie et de leur traitement*, Thèse, Paris, 8°. — Fibrome et cancer de l'utérus. Cancer secondaire des ovaires. *Bull. Soc. anat. de Paris*, 514. — Double kyste hydatique du foie traité par le procédé de Pierre Delbet [Rapp. par M. Brun], *Bull. Soc. de Chir.*, Paris, 17 janv., 60. — Infection puerpérale aiguë. Pelvi-péritonite suppurée. Hystérectomie vaginale. Mort, *Bull. Soc. anat. de Paris*, 61. — Kyste dermoïde de la région mastoïdienne, *Bull. Soc. anat. de Paris*, janv., 72. — (avec Dartigues), Hernie crurale droite étranglée renfermant l'appendice, etc., *Bull. Soc. anat. de Paris*, janv., 73. — Corps étranger de la vessie [Discussion], *Bull. Soc. anat. de Paris*, janv., 12. — Cancer de l'œsophage. Gastrostomie, *Bull. Soc. anat. de Paris*, mai, 486. — Sutures artérielles, *Bull. Soc. anat. de Paris*, 27 juillet, 764. — Cavités kystiques développées dans le ligament large après l'hystérectomie, *Bull. Soc. anat. de Paris*, juillet, 13. — Volumineux appendice enlevé à froid, *Bull. Soc. anat. de Paris*, août, 717. — Abcès cérébral d'origine otique, etc., *Bull. Soc. anat. de Paris*, 762. — Kyste du ligament large développé consécutivement à une hystérectomie vaginale pour salpingite suppurée, *Bull. Soc. anat. de Paris*, 718. — Fibrome utérin. Hystérectomie abdominale supra-vaginale. Discussion sur l'énucléation. *Bull. Soc. anat. de Paris*, 761. — Adénome kystique de la glande sous-maxillaire, *Bull. Soc. anat. de Paris*, 715. — Névralgie faciale rebelle. Résection du ganglion de Gasser. [Rapp. de M. Gérard-Marchant], *Bull. Soc. de Chir.*, Paris, 1077. — Fibrome utérin et cancer végétant de l'ovaire droit, *Bull. Soc. anat. de Paris*, 530. — Appendicite chronique et occlusion intestinale aiguë, *Gaz. des Hôp.*, Paris, n° 83, 837. — Radiographie d'un fragment de sonde en gomme dans la vessie, *Bull. Soc. anat. de Paris*, 891.

1901. — Grossesse tubaire, *Bull. Soc. anat. de Paris*, déc., 27. — *Chirurgie des artères des veines des lymphatiques et des nerfs*, Paris, O. Doin, 8°. — Arrêts de développement du pied. Raréfaction du squelette, *Bull. Soc. anat. de Paris*, 100. — Troubles trophiques du squelette de la main et des doigts dans un cas de panaris profond du médius, *Bull. Soc. anat. de Paris*, 80. — Décollement épiphysaire de l'épitrochlée, radiographie, *Bull. Soc. anat.*, Paris, 73. — Rhumatisme déformant chez une tuberculeuse, *Bull. Soc. anat.*, Paris, 75. — Suture artérielle. Étude critique et expérimentale. *Arch. de méd. expér.*, Paris, 205. — Tuberculose rénale gauche. Cystite tuberculeuse secondaire, etc. *Ann. des Mal. des org. génito-urin.*, Paris, 185. — Fistule du canal de Sténon traitée par l'abouchement direct à la muqueuse buccale [Rapp. par M. Nélaton], *Bull.*

Soc. de Chir., Paris, 1899. — Plaie du cœur par balle de revolver. Suture du cœur et du péricarde. Hémothorax par blessure du hile pulmonaire. Mort. *Bull. Soc. anat. de Paris*, 15 fév., 122-125, 1 fig. — L'opération de Schede dans les empyèmes chroniques, *Assoc. franç. de Chir.*, Paris, 457. — Traitement des adénites tuberculeuses par les injections de cacodylate de soude, *Assoc. franç. de Chir.*, Paris, 788.

1902. — (Avec Bruaudet), Cancer massif de l'estomac, duodénostomie; exclusion de l'estomac, *Bull. Soc. anat. de Paris*, 6 s., V, 404-407. — Cancer du corps de l'utérus considéré comme inopérable dix-huit mois auparavant. Hystérectomie abdominale totale, *Bull. Soc. anat. Paris*, 6 s., IV, 591.

1903. — (Avec R. Marie), Appendicite tuberculeuse, *Bull. Soc. anat. Paris*, 30 janv., 92.

ASSOCIATION FRANÇAISE DE CHIRURGIE

(16e Congrès, 19-24 octobre 1903).

Le 16e Congrès de l'*Association française de Chirurgie* s'ouvrira à Paris, à la Faculté de Médecine, le *lundi 19 octobre 1903*, sous la présidence de M. le Docteur Charles Périer, membre de l'Académie de Médecine, professeur agrégé à la Faculté, chirurgien honoraire des hôpitaux de Paris.

Deux questions ont été mises à l'ordre du jour du Congrès :

1° *Tumeurs de l'encéphale*; rapporteur : M. Duret, de Lille.

2° *Exclusion de l'intestin*; rapporteur : M. Hartmann, de Paris.

MM. les Membres de l'Association sont priés d'envoyer, pour le 15 août au plus tard, le titre et les conclusions de leurs communications, à M. Lucien Picqué, Secrétaire général, 81, rue Saint-Lazare, à Paris.

Pour tous renseignements concernant le Congrès, s'adresser au Secrétaire général.

ASSOCIATION FRANÇAISE D'UROLOGIE

La septième session de l'*Association française d'Urologie* se tiendra à Paris, à la Faculté de Médecine, *du 22 au 24 octobre 1903*, sous la présidence de M. le Professeur Guyon.

La question mise à l'ordre du jour est la suivante :

Des cystites rebelles; rapporteurs : MM. Imbert et Pasteau.

Le propriétaire-gérant : Félix Alcan.

Coulommiers. — Imp. Paul BRODARD.

DES
PLAIES DE L'ESTOMAC PAR ARMES A FEU

PAR MM.

Émile FORGUE, et **Émile JEANBRAU,**

Professeur de clinique chirurgicale à la Faculté de Médecine de Montpellier.

Professeur agrégé à la Faculté de Médecine de Montpellier.

A l'heure actuelle, et depuis près de cinq ans, tous les chirurgiens sont unanimes pour pratiquer immédiatement la laparotomie dans les coups de feu de l'abdomen. Il semble superflu d'affirmer qu'il n'y a plus de raison aujourd'hui pour les diviser en deux classes : celle des abstentionnistes, qui attendent pour ouvrir le ventre les premiers signes de la péritonite ou l'anémie post-hémorragique, et celle des interventionnistes. Donc, à ce point de vue, la question paraît nettement et définitivement jugée.

En réalité, il n'en est pas ainsi : dans les travaux étrangers récents sur les plaies de l'abdomen, on trouve, reproduites et argumentées avec une évidente satisfaction, les discussions de 1889 et 1891 à la *Société de Chirurgie de Paris*. Les conclusions de Reclus et Noguès, en particulier, sont encore combattues aujourd'hui, comme si elles dataient d'hier, et les auteurs étrangers accumulent les statistiques pour prouver que les Français retardent dans le mouvement chirurgical. Kukula[1] vient tout récemment de refaire cet historique, où il montre le « parti français » abstentionniste aux prises avec le « parti américain et allemand » interventionniste. Il nous paraît bon de rétablir les faits une fois pour toutes, avant que ce point d'histoire chirurgicale n'ait plus aucun intérêt.

Il est vrai que les chirurgiens américains, sous l'impulsion de Marion Sims, en 1881, ont été les premiers à pratiquer et à préconiser la laparotomie systématique dans les coups de feu du ventre. Mais il est vrai aussi que les résultats n'étaient pas brillants, et Barnard rapportait, en 1888, 18 morts sur 21 laparotomies pour perforations intestinales. Cela tenait — est-il nécessaire de le dire? — à

1. Kukula, *Wiener klinische Rundschau*, décembre 1899.

ce que l'intervention avait à cette époque une gravité qu'elle a perdue peu à peu avec les perfectionnements et la vulgarisation de la méthode aseptique. Aussi Reclus et Noguès, s'appuyant sur des observations de guérison spontanée, pouvaient-ils écrire, en février 1890, sans mériter d'être taxés de prudence excessive : « A « cette heure, dans l'état actuel de la science, nous croyons l'absten- « tion systématique, aussi bien en France qu'en Amérique, moins « meurtrière que la laparotomie ». Mais déjà, à cette époque, il y avait en France des chirurgiens partisans de l'intervention systématique, et qui, en prévision du jour où les progrès de la technique et de l'asepsie donneraient toute sécurité, défendaient la doctrine de la laparotomie immédiate. Parmi ceux qui, en Europe, ont été les premiers à prêcher d'exemple, il faut citer nos compatriotes Terrier, Chauvel, Quénu, Championnière, Forgue, Poncet, etc. ; ils montrèrent que le succès dépendait surtout de la précocité de l'intervention et que celle-ci, pratiquée dans les mêmes conditions que la chirurgie abdominale antiseptique, devait se substituer à l'expectation. M. Terrier a été ici, comme en maintes autres questions, un champion ardent et obstiné du progrès. Alors qu'il avait convaincu les hésitants sur la nécessité de faire la laparotomie dans les perforations intestinales et que ceux-ci faisaient des restrictions en faveur des plaies de l'estomac considérées comme très bénignes, M. Terrier répondait [1] : « Je suis d'avis qu'il faut intervenir quel que soit le « viscère atteint. Les plaies de l'estomac guérissent plus facilement, « dit-on, que celles de l'iléon. Mais je considérerais comme un para- « doxe de soutenir qu'il ne vaut pas mieux suturer une plaie de cet « organe que de la laisser à elle-même. L'intervention s'impose « donc, et aussi rapide que possible. » Ainsi, en quelques années, la fusion s'opéra entre les abstentionnistes et les interventionnistes. Aujourd'hui, partout et toujours, sauf en cas de guerre, on est d'accord pour intervenir immédiatement.

De ce bref rappel historique, que la lecture des récents travaux sur les coups de feu de l'abdomen nous a obligés à faire ici pour mettre un terme à des argumentations surannées, nous conclurons simplement ceci : à l'heure actuelle, un coup de feu de la base du thorax, paraissant avoir atteint l'estomac, impose la laparotomie immédiate, au même titre qu'une plaie de l'abdomen. L'abstention n'est permise que dans le cas où l'on voit le blessé, après la quarante-huitième heure, sans symptômes, avec un état général bon et un ventre souple et peu douloureux.

1. Terrier, *Bull. et Mém. de la Soc. de Chirurgie*, 1889, p. 113.

Ceci posé, il s'en faut que la question des coups de feu de l'abdomen ne présente pas de points embarrassants. Nous avons observé un fait, en novembre 1901, qui nous a montré que bien des éventualités sont encore mal connues dans la chirurgie abdominale d'urgence. Un jeune homme reçoit, peu après avoir mangé, un coup de revolver de 7 millimètres à l'épigastre. Nous l'opérons une heure et quart après l'accident. La balle avait pénétré dans l'estomac, et il fut facile de trouver la plaie d'entrée par laquelle s'échappaient des gaz. Elle fut suturée. L'exploration de la face postérieure de l'estomac, attirée à travers une brèche faite à l'épiploon gastro-côlique, ne nous permit de trouver ni plaie de sortie, ni ecchymose, ni trace de contusion. Et cependant le coup avait été tiré à bout portant! Le ventre fut refermé sans drainage. Pendant deux jours le blessé alla assez bien. Le troisième jour, il eut plusieurs régurgitations de liquide noirâtre, hématémèses successives; son pouls fila et il mourut en pleine connaissance, avec les signes d'une hémorragie interne. — A l'autopsie, péritoine intact, sans le moindre exsudat, sans liquide; les viscères avaient leur aspect et leur poli normaux. La suture qui fermait la perforation avait parfaitement tenu, mais l'estomac contenait un demi-litre de sang et l'intestin grêle en contenait une grande quantité. La balle, non déformée, était restée dans l'estomac qu'elle n'avait pu perforer de part en part, ayant épuisé sa force de pénétration à travers les vêtements et la chemise empesée; mais elle avait fortement contusionné la paroi postérieure et avait broyé la muqueuse et une partie de la musculeuse. Le suc gastrique avait digéré cet ulcère traumatique; à son niveau, des hémorragies secondaires s'étaient produites, qui avaient emporté le blessé.

Ce fait, certainement exceptionnel, mais extrêmement embarrassant au moment de l'intervention, est le point de départ de ce mémoire. Nous ne connaissons pas de travail français récent sur les coups de feu de l'estomac. Le mémoire le plus important sur cette question date de 1896, et a été publié par Schrœter dans les *Archives de Langenbeck*. Il nous a semblé utile de réunir les faits publiés et d'en tirer quelques enseignements.

Nous avons réuni 152 observations de plaies de l'estomac par armes à feu; sur ce nombre, 126 ont été vérifiées soit à l'intervention, soit à l'autopsie, soit à l'examen clinique (grâce à l'écoulement de matières par la plaie). Résumées dans des tableaux où nous les avons groupées suivant une classification anatomique et clinique, ces observations ont été pour nous l'occasion de rechercher et d'exposer ces quelques points encore imparfaitement précisés dans

les classiques : l'aire de vulnérabilité stomacale; les principales éventualités qui peuvent se produire lorsqu'un projectile pénètre dans la région qui correspond à cette aire de vulnérabilité; la fréquence et la variété des lésions viscérales — thoraciques ou abdominales — qui peuvent compliquer la perforation gastrique, en masquer les symptômes, en aggraver le pronostic et accroître les difficultés de l'intervention; la proportion des guérisons opératoires suivant l'absence ou l'existence de ces lésions coexistantes, et la précocité de la laparotomie; les difficultés que l'on peut rencontrer dans la recherche et la suture des perforations, la conduite à tenir quand on ne trouve qu'une seule plaie, les précautions à prendre pour éviter la nécrose des orifices suturés, le traitement des hernies diaphragmatiques de l'estomac blessé par un projectile.

I. — Aire de vulnérabilité de l'estomac.

Projection de l'estomac sur le plastron thoraco-abdominal. — Rapports de l'estomac avec les viscères abdominaux, la plèvre et le poumon gauches, le péricarde et le cœur. — Fréquence des lésions associées dans les coups de feu de l'estomac. — Conditions qui fixent le trajet du projectile et les lésions qu'il détermine.

1° L'estomac, quoique organe abdominal, offre une zone de vulnérabilité thoracique.

Sous-jacent au diaphragme dont la moitié gauche repose sur sa grosse tubérosité, et avec lequel il s'élève et s'abaisse légèrement dans les mouvements respiratoires, l'estomac vide est abrité, dans sa plus grande partie, par les dernières côtes gauches. Au fur et à mesure qu'il se dilate, il augmente de volume sur place, et, refoulant excentriquement les organes qui l'entourent, il vient remplir une partie de l'abdomen supérieur et se développe à droite du rebord costal. Mais une bonne partie de l'estomac reste sous l'hypochondre.

Il en résulte qu'un projectile pénétrant dans le côté gauche du thorax, au-dessous de la voûte diaphragmatique, blessera presque à coup sûr l'estomac, à la condition, bien entendu, que la balle suive une direction à peu près perpendiculaire à l'axe du corps. Dans 126 observations où la lésion fut vérifiée, 33 fois le projectile avait blessé l'estomac en pénétrant dans le thorax : 5 fois par le cinquième espace intercostal, 11 fois par le sixième, 5 fois par le septième, 8 fois par le huitième, une fois par le dixième, trois fois dans la région précordiale, sans indication plus précise. Dans la pratique civile, il s'agit presque toujours de tentatives de suicide : le canon appliqué sous le mamelon a dévié au moment où le patient a pressé sur la détente.

2° PROJECTION DE L'ESTOMAC SUR LES PAROIS THORACO-ABDOMINALES ANTÉRIEURE ET POSTÉRIEURE.

Si l'on fait la projection de l'estomac moyennement distendu sur la paroi, malgré les différences notables qui s'observent suivant les individus, voici le schéma qui se rapproche le plus de la disposition habituelle.

Sur la paroi antérieure, l'aire stomacale correspond à une zone ovalaire, à grand axe à peu près vertical, située à gauche de la ligne médiane, remplissant la base gauche du thorax, l'hypochondre gauche, la moitié correspondante de l'épigastre. La *limite supérieure* est une courbe à concavité parallèle au diaphragme, dont le point le plus élevé varie environ de deux centimètres entre l'expiration et l'inspiration, et qui peut atteindre sur la ligne mamelonnaire la cinquième côte, dans une respiration normale. La *limite inférieure* correspond à une ligne transversale qui passe par le point d'union des neuvième et dixième côtes de chaque côté, c'est-à-dire environ à trois travers de doigt au-dessus de l'ombilic.

C'est la description classique. Masius (de Rostock), après de nombreuses recherches sur le volume et les déplacements de l'estomac sain et malade, vide et plein, sur l'homme debout et couché, a donné une limite inférieure plus basse que la précédente, indiquée par Luschka. Pour Masius, le bord inférieur de l'estomac à l'état de vacuité arrive à l'ombilic; à l'état de plénitude, la grande courbure descend beaucoup plus bas, et atteint une ligne transversale qui réunit les deux épines iliaques antéro-supérieures. Comme le fait observer Schrœtter, s'il en était ainsi chez l'homme sain, presque tous les coups de feu du ventre blesseraient l'estomac, surtout quand l'accident survient après un repas. Les faits cliniques sont en contradiction avec les données de Masius, ainsi que les vérifications anatomiques.

Sur la paroi thoraco-abdominale postérieure, comme on le voit sur la figure 2, empruntée à Luschka, la projection de l'estomac forme une aire ovalaire, à grosse extrémité supérieure, dont le grand axe est légèrement incliné en bas vers le rachis. Sa *limite supérieure* atteint le bord supérieur de la huitième côte sur la ligne scapulaire; sa limite inférieure se trouve au niveau de l'apophyse épineuse de la deuxième lombaire.

En superposant ces deux zones ainsi délimitées sur la paroi antérieure et postérieure du tronc, on a L'AIRE DE VULNÉRABILITÉ de l'estomac; en un point quelconque de ces deux surfaces, ainsi que

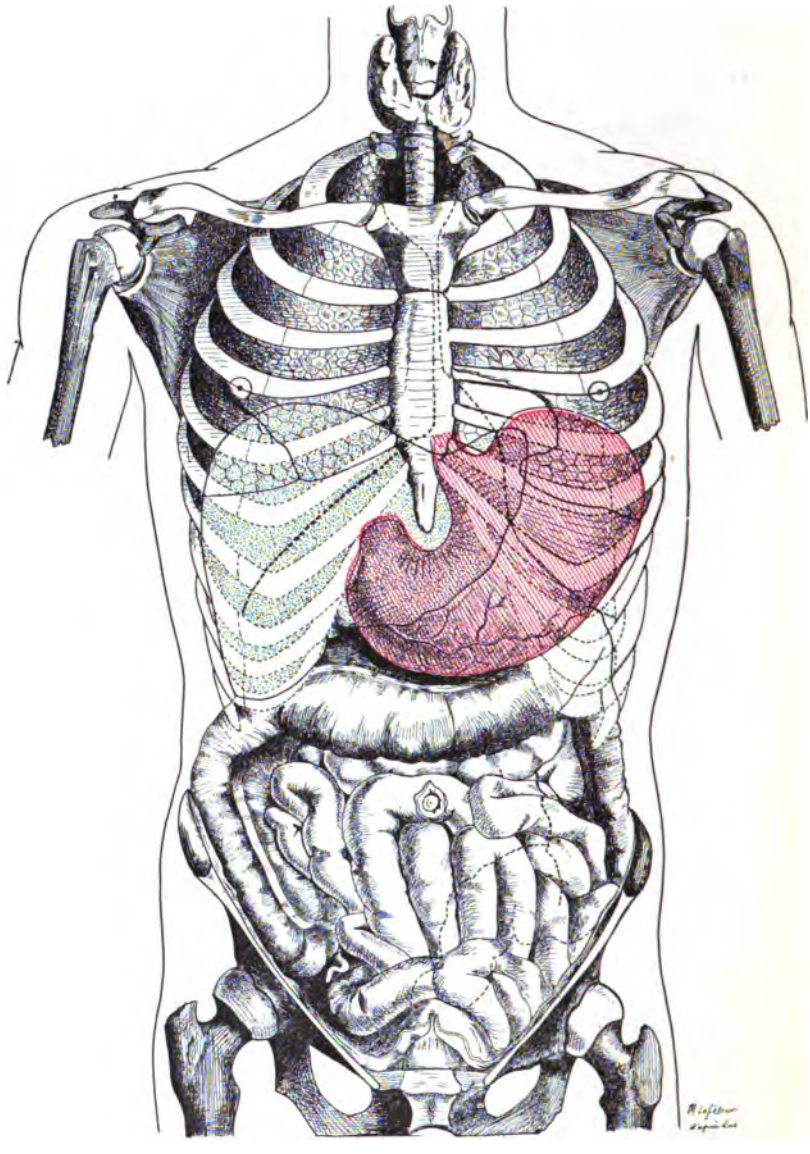

Fig. 1. — Aire de vulnérabilité stomacale antérieure. — (Estomac moyennement distendu, d'après LUSCHKA).

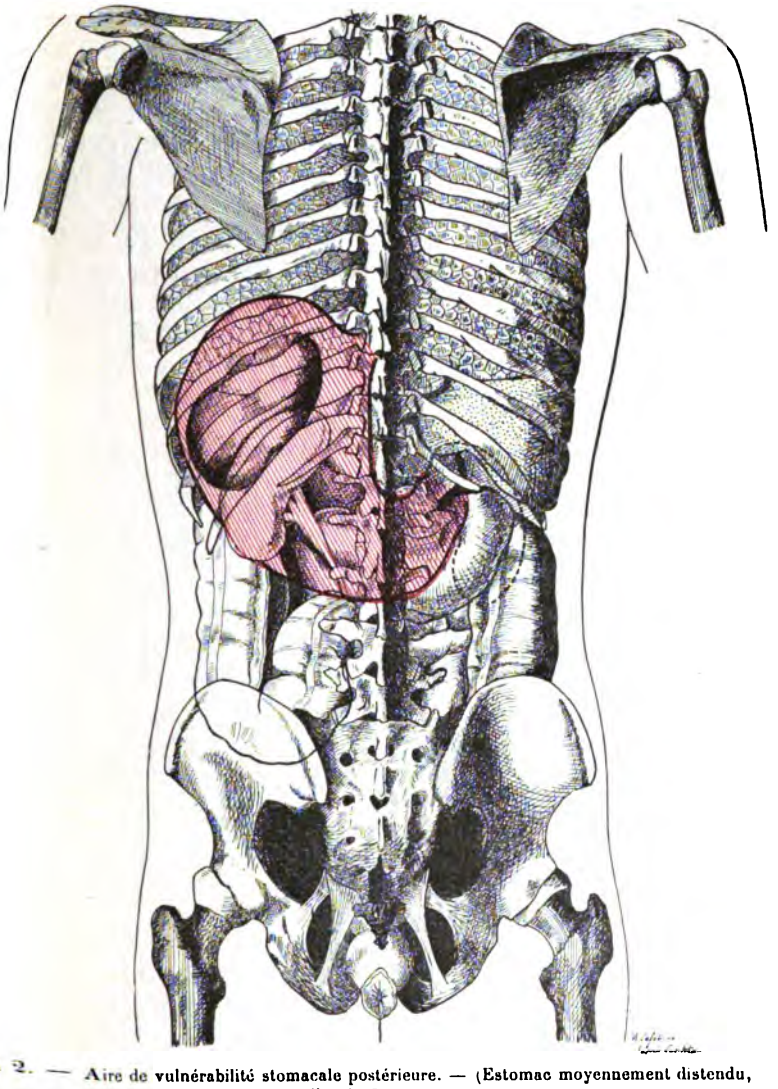

Fig. 2. — Aire de vulnérabilité stomacale postérieure. — (Estomac moyennement distendu, d'après LUSCHKA).

dans la région latérale intermédiaire, un projectile, pénétrant à peu près perpendiculairement au plan du corps, perforera l'estomac.

Il nous paraît superflu d'indiquer ici que ces données se rapportent à l'individu sain et ne sont vraies que pour un estomac non dilaté et moyennement distendu par des aliments ou des gaz. Lorsqu'il est vide, son aire de vulnérabilité diminue considérablement, mais il est bien difficile d'en préciser les nouvelles limites. Les deux parois s'accolent, l'estomac revient sur lui-même par froncement de sa muqueuse et, grâce à la tonicité de ses tissus, il diminue environ de la moitié de son volume. Toutefois ce sont là des notions difficiles à préciser, à cause de l'extrême variabilité de l'estomac suivant les individus [1].

Chez les grands mangeurs et surtout chez les malades atteints de sténose pylorique, l'estomac prend souvent des proportions considérables. La région pylorique est la partie la plus mobile de l'estomac : normalement située au-devant de la deuxième vertèbre lombaire; Roux (de Lausanne) [2] a particulièrement insisté sur la fréquence et l'étendue de ses déplacements.

1. Sur le cadavre, les deux seuls moyens vraiment rigoureux pour étudier les rapports de l'estomac avec la paroi thoraco-abdominale consistent soit dans la transfixion avec des broches, soit dans les coupes après congélation. On enfonce des tiges d'acier perpendiculairement à travers le corps; on divise ensuite le cadavre suivant un plan frontal rasant la face antérieure des corps vertébraux; on voit alors les broches qui ont côtoyé ou perforé l'estomac, et leur point d'entrée sur la paroi. Et il est facile de construire le schéma de la projection stomacale, sans avoir en rien modifié les rapports des viscères, comme cela arrive forcément si on ouvre le ventre pour les examiner sans les fixer au préalable. Il faut renouveler la même expérience sur des sujets dont on a rempli l'estomac par la sonde œsophagienne avec un mélange solidifiable. — Le second procédé nécessite la congélation : on pratique des coupes en série, frontales, sagittales ou transversales. Ce moyen est excellent, à condition de congeler le sujet dans la position debout. Les figures que nous reproduisons plus loin, empruntées à Luschka, Braune, Poirier, Testut et Constantinesco, ont été dessinées d'après des coupes ainsi obtenues. Si, sur des coupes faites au même niveau, on observe des différences, comme par exemple dans celles passant par la première lombaire, dont les unes atteignent l'estomac et les autres non, cela tient vraisemblablement à ce que l'estomac est tantôt distendu par des gaz, tantôt vide.

Sur le vivant, le meilleur procédé pour obtenir la projection de l'estomac sur la paroi antérieure nous paraît être l'insufflation d'air dans l'estomac, telle que Poltowicz l'a décrite et que Bourget et Roux (de Lausanne) viennent de la recommander à nouveau. Une sonde molle suffit : on l'introduit dans l'estomac et on souffle directement dans l'estomac du patient. Celui-ci peut s'insuffler lui-même en recourbant dans sa bouche l'extrémité libre de la sonde. Il est plus simple de se servir d'une soufflerie de Richardson ou d'une poire de Politzer.

2. Roux (de Lausanne), De la gastro-entérostomie, *Revue de Gynécologie et de Chirurgie abdominale*, 10 février 1897, n° 1, p. 73 et 74.

3° RAPPORTS DE L'ESTOMAC AVEC LES ORGANES ABDOMINAUX.

Mais cette projection du contour gastrique sur la paroi est un schéma trop simple; l'estomac est entouré d'organes qui lui sont lâchement unis par des replis péritonéaux et sur lesquels il glisse sans perdre leur contact. De telle sorte que l'*aire de vulnérabilité* de l'estomac est masquée en grande partie par les organes voisins que le projectile doit traverser pour atteindre l'estomac ou qu'il risque de blesser après l'avoir perforé. Ils constituent, pour les armes blanches, à pénétration souvent peu profonde, un tampon, une barrière de protection, qui empêche l'agent vulnérant d'ouvrir l'estomac. Mais les projectiles d'armes à feu sont rarement arrêtés par eux.

L'estomac vide est comme enfermé dans une loge dont cinq parois sur six sont mobiles et se laissent écarter pour lui permettre d'augmenter de volume sur place; ces parois sont formées, la droite et l'antérieure, par le foie, la gauche, par la paroi thoracique, doublée de la plèvre et du diaphragme, la postérieure, par le pancréas, le rein gauche et la rate; en haut, le dôme diaphragmatique, en bas, le côlon et le méso-côlon transverses. Il en résulte que l'estomac moyennement distendu ne prend contact avec l'épigastre que sur une petite étendue triangulaire, à base inférieure, décrite par Labbé, et que l'on appelle le *triangle de Labbé*; il est limité à droite par le bord antérieur du foie, à gauche, par les cartilages costaux, en bas, par une ligne horizontale passant à l'union des neuvième et dixième côtes [1]. C'était là un point de repère utile au temps où l'on ouvrait le ventre avec appréhension; il guidait le chirurgien dans la découverte rapide de l'estomac pour la gastrostomie.

Sur toute cette zone, qui grandit au fur et à mesure que l'estomac se remplit, par l'abaissement de la grande courbure, un projectile pénètre directement dans l'estomac sans blesser le foie, ni un autre organe; c'est, à proprement parler, l'*aire gastrique* de la paroi abdominale. Mais il ne faut pas oublier que, à l'état de vacuité, le contact de l'estomac avec l'épigastre disparaît en grande partie et que le foie vient le recouvrir comme un opercule.

1. Voici la description de Jonnesco (*Traité d'Anatomie humaine* de Poirier et Charpy, t. IV, p. 212) : « La portion épigastrique de la paroi antérieure de l'estomac se trouve circonscrite : en haut et en bas, par deux plans horizontaux et parallèles; un, passant à trois travers de doigt au-dessous de l'appendice xiphoïde, l'autre, à un doigt au-dessus de l'extrémité libre des onzièmes côtes; en dedans, par la ligne médiane; en dehors, par le rebord costal. Toute incision de la paroi abdominale, faite dans cette zone, découvre la paroi antérieure de l'estomac ».

4° Rapports de l'estomac avec le diaphragme, la plèvre et le poumon gauches.

Les coups de feu de la base gauche du thorax atteignent souvent l'estomac après avoir traversé le diaphragme, la plèvre, et même le poumon; ou bien, pénétrant sous le rebord costal ou à l'épigastre, et

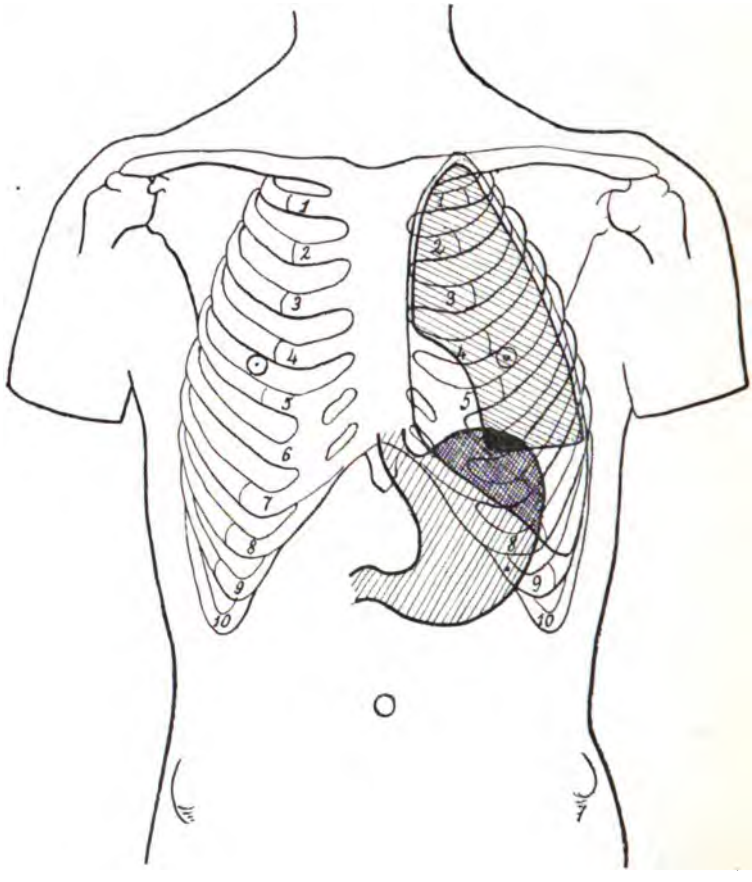

Fig. 3. — Projection de l'estomac sur la paroi thoracique, la plèvre et le poumon. — Le quadrillé figure l'aire de Traube. (Schématique.)

suivant une direction oblique, c'est à leur sortie de l'estomac qu'ils perforent le poumon et la plèvre. Le diaphragme, dans un coup de feu du thorax, est forcément traversé; mais la plèvre ne l'est pas toujours; on se souvient que le cul-de-sac costo-diaphragmatique part du 6e espace intercostal et descend en suivant une ligne qui

croise le 7e cartilage à quelques millimètres en avant de son articulation avec la côte correspondante, pour atteindre la 11e côte à 11 centimètres environ de la crête des apophyses épineuses. Quant au poumon, son bord inférieur reste éloigné du sinus pleural par

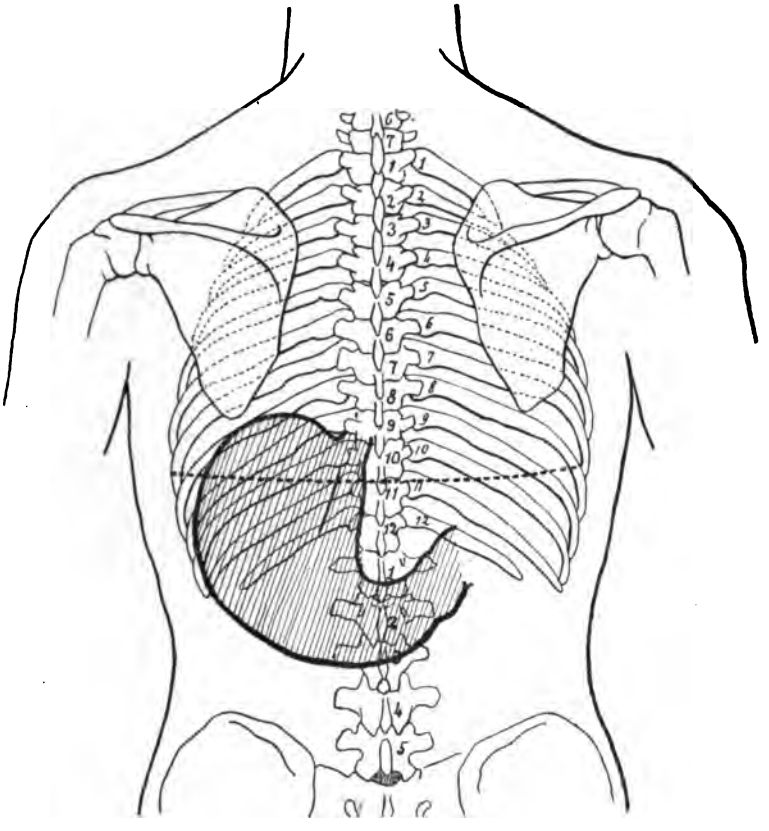

Fig. 4. — Projection de l'estomac sur la paroi thoracique postérieure.

une distance moyenne de 5 centimètres pendant l'inspiration, et de 9 centimètres pendant l'expiration, sur la ligne axillaire. Il faut donc, pour qu'un projectile blesse le poumon, qu'il pénètre dans le thorax assez haut ou qu'il suive un trajet très oblique. Sur la ligne mamelonnaire, si la balle entre au-dessous de la 6e côte, elle perfore les deux feuillets du cul-de-sac pleural sans blesser le poumon; en arrière, à cause de l'obliquité des côtes, l'aire de vulnérabilité pulmonaire est plus étendue, comme on peut le voir en comparant les schémas 3 et 4. Un projectile peut donc blesser ou non le poumon

suivant qu'il pénètre pendant l'inspiration ou l'expiration : or, l'estomac s'abaissant pendant l'inspiration, la blessure peut être exclusivement thoracique, alors que quelques secondes après, elle serait thoraco-abdominale. Mosetig-Moorhof[1] dit à ce propos, dans ses conférences sur la chirurgie de guerre : « Il faut considérer que, avant de se suicider, les gens respirent profondément. Ainsi, un coup de feu qui peut, en temps ordinaire, blesser la petite courbure, passera au-dessus en cas de suicide ».

Rappelons pour mémoire la région que l'on désigne habituelle-

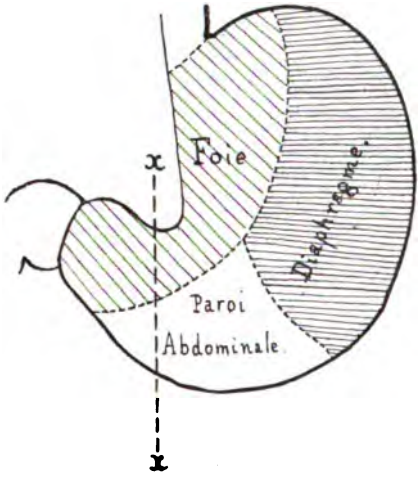

Fig. 5. — Rapports de la face antérieure de l'estomac (Testut).

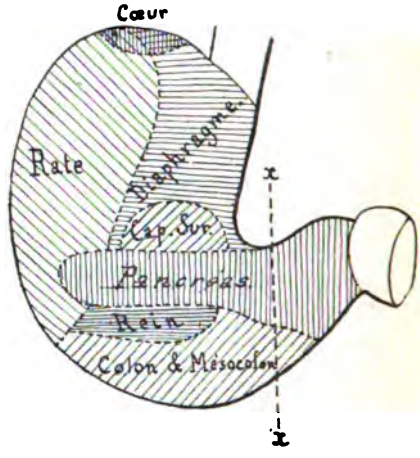

Fig. 6. — Rapports de la face postérieure de l'estomac (Testut).

ment sous le nom d'*espace semi lunaire de Traube*. C'est une portion de l'aire stomacale antérieure, qui correspond à la superposition de la plèvre gauche et de l'estomac. Elle s'étend en largeur de la pointe du cœur à la ligne axillaire; en hauteur, elle a la forme d'un croissant à convexité supérieure répondant à la grosse tubérosité, à concavité inférieure suivant à peu près le rebord costal. Normalement, cette zone est sonore, si l'estomac est vide ou après un léger repas. Mais si l'organe est rempli d'aliments, la grosse tubérosité vient s'appliquer derrière la plèvre et la percussion donne de la matité. En cas de pleurésie gauche, l'espace de Traube perd sa sonorité jusqu'à disparition de l'épanchement. La figure 3 montre qu'une plaie pénétrante de l'espace de Traube ouvre l'estomac à travers le diaphragme et les deux feuillets pleuraux; il en résulte souvent quand la brèche

1. *Vorlesungen über Kriegschirurgie* (Cité par Schroetter).

est grande et que l'estomac est distendu, la hernie de l'estomac dans le thorax ou l'épanchement de matières alimentaires dans la plèvre. Nous verrons que les coups de feu de l'espace de Traube, à cause de la situation élevée des lésions dans l'hypochondre gauche, créent des difficultés telles à l'intervention, que la résection du rebord costal, proposée par M. Auvray, peut être nécessaire pour suturer les perforations.

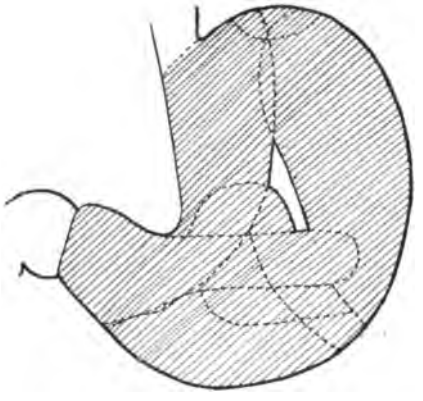

Fig. 7. — Schéma obtenu par superposition des deux précédents. — Pour qu'un projectile blesse l'estomac isolément, il faut qu'il pénètre dans la zone laissée en blanc.

En résumé, on voit que l'estomac est presque complètement enveloppé d'organes qui le protègent jusqu'à un certain point contre les agents contondants et les armes blanches, mais lui constituent un voisinage dangereux dans les plaies par armes à feu. Son aire de vulnérabilité est aussi celle du lobe gauche du foie, de la rate, du côlon, du pancréas, du rein gauche, de la plèvre, en laissant de côté le double cercle vasculaire qui l'entoure et les gros vaisseaux qui longent le rachis. Les schémas 5 et 6, empruntés à Testut, figurent l'ensemble de ces rapports.

En superposant les deux schémas, on voit qu'un projectile à direction rigoureusement antéro-postérieure a plus de 80 chances sur 100 de blesser plusieurs organes. Il est vrai que le diaphragme supporte assez bien les petites perforations et que les projectiles à direction oblique peuvent prendre l'estomac en écharpe sans pénétrer dans les viscères voisins.

5° Fréquence des lésions viscérales associées dans les coups de feu de l'estomac.

Ce rappel d'anatomie topographique était nécessaire pour montrer que l'estomac, malgré son volume, est difficilement vulnérable sans que les viscères qui l'entourent soient atteints par le projectile avant ou après leur pénétration stomacale. La lecture de nos tableaux nous montre en effet que, sur 126 coups de feu ayant déterminé une lésion gastrique, 32 fois seulement l'estomac était atteint

isolément. Dans tous les autres cas, il y avait coexistence de lésions variées, qui se répartissent ainsi.

Lésions associées dans les coups de feu de l'estomac.

FOIE	INTESTIN GRÊLE	CÔLON	RATE	PANCRÉAS	REIN GAUCHE	POUMON	VAISSEAUX
Foie et intestin grêle.	7 cas.	2 cas.	5 cas.	2 cas.	Rein et côlon.	Poumon.	Aorte et foie.
Foie et aorte.	3 cas grêle et côlon.	3 iléon et côlon.	Rate et pancréas.	Pancréas, rein, iléon.	Rein, iléon, pancréas.	Poumon, foie et rate.	Aorte, foie et rate.
Foie et pancréas.	Intestin grêle et foie.	Côlon et rein gauches.	Rate et rein.	Pancréas et foie.	Rein, foie, aorte.	Poumon, côlon et pancréas.	Artère et veine mésentériques sup.
Foie, aorte, rein.	Iléon, rein, pancréas.	Côlon, poumon, pancréas.	Rate, foie, poumon.	Pancréas et rein.	Rein, foie, iléon.		Artère mésentérique supérieure.
Foie, rein, iléon.	Iléon, foie, rein.			Pancréas et rate.	Rein et pancréas.		
Artère et veine mésentériques sup.				Pancréas, poumon, côlon.	Rein et œsophage.		
Foie, poumon, rate.					Rein et rate.		

Les figures 8 et 9, empruntées à Luschka, permettent de comprendre la fréquence des lésions associées. Sur la figure 8, qui représente une coupe sagittale passant par l'hypochondre gauche, suivant la ligne parasternale, chez un homme dont l'estomac est vide, on voit qu'un projectile, pour perforer l'estomac sans blesser le cœur ni l'intestin, doit pénétrer dans le sixième espace intercostal. Encore a-t-il toutes les chances de blesser la rate.

La figure 9, qui représente une coupe de l'hypochondre gauche, chez un homme dont l'estomac est très dilaté, passant à égale distance de la ligne parasternale et de la ligne mamillaire, montre que, si l'aire de vulnérabilité gastrique est plus étendue, la rate et le rein gauche n'en sont pas moins très exposés.

Nous avons reproduit ici les coupes transversales faites par Braune, Poirier, Constantinesco sur des sujets congelés. Les figures 10, 11, 12 et 13 montrent que de la direction du tir dépendent le nombre et la variété des lésions. Sur la figure 10, la balle, pénétrant dans le 6e espace intercostal, perfore l'estomac de part en part, ou l'estomac et la rate, selon qu'elle pénètre suivant une ligne antéro-postérieure, ou obliquement vers la gauche. Dans les deux cas, elle blesse le lobe gauche du foie.

Sur la figure 11, la balle, se dirigeant à droite, peut, comme dans le cas publié par Senn (tableau III, n° 24), traverser l'estomac, le

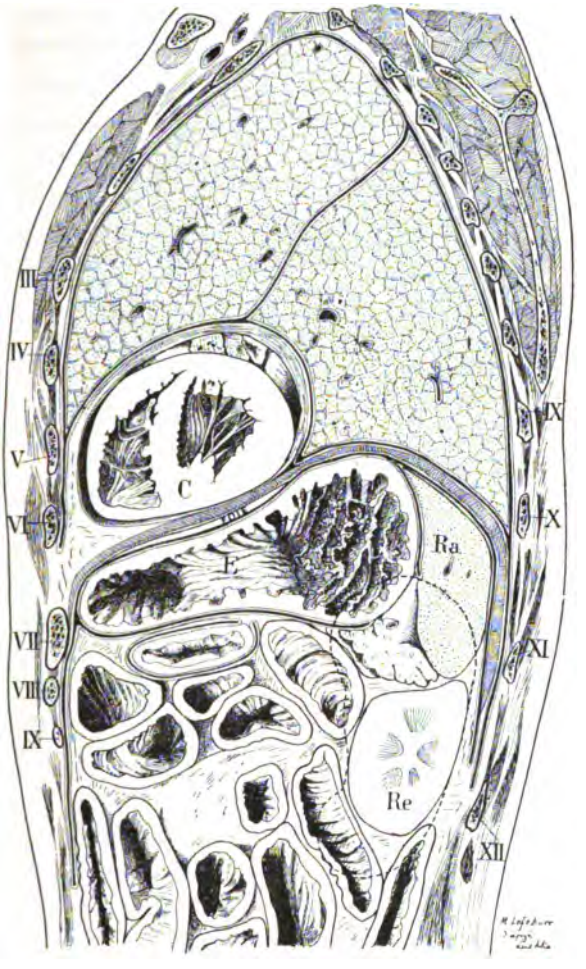

Fig. 8. — Rapports de l'estomac avec les viscères voisins. Coupe sagittale de l'hypochondre gauche suivant la ligne parasternale, chez un homme dont l'estomac est *vide* (LUSCHKA). — C, Cœur ; *Ra*, Rate ; *E*, Estomac ; *Re*, Rein.

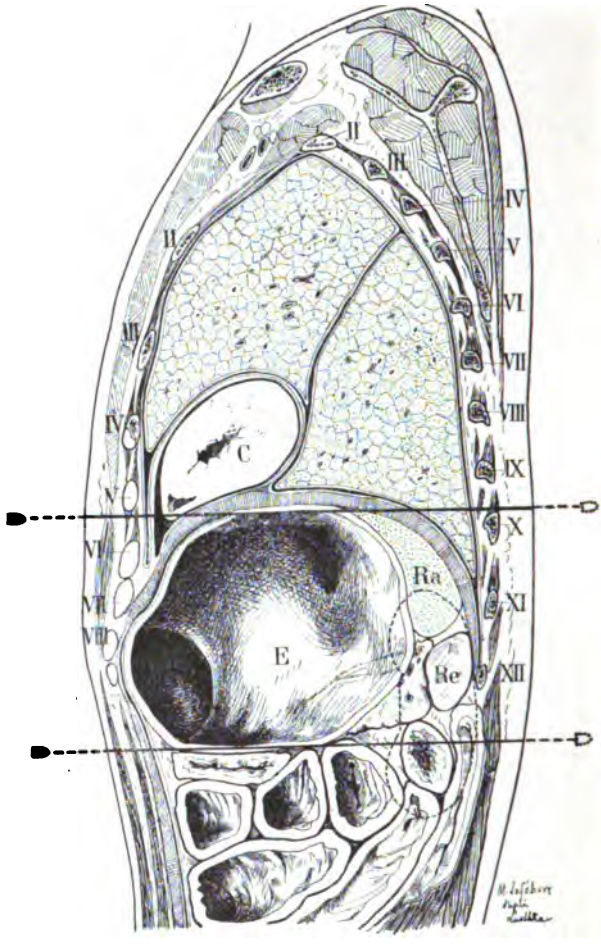

Fig. 9. — Coupe sagittale de l'hypochondre gauche chez un homme dont l'estomac est très *dilaté*. Coupe passant à égale distance de la ligne parasternale et de la ligne mamillaire (Luschka). — On voit les limites supérieure et inférieure de l'aire de vulnérabilité stomacale. — *C*, Cœur; *Ra*, Rate; *E*, Estomac; *Re*, Rein.

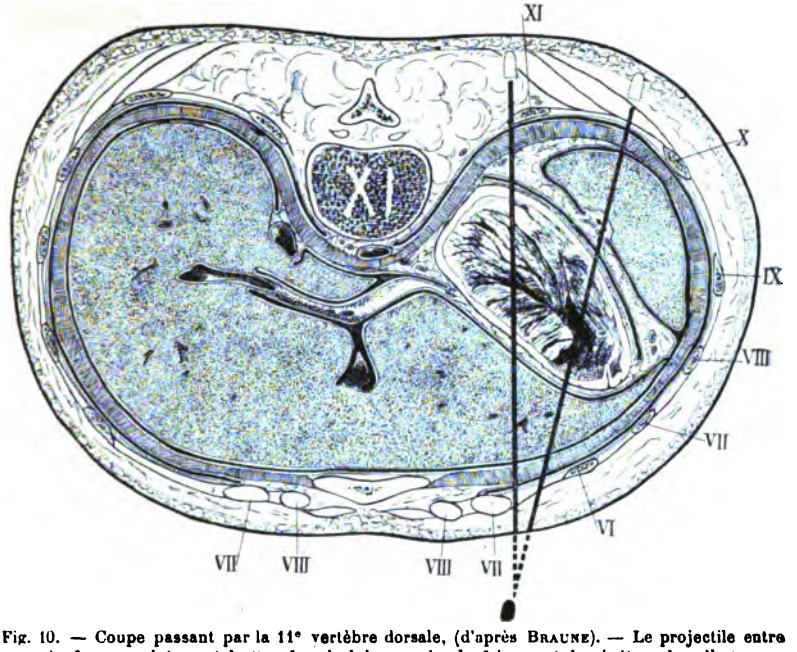

Fig. 10. — Coupe passant par la 11e vertèbre dorsale, (d'après Braune). — Le projectile entre par le 6e espace intercostal et perfore le lobe gauche du foie avant de pénétrer dans l'estomac. Suivant la direction du tir, il traverse la rate ou se perd dans la masse commune.

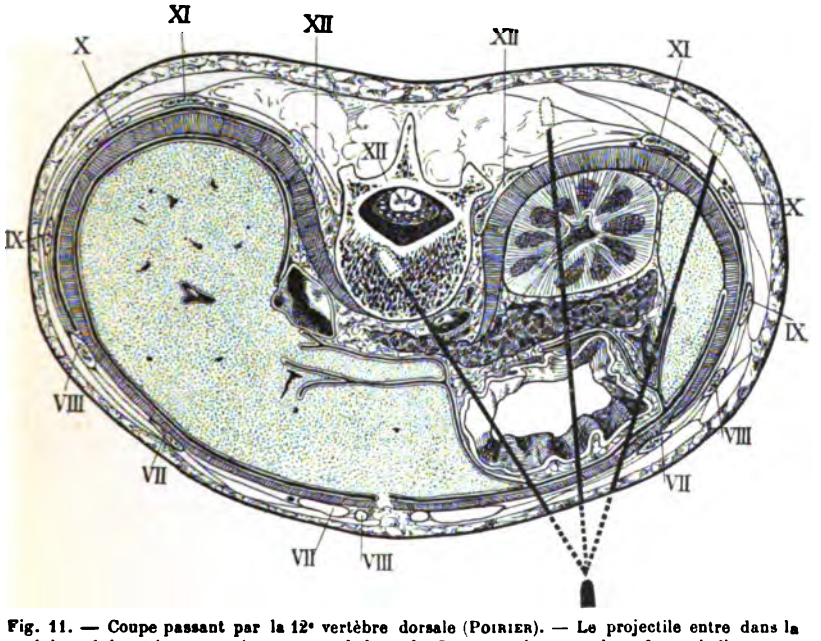

Fig. 11. — Coupe passant par la 12e vertèbre dorsale (Poirier). — Le projectile entre dans la région épigastrique, au niveau et en dedans du 7e espace intercostal, perfore soit l'estomac. l'intestin et la rate, soit le pancréas et le rein, ou peut se loger dans le corps vertébral, suivant la direction du tir.

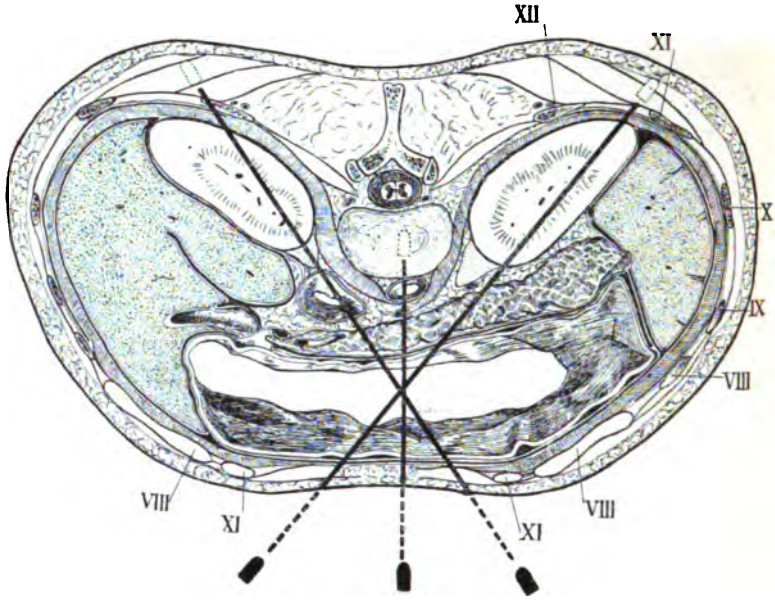

Fig. 12. — Coupe passant par le disque intermédiaire à la 12e dorsale et à la 1re lombaire (Poirier). — Le projectile, entré par l'épigastre, produit des lésions variables suivant sa direction. A droite, il perfore l'estomac, la veine cave inférieure, le rein droit. A gauche, il traverse l'estomac, le pancréas, le rein gauche. S'il se dirige d'avant en arrière sur la ligne médiane, il blesse le pancréas et traverse l'aorte.

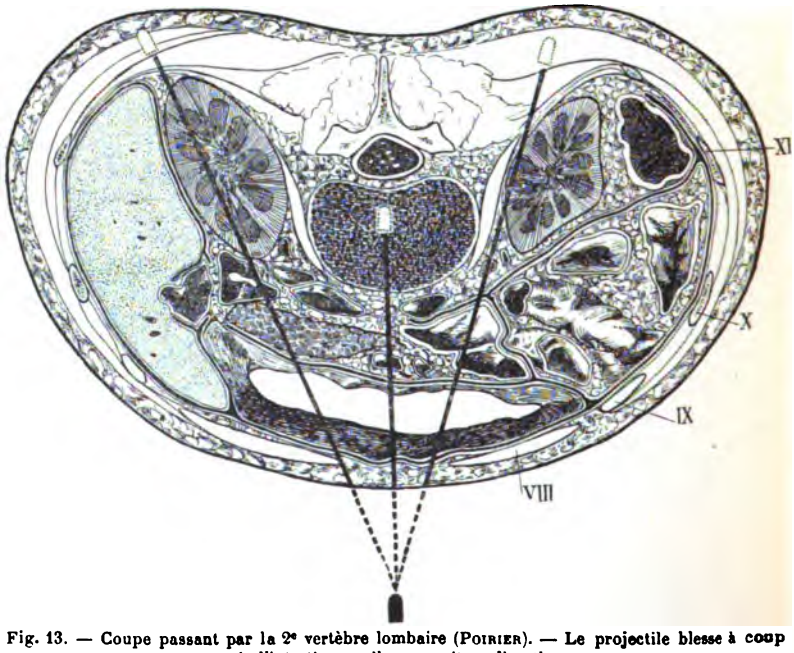

Fig. 13. — Coupe passant par la 2e vertèbre lombaire (Poirier). — Le projectile blesse à coup sûr l'intestin, quelle que soit sa direction.

pancréas et le canal rachidien ; ou bien, si elle suit un trajet moins oblique, perforer l'aorte (cas de Lambotte et Herrmann, tableau IV, observation 7). Enfin, on voit que le projectile, inclinant vers la gauche, blesse l'estomac, l'intestin et la rate.

Plus loin, la figure 12 montre que l'aire gastrique est si étendue que le projectile peut blesser presque tous les viscères abdominaux après avoir perforé l'estomac. Suivant la direction du projectile, le rein droit ou gauche, la veine cave inférieure, l'aorte, sont atteints. Le poumon est presque fatalement blessé. Sur la figure 13, on voit la coexistence à peu près forcée de perforations intestinales.

6° Conditions qui fixent le trajet du projectile et les lésions qu'il détermine.

L'existence, le nombre et le siège des perforations dépendent de trois éléments : 1° le siège d'entrée de l'agent vulnérant; 2° la direction suivie par le projectile; 3° la position du blessé au moment du tir. Ces deux dernières sont solidaires : en effet, une balle, passant

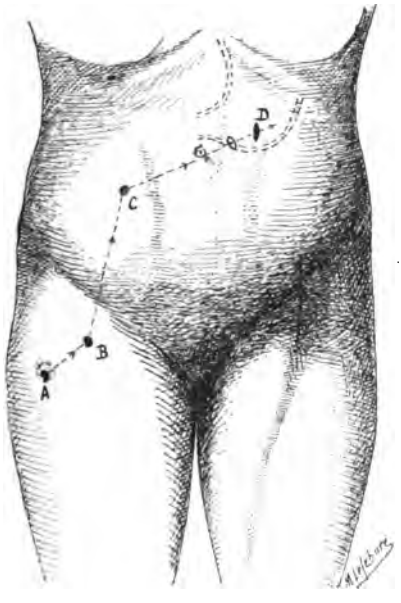

Fig. 14. — Cas de Thorpe. — La blessée étant accroupie, le projectile pénétra en A pour sortir en B, entrer en C dans l'abdomen et en sortir en D après avoir perforé l'estomac.

à un mètre du sol, peut atteindre un homme à la tête ou au ventre suivant qu'il est à genoux ou debout, et lui traverser l'abdomen

d'avant en arrière ou obliquement, suivant qu'il se présente de face ou de profil.

On peut admettre — nous ne parlons pas des armes de salon, dont les projectiles, actionnés par une charge de poudre très réduite, n'ont qu'une très faible puissance de pénétration — qu'une balle suit dans le thorax ou l'abdomen un trajet rectiligne; en réunissant par une ligne droite les plaies d'entrée et de sortie, on peut donc se représenter le trajet du projectile et les organes perforés. On évitera ainsi des erreurs, comme celle rapportée par Glantenay et Lardennois en 1898 : un jeune homme est apporté à l'hôpital Broussais à une heure du matin. Il vient de se tirer deux balles dans la région du cœur; une seule a pénétré. La plaie d'entrée est en avant, dans le 7e espace intercostal. L'interne de garde cherche le projectile et le trouve en arrière, sous la peau de la région lombaire, à trois doigts en dehors de la ligne épineuse. Le blessé est en état d'ivresse et ne donne aucun renseignement. L'interne, à cause de l'absence de phénomènes thoraciques et abdominaux et de la position de la balle sous la peau où elle est placée transversalement, pense qu'elle n'a pas pénétré et qu'elle a suivi un trajet circonférentiel autour d'une côte. Or, l'autopsie montra que le projectile avait perforé le corps de part en part, en perforant deux fois l'estomac et le rein gauche.

La connaissance de la position du blessé au moment de l'accident éclairciront les cas embarrassants; celui de Thorpe, déjà cité, en est un exemple remarquable. La figure 14 montre le trajet complexe du projectile, qui surprit le patient accroupi, pénétra dans la cuisse droite, en sortit pour rentrer dans l'abdomen, perforer l'estomac, sectionner l'artère mésentérique supérieure, et sortir à gauche de l'ombilic.

(*A suivre.*)

ABCÈS TUBERCULEUX INTRAHÉPATIQUE
ET PÉRIHÉPATITE TUBERCULEUSE[1]

Par M. Maurice AUVRAY,
Professeur agrégé à la Faculté de Médecine de Paris.

Le professeur Gilbert distingue quatre formes de la tuberculose hépatique :

1° Les granulations microscopiques; 2° les petites granulations; 3° les grosses granulations et les ulcérations caverneuses; 4° les *abcès*.

Cette dernière forme offre seule un intérêt chirurgical. Son histoire est intimement liée à celle de la périhépatite tuberculeuse; nous décrirons les deux affections dans un même chapitre.

Louis, cité par Lesimple, est probablement le premier auteur qui ait fait mention des « kystes tuberculeux du foie », et encore faut-il faire quelques réserves sur la valeur des observations rapportées par cet auteur, au point de vue qui nous occupe.

Des observations sont rapportées par Boulland, Jaccoud, Deschamps, dont la description cadre bien avec celle des abcès tuberculeux, mais qui, à défaut d'examen histologique et bactériologique, perdent beaucoup de leur valeur. Cependant le professeur Jaccoud a bien montré que la tuberculose pouvait être l'origine de certaines pyopérihépatites.

Il faut arriver à O. Lannelongue pour avoir une description exacte des abcès hépatiques et péri-hépatiques tuberculeux; il les étudie dans une première communication faite à l'Académie des Sciences, le 31 mai 1887; au Congrès de la Tuberculose et au Congrès français de Chirurgie, en 1888, il apporte de nouvelles observations; toutes ont été recueillies sur *de jeunes sujets*. Il leur manque très malheureusement l'appui d'un examen histologique et bactériologique.

Mackenzie, en 1890, rapporte un cas de maladie tuberculeuse du foie avec formation d'abcès multiples.

1. Extrait des Leçons sur les Suppurations du foie faites à la Faculté de Médecine pendant le 2e semestre 1903.

En 1891, Canniot, sous l'inspiration de O. Lannelongue, étudie le traitement des abcès tuberculeux du foie, dans sa thèse sur : « *La résection du thorax pour aborder la face convexe du foie* ».

Reverseau, en 1895, à propos d'un cas observé *chez l'adulte* par Monnier (de Nantes), consacre sa thèse inaugurale à l'étude des *pyopérihépatites tuberculeuses.*

Déjà en 1893, Gilbert, au Congrès de la Tuberculose, dans une communication sur les abcès expérimentaux du foie, déclarait avoir obtenu trois fois des abcès hépatiques à la suite d'inoculation au cobaye de produits tuberculeux aviaires; le 6 avril 1898, dans un article de la *Presse médicale*, intitulé « Le Tubercule hépatique », le même auteur étudie l'anatomie pathologique et la bactériologie des abcès tuberculeux du foie. Segond, dans le *Traité de Chirurgie* (Duplay et Reclus), Schwartz, dans sa *Chirurgie du foie*, consacrent d'intéressants chapitres aux abcès tuberculeux; nous devons enfin à Lesimple (thèse déjà citée) le travail le plus récent qui ait paru sur la question.

Étiologie.

La tuberculose du foie est primitive ou secondaire.

La tuberculose primitive est exceptionnelle. La tuberculose secondaire peut succéder à toutes les localisations initiales de la tuberculose; on a cru pendant longtemps que cette tuberculisation secondaire était rare; mais les progrès de l'histologie ont permis d'infirmer cette opinion, et on la considère aujourd'hui comme très fréquente.

Toutes les causes prédisposant à la tuberculose en général favorisent l'éclosion des abcès tuberculeux du foie.

L'abcès tuberculeux est une affection *très rare*, principalement chez l'adulte et le vieillard[1]; on l'observe le plus souvent chez les *jeunes enfants*; sur dix faits rapportés dans sa thèse par Lesimple, sept concernent des enfants âgés de deux, quatre, sept, douze, et treize ans.

Le sexe est sans influence; sur ces douze cas, il y avait sept femmes et cinq hommes.

1. On ne saurait faire de l'abcès tuberculeux du foie une maladie spéciale à l'enfance; Reverseau a publié dans sa thèse, en 1895, une observation concluante, démontrant l'existence de cet abcès chez l'adulte. Lesimple rapporte dans sa thèse, en 1900, un nouveau cas d'abcès tuberculeux chez l'adulte, et signale un abcès de même nature chez un vieillard de soixante-quinze ans.

ANATOMIE PATHOLOGIQUE.

A l'ouverture de la cavité abdominale, on est frappé tout d'abord par l'existence de la péritonite périhépatique, qui aboutit à la production d'adhérences nombreuses, unissant le foie à la paroi abdominale et au diaphragme, d'une part, au paquet intestinal, d'autre part.

Dans la capsule du foie épaissie se voient souvent des granulations jaunâtres, plus ou moins volumineuses, contenant une matière caséeuse.

Le foie augmenté de volume déborde plus ou moins les fausses côtes; « tantôt il est de consistance ferme et de couleur foncée, tantôt mou, de teinte muscade ou jaunâtre, graisseux ». Sa surface présente parfois des bosselures molles et fluctuantes, déterminées par la présence d'abcès intrahépatiques.

A la coupe, le tissu du foie crie sous le scalpel; on rencontre des granulations tuberculeuses disséminées dans la glande, et des abcès. La couche hépatique contiguë à l'abcès est souvent le siège d'une hépatite caséeuse très étendue. Dans une des observations consignées dans la thèse de Lesimple, « cette zone d'hépatite, qui mesure de 5 à 6 centimètres de largeur en moyenne, consiste en une infiltration jaunâtre de tout le parenchyme, comparable au tissu d'infiltration de la pneumonie caséeuse ».

L'*abcès intra-hépatique* peut être multiple; dans une observation de Monnier, l'un des abcès siégeait vers le milieu du lobe droit, un autre à la partie inférieure du même lobe, un troisième dans le lobe gauche. Généralement volumineux, ces abcès peuvent occuper la plus grande partie d'un lobe hépatique. Leur cavité, parfois cloisonnée plus ou moins complètement, est remplie de pus mal lié, grumeleux, verdâtre et fétide. Ils sont creusés dans une masse d'hépatite caséeuse ou délimités nettement par une membrane fongueuse. Pour Gilbert et Surmont[1], au point de vue histologique, la paroi de l'abcès n'offre pas toujours des caractères identiques; parfois on distingue deux couches dans la paroi : l'une interne, en voie de désagrégation, formée par de la matière tuberculeuse caséifiée; l'autre externe, compacte et résistante, formée de matière tuberculeuse vivace. Dans un fait de Gilbert et Caussade, elle était constituée par des lames très fines de tissu conjonctif, disposées parallèlement et séparées par des agglomérations de cellules rondes pourvues de noyaux vivement teintés.

1. Gilbert et Surmont, *Traité de Médecine et de Thérapeutique*, t. V, p. 425.

Les abcès, dans leur évolution, peuvent déborder le foie et envahir le péritoine, créant ainsi cette variété d'abcès, les *abcès tuberculeux périhépatiques*, qui sont une complication très fréquente de l'abcès tuberculeux intrahépatique, avec lequel il communique par un ou plusieurs diverticules. C'est à ce titre surtout que l'abcès tuberculeux périhépatique nous intéresse ici.

L'abcès périhépatique présente un siège variable; il peut, comme dans l'observation de Mackenzie, occuper la face inférieure du foie, au voisinage de la vésicule biliaire, qui, quoique adhérente à la tumeur, n'était pas envahie; dans une observation de Monnier, l'abcès sous-hépatique siégeait au voisinage du duodénum; généralement, on le trouve à la face supérieure du foie et du côté droit, limité en bas par le foie, en haut par le diaphragme, et sur les côtés par des adhérences qui unissent le foie au diaphragme et forment un véritable enkystement; le plus souvent alors l'abcès est situé en haut et en arrière; quelquefois il siège sur le bord antérieur.

Son volume est variable; les dimensions moyennes sont celles d'une orange. Dans son développement, l'abcès peut envahir la paroi abdominale ou bien le diaphragme, la plèvre et le poumon, et s'ouvrir dans les bronches.

Le plus souvent l'abcès est unique chez l'enfant; chez l'adulte, dans l'observation de Monnier que nous avons déjà citée, on trouva deux collections extra-hépatiques : l'une siégeait sous le foie, l'autre était sous-diaphragmatique; elles ne présentaient entre elles aucune communication.

La paroi de l'abcès est constituée par une néo-membrane tuberculogène blanchâtre ou grisâtre, qui envoie parfois dans l'intérieur de la poche des cloisons la divisant en plusieurs cavités, et adhère par sa face externe aux organes voisins. La nature du pus renfermé dans ces collections est variable, il est cependant le plus souvent grumeleux, verdâtre, fétide; la quantité de pus est évaluée dans quelques observations à un litre, à trois quarts de litre, mais elle est le plus souvent de 250 à 300 grammes; quelques abcès ne contiennent pas de pus, mais une matière demi-solide, pultacée et caséeuse, qui, dans une observation de Mackenzie, présentait une couleur pourpre, due évidemment à la présence de sang altéré. L'existence de gaz mélangés au pus n'est signalée dans aucune des observations rapportées.

Parmi les lésions concomitantes de ces abcès tuberculeux, nous devons citer la péritonite tuberculeuse qui, dans une observation de O. Lannelongue, se manifestait par des granulations miliaires à la surface du péritoine pariétal et de la rate; la tuberculose des gan-

glions du hile du foie, et des ganglions duodénaux (O. Lannelongue); celle des plèvres et des poumons, etc.

EXAMEN MICROSCOPIQUE. — Nous empruntons notre description histologique à la relation, faite dans les thèses de Reverseau et de Lesimple, d'examens microscopiques qui paraissent avoir été pratiqués consciencieusement pour deux observations de Monnier. Les coupes ont porté sur le tissu hépatique formant le contour des abcès tuberculeux. A un faible grossissement : « la disposition normale des travées hépatiques peut être conservée (obs. II de Monnier), ou bien modifiée plus ou moins profondément (obs. I de Monnier), parcourue par des tractus conjonctifs sans processus systématique ».

A un fort grossissement, on constate que les *espaces portes* sont farcis de cellules embryonnaires, formant des amas plus ou moins considérables, s'insinuant le long des travées hépatiques, envahissant les cellules et entourant les canalicules biliaires.

Les *canalicules biliaires* présentent des lésions très accentuées; ils sont enserrés dans une gaine de cellules embryonnaires; ils ont une paroi épaissie, leur épithélium proliféré ou desquamé, leur lumière très rétrécie, quand elle n'est pas obstruée totalement; en certains points, le canalicule a complètement disparu, et alors l'artère hépatique et la veine porte seules indiquent l'espace porte.

Les *veines portes* sont peu atteintes; elles sont en quelques points déformées, envahies par les cellules embryonnaires.

L'*artère hépatique* présente également des lésions minimes; sa paroi est épaissie, infiltrée aussi de cellules embryonnaires, mais la lumière de l'artère n'est pas rétrécie.

Les *cellules géantes* sont nombreuses, il en existe dans la plupart des espaces portes, et en plein centre hépatique (Lesimple).

La *cellule hépatique* ne paraît pas profondément atteinte; elle peut être déformée, mais on la reconnaît, et son noyau n'est pas altéré; toutefois, dans certains lobules, nombreuses sont les cellules qui ont subi la dégénérescence graisseuse (Lesimple).

« En résumé, le foie présente les lésions tuberculeuses à toutes les périodes de l'évolution tuberculeuse : stade de cellules embryonnaires, stade de nodules tuberculeux avec cellules géantes, stade de ramollissement, de caverne. »

EXAMEN BACTÉRIOLOGIQUE. — Cet examen n'a été pratiqué malheureusement que dans un très petit nombre d'observations. Néanmoins la présence du bacille de Koch a été constatée dans le pus et dans la paroi de la poche purulente. Mais il n'est pas toujours facile à déceler, et souvent on a dû faire de nombreuses coupes avant de voir un seul bacille. Monnier a constaté dans le pus la pré-

sence de microbes associés; l'ensemencement avec le pus de deux tubes d'agar donnèrent des colonies ressemblant à celles du coli. L'inoculation à un cobaye d'un centimètre cube et demi de pus, et à une souris blanche d'un demi-centimètre cube du même pus, a donné lieu à une infection locale (abcès) chez le cobaye, et à une septicémie coli-bacillaire mortelle chez la souris. Dans le cas de Monnier, il existait une ulcération de la partie inférieure du tube digestif, qui a servi de porte d'entrée au *bacterium coli*.

Pathogénie.

L'abcès, comme les autres formes de la tuberculose hépatique, reconnaît pour origine première la pénétration et le développement du bacille de Koch dans le foie.

Le bacille, pour atteindre le foie, peut suivre diverses voies : ou bien l'envahissement du foie a lieu par propagation directe d'une lésion tuberculeuse adjacente, ou bien le bacille gagne l'organe par la veine porte, l'artère hépatique ou les vaisseaux lymphatiques. Nous n'insisterons pas sur ces faits, qui nous entraîneraient au delà des limites de ce travail.

Quant au développement de l'abcès intrahépatique, il est dû au ramollissement et à la fonte d'un gros tubercule ou bien au développement d'une caverne biliaire; nous savons que « ces cavernes résultent de l'évolution de tubercules qui, nés dans la paroi conjonctive des canaux biliaires, amènent ultérieurement la chute de leur épithélium et s'excavent en déversant dans la bile leurs parties nécrosées. Elles s'agrandissent généralement par la progression centrifuge de leur zone active (Gilbert) ».

L'abcès périhépatique, tel que nous l'envisageons ici [1], a pour point de départ ou un prolongement d'un foyer intrahépatique, ou un tubercule superficiel; voici comment O. Lannelongue expliquait leur développement au Congrès de la Tuberculose, en 1888 : « Le processus tuberculeux, parvenu à la surface du foie, s'entoure d'une couche néoplasique péritonéale qui détermine des adhérences entre le foie et la paroi abdominale; dans cette couche de péritonite adhésive, les fongosités tuberculeuses s'étalent bientôt en membrane d'abcès tuberculeux; celle-ci isole définitivement l'abcès, elle renferme le pus qui ne sera plus déversé désormais dans la grande cavité

1. L'abcès périhépatique peut encore avoir pour point de départ : le diaphragme, le péritoine, la plèvre, la face profonde des dernières côtes (ostéite tuberculeuse primitive), les ganglions lymphatiques du sillon tranverse du foie, les couches profondes de la paroi abdominale; enfin il peut être primitif.

du péritoine. L'abcès repose aussi sur le foie qui a été son point de départ, et il peut dès lors se développer plus ou moins loin de son origine. Le plus souvent la membrane tuberculogène envahit la paroi abdominale sous le rebord costal, et de là, tantôt l'abcès descend dans l'épigastre ou dans les flancs, tantôt il remonte sous la concavité du diaphragme plus ou moins haut et en arrière ».

SYMPTÔMES.

Cliniquement, les abcès tuberculeux intrahépatiques ne sont guère reconnaissables; c'est la péritonite périhépatique ou l'abcès périhépatique, qui leur succèdent, qui permettront de soupçonner leur existence. Il y a donc lieu de distinguer deux *phases* dans l'histoire clinique des abcès tuberculeux intra et périhépatiques : une première phase, silencieuse, latente, qui correspond à l'évolution de l'abcès intrahépatique; une seconde phase, accompagnée de phénomènes plus bruyants, et mieux caractérisés, en rapport avec la production de la périhépatite et de l'abcès périhépatique. On ne saurait admettre cependant que l'abcès intrahépatique évolue sans déterminer de troubles; mais aucun des symptômes observés n'a de caractère pathognomonique, comme il est facile d'en juger par la description suivante; ils sont susceptibles, au contraire, d'égarer le diagnostic. Ce sont des troubles gastro-intestinaux qui attirent l'attention à cette période et font songer à une lésion du tube digestif; il y a perte de l'appétit, nausées, vomissements incessants, diarrhée persistante, provoquant un amaigrissement rapide et la perte des forces. Ces phénomènes peuvent s'accompagner de sueurs nocturnes, de frissons et de fièvre.

Quelle est l'origine de ces troubles gastro-intestinaux? Faut-il voir là, demande Reverseau, le retentissement, par voie réflexe sur l'estomac, de la lésion intrahépatique? Est-ce le syndrome gastrique de Marfan annonçant le début d'une tuberculisation pulmonaire? Cette dernière hypothèse est très admissible dans les cas où la tuberculose hépatique coïncide et évolue avec la tuberculose généralisée, ou tout au moins pulmonaire.

La douleur, spontanée ou provoquée à la pression dans la région hépatique, serait l'un des meilleurs éléments de diagnostic à cette période de la maladie; elle est signalée dans plusieurs observations.

Lorsqu'il y a périhépatite et abcès périhépatique, les symptômes deviennent plus précis.

La douleur s'accentue; elle se manifeste sous forme d'un point de côté, d'une douleur sourde, persistante, au niveau de l'hypochondre

droit, ou encore d'une sensation de barre au niveau de la ceinture; elle est provoquée par la compression des dernières côtes, et rappelle par ses caractères la douleur dans la pleurésie diaphragmatique; Monnier est parvenu à la réveiller en comprimant le nerf phrénique au niveau des scalènes. La douleur s'accompagne parfois de toux et de dyspnée.

Le bruit de frottement périhépatique, provoqué par l'inflammation péritonéale et qu'on peut rencontrer lorsque de grands abcès du foie gagnent la périphérie de cet organe, n'a jamais été observé dans les cas de pyopérihépatites tuberculeuses, ce qui ne saurait nous surprendre, puisque la portion du péritoine périhépatique envahie, siège le plus souvent en un point inaccessible, au niveau de la face supérieure, sous le diaphragme.

L'examen local, pratiqué à cette période, fournit des renseignements variables avec le siège occupé par les lésions périhépatiques. Si l'abcès évolue à la face supérieure du foie, sous le diaphragme et loin derrière la paroi costale, il peut ne manifester sa présence que par la déformation du thorax dont la partie inférieure est déjetée en dehors; le foie est plus ou moins abaissé et dépasse le bord costal de 3 à 4 travers de doigt selon les cas; il existe enfin de la toux et de la dyspnée par compression du poumon; mais la tumeur, grâce à son siège profond, ne peut être perçue ou ne l'est que très imparfaitement.

Lorsque l'abcès évolue moins profondément, on constate à la vue l'existence d'une tuméfaction qui occupe l'hypochondre droit ou la région épigastrique; au niveau de cette tuméfaction, la peau a conservé sa coloration normale, parcourue seulement, dans certains cas, par un réseau veineux plus ou moins apparent; ou bien elle est rouge, amincie, d'apparence phlegmoneuse, et indique les tendances de l'abcès à s'ouvrir au dehors. Des renseignements plus précis sont fournis par la palpation et la percussion de la tumeur, qui permettent d'en mieux préciser les caractères. Elle est le plus souvent arrondie, régulière, quelquefois piriforme. Son volume est variable; dans plusieurs observations, on le compare au volume d'une mandarine; parfois elle atteint les dimensions du poing. Elle est mate à la percussion, et sa matité se continue avec celle du foie.

La fluctuation existe; mais elle peut être difficile à reconnaitre; elle peut même manquer, lorsque l'abcès est rempli de matières caséeuses. Dans un cas de O. Lannelongue, la tension dans la poche purulente variait avec les mouvements respiratoires : « Lorsque la petite fille crie, on sent manifestement une augmentation de tension de la poche, correspondant à l'effort respiratoire; on la réduit légè-

rement pendant l'inspiration ». Enfin, la tumeur est généralement douloureuse à la pression.

A côté de ces signes propres à la tumeur, on note l'augmentation de volume du foie, le ballonnement du ventre qui est tendu et douloureux, la persistance des troubles gastro-intestinaux, l'existence de la fièvre et l'altération marquée de l'organisme. Au tableau clinique s'ajoutent souvent les symptômes propres aux diverses localisations concomitantes de la tuberculose.

En somme, « la symptomatologie de l'abcès périhépatique se résume dans trois grands signes cardinaux : syndrome gastrique, douleur occasionnée par la péritonite périhépatique et par la pleurésie diaphragmatique, enfin, tumeur ».

Y a-t-il lieu de décrire, comme l'ont fait Reverseau et Lesimple dans leur thèse, *des formes* de la maladie spéciales au vieillard, à l'adulte et à l'enfant? La chose nous paraît douteuse, car les cas observés chez le vieillard et chez l'adulte sont si peu nombreux qu'il est difficile de leur assigner des caractères spéciaux; la maladie a été surtout observée chez l'enfant, et c'est cette forme de l'enfant qui doit être prise actuellement comme type de description.

L'*évolution* de l'abcès est lente; elle se fait en plusieurs mois.

Sa *terminaison* est variable; si l'abcès périhépatique est haut situé, sous le diaphragme, il peut, comme cela arriva dans un cas de O. Lannelongue, perforer le diaphragme et la plèvre, préalablement altérés, et s'ouvrir dans les bronches en provoquant une vomique. On vit alors la tuméfaction sus-hépatique s'affaisser; la percussion permit de reconnaître de la matité à la base de la poitrine, et l'auscultation, un souffle avec broncho-égophonie au même niveau. La vomique est généralement suivie d'une amélioration sensible dans l'état du malade, mais celle-ci est de courte durée. Dans le cas dont il vient d'être question, en effet, au bout de quatre jours, le rejet du pus par la bouche s'arrêtait, les douleurs reparaissaient au niveau du foie, la région sous-costale droite se tuméfiait de nouveau, la fièvre se rallumait, l'enfant retombait dans la prostration, et se trouvait dans une situation pire que celle qui avait précédé la vomique.

Si l'abcès périhépatique est bas situé, il tend à s'ouvrir à la peau au-dessous du rebord costal; dans ce cas encore, il ne faut pas escompter la guérison spontanée; la membrane tuberculogène qui tapisse les parois de l'abcès persiste et deviendra l'origine d'une fistulisation ou d'une récidive.

Le *pronostic* des abcès tuberculeux hépatiques et périhépatiques est très grave; d'autant plus grave que la lésion locale, susceptible

dans certains cas de guérir par l'intervention chirurgicale, ainsi que nous le verrons ultérieurement, s'accompagne le plus souvent de manifestations multiples de la tuberculose, qui précipitent la marche des accidents.

Diagnostic.

Il est tout d'abord un certain nombre de cas dans lesquels l'abcès tuberculeux, évoluant au cours d'une tuberculose généralisée, n'a été reconnu qu'à l'autopsie.

A la première période, lorsqu'il existe seulement des troubles gastro-intestinaux, le diagnostic de l'abcès tuberculeux est impossible; tout au plus ces troubles dyspeptiques peuvent-ils faire songer à une tuberculose en voie d'évolution, sans qu'on puisse en préciser le siège.

Plus tard, lorsque l'attention est attirée du côté du foie par la douleur ou l'existence d'une tumeur, l'abcès tuberculeux peut être confondu avec plusieurs autres affections du même organe.

Il faut d'abord, s'il existe des phénomènes généraux graves, éliminer l'existence des grands abcès du foie, qu'on observe chez des adultes ayant vécu aux colonies et atteints ou convalescents de la dysenterie; de même, en se basant sur les antécédents du malade, on pourra diagnostiquer les petits abcès du foie, qui reconnaissent pour origine l'angiocholite.

Lorsque l'abcès tuberculeux vient former une tumeur saillante sous le bord costal, le diagnostic entre un kyste hydatique et l'abcès présente parfois de grandes difficultés, car, dans les deux cas, la tumeur offre des caractères analogues (matité se continuant avec celle du foie; forme régulière, arrondie; fluctuation); mais l'abcès périhépatique a une évolution plus rapide; il a été précédé ou il s'accompagne d'autres manifestations de la tuberculose; enfin, il forme généralement une saillie plus limitée et plus distincte du foie que le kyste. Dans les cas douteux, on peut recourir à la ponction exploratrice, qui permettra la constatation des crochets dans le liquide clair de l'hydatide et celle du bacille de Koch dans le liquide séro-purulent de l'abcès tuberculeux.

Le diagnostic avec la péritonite tuberculeuse peut également être posé : dans la péritonite tuberculeuse, les lésions ne sont pas seulement localisées au voisinage de la face inférieure du foie, elles sont plus diffuses; en explorant l'abdomen, on a une sensation de dureté, d'empâtement, parfois même on perçoit des masses dures, de véritables gâteaux formés par l'agglutination des anses intesti-

nales et par l'épaississement de l'épiploon, ou encore des frottements péritonéaux; enfin, le ventre est sensible à la pression, météorisé, et il existe de l'ascite.

Lorsque l'abcès est caché profondément sous le diaphragme, la confusion est possible avec les kystes hydatiques de la face convexe ou avec les épanchements pleuraux. La ponction exploratrice sera bien souvent alors le seul moyen d'arriver au diagnostic. Néanmoins il existe un certain nombre de signes dont la valeur n'est pas négligeable. Rendu, dans le passage suivant, que nous empruntons à ses *Cliniques*, s'est efforcé de montrer les caractères différentiels qui existent entre la pleurésie diaphragmatique et la péritonite périhépatique, qui, dans certains cas, présentent des symptômes très analogues : « Les difficultés du diagnostic sont grandes, dit-il, car l'appareil symptomatique est presque identique : résultat facile à comprendre d'ailleurs, puisque c'est le diaphragme qui est intéressé, quoique, à vrai dire, par son autre face. En pareil cas, les vomissements et le hoquet sont des symptômes qui peuvent aider au diagnostic; assez rares dans le cours de la pleurésie diaphragmatique, ils sont relativement fréquents dans le cours de la péritonite sous-phrénique.

« Dans ces conditions complexes, il est indispensable de rechercher avec soin l'état du péritoine; si le ventre est habituellement douloureux ou tympanisé, il est peu probable que la plèvre diaphragmatique soit en cause. L'exploration attentive du ventre révèle parfois l'existence d'une péritonite tuberculeuse, ou de lésions viscérales ayant amené une inflammation plus ou moins circonscrite de la séreuse péritonéale...

« Ce sont surtout les hépatites subaiguës, compliquées de périhépatite, qui simulent presque à s'y méprendre la pleurésie diaphragmatique ».

Pour différencier une collection située au-dessus ou au-dessous du diaphragme, on peut encore recourir aux signes distinctifs suivants.

O. Lannelongue insiste sur la forme que présente la limite supérieure de la matité; celle-ci, dans l'abcès sous-diaphragmatique, décrit une courbe à concavité inférieure, suivant la forme du muscle; elle est au contraire concave en haut, dans le cas d'épanchement pleural.

D'après Litten, cité par Reverseau, « chez l'homme sain, les mouvements du diaphragme, isochrones à la respiration, se traduisent sur le tronc par une ombre qui monte au moment de l'expiration et descend au moment de l'inspiration. Lorsque les rapports normaux

de la respiration sont altérés par des processus morbides, ce fait se reconnaît facilement aux modifications de rythme des oscillations diaphragmatiques. On peut mettre à profit ces oscillations pour différencier un abcès sous-diaphragmatique d'un épanchement pleurétique. Dans le premier cas, le phénomène des oscillations a lieu au-dessus de la matité; dans le second, au-dessous. »

Enfin, Jaccoud insiste sur un autre signe différentiel fourni par l'écoulement du liquide, lorsqu'on pratique la ponction exploratrice : « Comme le liquide qu'on évacue est sous le diaphragme, l'influence des mouvements respiratoires sur la colonne fluide est précisément inverse de celle qui est exercée sur un liquide contenu dans la plèvre au-dessus du diaphragme. C'est Pfuhl qui a fait connaître ce phénomène; chez une de ses malades, il a pratiqué l'aspiration avec l'appareil Potain, muni d'un manomètre, et il a constaté que, durant l'écoulement du liquide, la colonne manométrique monte dans l'inspiration et baisse dans l'expiration; le mouvement est contraire lorsqu'on évacue du liquide pleural.

« Plus tard, Jaffé a montré qu'on peut utiliser le phénomène pour le diagnostic sans recourir à un manomètre, et en considérant simplement les variations de rapidité que présente l'écoulement du liquide. Si l'écoulement est plus rapide pendant l'inspiration, le pus est au-dessous du diaphragme; dans le cas contraire, il est au-dessus. Ce signe d'une valeur absolue ne permet qu'un *diagnostic tardif*, et n'est applicable qu'en cas de ponction. »

Nous ne faisons que signaler la confusion possible entre un abcès tuberculeux et un abcès actinomycotique; nous avons suffisamment insisté, dans une leçon précédente, sur les caractères de l'actinomycose du foie pour ne pas y revenir ici.

Nous avons déjà parlé, au cours de cette étude, de la ponction exploratrice employée comme moyen de diagnostic; dans les cas douteux, la ponction peut fournir des renseignements capables d'éclairer le diagnostic; faite aseptiquement, elle est inoffensive, surtout si on la considère comme le premier temps d'une intervention chirurgicale plus complète.

Traitement.

Dès que l'abcès est diagnostiqué, il faut sans retard débarrasser le sujet de son foyer tuberculeux et le mettre ainsi à l'abri des complications qui ne manqueraient pas de se produire, telle la vomique, telle la propagation de l'affection à la plèvre ou au péritoine. L'existence d'une fistule communiquant avec les organes voisins, avec le

poumon, par exemple, ne constitue pas une contre-indication à l'intervention chirurgicale; nous verrons ultérieurement le résultat favorable obtenu dans un cas de ce genre par O. Lannelongue.

Il ne faut pas s'attarder aux ponctions aspiratrices, suivies d'injections antiseptiques (solutions iodée, picriquée, phéniquée, iodoformée, au chlorure de zinc, etc.), comme le conseille Lesimple dans sa thèse. Cette méthode a été employée par Cadet de Gassicourt, qui, chez le même malade, pratiqua successivement, avec l'appareil Potain, trois ponctions : la première évacua 200 grammes de pus, la seconde, faite sept jours après, donna issue à 220 grammes, et la troisième, pratiquée cinq jours plus tard, fut faite avec un gros trocart et suivie de l'introduction d'une sonde à demeure. Des lavages étaient pratiqués régulièrement avec l'eau phéniquée au 100e. Il se produisit une amélioration dans l'état général du malade, mais l'écoulement du pus persista. Au bout de trois mois, le malade conservait toujours une fistule; la fièvre s'était rallumée et la température montait à près de 40°. On dut alors pratiquer l'incision large de l'abcès.

C'est à cette méthode, qu'il faut, selon nous, recourir d'emblée dans le traitement des abcès tuberculeux du foie; le malade étant anesthésié, l'incision de la paroi abdominale sera faite avec le bistouri, au niveau de la poche, c'est-à-dire le plus souvent parallèlement au bord costal droit, et dans une étendue suffisante pour donner une large issue au pus. Cette simple incision de l'abcès, lorsque celui-ci est situé profondément sous les côtes, sera le plus souvent insuffisante; en voici un exemple observé chez un malade opéré par Pengrueber : l'incision avait été faite dans les conditions que nous venons d'indiquer; tout semblait d'abord marcher à souhait; mais la guérison ne se maintint pas; le malade fut revu six mois plus tard avec une fistule siégeant sous le bord costal droit et donnant une abondante suppuration; l'exploration faite avec un stylet permettait de constater, en arrière de l'orifice fistuleux, une cavité très spacieuse, comprise dans la concavité du diaphragme; l'état général s'était aggravé au point de devenir alarmant; la température oscillait entre 39° et 40°. C'est dans ces conditions que le malade fut présenté au professeur O. Lannelongue, qui jugea que : « la résection du bord inférieur du thorax pouvait seule permettre de faire disparaître le vide existant entre la paroi costale rigide et le foie mobile ». Après avoir agrandi l'orifice de la fistule par une incision horizontale faite au thermo-cautère, O. Lannelongue tailla un lambeau quadrilatère qu'il disséqua et releva sur la partie supérieure; il enleva le cartilage de fusion des dernières côtes, ainsi que les 9e, 8e et 7e

arcs costaux dans une étendue de 6 à 8 centimètres; il obtint le but qu'il se proposait, c'est-à-dire l'affaissement de la cavité qui se produisit immédiatement. « La paroi costale enlevée, on est frappé de voir, à la place d'une cavité profonde et anfractueuse, une plaie superficielle exposée, presque de niveau avec le reste de la paroi.... (O. Lannelongue) ».

Il semble donc nécessaire, lorsque l'abcès siège sous les côtes, d'adjoindre à son ouverture, faite aussi largement que possible, la résection du bord costal; cette résection aura pour avantages, en favorisant l'affaissement et l'accolement des parois de la cavité, de rendre la cicatrisation plus rapide et d'éviter la fistulisation avec toutes ses conséquences; elle rendra plus aisée l'exploration du foie, qui constitue l'un des temps les plus importants de l'acte opératoire et le traitement des parois de la poche; enfin, elle permettra un pansement à ciel ouvert.

Le manuel opératoire de la *résection du bord costal* a été bien réglé par Canniot, dans sa thèse de doctorat.

L'*incision des téguments* est faite à 2 centimètres au-dessus du bord inférieur du thorax, légèrement oblique de haut en bas et de dedans en dehors, commençant à 3 centimètres du bord externe du sternum et finissant à l'union de la 10e côte et de son cartilage.

On sectionne successivement la peau, le tissu cellulaire sous-cutané, le grand oblique et le droit de l'abdomen dans la partie externe seulement. On dissèque ensuite la lèvre supérieure de la plaie, de façon à bien découvrir la partie du bord costal à réséquer. Mais, dans certains cas, on peut être obligé de modifier l'incision des téguments; c'est ainsi que O. Lannelongue dut changer son manuel opératoire en présence de l'altération de la peau et de l'existence d'un abcès tuberculeux sous-cutané, saillant au niveau du 7e espace intercostal; « il fit une incision horizontale dans le 7e espace intercostal et une autre parallèlement au bord inférieur du thorax. Le milieu de ces deux incisions fut réuni par une troisième qui leur était perpendiculaire. Le chirurgien créa ainsi deux lambeaux qu'il disséqua et releva en dehors et en dedans ».

Dans un deuxième temps, on *isole le rebord costal* en bas et en arrière; on désinsère inférieurement le petit oblique, et, en arrière, on sépare les cartilages costaux des attaches du transverse et du diaphragme, en se servant soit de la rugine, soit du bistouri; l'écueil à éviter est l'ouverture du cul-de-sac pleural; il faut donc agir lentement, prudemment, en ayant soin de ne pas s'écarter du squelette.

La *résection du bord costal* peut être faite avec des ciseaux ordi-

naires, car la partie enlevée est cartilagineuse; il serait nécessaire de recourir aux pinces coupantes, si les cartilages avaient subi un commencement d'ossification. « La partie enlevée a une forme triangulaire ou trapézoïde, dont le grand côté est représenté par le rebord costal. Elle comprend une assez grande partie des 8e, 9e et 10e cartilages costaux et la partie correspondante des espaces intercostaux. Le 8e cartilage sera coupé en deux points, près de son origine et à son point de réunion avec le cartilage de la 7e côte. On pourrait avec beaucoup de précautions relever la plèvre au-dessus du 7e cartilage et sectionner celui-ci. C'est ce qu'a fait O. Lannelongue dans un cas. S'il était nécessaire de remonter plus haut, il faudrait réséquer les autres côtes par la méthode sous-périostée, sans toucher aux espaces intercostaux intermédiaires, ni à la plèvre ». Des résections plus étendues sont rarement nécessaires. Le chirurgien assurera l'hémostase et incisera le péritoine pariétal pour permettre au pus de s'écouler facilement au dehors.

L'hémorragie ne sera jamais assez abondante pour constituer une véritable complication au cours de l'opération. La seule complication qui puisse se produire, c'est l'ouverture de la plèvre, lorsqu'on ne suit pas rigoureusement le manuel opératoire que nous avons précédemment indiqué; cet accident surviendra rarement dans le cas de périhépatite, parce que celle-ci retentit presque toujours sur la séreuse pleurale pour y déterminer la fusion des deux feuillets au niveau du cul-de-sac diaphragmatique, circonstance qui ne favorise pas l'ouverture de la plèvre. Toutefois, si cette complication se produisait, il faudrait immédiatement suturer les lèvres de l'ouverture par un surjet.

Lorsque la cavité de l'abcès est largement mise à nu par la résection costale, il faut en faire l'exploration soigneuse, puis traiter la membrane tuberculogène qui en tapisse les parois.

Si on constate l'existence d'une fistule faisant communiquer l'abcès avec les bronches à travers le diaphragme, il ne sera pas utile, lorsque l'écoulement du pus au dehors est assuré par l'incision de la paroi, d'agir directement par une opération sur cette fistule; dans un cas de O. Lannelongue, en effet, huit jours après l'opération, l'air cessait de s'échapper par la plaie, et la fistule était complètement fermée.

L'exploration de la surface du foie contiguë à l'abcès doit être faite avec le plus grand soin; après avoir détergé la surface du foie des fausses membranes et des fongosités qui la recouvrent, à l'aide de tampons stérilisés, montés sur une pince, on recherchera, en s'aidant au besoin de la sonde cannelée, l'existence d'un orifice, d'un diverticule conduisant dans la cavité d'un abcès intrahépatique

en communication avec l'abcès sous-phrénique; on recherchera avec la main s'il n'existe pas de fluctuation pouvant indiquer l'existence d'une collection dans l'épaisseur de l'organe. On se rappellera enfin que dans une de ses observations, où l'examen fait à la sonde cannelée n'avait rien révélé d'anormal ayant exercé avec le doigt des pressions sur le foie, O. Lannelongue, vit sourdre du pus de la paroi profonde par deux orifices qui conduisaient dans une cavité hépatique. L'exploration digitale peut donc fournir des renseignements très précieux et ne devra jamais être négligée. Ces lésions intrahépatiques ne sont pas toujours faciles à diagnostiquer; elles ont passé inaperçues chez l'un des jeunes opérés de O. Lannelongue : l'enfant ayant succombé à une pleurésie deux mois après l'opération, on constata à l'autopsie que le foyer périhépatique reposait sur le foie présentant à ce niveau une infiltration caséeuse jaunâtre, étendue à la plus grande partie du lobe droit; il existait en plus, près du bord antérieur, une cavité de deux centimètres environ, remplie de matière caséeuse ramollie.

Lorsque l'examen est positif et conclut à l'existence d'une cavité intrahépatique, il faut, imitant la conduite de O. Lannelongue, faire une véritable *hépatotomie*; la couche de tissu hépatique à traverser pour ouvrir la cavité est généralement peu épaisse; la section en sera faite lentement au thermo-cautère porté au rouge sombre pour éviter l'hémorragie. On terminera l'opération en détergeant les parois de l'abcès de la membrane tuberculogène qui les tapisse; on se servira à cet effet de tampons ou de compresses stérilisées, montés sur des pinces, de la curette et même du thermo-cautère, dont s'est servi O. Lannelongue, chez un de ses opérés, pour toucher et détruire la membrane tuberculeuse. Lorsque la plaie aura été soigneusement débarrassée des débris qu'elle peut contenir, le pansement sera fait à plat avec de la gaze stérilisée; dans les pansements consécutifs, qui seront renouvelés plus ou moins souvent suivant l'abondance de la suppuration, les lavages ne sont pas indiqués; on veillera toujours à ce que la cicatrisation se fasse des parties profondes vers la superficie; on pourra hâter le développement des bourgeons charnus, en pratiquant de temps à autre de légers attouchements de la plaie à la teinture d'iode.

Résultats. — Le nombre des malades opérés est forcément très restreint, puisque les cas d'abcès tuberculeux hépatiques et périhépatiques, recueillis dans la littérature médicale, sont eux-mêmes très peu nombreux.

La description de l'intervention chirurgicale, telle que nous

l'avons faite, est basée sur l'analyse de sept cas; six ont été publiés par O. Lannelongue, le septième par Langenbuch. Les résultats obtenus sont les suivants : 7 cas ont donné 4 guérisons et 3 morts.

Malheureusement nous ne connaissons que les résultats immédiats; chez quelques-uns même des opérés, la cicatrisation n'était pas encore complète au moment où ils ont quitté l'hôpital. Toutefois, ce qu'on peut affirmer, c'est que la résection du bord costal n'aggrave pas le pronostic, qu'elle permet une cicatrisation plus rapide de la plaie, et que, dans la suite, elle n'entrave pas le jeu régulier de la respiration. La durée de la cicatrisation de la plaie est variable; dans un cas de O. Lannelongue, il n'existait plus, au bout de quinze jours, qu'une plaie superficielle; chez un autre opéré du même auteur, la guérison est survenue en deux mois par bourgeonnement de la profondeur vers la superficie. La cicatrice est adhérente au foie et n'est pas douloureuse.

Quant aux résultats éloignés, malgré tout l'intérêt qu'il y aurait à être renseigné sur ce point de façon précise, ils nous sont totalement inconnus.

La mort est survenue dans un cas le lendemain de l'opération; celle-ci avait été pratiquée malgré l'état désespéré de l'enfant. Dans les deux autres cas, on constatait, plus ou moins longtemps après l'opération, l'apparition d'une pleurésie du côté droit; la mort ne tardait pas à survenir, et l'autopsie révélait l'existence de lésions tuberculeuses généralisées avec altération profonde du foie.

Tel est l'état actuel de nos connaissances sur les abcès tuberculeux hépatiques et périhépatiques. Il est à souhaiter que de nouveaux cas soient publiés et que leur analyse permette de combler les nombreuses lacunes qui existent encore dans leur étude clinique et thérapeutique.

Toutefois nous pouvons affirmer à la fin de ce chapitre, que trop souvent la maladie sera au-dessus des ressources de la chirurgie, la lésion hépatique n'étant qu'un épiphénomène au cours d'une tuberculose généralisée.

BIBLIOGRAPHIE.

Bernheim, *Revue médicale de l'Est*, 15 décembre 1878.
Berrier, *Traité des Mal. des Enfants*, t. II, p. 218.
Bertrand, *Bulletin Acad. de Méd.*, 1er juillet 1890.
Bouchard, *Bull. de la Soc. anatomique*, 1862.
Boulland, *De la tuberculose du péritoine et des plèvres chez l'adulte*, Thèse de Paris, 1885.
Brissaud et Toupet, Études sur la tuberculose du foie, *Journal de Verneuil*, Paris, 1re partie, 1887, p. 124.

Cadet de Gassicourt, *Bull. et Mém. de la Soc. méd. des Hôpitaux de Paris*, 1886, p. 491-494.

Canniot, *De la résection du bord inférieur du thorax*, Thèse de Paris, 1891, n° 101.

Caussade, *Revue des maladies de l'enfance*, 1887, p. 350.

Charcot et Bouchard, *Traité de médecine*, t. III.

Chauffard, *Traité de médecine*, t. III. — *Congrès pour l'étude de la tuberculose*, t. II, 1889.

Dallemagne, *Foie des tuberculeux*, Paris, 1889.

Debove et Achard, *Manuel de médecine*, t. VI.

Deschamps, *De la péritonite enkystée*, Thèse de Paris, 1886.

Dominici, *Angiocholite*, Thèse de Paris, 1894, p. 112.

Eisenlohn, *Berlin. klin. Wochensch.*, 1877.

Gilbert, Note sur les abcès tuberculeux expérimentaux du foie, *Congr. pour l'étude de la Tuberculose*, Paris, 1893, t. III, p. 434-437.

Gilbert, Les tubercules hépatiques chez l'homme, *Presse médicale*, 1898, II, p. 165-167.

Guéneau de Mussy, *Clinique médic. de l'Hôtel-Dieu*, t. I, p. 644.

Gombault et Breda, Abcès aréolaire tuberculeux du foie, *Bull. de la Soc. anat.*, 1887, p. 737.

Grancher, Comby et Marfan, *Traité des Maladies de l'enfance*, t. III, p. 185.

Hache, Foie présentant des amas caséeux, *Union médicale du Nord-Est*, 1894, XVIII, p. 267-268.

Hanot et Gilbert, Sur les formes de la tuberculose hépatique, *Arch. gén. de Médecine*, 1889, t. II, p. 513-521.

Hutinel, De l'hépatite tuberculeuse chez les enfants, *Bulletin médical*, 1889, p. 1595-1599.

Jaccoud, *Clinique de la Pitié*, 1883-84, p. 219-237.

Jasinsky, *Gaz. lekarska*, Varsovie, 1897, n° 47; refer. in *Centralblatt für Chir.*, 1898, p. 398.

Langenbuch, *Berlin. klin. Wochenschr.*, 23 mai 1892, p. 521.

Lannelongue, Abcès tuberculeux périhépatiques et leur traitement, *Acad. des Sciences*, 15 mai 1887; *Bulletin médical*, 1887, p. 438; Résection du bord inférieur du thorax, *Comptes rendus du Congrès français de Chirurgie*, Paris, 1888, 3e session, p. 358. — Tuberculose hépatique et périhépatique; Hépatotomie, *Congrès français pour l'étude de la tuberculose*, Paris, 1889, 1er fasc., p. 204.

Laroyenne, *Lyon médical*, 1877.

Leblond, *Diagnostic et traitement des abcès du foie*, Thèse de Paris, 1892.

Lesimple, *Contribution à l'étude des abcès tuberculeux du foie*, Thèse de Paris, 1900.

Litten, *Société médicale des Hôpitaux de Paris*, 30 janvier 1895, p. 51.

Louis, *Recherches anatomo-pathologiques sur la phtisie*, p. 118 et 170.

Luc, Cavernules tuberculeuses du foie chez un enfant de dix-huit mois, mort de tuberculose généralisée, *Progrès médical*, 1883, XI, p. 614.

Mackenzie, Tubercular disease of the liver with the formation of multiple abscesses, *Tr. path. Soc. of London*, 1889-90, XLI, p. 156-160.

Martin, Thèse de Paris, 1892.

Marfan, *Troubles et lésions gastriques dans la phtisie pulmonaire*, 1886-87.

Monnier, Deux cas d'abcès tuberculeux du foie, *Gaz. méd. de Nantes*, 1900, XIX, p. 58-60.

Nowack, *Schmidt's Jahrbucher*, nos 10 et 11.

Orth, Ueber localisirte Tuberculose der Leber, *Arch. f. path. Anat.*, 1876, LXVI, p. 113-119.

Pfuhl, *Berlin. klin. Wohenschr.*, 1877.

Pilliet, *Etude d'histologie pathologique sur la tuberculose expérimentale et spontanée du foie*, Thèse de Paris, 1891.

Rendu, *Leçons de clinique médicale*, t. I, p. 279.

Reverseau, *Contribution à l'étude des pyopérihépatites tuberculeuses*, Thèse de Paris, 1895.
Rigal, *Bulletin de la Société médicale des hôpitaux*, 1874.
Rilliet et Barthez, *Traité des maladies de l'enfance*, t. III, Paris, F. Alcan, 1891.
Sabourin, Le foie des tuberculeux, *Arch. de Phys. norm. et pathol.*, 1883.
Sanger, *Arch. f. Heilkunde*, 1873.
Scheurlen, *Charité Annalen*, 1889.
Schwartz, Tuberculose du foie, in *Chirurgie du Foie*, p. 197, Paris, O. Doin, 1901.
Marc Sée, Les pleurésies diaphragmatiques, *Gaz. des Hôpitaux*, 25 mars 1893.
Segond, *Traité de Chirurgie* de Duplay et Reclus, 2e édition, t. VI, p. 1020.
Sergent, *Tubercules et cavernes biliaires*, Thèse de Paris, 1895, n° 164.
Tublet, *Tuberculose des voies biliaires*, Paris, 1872.
Wethered, Tubercular excavation of liver, *Tr. path. Soc. of London*, 1888-89, XL, p. 139.
Wintrich, in *Virchow's Handbuch der Path. und Therap. der resp. Organ.*, 1854.

NOTE SUR UN CAS

DE

RÉTRACTION DE L'APONÉVROSE PALMAIRE

CONSÉCUTIVE A UNE FRACTURE DE L'AVANT-BRAS

PAR MM.

Ch. FÉRÉ
Médecin de Bicêtre.

et

R. DEMANCHE
Interne provisoire des hôpitaux.

Un grand nombre de faits où on la voit coïncider avec le rhumatisme chronique, la goutte, le diabète, des affections nerveuses diverses [1]; d'autres où elle coïncide avec des lésions semblables de l'aponévrose plantaire [2] ou des éléments fibreux de la verge [3]; sa symétrie fréquente, semblent indiquer que la rétraction de l'aponévrose palmaire est liée à un trouble trophique sous la dépendance d'une lésion du système nerveux. Dans les cas où la rétraction se développe à la suite d'une maladie infectieuse comme la pellagre [4] ou la blennorragie [5], on est en droit d'incriminer la polynévrite, mais on peut douter, avec Parhon et Goldstein, si la lésion qui tient la rétraction sous sa dépendance siège dans la substance grise périépendymaire ou dans les nerfs périphériques. Il semble que dans les cas que nous observons actuellement, la probabilité de l'origine périphérique est plus vraisemblable.

1. Ch. Féré, Note sur la rétraction de l'aponévrose palmaire, *Revue de Chirurgie*, 1897, t. XVII, p. 797; Ch. Féré et Marthe Francillon, Note sur la fréquence de la rétraction de l'aponévrose palmaire chez les aliénés, *Rev. de Méd.*, 1902, p. 539.

2. Ch. Féré, Note sur la rétraction de l'aponévrose plantaire, *Revue de Chirurgie*, 1899, t. XX, p. 272.

3. N. M. Merle, *Contrib. à l'étude de l'induration des corps caverneux et des os du pénis*, Th. de Toulouse, 1899.

4. C. Parhon et M. Goldstein, Sur un cas de pellagre accompagnée de la rétraction de l'aponévrose palmaire, *Revue neurologique*, 1902, p. 555.

5. Ch. Féré, Rétraction de l'aponévrose palmaire consécutive à une névrite blennorrhagique, *La Normandie médicale*, 1903, p. 217.

Observation. — Alfr. D., âgé de soixante-sept ans, peintre en bâtiments, est entré à Bicêtre le 4 avril 1903 pour un affaiblissement intellectuel avec préoccupations mélancoliques, survenu il y a six mois à la suite de pertes d'argent. Il n'avait jamais souffert de troubles mentaux auparavant, et sous l'influence du calme de l'asile, ses idées délirantes se sont évanouies et il a pu être repris par sa famille au bout d'un mois de séjour.

L'attention a été tout de suite appelée sur la main droite qui présente l'aspect caractéristique de la rétraction de l'aponévrose palmaire, tandis que sa main gauche est saine. Ses souvenirs, précis d'ailleurs, sur l'origine de cette déformation sont confirmés par le récit de sa femme.

Depuis l'âge de vingt ans qu'il exerce la profession de peintre en bâtiments, il n'avait jamais remarqué dans sa main droite autre chose qu'un léger épaississement de l'épiderme, dû au frottement de la brosse, sans aucune flexion des doigts, lorsque, en juin 1899, il fit une chute de tricycle sur la main droite, et fut traité pour une fracture de l'extrémité inférieure de l'avant-bras droit par immobilisation dans un appareil plâtré, qui fut maintenu pendant deux mois. Un mois environ après qu'on eût enlevé l'appareil, il a remarqué que son doigt auriculaire droit se fléchissait dans la paume de la main et qu'il éprouvait de la difficulté à l'étendre. La rétraction s'est complétée progressivement en six mois, mais en restant surtout marquée au cinquième doigt, et ne s'est plus modifiée.

Actuellement, la main droite présente la déformation caractéristique des rétractions de l'aponévrose palmaire, accompagnée d'atrophie musculaire dans le domaine du nerf cubital. Le cinquième doigt est recourbé en crochet obliquement vers la partie médiane de la paume de la main, la première phalange faisant un angle obtus avec le cinquième métacarpien, la deuxième phalange fléchie à angle droit sur la première; la troisième reste en extension et est un peu mobile. Les articulations des deuxième et troisième phalanges sont légèrement augmentées de volume aux quatre derniers doigts, qui ne présentent aucune autre déformation. L'annulaire est légèrement fléchi au niveau de l'articulation métacarpo-phalangienne (fig. 1).

Dans son ensemble, la paume de la main paraît excavée. L'éminence hypothénar est aplatie ; ses muscles ont subi une atrophie marquée et ont perdu leur consistance normale. Le muscle adducteur du pouce est également atrophié ; son relief, comme on le voit sur la figure 1, est remplacé par une dépression assez profonde, au-dessus de laquelle les muscles superficiels de l'éminence thénar forment un rebord saillant; et on ne sent plus dans l'abduction sa corde tendue sur le bord externe de la main. La peau est sèche et rugueuse; elle est épaissie et peu mobile, et présente, surtout dans la moitié interne de la paume, de nombreuses callosités, entre les plis de flexion. Sur le prolongement des deux derniers doigts, le pli digito-palmaire, et le pli de flexion inférieur de la paume sont profondément creusés ; ils adhèrent au plan aponévrotique. A la palpation, on sent une bride fibreuse saillante qui s'étend de la racine de l'auriculaire vers le liga-

ment annulaire antérieur dans lequel elle se perd, et qui envoie une expansion vers la racine de l'annulaire ; c'est sur son trajet surtout que la peau présente un épaississement marqué.

Cette bride se tend et son relief devient nettement visible, quand on cherche à étendre le cinquième doigt, et empêche complètement l'exten-

Fig. 1. — Paume de la main montrant les lésions caractéristiques de la rétraction de l'aponevrose palmaire. — Aplatissement de l'éminence hypothénar et de la saillie de l'adducteur du pouce. — Déformation du poignet.

sion ; la dernière phalange seule peut être mobilisée. Les mouvements spontanés sont abolis, sauf la flexion qui peut encore être exagérée volontairement. Depuis quelques jours, le malade remarque également un peu de gêne pour étendre l'annulaire. Les autres doigts se rapprochent et s'étendent avec moins de force que du côté sain. L'adduction du pouce est sensiblement plus faible qu'à la main gauche.

La sensibilité à la piqûre est normale au poignet et à la main ; elle est diminuée au doigt auriculaire, sur les faces dorsale et palmaire des deux dernières phalanges, et sur la face dorsale seule de ces mêmes phalanges à l'annulaire. — Le malade n'accuse pas de douleurs spontanées. — Le nerf cubital, pincé dans la gouttière épitrochléo-olécranienne, est moins volu-

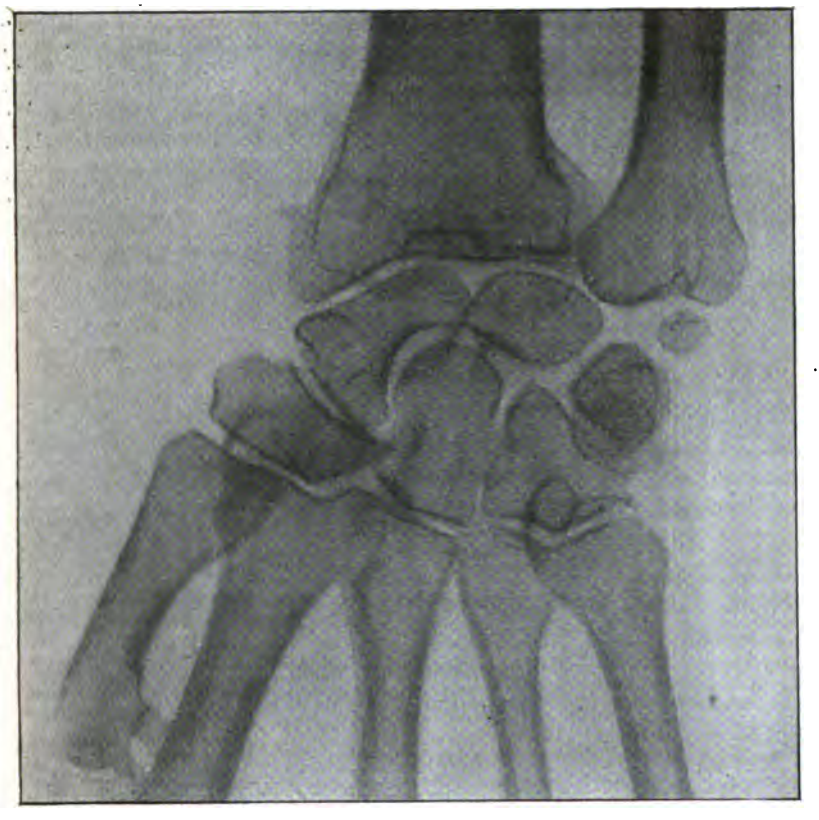

Fig. 2. — Radiographie du poignet. — Légère encoche sur le bord antérieur du radius. — Apophyse styloïde du cubitus détachée de l'os.

mineux à droite qu'à gauche. Les muscles qu'il anime, diminués de volume, ont conservé leur excitabilité faradique.

Outre ces troubles trophiques, le poignet et la main présentent encore des déformations qui permettent de reconnaître l'ancienne fracture de l'avant-bras; légère courbure en dos de fourchette; augmentation de volume du poignet, qui a un aspect cylindrique; déviation externe de la main dont l'axe ne se continue pas avec celui de l'avant-bras; ascension de l'apophyse styloïde du radius au même niveau que celle du cubitus; saillie exagérée de l'extrémité inférieure du cubitus. La radiographie montre

l'augmentation de volume de l'extrémité inférieure du radius, surtout marquée suivant le diamètre antéro-postérieur, avec une petite encoche sur le bord interne de cet os, à 17 millimètres au-dessus de l'interligne articulaire radio-carpien. L'apophyse styloïde du cubitus est complètement détachée et séparée de la tête de l'os par un intervalle de 3 millimètres (fig. 2).

Le père de notre malade est mort paralysé, et sa mère était sujette à des idées noires. Il a perdu un frère aliéné. Lui-même n'a souffert d'aucune maladie antérieure. Il n'a jamais eu de rhumatisme, ni de goutte, mais seulement quelques douleurs dans les membres à la suite de travail prolongé ; cependant les doigts de la main gauche sont un peu déviés du côté cubital; les articulations de deuxièmes et troisième phalanges sont augmentées de volume, et il y a à ce niveau une véritable nodosité sur le côté interne de l'auriculaire. On ne trouve aucun accident de saturnisme, ni d'éthylisme. Les artères sont un peu dures; le cœur est régulier, avec claquement exagéré des valvules aortiques. Il n'y a pas de rétraction de l'aponévrose plantaire, pas de sclérose des corps caverneux. Les urines sont normales.

En somme, si on ne peut pas nier que ce malade est entaché de névropathie, en raison de ses antécédents héréditaires et des troubles, légers d'ailleurs, qui l'ont amené à Bicêtre; si les quelques déformations des doigts de sa main gauche peuvent le laisser soupçonner d'une tendance rhumatismale, ces causes générales paraissent tenir peu de place dans l'étiologie de la rétraction de l'aponévrose palmaire. Elle s'est développée rapidement à la suite du traumatisme auquel on peut attribuer le principal rôle, par le mécanisme de la compression du nerf cubital au niveau de la partie supérieure de la paume de la main où ce nerf pénètre avec l'artère cubitale par une gaine particulière en dedans du pisiforme.

La radiographie, qui ne nous laisse voir que des traces douteuses de la fracture du radius, montre nettement l'apophyse styloïde du cubitus restée séparée de l'os par une partie non ossifiée. On peut relier à la fracture du cubitus la lésion du nerf cubital.

TRAVAIL DE LA CLINIQUE DE M. LE PROF. GAILLETON.

CONTRIBUTION CLINIQUE A L'ÉTUDE DU RHUMATISME TUBERCULEUX DANS LES CAS DE LUPUS WILLANIQUE OU DE TUBERCULIDES

Par le Dr BOUVEYRON,

Chef de clinique titulaire de l'Antiquaille.

Depuis que les travaux de M. le Prof. Poncet ont cliniquement établi la conception générale du rhumatisme tuberculeux, depuis que lui-même et ses élèves en ont étudié et classé les principales formes, qui vont de la simple arthralgie, du pseudo-rhumatisme aigu ou du pseudo-rhumatisme chronique jusqu'à la polyarthrite déformante et jusqu'à l'arthrite ankylosante, il semble que, sur le terrain clinique de la question, du moins, il n'y ait plus à glaner que des faits de peu d'importance. Toutefois, les manifestations cutanées de la bacillose ayant des réactions et une physionomie propres, on pouvait se demander, dans l'espèce, s'il y avait vraiment un rhumatisme tuberculeux les compliquant[1], et, dans ce cas, si ce rhumatisme était d'une réelle importance clinique, s'il avait des formes et une allure particulières, ou se développait de préférence suivant certaines conditions d'âge ou de sexe.

C'est à ces questions d'espèce ou de détail que nos 14 observations de rhumatisme tuberculeux peuvent apporter un commencement de réponse. Certes, le nombre de cas que cette statistique rassemble

1. Les expressions de « complications rhumatismales du lupus », de « rhumatisme lupique », ne doivent pas être prises trop à la lettre dans notre mémoire. En effet, la plupart de nos lupiques atteints de rhumatisme tuberculeux toussent peu ou prou; et, à strictement parler, on pourrait nous objecter que leur rhumatisme est tout aussi bien une complication de leur affection pulmonaire que de leur affection cutanée. En réalité, quand nous parlons de « rhumatisme lupique », nous parlons de rhumatisme tuberculeux chez des sujets qui sont avant tout des lupiques et qui ont, comme tels, une façon très spéciale de réagir à la tuberculose, soit pulmonaire, soit cutanée.

est bien insuffisant pour fixer nos connaissances sur l'objet particulier de notre étude. Cependant, nous croyons pouvoir décrire, en nous fondant sur l'étude de 6 cas, tous observés chez des femmes, une forme de rhumatisme tuberculeux encore peu connue, nous voulons dire : la forme hyperostosique douloureuse.

Dans l'espace de 6 mois, nous avons pu étudier, au point de vue du rhumatisme tuberculeux, 44 cas de lupus willanique hospitalisés dans le service de notre maître, M. le Prof. Gailleton. Ces 44 cas comprennent 14 enfants des deux sexes âgés de moins de 15 ans, 12 sujets du sexe masculin et 18 du sexe féminin au-dessus de cet âge. A ces 44 cas de lupus willanique, nous ajouterons 2 cas seulement de lupus érythémateux chez un homme et une femme adultes, tous deux hospitalisés. Par suite d'un hasard de série et de la moindre gravité de ce lupus, ces 2 cas ont été les seuls hospitalisés, durant ces 6 derniers mois, à la clinique de l'Antiquaille. Nous ajouterons encore 2 cas de tuberculides compliquées de rhumatisme spécifique chez 2 femmes adultes, dont l'une a été hospitalisée et dont l'autre a été observée à la consultation gratuite.

Ainsi donc, sur 49 malades qui forment la base de cette statistique, 48 étaient hospitalisés. Nous tenons à souligner ce détail, car nous avons observé que, en particulier, les lupus willaniques, moins graves, qui sont traités à l'ambulatorium de la clinique, se compliquent d'accidents rhumatismaux dans une proportion certainement bien moindre. Le pourcentage de rhumatismes lupiques que nous donnons plus loin ne s'applique donc qu'à une catégorie de lupiques hospitalisés et très gravement atteints. Ce pourcentage, croyons-nous, serait trop élevé, si on le considérait comme l'expression de la réalité chez tous les lupiques sans distinction.

Parmi nos 14 enfants des deux sexes âgés de moins de 15 ans et chez qui prédominaient surtout les formes légères ou moyennes de lupus tuberculeux, nous n'avons pu relever, actuellement ou dans les commémoratifs, aucun cas de rhumatisme lupique. Nous noterons cependant qu'une jeune fille de 17 ans, atteinte actuellement du lupus mutilant de la face et dont nous avons classé l'observation parmi celles des malades adultes, a présenté autrefois, à l'âge de 11 ans (soit un an après le début de son lupus tuberculeux), des arthralgies des deux genoux qui ont persisté pendant plus d'une année. Ce cas indiquerait que le rhumatisme lupique, à supposer qu'il soit rare, peut exister chez les enfants. Nous avouons, d'ailleurs, que 14 cas sont un nombre bien suffisant pour étayer des conclusions un peu solides.

Parmi nos 12 sujets, du sexe masculin, presque tous atteints de

lupus tuberculeux très grave, nous avons pu observer 5 cas de complications rhumatismales, anciennes ou actuelles.

Nous allons en donner un résumé succinct.

Observation I. — Peintre plâtrier, âgé de trente ans, qui, après avoir été réformé du service militaire pour bronchite chronique, fut atteint, à l'âge de vingt-six ans, et à peu près en même temps, d'un lupus tuberculeux qui débuta au front et d'une arthrite fongueuse du genou droit. L'arthrite fut traitée par les pointes de feu et l'immobilisation dans un appareil silicaté. Elle guérit avec de l'atrophie persistante du triceps fémoral et une ankylose relative de l'article.

Deux ans après son début, le lupus occupait le front, le nez et les pommettes. Le malade fut alors atteint d'une hydarthrose chronique du coude gauche. Cette hydarthrose très torpide s'améliora lentement, mais en laissant comme reliquat un cubitus valgus très prononcé.

Vers la fin de janvier 1903, le malade eut une poussée sur le genou gauche, caractérisée par de l'arthralgie spontanée, par des douleurs à l'occasion des mouvements et par un gonflement léger de la jointure. Au mois de mars 1903, cette arthralgie disparut momentanément sous l'influence d'une poussée fébrile intercurrente, qui dura trois ou quatre jours. Puis elle reparut peu après. Au commencement de mai, elle disparut encore momentanément; mais il y eut, pour ainsi dire, une métastase. A ce moment-là, la gaine des radiaux à l'avant-bras gauche se tuméfia et fut le siège d'un épanchement. Dans les premiers jours de juin, le mouvement de bascule inverse se produisit : la gaine des radiaux, quoique encore tuméfiée, cessa d'être notablement douloureuse; et ce fut le genou qui le devint à son tour, mais sans gonflement appréciable. Cette nouvelle localisation fut accompagnée d'un peu de douleur sciatique gauche. Sciatique et arthralgie persistèrent pendant une quinzaine de jours environ. Puis, au milieu de juin, le malade eut durant trois ou quatre jours une nouvelle élévation thermique qui atteignit 40°. Sous cette influence, toutes les douleurs ont disparu.

Comme reliquat de ses lésions antérieures, il lui reste une ankylose partielle de son genou droit avec atrophie marquée du triceps fémoral, un cubitus valgus pathologique de l'avant-bras gauche, quelques craquements dans le genou gauche et un peu de tuméfaction, sans douleur notable, à l'avant-bras gauche le long de la gaine des radiaux.

Pendant ce temps, son lupus à tubercules surélevés n'avait pas guéri, malgré un grand nombre de traitements et plusieurs centaines de séances photothérapiques. Il s'améliorait un peu chaque fois qu'on changeait de médication, puis cessait de réagir et continuait son évolution. Dans ces derniers mois, il s'est beaucoup amélioré, sans autre traitement que des badigeonnages au chlorure d'or.

Contre les complications rhumatismales, le salicylate de soude et la cryogénine n'ont à peu près donné aucun résultat.

Obs. II. — Abominable lupus mutilant de la face, qui a débuté chez le porteur à l'âge de huit ans et qui dure depuis trente ans. Durant ces cinq ou six dernières années, le malade a souffert d'arthralgies localisées exclusivement aux genoux, tantôt à l'un, tantôt à l'autre, tantôt aux deux. Il n'a jamais remarqué de gonflement des jointures. Les douleurs, assez supportables d'ailleurs, se manifestaient surtout à l'occasion des mouvements. Souvent elles duraient cinq à six jours environ, se produisaient sans cause appréciable et à des intervalles très irréguliers. D'ailleurs, bien qu'intermittentes, ces douleurs étaient très fixes quant à leur siège et ne se transportèrent jamais dans d'autres articulations. Elles ne furent jamais accompagnées, semble-t-il, de symptômes objectifs autres que quelques craquements articulaires, surtout dans le genou droit. Ces douleurs ont disparu dans les tout premiers mois de l'année 1903. Mais, en mai de la même année, apparut une tuméfaction douloureuse sur le bord externe et sur la face antéro-externe du poignet droit. Les mouvements du poignet étaient devenus pénibles. A la fin de juin, douleur et gonflement persistent encore. Contre cette arthralgie, la cryogénine a été inefficace.

Obs. III. — Sujet vigoureux, de trente-six ans, atteint de lupus depuis l'âge de vingt ans. Actuellement, le lupus couvre de ses cicatrices les deux paupières inférieures, le nez et les deux pommettes, et infiltre encore toute la lèvre supérieure. Durant ces six dernières années, le malade se plaignait de douleurs spontanées qu'il éprouvait surtout la nuit au niveau de la colonne dorso-lombaire. Il éprouvait aussi une sensation de raideur dans la partie inférieure du rachis et une douleur dorso-lombaire quand il fléchissait la colonne vertébrale. La pression forte sur les apophyses épineuses était douloureuse depuis la 9e dorsale jusqu'à la 5e lombaire. Il n'y avait aucun signe de mal de Pott. Ce rhumatisme de la colonne a persisté jusqu'aux premiers jours de mai 1903. Le malade s'était plaint également d'arthralgie de l'épaule droite.

Obs. IV. — Jeune homme de dix-huit ans, vigoureux, atteint depuis deux ans d'un lupus qui a abrasé l'extrémité inférieure du nez et infiltré actuellement toute la lèvre supérieure. Pendant six mois environ, c'est-à-dire jusque vers le milieu de juin 1903, ce lupique s'est plaint d'arthralgies très intermittentes dans les deux genoux, et qui n'ont été accompagnées d'aucun autre phénomène objectif que quelques vagues craquements articulaires.

Obs. V. — Mineur de cinquante ans, atteint depuis huit ans d'un lupus qui occupe actuellement le dos du nez et les deux pommettes. Vers le milieu de février 1903 apparurent des douleurs rhumatoïdes légères dans les deux jarrets. Le malade, étant assis, souffrait surtout pour se relever. Il y avait un peu de douleur à la pression au niveau des tendons de la patte d'oie et du biceps crural, ainsi qu'au niveau de l'interligne articulaire dans le creux poplité. Les douleurs disparurent momentanément au cours et à la suite d'une récidive d'érysipèle; mais elles reparurent peu de temps après.

Chez nos 18 femmes atteintes de lupus tuberculeux plus ou moins grave, nous avons pu réunir également 7 cas de complications rhumatismales.

Nous allons en donner un résumé succinct :

Obs. VI. — Domestique de vingt-huit ans, de santé médiocre et de constitution lymphatique, qui eut à vingt et un ans une pleurésie suivie d'hémoptysies et dont le lupus débuta sous la narine gauche trois ans après. Actuellement, le lupus, de moyenne gravité, occupe les deux ailes du nez, une partie de la lèvre supérieure et quelques points disséminés sur la face. En octobre 1902, la malade fut atteinte à peu près en même temps : 1° de spina ventosa de la phalange et de la phalangine de l'index droit; 2° d'hyperostose de la partie moyenne de la crête du tibia droit; et 3° d'hyperostose de l'extrémité supérieure des trois derniers métacarpiens de la main gauche. Vers le milieu d'avril 1903 survint une nouvelle hyperostose de presque tout le cubitus droit. Ces hyperostoses, qui sont restées depuis, étaient douloureuses, surtout à leur début. Elles l'étaient un peu spontanément, mais surtout à l'occasion des heurts et des pressions. Aucune d'elles n'a disparu, et il reste toujours à leur niveau un peu de sensibilité aux pressions fortes. Je les considère comme un véritable rhumatisme tuberculeux des os, assez voisin d'ailleurs, comme symptômes et comme évolution, du spina ventosa que présentait la même malade.

Obs. VII. — Jeune fille de dix-sept ans, chétive et lymphatique, qui, de l'âge de trois ans à celui de dix, eut une série presque ininterrompue d'abcès froids ganglionnaires, et chez qui, à l'âge de dix ans, le lupus se développa sur une écrouelle et se substitua aux manifestations antérieures de la bacillose. Un an après le début du lupus tuberculeux, elle fut atteinte d'arthralgies des deux genoux, qui persistèrent plus d'une année. Actuellement, elle est atteinte d'un vaste lupus mutilant de la face et d'un lupus ulcéreux très étendu de l'avant-bras gauche. Vers le milieu de mars 1903, cette malade a recommencé à souffrir, mais seulement cette fois de son genou gauche. La douleur était spontanée, mais surtout provoquée par les mouvements amples et brusques. Elle n'empêchait pas toutefois la malade de marcher. Elle était accompagnée d'une légère tuméfaction de chaque côté du tendon rotulien. Le phénomène du choc rotulien existait aussi à un degré léger au genou gauche. Actuellement encore, cette arthralgie persiste avec les mêmes caractères.

Obs. VIII. — Jeune fille de vingt ans, de constitution lymphatique et d'état de santé moyennement bon, qui fut atteinte de lupus à l'âge de six ans et de tumeur blanche suppurée du coude droit à l'âge de dix ans. Actuellement, le lupus a mutilé la plus grande partie de la face, et l'œil droit a dû être énucléé.

En juin 1902, la malade commença à souffrir d'arthralgie du coude droit, qui persista trois mois environ. Depuis le mois de janvier 1903, elle se

plaint d'une douleur et d'une tuméfaction limitées sur le dos de l'avant-bras gauche, en dedans (par rapport à l'axe du membre) de l'apophyse styloïde du cubitus. Ce gonflement, sans hyperostose perceptible, et sans douleur à la pression sur le bord interne du cubitus, a persisté depuis.

Obs. IX. — Célibataire de trente-quatre ans, d'assez bonne santé apparente, bien qu'elle tousse un peu depuis ces quatorze dernières années, et qui est atteinte depuis deux ans de lupus tuberculeux du nez. Quelques mois avant l'apparition de son lupus, elle souffrit un peu du genou gauche. Une hydarthrose assez indolente s'y développa, qui persistait encore à la fin de mars 1903.

Obs. X. — Femme de quarante-deux ans, veuve d'un phtisique, qui, bien que de bonne santé apparente, tousse un peu depuis l'âge de trente-huit ans, et qui, depuis quatre ans seulement, est atteinte d'un lupus tuberculo-ulcéreux occupant tout le nez et la pommette gauche. Au commencement de février 1903, elle se plaignit d'arthralgie de la hanche gauche. Cette douleur, apparue pendant une période menstruelle, disparut à la période menstruelle suivante. Mais, en même temps, la douleur se reporta sur le poignet gauche, qui, sur son bord externe et un peu sur sa face dorsale, fut atteint de tuméfaction douloureuse. En même temps aussi se produisait une hyperostose légère, mais douloureuse, du dos de l'apophyse styloïde du cubitus.

Ces divers symptômes (gonflement du poignet et hyperostose) persistaient encore à la fin de juin 1903.

Obs. XI. — Domestique de trente-six ans, veuve d'un phtisique, qui, sur la cicatrice d'un ulcère de jambe situé derrière la malléole interne du pied gauche, vit, en octobre 1902, apparaître le début d'un lupus tuberculeux serpigineux. Cette lésion précéda un petit placard lupique du menton et fut suivie beaucoup plus tard de lymphangites gommeuses de la jambe correspondante. Presque en même temps que le lupus du pied, ou peu après, se développa une synovite avec épanchement dans la gaine du tendon d'Achille avoisinant. Cette synovite gênait considérablement la marche et ne disparut complètement qu'au commencement de mai 1903.

Obs. XII. — Célibataire de trente et un ans, cultivatrice, qui, après avoir beaucoup souffert dans son enfance et son adolescence, fut atteinte de lupus tuberculeux à l'âge de vingt-cinq ans. Actuellement, ce lupus, de médiocre gravité, occupe des plaques limitées sur la pommette droite et la narine gauche. Un an après le début de ce lupus, elle commença à se plaindre de faiblesse des jambes et de douleurs dans le tiers inférieur des deux fémurs. Douleurs spontanées et provoquées par la fatigue et la pression directe. Ces ostéalgies, sans hyperostose appréciable à travers les masses musculaires des cuisses, persistent encore avec les mêmes caractères.

Nous venons d'en finir avec nos observations de lupus willaniques compliqués de rhumatisme tuberculeux. Nous allons résumer main-

tenant les complications rhumatismales que nous avons pu observer chez deux femmes atteintes de papulo-tuberculides.

Obs. XII. — *Polyarthrite tuberculeuse*[1]. — Femme de quarante-six ans, indemne de syphilis, ayant eu jadis beaucoup d'embonpoint, et qui, mariée à un phtisique et devenue veuve, fut obligée d'exercer à quarante et un ans le métier d'apprêteuse. A dater de ce temps-là, elle eut à endurer beaucoup de privations. Depuis un an notamment, elle aurait maigri de 15 kilogrammes. L'affection actuelle a débuté en décembre 1902 par une hyperostose douloureuse sur la crête des tibias et par une extrême lassitude; puis, peu après, survinrent un épanchement douloureux dans les deux genoux, une tuméfaction douloureuse des deux poignets et des deux cous-de-pied et une hyperostose de l'apophyse styloïde du cubitus droit. Un mois après le premier début, apparurent sur le dos du poignet droit et sur le sommet de l'épaule gauche un certain nombre d'assez larges papules d'un rouge violacé, arrondies, peu infiltrées, isolées ou cohérentes, avec contours polycycliques, dont les unes se ramollirent et devinrent par la suite ulcéro-croûteuses et cicatricielles. Trois mois après le premier début de la maladie, se développa un spina ventosa de la première phalange du médius gauche et de la phalangine de l'index de la même main. A peu près en même temps que ce double spina ventosa, apparut une hyperostose douloureuse de l'extrémité inférieure du deuxième métacarpien de la main droite.

Entrée le 1er mai 1903 à la clinique de l'Antiquaille, la malade était très pâle, très amaigrie, se trouvait toujours lasse. Son état général était mauvais et elle avait une anorexie complète. Pendant un mois environ, elle eut très fréquemment le soir des températures de 38 degrés. A son entrée, ses genoux surtout, mais aussi ses poignets et ses cous-de-pied, étaient tuméfiés.

Au milieu de juin seulement, les épanchements des genoux avaient disparu. Genoux, poignets et cous-de-pied, quoiqu'un peu douloureux encore, étaient devenus cependant beaucoup plus libres de leurs mouvements. Seules, les hyperostoses restaient notablement douloureuses.

Cette polyarthrite rhumatismale très généralisée fut beaucoup plus aiguë que les rhumatismes lupiques que nous avons précédemment étudiés. A tel point qu'elle obligea pendant de longs mois et oblige encore, malgré une amélioration considérable, la malade à garder le lit.

Le salicylate de soude, administré d'abord à la dose de deux cachets de 0 gr. 50, puis, à dater du 10 juin, à la dose de 2 grammes par jour, paraissait, dans les heures qui suivaient son administration, calmer un peu les douleurs articulaires.

Obs. XIV. — Femme mariée, âgée de vingt-quatre ans et indemne de syphilis, qui depuis trois ans a toussé un peu et a maigri de 12 kilogrammes, et qui, il y a deux ans, au cours d'une unique grossesse qu'elle

1. Résumé d'une observation due à l'obligeance de M. le Dr Coignet.

mena à bien, vit apparaître sur le milieu de la fesse gauche un certain nombre de papules d'un rouge violacé, cohérentes, arrondies et de la dimension d'une pièce de 50 centimes. Successivement, ces papules s'ulcérèrent, devinrent purulentes et croûteuses. Six mois après, elles étaient toutes guéries, en laissant une plaque cicatricielle mince, pigmentée par endroits et à contours polycycliques. Un an après le début, apparurent un certain nombre de papules semblables sur le dos du poignet gauche, qui subirent pareille évolution et laissèrent les mêmes cicatrices. Il y a huit mois, se montrèrent sur la face postérieure de l'extrémité supérieure de l'avant-bras droit deux papules, semblables encore à toutes les autres, qui s'ulcérèrent et décollèrent autour d'elles la peau à une certaine distance. Ces deux ulcérations arrondies, atones, non croûteuses et sécrétant un pus mal lié, persistent encore avec leurs prolongements sous-cutanés.

Il y a quatre mois, la malade s'aperçut d'une hyperostose (restée douloureuse depuis) des 5 derniers centimètres antérieurs de la 8e côte gauche. A peu près en même temps, apparut une grosse hyperostose, restée douloureuse aussi, de l'extrémité inférieure du deuxième métacarpien de la main gauche. Qand nous prîmes son observation le 11 juin 1903, la malade présentait un état général très mauvais; le teint était jaune paille, la lassitude extrême, l'amaigrissement marqué. Elle avait de l'anémie, des maux de tête fréquents, des palpitations et un murmure veineux dans les jugulaires. En outre des hyperostoses plus haut décrites et des ulcérations de l'avant-bras droit, elle se plaignait d'un gonflement douloureux qui était apparu presque brusquement huit jours auparavant à la face postérieure de l'extrémité supérieure de son cubitus droit.

De cette statistique de 13 cas de rhumatisme tuberculeux, nous pouvons tirer provisoirement les remarques suivantes :

1° Le rhumatisme tuberculeux paraît rare chez les enfants au-dessous de 15 ans, qui sont, d'ailleurs, atteints plus souvent que les adultes de formes commençantes et légères de lupus willanique.

2° Le rhumatisme tuberculeux paraît fréquent, au contraire (dans la proportion de 12 fois sur 30), chez les adultes atteints de lupus willaniques mutilants et rebelles, comme ceux que nous avons généralement rencontrés chez nos hospitalisés de la clinique. Les lupiques, moins gravements atteints, qui étaient soignés à la consultation gratuite, étaient loin de fournir une proportion semblable.

3° De toutes les formes de rhumatisme lupique, la forme arthralgique (avec ou sans épanchement, avec ou sans tuméfaction des tissus articulaires) est la plus fréquente, puisque nous l'avons rencontrée, pure ou associée, dans la proportion de 8 cas sur 12. Ces arthralgies sont, en général, mono ou oligo-articulaires, médiocrement douloureuses, torpides, tenaces et rebelles à presque tous les traitements classiques. Elles disparaissent parfois momentanément pour récidiver ensuite sur la même articulation ou se transporter dans une

autre. Elle peuvent s'améliorer sans cause apparente ou sous l'influence d'une maladie fébrile. L'état du lupus concomitant ne paraît pas les influencer directement; et l'état général du lupique qui en est porteur n'a rien de spécial.

4° La forme ostéalgique, ou plutôt hyperostosique du rhumatisme lupique, que nous n'avons rencontrée, d'ailleurs, que chez la femme, est, après la forme arthralgique, la plus fréquente, car, en ne tenant compte que des cas absolument nets, nous l'avons observée, pure ou associée, chez la femme, dans la proportion de 4 fois sur 7. Si même à ce chiffre de 4, nous ajoutions les 3 cas d'hyperostoses douloureuses que présentaient nos deux femmes atteintes de tuberculides, nous arriverions, chez la femme, à une proportion de 6 sur 9.

5° A en juger par ces 6 cas, il semble que l'ostéalgie du rhumatisme lupeux ou tuberculidien n'aille guère sans le gonflement de l'os. Cependant, dans un cas d'ostéalgie du tiers inférieur des 2 fémurs, il nous a été impossible d'apprécier s'il y avait, ou non, hyperostose.

7° Nous avons rencontré la forme hydarthrosique du rhumatisme lupique, pure ou associée, dans 3 cas sur 12.

8° Les tuberculides peuvent, comme le lupus de Willan, se compliquer de manifestations rhumatismales. Témoins nos 2 cas de tuberculides compliqués : l'un, d'hyperostoses douloureuses multiples; l'autre, d'hyperostoses, de spina ventosa et de polyarthrite douloureuse presque aiguë, simulant à s'y méprendre le rhumatisme le plus franc. L'état général de ces deux malades était très profondément délabré.

Pour ce qui est de la pathogénie du rhumatisme lupique ou tuberculidien, il semble que, pour expliquer sa limitation, ses récidives et sa fixité sur un point déterminé, il faille invoquer une cause de germination et de reviviscence locales bien plutôt qu'une action toxinienne générale et à distance. Nous n'avons aucune compétence pour pénétrer plus avant dans l'étude de ce problème. Cependant, d'après M. le professeur Poncet, dont la manière de voir nous semble très ingénieuse, rien ne prouve que le bacille de Koch ne puisse produire dans l'organisme autre chose que des granulations, des tubercules et des fongosités. Tout le monde semble avoir admis comme un dogme, mais personne n'a jamais démontré que cette signature anatomo-pathologique soit absolument nécessaire et que le bacille de Koch, véhiculé dans les tissus osseux ou synoviaux, n'y puisse déterminer un processus inflammatoire banal.

LES TUMEURS
DU CORPUSCULE RÉTRO-CAROTIDIEN

PAR MM.

Paul RECLUS, et **Maurice CHEVASSU**,

Professeur agrégé
à la Faculté de Médecine de Paris,
Chirurgien de l'hôpital Laënnec,
Membre de l'Académie de Médecine.

Aide d'anatomie
à la Faculté de Médecine de Paris,
Interne à l'hôpital Laënnec.

(*Suite et fin* [1].)

ÉVOLUTION. — PRONOSTIC.

Les tumeurs du corpuscule carotidien s'accroissent lentement. Huit fois sur onze, elles n'ont été opérées que plus de quatre ans après leur début apparent; les plus anciennes avaient huit ans, dix ans, seize ans; celle de von Heinleth datait de quarante ans. Trois autres, par contre, ont été opérées dans les premiers mois de leur évolution. En général, leur volume s'accroît avec leur durée.

Voulons-nous dire par là que l'évolution soit toujours uniforme? Pas le moins du monde. Nous ne croyons pas que l'opération ait saisi au hasard telle ou telle phase de l'accroissement indéfini d'une tumeur toujours la même. Cinq fois, il est dit explicitement dans les observations que la tumeur, depuis quelque temps, quelques mois, quelques années, s'accroissait plus vite. Peut-être sommes-nous en présence de néoplasmes à allures bénignes, pouvant conserver indéfiniment ces allures, mais pouvant aussi accélérer leur marche, et prendre les caractères de la malignité.

Dans un cas, le cas II de Kopfstein et Maydl, la malignité était indiscutable, puisqu'un ganglion lymphatique était en grande partie envahi par le néoplasme. Il est seulement regrettable que Kopfstein, à l'occasion de ce cas unique, n'ait pas cru nécessaire de faire la description histologique minutieuse de sa tumeur et d'en donner des reproductions; tandis qu'il se contente de dire qu'elle était sem-

1. Voir le numéro d'août 1903.

blable aux cas jusque-là connus, et en particulier à celui qu'il avait eu l'occasion lui-même de décrire récemment. Cette réserve faite, c'est là le seul cas certainement malin que nous connaissions.

La récidive est un moins sûr garant de malignité que la greffe intra-ganglionnaire. Elle s'est produite dans un cas, celui de Paltauf et Albert. Or, c'est justement le seul, parmi ceux que rapporte Paltauf, dans lequel on ait pu en grande partie séparer la tumeur des vaisseaux, et se contenter de réséquer la seule carotide externe. Nous sommes en droit de nous demander si un fragment de la tumeur n'est pas resté au contact de l'un des vaisseaux respectés; son accroissement ultérieur expliquerait très simplement la récidive. En tout cas, l'aspect microscopique de ce néoplasme, tel qu'on le trouve figuré dans les planches de Paltauf, est semblable à celui des autres tumeurs figurées par le même auteur.

Que penser, maintenant, de l'affirmation de Marchand, qui se contente de dire que son angio-sarcome présentait des caractères non douteux de malignité? Une récidive ou une généralisation auraient seules pu remédier à l'insuffisance des bases d'une semblable appréciation; or, le malade mourut des suites opératoires.

Plaçons-le donc parmi les cas peut-être malins, à côté de la tumeur qui récidiva. Nous avons donc ainsi deux cas dans lesquels la malignité était discutable, un seul dans lequel on peut l'affirmer nettement.

En face de ces cas, nous en trouvons 8 à allures bénignes. Nous pouvons les croire tels : les tumeurs étaient encapsulées, s'étaient accrues lentement, dataient de longtemps. Nous n'avons cependant de résultats éloignés que pour 3 d'entre elles, celles de Paltauf et Maydl, de Paltauf et Gersuny, et de von Heinleth; elles n'avaient pas récidivé après quatre ans.

En définitive, les tumeurs du corpuscule carotidien ont en général des allures bénignes. Quelques-unes pourraient prendre, par la suite, mais en général assez tard, après quatre ans et plus, un caractère malin. La plupart restent indéfiniment bénignes; elles provoquent des sifflements d'oreille, des douleurs de tête, des vertiges. D'ailleurs, ces troubles de compression peuvent n'apparaître qu'à une période très tardive; chez la malade de Heinleth, ils s'étaient fait attendre quarante ans.

Diagnostic.

Quand on constate dans la région carotidienne, au niveau et au-dessus du cartilage thyroïde, une tumeur unique, assez molle, pul-

satile sans expansion, et développée lentement, on est en présence d'une tumeur du corpuscule rétro-carotidien. Nous croyons le diagnostic facile pour qui connaît la possibilité de pareilles tumeurs. Maydl, qui en a observé 3 cas, a porté pour les deux derniers un diagnostic exact. Von Heinleth, aussi, a fait le diagnostic. Dans notre cas, nous avons très nettement porté le diagnostic de tumeur de la glande carotidienne, connaissant ces tumeurs, grâce à des études que nous poursuivons actuellement sur les néoplasmes embryonnaires du cou, d'origine branchiale.

Hormis ces 4 cas, les diagnostics portés ont été ceux de : ganglion tuberculeux, de lympho-sarcome de la gaine des vaisseaux, de fibro-lipome, d'anévrysme.

Nous n'insisterons pas sur les caractères différentiels de nos tumeurs. Une séméiologie exacte, qui conduit à un diagnostic topographique précis, fait faire, pour ainsi dire par exclusion, le diagnostic véritable.

Ces tumeurs ne sont pas des tumeurs vasculaires; elles n'ont pas l'expansion très nette de l'anévrysme; elles n'ont pas la réductibilité en édredon et l'augmentation au moment de l'effort, que présentent les tumeurs veineuses de la gaine que l'un de nous a décrites en 1882[1].

Ces tumeurs sont des tumeurs solides, molles, périvasculaires.

Les ganglions tuberculeux sont plus durs ou tout à fait fluctuants; ils forment des tumeurs multiples.

Le lympho-sarcome de la gaine des vaisseaux, s'il existe, l'épithélioma branchial du cou, sont des tumeurs malignes, dures, qui adhèrent partout, et se développent avec rapidité.

Parmi les tumeurs du cou, à allures bénignes, qui pourront être confondues avec les néoplasmes de la glande carotidienne, nous ne voyons guère qu'une tumeur thyroïdienne aberrante, ou un branchiome mixte.

Or, les tumeurs thyroïdiennes aberrantes, qui pourraient, par leur consistance et leurs caractères bénins, remplir les conditions du problème, n'ont jamais, à notre connaissance, été signalées au niveau de la bifurcation carotidienne. Quant aux branchiomes mixtes[2], ils sont en général plus superficiels et plus durs.

1. Paul Reclus, Sur une observation d'angiome caverneux en communication directe avec la veine jugulaire, *Bull. et Mém. Soc. Chir. de Paris*, 1882, p. 342-347.
2. Maurice Chevassu, Les branchiomes cervicaux, *Gaz. hebd. de Méd. et de Chir.*, 17 août 1902, p. 769.

TRAITEMENT.

Toutes les tumeurs du corpuscule carotidien ont été jusqu'ici traitées chirurgicalement et extirpées. Mais leur extirpation n'a jamais été chose facile. Deux fois seulement, dans le cas de Heinleth et dans le nôtre, on est parvenu à séparer par dissection la tumeur des carotides qui l'embrassaient, et à enlever la tumeur en respectant les vaisseaux; une autre fois, Albert put faire une dissection partielle, et parvint à enlever sa tumeur en ne réséquant que la carotide externe. Mais, dans les 8 autres cas, l'union des vaisseaux et du néoplasme était telle que l'ablation a nécessité la résection de toute la fourche carotidienne, c'est-à-dire d'une partie plus ou moins considérable de la carotide primitive, de la carotide interne et de la carotide externe. Bien plus, la jugulaire interne a été réséquée quatre fois; le pneumogastrique, trois fois; le sympathique, deux fois; le grand hypoglosse, une. C'est dire que, sauf exception, l'ablation de pareilles tumeurs ne va pas sans des délabrements considérables.

Les résultats sont là pour souligner la gravité réelle des interventions de ce genre. Sur les 8 cas dans lesquels on a réséqué la fourche carotidienne, on trouve 2 morts, soit 25 p. 100 : le malade de Dittel mourut en quelques heures d'hémorragie; celui de Riegner succomba le septième jour, et sa mort fut mise sur le compte d'une broncho-pneumonie du vague, car le vague, lui aussi, avait été sectionné. Restent 6 cas de guérisons, mais quelles guérisons! Le premier opéré de Maydl fait, au cinquième jour, une hémiplégie droite avec aphasie; quatre ans après, l'aphasie n'avait pas encore complètement disparu; le second s'en tire avec une sensation continuelle de gêne dans l'arrière-gorge; mais le troisième, chez lequel le pneumogastrique et le sympathique ont été sectionnés, garde une voix rauque et nasillarde, une certaine gêne à déglutir les aliments solides; il ressent dans la trachée des chatouillements qui le font tousser sans cesse; il a de temps en temps des vertiges; sa pupille est rétrécie, sa langue est déviée à gauche, et Kopfstein se félicite de cet heureux résultat! Gersuny, chez son opéré, n'observe qu'une parésie légère de la corde vocale gauche. Malinovsky, lui, se contente de dire guérison, et cependant le pneumogastrique avait été sectionné. Quant à l'opéré de Siniouschine, il s'en tire à très bon compte, avec une déviation de la langue et un abaissement léger de l'angle droit de la bouche.

De pareils résultats condamnent, à notre avis, de façon absolue

les résections étendues du paquet vasculo-nerveux du cou pour tumeurs de la glande carotidienne. Qu'on risque les accidents possibles d'une résection de la carotide primitive, les inconvénients certains d'une ablation du sympathique, et surtout du pneumogastrique, quand il est impossible d'enlever autrement une tumeur maligne, nous l'admettons tout à fait, à tel point que nous avons pratiqué nous-mêmes, l'an dernier, pour un branchiome malin, un véritable évidement de la partie latérale gauche du cou. Mais, pour des tumeurs qui sont probablement bénignes, qui, en tout cas, peuvent garder très longtemps, indéfiniment, des allures bénignes, sans provoquer de troubles sérieux, ni même de gêne considérable, nous croyons que la résection du paquet vasculo-nerveux est un remède pire que le mal.

La dissection paraît être le seul traitement chirurgical convenant aux tumeurs qui nous occupent. Elle est, assurément, très délicate; mais elle est, à coup sûr, moins dangereuse que la résection; les craintes d'hémorragie, basées sur la blessure des vaisseaux nourriciers du corpuscule, sont plus théoriques que réelles; la dénudation des carotides sur une certaine longueur semble possible sans inconvénient; le seul reproche qu'on puisse faire à la méthode, c'est d'exposer davantage à la récidive, par suite d'une ablation incomplète, et c'est en effet ce qui semble s'être produit chez le malade d'Albert.

Et cependant, cette méthode n'est pas encore exempte de tous inconvénients; les manipulations inévitables du paquet vasculo-nerveux, les tiraillements, les infiltrations sanguines, peuvent provoquer des paralysies passagères : la malade de Heinleth conserva pendant trois mois un léger affaiblissement de la voix; la nôtre présente, à l'heure actuelle, une parésie du côté gauche de la langue, bien que l'hypoglosse n'ait pas été sectionné, et une paralysie des filets buccaux inférieurs du facial. Bien plus, il peut arriver qu'au cours d'une dissection minutieuse, on blesse l'un des gros vaisseaux; on peut alors être amené, malgré tout, à pratiquer sur une des carotides une suture latérale, ou même à lier secondairement la carotide primitive. Enfin, et surtout, on ne sait jamais, avant d'opérer, si la dissection sera possible.

Nous ne connaissons, en effet, aucun élément clinique capable de nous guider à cette occasion. *A priori*, on aurait pu croire que les tumeurs petites, prises dans les premières phases de leur évolution, allaient présenter le minimum d'adhérences. Il n'en est rien : les plus petites tumeurs n'ont pu être enlevées que grâce à la résection des vaisseaux. Inversement, la tumeur la plus volumineuse de

toutes et la plus ancienne, celle de Heinleth, a pu être entièrement disséquée. Heinleth en avait conclu que les tumeurs plus vieilles et plus volumineuses étaient moins adhérentes aux vaisseaux que les tumeurs plus jeunes et plus petites. Et cependant, s'il ne connaissait alors, ni la deuxième observation de Kopfstein, ni celle de Siniouschine, il connaissait l'observation I de Kopfstein; or, à eux trois, ces derniers cas réunissent, hormis celui de Heinleth, les tumeurs les plus volumineuses et les plus anciennes; toutes trois ont nécessité dans leur ablation la résection des vaisseaux. Au contraire, la tumeur que nous avons pu disséquer n'était ni très volumineuse, ni très ancienne. Nous croyons donc que rien, avant l'opération, ne permettra de dire que tel néoplasme sera disséquable, que tel autre ne le sera pas.

La conclusion s'impose. Toute opération entreprise contre les tumeurs du corpuscule rétro-carotidien peut se terminer par la résection du paquet vasculo-nerveux du cou. Une intervention ne doit donc être tentée que si des troubles fonctionnels sérieux, ou une évolution rapide, à allures malignes, justifient cette tentative dont les conséquences peuvent être graves. Hormis ces cas, nous pensons que le chirurgien doit s'abstenir.

Observations.

Nous rapportons ici les dix observations, publiées avant la nôtre, de tumeurs du corpuscule rétro-carotidien. Nous avons reproduit intégralement toute la partie clinique; nous avons résumé la partie anatomo-pathologique, en rapportant aussi succinctement que possible les très longues descriptions histologiques des auteurs allemands.

Observation I (Marchand, 1891, et Riegner, 1880). — La malade, âgée de trente-deux ans, avait remarqué depuis quatre ans et demi l'existence d'une tumeur cervico-latérale droite. Depuis sa vingt-deuxième année, elle était sujette à des attaques d'épilepsie; plus tard, elle s'est mise à souffrir fréquemment de violents maux de tête, mais jamais ils n'ont été prédominants du côté droit. Bien que la tumeur n'ait jamais gêné particulièrement la malade, elle désire en être débarrassée. Il n'existait du côté du sympathique aucun phénomène spécial. La tumeur était située sous l'angle de la mâchoire; l'on sentait une pulsation très nette dans toute la région qu'elle occupait. Diagnostic : lymphome.

L'opération fut entreprise le 22 juin au soir. Elle montra que la carotide était englobée dans la néoformation, et que l'extirpation était impossible sans ligature de la carotide et de la veine jugulaire. Pendant l'opération, la malade fut frappée de collapsus. Le lendemain, quoique sans fièvre, elle eut

un frisson; le soir, la température s'éleva; le pouls, très rapide, marquait de 140 à 160 pulsations. Puis apparurent des douleurs dans le côté gauche de la poitrine; les pupilles étaient rétrécies. La mort survint le 1er juillet.

A l'autopsie, la plaie ne présentait pas trace d'infection, mais le sympathique et le vague étaient sectionnés. La mort avait été causée par une broncho-pneumonie double, suite probable de la section du vague. On ne trouva pas de métastase.

La tumeur extirpée avait le volume d'un œuf de poule; elle présentait 3 centim. 1/2 de haut, 3,8 de large, et 5,5 d'épaisseur. L'un des côtés de la tumeur était lisse, l'autre présentait quelques bosselures. La carotide primitive et sa bifurcation étaient englobées dans la tumeur. La veine jugulaire interne lui était unie par un tissu lâche, et passait en dehors de la convexité du néoplasme.

Marchand fait de sa tumeur un angio-sarcome alvéolaire, qui présentait un caractère de malignité non douteux. Il considère cette tumeur comme un cas unique.

Le cas suivant est publié dans le travail de Maydl sur « le pronostic de l'hémiplégie après ligature de la carotide », et il a été présenté dans la séance de la *Société des Médecins de Vienne* du 12 mars 1886.

Obs. II (Paltauf, 1892, et Maydl, 1886). — Le docteur Ferenez, âgé de vingt-huit ans, avait remarqué depuis un semestre l'apparition d'une tumeur de la région sus-hyoïdienne gauche; son volume se rapprochait de celui d'un œuf de pigeon. La tumeur fut prise pour un lymphome, puis pour un anévrisme; c'est pour le traiter par la compression que le malade me fut envoyé à Vienne.

Le 25 janvier 1886, l'état était le suivant :

Tumeur, du volume d'un œuf de pigeon, occupant la région sous-maxillaire gauche, de limitation exacte difficile, transmettant très nettement les pulsations de la carotide, mais sans expansion. Il était impossible de saisir, de soulever la tumeur. Elle fut prise pour un lymphome des ganglions lymphatiques de la gaine des vaisseaux.

L'opération fut pratiquée le 26 janvier. Elle montra que la tumeur embrassait en arrière la partie terminale de la carotide primitive, à ce point qu'un cinquième seulement de la face antérieure, périphérique, était libre; elle s'étendait entre les branches de la carotide et les entourait. On dut pratiquer la ligature de la carotide primitive, des carotides externe et interne, de la thyroïdienne et de la pharyngienne ascendante; et les portions de ces vaisseaux que la tumeur embrassait furent enlevées avec elle. La plaie était en bonne voie de guérison, quand, le cinquième jour après l'opération, se produisit une hémiplégie, avec paralysie du facial et de l'hypoglosse, du côté droit, le tout accompagné d'aphasie; les premiers

phénomènes disparurent peu à peu, puis complètement; l'aphasie persista très longtemps.

D'après les renseignements fournis par un collègue en juin 1890, aucune récidive n'était survenue; il n'existait plus aucun trouble; c'est à peine si par moments il existait encore quelques indices de l'aphasie.

La tumeur a le volume d'un œuf de pigeon; elle est située dans la fourche, et sur la partie postérieure de la carotide primitive; elle embrasse aussi presque complètement ses branches; elle est assez dure et ferme; elle présente une enveloppe conjonctive lâche, parcourue par des filaments et des faisceaux; sous cette enveloppe, il existe encore une capsule délicate, presque transparente, qui adhère intimement à la tumeur. Une coupe presque sagittale montre que la tumeur est très sanguine, brun rouge, notamment dans sa partie inférieure. On distingue dans cette partie inférieure une couche corticale, large de près de 1 centimètre, plus molle, d'apparence finement granuleuse, avec quelques travées radiées, et une partie centrale, en partie fibreuse, grossièrement trabéculée, et parcourue par de larges vaisseaux.

Un rameau artériel, de plus de 1 millimètre de diamètre, s'échappe à ce niveau de la face postérieure de la carotide. Il a été réséqué plus de 1 centimètre de carotide primitive, et à peu près 1 centimètre de ses branches, enfouies dans la tumeur.

Le premier examen microscopique fut pratiqué sur des coupes congelées. La tumeur avait une structure nettement alvéolaire; les alvéoles étaient limités par un stroma assez délicat; ils contenaient des amas de cellules épithéliales. On crut à une métastase ganglionnaire consécutive à un cancer du corps thyroïde passé inaperçu : c'est l'hypothèse qu'on trouve exprimée dans le protocole de l'Institut. La tumeur fut conservée dans l'alcool : sa situation bien particulière dans la bifurcation de la carotide en faisait un excellent sujet de démonstration.

L'examen de préparations fixées rendit des plus douteux le premier diagnostic. On fit de nouveaux examens sans arriver à porter un diagnostic définitif. Maydl présenta la tumeur sous le titre d'endothéliome de la gaine des vaisseaux avec transformation fibreuse; en raison de la grande richesse en vaisseaux, ce paraissait encore être là l'interprétation la plus vraisemblable.

Un examen microscopique pratiqué récemment a montré que la tumeur était formée d'alvéoles délicats, limités par des capillaires, et remplis par des amas compacts de cellules polygonales, se mettant en contact intime avec les parois.

Obs. III (Paltauf, 1892, et Dittel, 1886). — F. Schubert, trente-deux ans, opéré le 18 mai 1886 par le professeur Dittel, avait remarqué depuis plusieurs mois une tumeur cervicale latérale droite, qui s'était accrue rapidement dans les dernières semaines. On trouvait, sous la mâchoire droite, une tumeur du volume d'un œuf de poule, peu mobile, sans adhérences à la peau.

L'extirpation de la tumeur fut rendue singulièrement difficile par la vascularisation des parties voisines. On vit que la tumeur entourait de tous côtés la fourche de la carotide; et l'on dut lier, au-dessous de la tumeur, la veine jugulaire et la carotide primitive, au-dessus les carotides externe et interne; on enleva de plus une deuxième tumeur grosse comme une noisette : c'était un ganglion lymphatique, comme le montra plus tard l'examen histologique. Quelques heures après l'opération, survint une hémorragie colossale, qu'on parvint à arrêter, mais l'anémie fut telle que la mort survint avant même qu'on eût tenté de faire la transfusion.

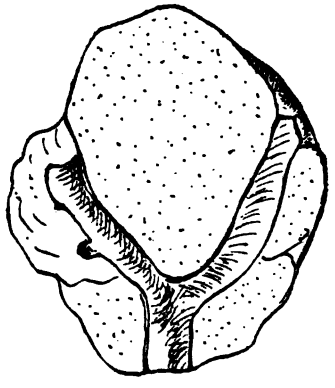

Fig. 4. — Coupe frontale de la tumeur de l'obs. III (d'après PALTAUF).

A l'autopsie, on trouva l'artère carotide primitive coupée, comme aurait pu le faire une section transversale faite avec un instrument tranchant; elle était rétractée dans la gaine vasculaire, elle-même infiltrée de sang jusqu'à la sous-clavière. Les vaisseaux présentaient dans leur paroi des taches jaunes, d'apparence graisseuse; ils étaient extrêmement friables; des ligatures pratiquées sur la carotide gauche, dans les mêmes conditions qu'elles avaient été faites à droite, ont coupé l'artère jusqu'à sa gaine celluleuse.

La tumeur est plus grosse qu'un œuf de poule; elle a 6 centimètres de long sur 4 de large, et semble entourée d'une capsule cellulaire lâche, dans laquelle on voit encore les vestiges de plusieurs ligatures. La tumeur est bien limitée, et plus convexe en arrière qu'en avant; le plan frontal qui l'a sectionnée dans son plus grand diamètre divise les vaisseaux sur toute leur longueur, y compris la bifurcation, et sépare la masse en deux moitiés antérieure et postérieure. La tumeur est développée à la bifurcation de la carotide; elle enveloppe les branches de la carotide et contracte avec elles des adhérences intimes; elle n'est au contraire solidement unie à la carotide primitive qu'au niveau de sa bifurcation; plus bas, elle en est séparée par un tissu lâche, facilement décollable.

La consistance est modérément dure, plutôt élastique. La tumeur, gris rouge foncé, presque noire, paraît contenir beaucoup de sang. Des traînées conjonctives épaisses la séparent en différents lobes.

Dans la tumeur, on trouve 4 centimètres de la carotide primitive, 2 centim. 1/2 de la carotide externe, et 2 centimètres de la carotide interne. Les vaisseaux sont complètement englobés dans le néoplasme; leur paroi est amincie; la couche moyenne est prise déjà; elle est presque transparente. De la carotide interne partent plusieurs branches artérielles, dont deux plus grosses, qui pénètrent dans la tumeur.

Au microscope, tubes cellulaires cylindriques pleins, limités par des

cavités sanguines à paroi formée d'un simple endothélium. C'est le même aspect que la tumeur précédente. Au centre de la tumeur, zones fibreuses, pauvres en cellules. A un fort grossissement, on voit les cellules, aplaties, au contact de la face externe des tubes endothéliaux; elles en sont très souvent séparées par une petite épaisseur de substance fondamentale, ou par un léger épanchement sanguin.

Obs. IV (Paltauf, 1892, et Gersuny, 1886). — Je dois la troisième tumeur à l'obligeance du docteur Gersuny. Elle appartenait à une jeune fille de dix-huit ans. C'était une tumeur du volume d'un petit œuf, développée dans le côté gauche du cou, à deux travers de doigt au-dessous de la mastoïde, à la face profonde du sterno-mastoïdien. La patiente souffrait en outre d'une pleurésie, était faible et pâle. Étant donné cette affection concomitante, la tumeur fut prise pour un banal lymphome tuberculeux, et l'opération ajournée pour permettre à la malade de se remettre de sa pleurésie et de se fortifier. Quand l'extirpation décidée fut entreprise, six mois après, on fut très surpris de tomber sur une tumeur qui entourait à ce point la partie terminale de la carotide primitive qu'elle ne put être enlevée qu'après une résection de cette carotide, de la carotide externe et de la carotide interne. La plaie se réunit sans aucune réaction; il n'y eut qu'une légère parésie de la corde vocale gauche. Aujourd'hui, l'opération date de quatre ans, et aucune récidive ne s'est produite; la malade se porte bien et a une mine florissante.

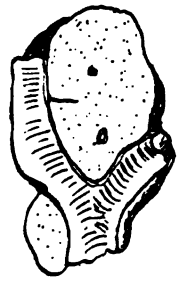

Fig. 5. — Coupe frontale de la tumeur de l'obs. IV (d'après Paltauf).

La tumeur présentait une longueur de 3 1/2 centimètres et une largeur de 2; elle était, elle aussi, située dans la bifurcation de la carotide. La surface est légèrement bosselée; elle est tapissée par une capsule de tissu conjonctif lâche, sous laquelle on trouve encore une très fine membrane qu'il est presque impossible d'en séparer.

Sur la coupe, la tumeur est blanche. Elle contient dans son intérieur 1 centimètre de carotide primitive, 2 centimètres de carotide interne, plus de 1 centimètre de carotide externe; ces deux derniers vaisseaux sont entièrement enfouis et fixés jusqu'à leur tunique musculaire.

L'aspect microscopique est le même que dans les deux cas précédents. La tumeur est particulièrement riche en masses d'une substance homogène et brillante, qui représente des amas cellulaires en dégénérescence hyaline.

Obs. V (Paltauf, 1892, et Albert, 1889). — Opération pratiquée par H. Albert dans la maison de santé du docteur Eder, le 14 mars 1889. J'extrais des registres de cet établissement les notes suivantes.

N° 5149. — J. K..., homme de trente-cinq ans. Tumeur inter-carotidienne du côté droit, remarquée depuis cinq ans; croissance plus rapide depuis un an. Une ponction exploratrice retira du sang pur. Extirpation de la

tumeur, grosse comme une pomme, après écartement du sterno-mastoïdien, et ligature de la carotide externe. Tamponnement à la gaze iodoformée, suture; guérison.

La tumeur a 5 à 6 centimètres de long, et 9 centimètres environ de circonférence. On voit à sa superficie les sillons dans lesquels étaient couchés les vaisseaux qu'on en a séparés. Aussi semble-t-elle formée de deux tumeurs : l'une, hémisphérique, bombe dans la bifurcation, pendant que l'autre, en arrière, s'étend en forme de crochet entre la carotide interne et la carotide primitive.

La tumeur, plutôt molle, même flasque, est entourée par une couche de tissu conjonctif, sous laquelle se trouve, solidement adhérente, une capsule semblable à celle que l'on trouve à la surface de beaucoup d'organes. Sur la surface de section, la tumeur, très vasculaire, présente toutes les teintes entre le gris sombre et le rouge foncé; elle est parcourue par de nombreux vaisseaux qui lui donnent un aspect spongieux.

Au microscope, la tumeur est formée par des vaisseaux sanguins larges, à parois minces, et par des cellules disposées en cylindres ou en amas. La tumeur était très bien conservée; c'est sur elle surtout que Paltauf a étudié les rapports des cellules et des parois capillaires; « autour du tube endothélial se disposent, en une couche continue, d'assez grosses cellules aplaties, dont le noyau n'est pas toujours intéressé par la coupe. A ces cellules sont adossées directement des cellules volumineuses, aplaties et polyédriques, donnant l'aspect d'un épithélium stratifié. » Les cellules centrales de l'amas ne sont pas toujours au contact les unes des autres; on peut apercevoir entre elles une substance fondamentale, finement fibrillée, qui semble suinter des cellules, et donne à ces points l'apparence du tissu conjonctif.

Paltauf ajoute : « Au bout d'un an, il s'est produit une récidive; elle a été extirpée, mais malheureusement la pièce n'est pas arrivée jusqu'à moi ».

Obs. VI (Koppstein, 1895, et Maydl, 1893). — J. K..., quarante-six ans; famille bien portante; prétend elle-même avoir toujours été bien portante. Elle souffrit cependant à trois reprises d'une amygdalite phlegmoneuse. L'affection actuelle dure depuis de longues années. Il y a seize ans, la malade avait déjà constaté, dans sa région cervicale gauche, l'existence d'une petite tumeur. La tumeur ne la gênait d'ailleurs en aucune façon. C'est dans ces derniers temps seulement qu'à la suite d'un surmenage, des douleurs ont apparu dans le côté gauche de la tête.

L'examen pratiqué le 15 juin 1893 permet de constater, sous le bord du maxillaire inférieur gauche, l'existence d'une tumeur peu proéminente, mal limitée, du volume d'un œuf de poule; elle est mollement élastique, finement granuleuse à sa partie supérieure. Elle est animée de pulsations très nettes, liées à la transmission des pulsations de la carotide. Il n'existe aucun trouble du côté du vague ou du sympathique. Ayant eu l'occasion d'observer antérieurement un cas analogue, Maydl porta le diagnostic exact. L'extirpation est pratiquée de la façon suivante : on fait un lambeau cutané dont la base répond au bord inférieur du maxillaire. On

récline en dedans le sterno-mastoïdien. On lie la jugulaire interne, adhérente à la capsule de la tumeur.

La carotide primitive et ses grosses branches étaient incluses dans le néoplasme; il était impossible de séparer les vaisseaux des profonds sillons dans lesquels ils étaient inclus. La capsule de la tumeur était très vasculaire, et parcourue par des veines du volume d'un tuyau de plume. On ne put pratiquer l'extirpation qu'en réséquant la bifurcation de la carotide; ligature de la carotide primitive au-dessous de la tumeur, des carotides externe et interne, et de la pharyngienne ascendante, au-dessus. Dès lors la tumeur était isolée; elle tenait encore à la musculature de la face antérieure de la colonne vertébrale; à ce niveau, l'opération fut particulièrement difficile, et l'on dut placer de nombreuses ligatures.

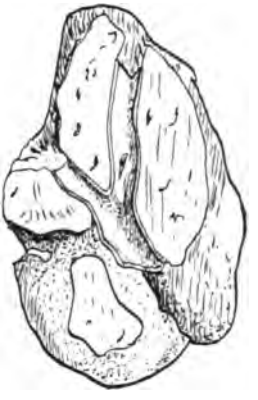

Fig. 6. — Coupe frontale de la tumeur de l'obs. VI (d'après Koepfstein).

Les suites opératoires furent très favorables. Les phénomènes d'anémie, considérables au début, disparurent bientôt. La température resta toujours normale. La malade sortit le 4 juillet avec une plaie complètement cicatrisée, mais avec une dilatation pupillaire à droite, bien qu'on n'eût jamais remarqué chez elle aucun trouble nerveux. Elle a été revue six mois après : il n'y avait pas de récidive; la pupille était en dilatation modérée; mais la malade se plaignait d'une sensation de gêne dans l'arrière-gorge, due sans doute à la fixation de cette partie du pharynx par le tissu de cicatrice.

Par son aspect macroscopique, la tumeur est analogue à celles qu'on a décrites jusqu'alors. Dimensions : 6, 4, et 2 1/2 centimètres. Face interne, lisse. Face externe, grossièrement bosselée, et divisée en 3 parties par 3 profonds sillons dans lesquels sont couchées les 3 carotides enlevées avec le néoplasme, à savoir, 1 centimètre de la carotide primitive, 1 centimètre de la carotide interne, et 2 de la carotide externe. La consistance est modérément dure; ce n'est qu'en quelques points, particulièrement dans la zone supéro-externe, qu'on rencontre des parties vraiment dures.

A la coupe, la tumeur est brun-rouge-gris; elle ressemble beaucoup à un goitre parenchymateux.

Au microscope, structure alvéolaire. Alvéoles délicats, remplis de grosses cellules au niveau des points mous du néoplasme, entourés par de puissantes cloisons conjonctives au niveau des points durs. Des vaisseaux se ramifient en grand nombre dans le stroma; leur paroi est en général très mince. Les grosses cellules qui remplissent les alvéoles se placent sous la paroi endothéliale; mais, en de nombreux points, il s'interpose entre les capillaires et les cellules une bande de tissu fibreux.

Les figures annexées au travail de Kopfstein ne laissent aucun doute sur la similitude de sa tumeur et de celles de Paltauf. Pas une fois cependant il ne prononce les noms d'endothéliome ou de périthéliome.

Kopfstein donne enfin une figure représentant l'envahissement par la tumeur de la couche adventice et même de la couche élastique de la carotide interne.

Obs. VII (Kopfstein et Maydl, 1895). — Le début remonte à quatre ans. Conformément aux cas connus, la tumeur était peu gênante; depuis quelque temps, le malade se plaignait cependant d'entendre avec difficulté, et de ressentir des sifflements dans l'oreille correspondante.

Tel que nous le voyons à son entrée, le 6 février 1895, le malade est un homme de trente-quatre ans, bien portant. La tumeur occupe le côté gauche du cou; elle s'étend en haut jusqu'à l'apophyse mastoïde, en arrière, jusqu'au bord antérieur du sterno-mastoïdien; en avant, jusqu'au prolongement du bord postérieur du masséter; en bas, jusqu'au niveau de l'échancrure thyroïdienne. La tumeur faisait à la surface du cou une saillie, surtout accentuée en bas. La peau était normale à son niveau; sa surface était grossièrement bosselée. Au pôle inférieur, on sentait facilement quelques ganglions infiltrés, durs, du volume d'une amande. La tumeur présentait à sa partie inférieure une consistance dure; elle était mollement élastique à la partie postéro-supérieure. Toute la tumeur était pulsatile, comme un véritable anévrysme; à l'auscultation, on entendait à sa surface, à chaque systole, un murmure intense. Quand on comprimait la tumeur, elle diminuait considérablement, pour se regonfler successivement dès que cessait la pression. La compression de la carotide primitive faisait disparaître les battements sans que pour cela la tumeur diminuât de volume.

L'extirpation, qui fut pratiquée le 14 février par le professeur Maydl, fut difficile; le volume était inaccoutumé, et, de plus, le pôle supérieur remontait en crochet le long de la paroi latérale du pharynx jusqu'à la base du crâne. Prévoyant que la marche de l'opération serait celle des cas précédents, on crut avantageux de tracer un lambeau cutané, qui commençait sous la mâchoire, à 4 centimètres de la ligne médiane, pour gagner la partie moyenne du sterno-mastoïdien, puis le bord postérieur de la mastoïde. Le tiers supérieur de la carotide primitive et sa bifurcation étaient couchés dans la tumeur; l'union était intime au point qu'il n'y avait pas à songer à séparer les carotides par dissection; on dut ainsi lier la carotide primitive en bas, les carotides externe et interne en haut; l'étendue du néoplasme était telle qu'on dut lier en même temps la thyroïdienne supérieure, la linguale, la faciale et la pharyngienne ascendante. La jugulaire interne fut réséquée sur une longueur égale à celle de la tumeur, à laquelle elle était unie par un tissu conjonctif lâche. Enfin, l'on dut extirper quelques nerfs importants : le pneumogastrique, qui reposait sur la convexité de la tumeur et lui était uni sur une longueur de deux centimètres; le sympathique, qui,

en arrière du premier, adhérait fortement à la capsule du néoplasme. Un troisième nerf était enfoui dans le pôle supérieur de la tumeur, c'était l'hypoglosse, comme le montra la dégénérescence qui suivit sa résection, mais très atrophié : son tronc principal avait le volume d'un très mince cordon.

Restait une grande plaie anfractueuse, qui remontait jusqu'à la base du

Fig. 7. — La tumeur de l'obs. VII (d'après Kopfstein).

crâne; elle fut tamponnée à la gaze stérilisée ; le lambeau cutané fut remis en place. L'opération avait duré deux grandes heures.

La tumeur présentait à sa surface de grosses bosselures; on y voit l'empreinte de la fourche carotidienne séparant l'une de l'autre 2 saillies ; la partie moyenne a la forme d'un coussinet allongé entre la carotide interne et la carotide externe; les parties latérales entourent d'un cercle complet la carotide primitive et sa bifurcation. Il y a dans la tumeur 2 centimètres de carotide primitive, 4 de carotide interne; la carotide externe a été sectionnée au-dessus de la faciale.

La capsule, la consistance, la couleur, sont ce qu'elles étaient dans le cas précédent.

Au microscope, la tumeur, dans tous ses détails, ressemble aux cas connus jusque-là. De structure alvéolaire, elle était riche en cellules polyédriques, ovales, avec un noyau rond, volumineux, bien visible. Comme dans le cas antérieur, le stroma présentait en de nombreux points, surtout dans les parties centrales, des dégénérescences hyalines.

L'existence de ganglions lymphatiques infiltrés est un fait nouveau dans l'histoire de ces tumeurs. Situés au pôle inférieur, ils avaient le volume

d'une amande. Sous le microscope, on ne put retrouver que quelques restes de la substance ganglionnaire primitive; la tumeur s'était substituée au tissu ganglionnaire. La figure 3, ajoute Kopfstein, représente l'aspect microscopique d'un ganglion infiltré : les cellules de la tumeur et leur groupement rappellent tout à fait la structure de la tumeur mère.

Malgré la lésion des vaisseaux et des nerfs, dit Kopsfstein en terminant, l'évolution fut très favorable. A sa sortie, le 13 mars, le malade présentait l'état suivant : Appareil respiratoire et circulatoire normaux. La fente palpébrale gauche est rétrécie, de même que la pupille; il y a de l'exophtalmie. Langue déviée à gauche, luette aussi; paralysie de la moitié gauche du voile du palais. Au larynx, la sensibilité du côté gauche a disparu; la corde vocale de ce côté est immobile, en position cadavérique; pendant la phonation, la glotte est béante de deux millimètres; la voix est rauque, voilée, nasillarde. Le malade éprouve dans la trachée un chatouillement qui l'oblige à tousser. La déglutition des aliments liquides est facile; les solides, tels que le pain et la viande, éprouvent quelques difficultés, et le patient est souvent obligé de boire pour les faire passer. L'ouïe est normale; les sifflements ont disparu. Il n'y a plus de vertiges; à peine, de temps en temps, un léger obscurcissement du champ visuel. Fonctions psychiques normales.

Obs. VIII (Malinovsky, 1899). — En décembre 1895, j'avais l'occasion d'examiner dans ma clinique une paysanne de trente ans, robuste et bien portante. Elle avait remarqué, dix ans auparavant, sous le bord inférieur du maxillaire inférieur droit, une tumeur du volume d'une noix. Pendant cinq ans, cette tumeur resta stationnaire; puis elle se mit à s'accroître lentement; dans ces derniers temps, enfin, la malade a constaté qu'elle s'accroissait beaucoup plus vite. Jusqu'alors, la tumeur n'avait provoqué aucune espèce de désordres; la malade demandait à en être débarrassée, parce qu'elle craignait d'être étouffée par ce néoplasme à croissance très rapide.

Le bord du maxillaire inférieur marquait la limite supérieure de la tumeur. De là elle s'étendait en bas dans la région sous-maxillaire et le triangle cervical supérieur. Le sterno-mastoïdien était rejeté en dehors.

La forme de la tumeur est irrégulièrement elliptique. La surface est lisse; sa consistance assez ferme, sans foyer de ramollissement; il n'y a pas d'adhérences à la peau ou aux tissus environnants; la mobilité est légèrement limitée.

Les doigts perçoivent d'une façon très nette un frémissement, un « ronflement de toupie », et, en tous les points, une pulsation évidente, qui se révèle à l'auscultation par un bruit spécial. Les pouls des artères temporales droite et gauche sont synchrones.

Il n'y a pas d'anévrisme des carotides. Les pupilles sont également dilatées des deux côtés. On ne constate, du côté du cœur ou de la respiration, aucun phénomène pouvant faire penser à un envahissement du sympathique ou du vague par la tumeur.

Se basant sur de pareils symptômes, on porta le diagnostic de lymphosarcome développé dans la gaine de la carotide primitive. Aussi, en prévision des rapports intimes de la tumeur et de l'artère, était-on décidé à faire au cours de l'opération la ligature de la carotide.

L'extirpation fut pratiquée le 11 décembre. On put constater alors que la tumeur était située exactement à la bifurcation de la carotide. On voyait la carotide primitive pénétrer en pleine tumeur. Le pneumogastrique et la jugulaire interne étaient à ce point adhérents qu'il fut impossible de les dégager. On dut réséquer la veine, après l'avoir liée au-dessus et au-dessous de la tumeur; quant au pneumogastrique, il fut réséqué sur une longueur de 8 centimètres. La carotide primitive, l'interne, l'externe avec ses branches thyroïdienne supérieure, maxillaire externe et laryngée supérieure, furent successivement sectionnées entre deux ligatures. C'est alors seulement qu'on put procéder à l'extirpation de la tumeur.

Rien d'anormal dans les suites opératoires. Au dixième jour, la réunion était obtenue par première intention; la malade était guérie.

A la coupe, on voit la carotide primitive pénétrer au centre de la tumeur et s'y diviser en ses deux branches externe et interne; ces dernières sont aussi englobées dans la tumeur, mais elles le sont de telle sorte que la plus grande partie de la tumeur reste à la partie postérieure des vaisseaux, et s'étend relativement peu autour de la carotide interne.

Sur la surface de section, la tumeur est uniformément lisse; en aucun point on ne peut percevoir à l'œil nu sa disposition alvéolaire; mais on constate toujours une délimitation nette entre les carotides et la tumeur.

L'examen microscopique fit classer la tumeur parmi les endothéliomes. A un examen superficiel, comme ils le sont d'habitude, on pouvait croire, en effet, qu'elle était développée aux dépens des espaces lymphatiques de la gaine vasculaire, et le docteur Presmysky la présenta comme telle à la Société des médecins de Kiew. Mais un examen plus minutieux, pratiqué tant dans les parties centrales que dans les zones périphériques, a montré qu'un pareil diagnostic était erroné, et que la tumeur s'était développée aux dépens de ce que l'on nomme la glande carotidienne (suit une description de la structure normale de cette glande). Ce qu'on avait pris dans la tumeur pour des espaces lymphatiques était en réalité constitué par des vaisseaux sanguins.

Les vaisseaux sanguins ont la disposition suivante :

Leur paroi est formée par une rangée de cellules endothéliales, appliquée directement sur une très fine enveloppe fibrillaire. Dans leur lumière, on peut parfois rencontrer du sang. Autour de ces vaisseaux très fins se disposent des cellules endothéliales; elles forment des grappes distinctes, séparées les unes des autres par des travées conjonctives. Les rapports de ces grappes cellulaires et des vaisseaux sanguins sont absolument ceux que l'on rencontre dans le ganglion carotidien normal, c'est-à-dire que ces amas de cellules endothéliales sont des végétations directes de l'endothélium des vaisseaux sanguins. Parmi les cellules endothéliales, on rencontre beaucoup de cellules géantes. En aucun point, la prolifération des cellules

ne se fait du côté de la lumière des vaisseaux; elle se fait toujours, au contraire, vers l'extérieur; aussi pourrait-on appeler la tumeur, non pas endothéliome, mais périthéliome.

A la périphérie du néoplasme, on peut voir enfin de quelle façon l'endothéliome s'infiltre dans le tissu conjonctif adulte.

Obs. IX (Von Heinleth, 1900). — A. M..., soixante ans, intelligente paysanne d'Inzell, vient me consulter en février 1896 pour une tumeur qu'elle porte depuis très longtemps.

Antécédents : La malade, de taille moyenne, de teint pâle, est née de parents bien portants; elle est le douzième et dernier enfant de la famille; cinq de ses frères ou sœurs vivent encore et sont bien portants; deux ont vraisemblablement souffert d'un cancer, et l'un des deux est mort à la suite d'une opération; deux moururent subitement en présentant des vomissements et des douleurs thoraciques. Chez tous, les engorgements ganglionnaires du cou étaient fréquents. Quant à la malade, elle a toujours joui d'une bonne santé; elle est encore aujourd'hui très verte et très alerte.

La tumeur du cou serait survenue à la suite d'une extraction de dent difficile, accompagnée de fracture marginale du maxillaire, et suivie d'inflammation : c'était en 1859. A l'extraction de la dernière des onze dents cariées, la malade ressentit du côté gauche une douleur violente, qui depuis n'a jamais disparu. Bientôt après, elle vit se développer du même côté une petite tumeur mobile, qui se mit à grossir peu à peu. Plus tard, elle remarqua, au-dessus de la première tumeur, deux tumeurs, du volume d'un pois, qui disparurent ultérieurement. Vers la soixantaine, l'accroissement de la tumeur semble s'être arrêté. Les douleurs, de plus en plus fréquentes, avaient, en 1870 déjà, poussé la malade à consulter Nussbaum et Lotzbeck; sur les conseils de ce dernier, aucune opération n'avait été faite.

Ayant sur les maladies les idées très spéciales qu'ont la plupart des paysans, elle croyait, après avoir épuisé en vain les onguents de toutes sortes, que sa tumeur pourrait cependant s'effacer et disparaître. Et c'est justement dans ces dernières années qu'elle s'est mise à s'accroître; les douleurs de tête ont augmenté, la tension douloureuse du cou s'est accrue, au point de troubler le sommeil dans le décubitus latéral gauche. La déglutition est restée normale; aucun trouble circulatoire n'est apparu.

État actuel : En février 1896, je trouvai à l'examen du cou, outre une hypertrophie modérée des deux lobes thyroïdiens, une tumeur isolée des précédents, ayant le volume d'une pomme, et située directement derrière l'angle du maxillaire gauche; elle formait sous la peau une saillie considérable. Le sterno-mastoïdien était tendu sur elle; le lobule de l'oreille n'était pas dévié. La tumeur, difficile à limiter, à peine mobile, avait une consistance modérément dure et une forme arrondie : la surface était lisse, malgré quelques irrégularités. On voyait, plutôt qu'on ne sentait, des pulsations faibles, sans signes stéthoscopiques : ce n'était pas la pulsation d'un anévrisme, mais la transmission des pulsations de l'artère carotide.

Au pôle inférieur de la tumeur principale, existait une autre tumeur,

grosse presque comme une prune, quelque peu mobile, molle; entre les deux, il ne semblait exister cependant aucune connexion.

Diagnostic : En présence de l'augmentation rapide de la tumeur en ces derniers temps, de l'amaigrissement qu'accusait la malade, de son teint livide, presque cachectique, comme surtout on pouvait considérer la deuxième tumeur comme une métastase, il y avait lieu, en présence des pulsations, de penser à une de ces tumeurs rares qu'on a rattachées à la glande carotidienne, à un ganglion fortement adhérent, ou à quelque chose d'analogue. Le premier diagnostic me parut le plus vraisemblable, et, soupçonnant une formation maligne, je proposai l'opération immédiate.

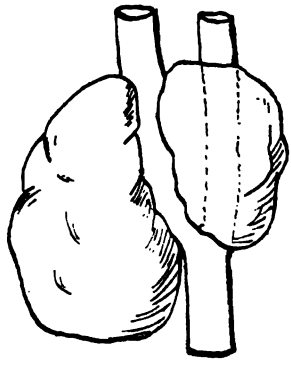

Fig. 8. — La tumeur de l'obs. IX (d'après von Heinleth).

Opération : Sous l'anesthésie morphine-chloroforme, je pratiquai, le 8 février 1896, une incision de 14 centimètres environ sur le bord interne du sterno-mastoïdien. La jugulaire interne était fortement adhérente à la tumeur; on ne put l'écarter qu'après l'avoir disséquée. Dès lors la capsule de la tumeur était libre; elle est très vasculaire, semblable à la capsule d'un goitre. Après libération du pôle inférieur, qu'on sépara de la carotide primitive sur une étendue de 3 centimètres, on arriva sur l'origine de la tumeur : elle reposait, comme un sac de farine, sur la bifurcation de la carotide primitive, une partie en avant, une partie en arrière de l'artère.

Bien que les carotides interne et externe fussent enveloppées par la tumeur sur la plus grande partie de leur surface, je tentai de pratiquer la séparation en ménageant les grosses artères. La chose était difficile, tant à cause de la situation délicate de la tumeur au niveau de la bifurcation, qu'à cause des adhérences fortes qui unissaient le lobe postérieur de la tumeur à la colonne vertébrale. Avant de commencer, on plaça autour de la carotide primitive un gros fil de soie, prêt à une ligature éventuelle.

Le muscle sterno-mastoïdien fut récliné fortement, et la carotide externe attirée en avant et en dedans. Grâce à cette manœuvre, on réussit à dénuder complètement la tumeur au bistouri, sans blesser les nerfs avoisinants (pneumogastrique, etc.). L'écoulement de sang était proportionnellement peu considérable, bien que les carotides fussent entièrement libres sur une longueur d'environ 11 centimètres. Remarque digne d'attention, il ne s'écoula aucune goutte de sang au moment où l'on sépara la tumeur de la bifurcation artérielle, c'est-à-dire du secteur nourricier présumé; je reviendrai plus tard sur ce point.

La deuxième tumeur, plus petite que la tumeur principale, et située au-dessous d'elle, fut alors enlevée; elle était reliée par un mince pédicule à la glandule thyroïdienne; on reconnut plus tard qu'il s'agissait d'un ganglion.

Les ligatures furent faites au catgut formaliné, et la plaie suturée à la soie; à l'extrémité inférieure, on plaça en guise de drain une petite mèche de gaze iodoformée. La narcose avait duré 80 minutes.

La guérison survint sans incident. En avril, on sentait directement sous la cicatrice linéaire les battements de la carotide. Dans les premiers temps, il persista des douleurs légères à la déglutition, et un très léger affaiblissement de la voix. Mais, dès la fin du premier trimestre, tout inconvénient avait disparu; la malade était en aussi bon état qu'elle est actuellement. L'opération date de quatre ans. Seule, la teinte de la peau est légèrement modifiée.

Examen de la pièce : La tumeur extirpée présente, dans ses différents diamètres, 8,5 et 3,6 centimètres; elle a 21 centimètres de circonférence. Un sillon profond la divise en deux parties.

La partie la plus volumineuse était située en avant de la carotide primitive; elle comprend les deux tiers de l'ensemble de la tumeur; elle a les dimensions et la forme d'un œuf de poule. La carotide primitive a laissé sur elle une empreinte longue de 2 à 3 centimètres, qui forme une gouttière peu profonde; une zone lisse marque en outre, sur la face externe, l'empreinte du muscle sterno-mastoïdien. La face interne est à peu près sphérique.

L'autre portion de la tumeur, plus petite, située en arrière de la bifurcation carotidienne, est irrégulière.

Les deux parties sont unies l'une à l'autre par un isthme, serré entre les deux carotides, et épais de 3 centim. 1/2 environ. Le lit de la carotide externe est, sur une longueur de 11 centimètres, particulièrement net.

A la coupe, la tumeur ressemble presque en totalité à un goitre colloïde. La capsule épaisse, sillonnée de larges veines, envoie dans l'intérieur de la tumeur des cloisons conjonctives, et avec elles des vaisseaux et des nerfs. Ces cloisons divisent la tumeur en lobes sphériques privés de vaisseaux; on ne trouve dans l'intérieur des lobules que des capillaires; très serrés et anastomosés, ils ont l'aspect de glomérules; les mailles des capillaires enferment dans leur réseau, sans élément étranger, des nids de cellules périthéliales. Ces cellules proviennent de la prolifération atypique du périthélium des capillaires.

Les figures annexées au travail de Heinleth sont tout à fait comparables aux figures de Paltauf et à celles de Kopfstein.

Obs. X (Siniouschine, 1901). — Femme de quarante et un ans, ménagère, entre à l'hôpital, le 2 mars 1900, pour une tumeur de la région cervicale droite donnant lieu à des douleurs avec irradiations.

Il y a huit ans, la malade a eu une laryngite; à ce moment, elle a remarqué l'existence d'une tumeur située au-dessous du maxillaire inférieur droit; elle avait le volume d'une grosse noix. Cette tumeur a augmenté petit à petit, sans provoquer de douleur. Elle a surtout augmenté de volume au cours de ces trois dernières années. Quand la malade se fatigue,

— elle coud à la machine — elle ressent des douleurs dans l'oreille droite; elle éprouve du même côté des névralgies dentaires, des phénomènes d'engourdissement, et des difficultés pour avaler.

A l'examen : Tumeur de l'angle maxillaire inférieur droit. La peau n'est pas altérée, pas adhérente; la tumeur est molle, pulsatile, mobile, surtout dans le sens transversal; elle a le volume d'un petit œuf. Le sterno-mastoïdien est refoulé en dehors. Pas de tuméfaction ganglionnaire en aucun autre point de l'économie. L'état général semble bon.

Diagnostic clinique : Tumeur bénigne, fibro-lipome.

Opération au chloroforme (8 mars 1900). Incision parallèle au sterno-mastoïdien. La capsule de la tumeur est adhérente aux tissus voisins, et envoie des prolongements dans tous les sens. On peut se convaincre que la tumeur se trouve au niveau de la division des carotides avec lesquelles elle est pour ainsi dire confondue. Avec beaucoup de peine, on arrive à dégager la veine jugulaire interne de la face postérieure de la tumeur. Après ligature des artères carotide primitive, carotide externe et carotide interne, la tumeur a été enlevée avec les vaisseaux. Hémostase.

Le lendemain, on constate une déviation de la langue à gauche, et un abaissement de l'angle droit de la bouche. La malade se plaint d'une sensation de refroidissement dans le côté droit de la tête. On change le pansement, la plaie est en bon état; température normale.

La plaie guérit par première intention. La malade a quitté l'hôpital le 27 mars; l'opération avait été pratiquée le 8.

La tumeur enlevée mesure 4 centimètres dans son diamètre transversal, et 6 centimètres de dimension verticale. Elle adhère intimement aux deux carotides, et entoure pour ainsi dire l'artère carotide interne. Il n'existe pas de thrombose visible à l'œil nu; la surface interne de l'artère paraît intacte.

A la coupe, la tumeur présente une coloration brun foncé uniforme; on aperçoit quelques travées qui divisent la tumeur en plusieurs parties, ainsi que la lumière de quelques gros vaisseaux béants. Une capsule conjonctive épaisse, de couleur rose jaune, entoure le néoplasme; elle adhère aussi bien aux tissus environnants qu'à la tumeur elle-même.

L'*examen microscopique* a donné les résultats suivants (*in extenso*) : « Par ci, par là, des travées conjonctives entre lesquelles on peut voir par places des capillaires gorgés de globules rouges et blancs; la paroi des capillaires est formée d'une seule rangée de cellules endothéliales, dont les noyaux font saillie dans la lumière du vaisseau. La plupart de ces capillaires sont affaissés, et on les distingue difficilement des cellules environnantes. Les cellules endothéliales forment des amas ressemblant à des perles; parfois le noyau de ces cellules a disparu, et il peut exister de la dégénérescence hyaline.

« Aun faible grossissement, la tumeur a une disposition alvéolaire; au fur et à mesure qu'on approche de la périphérie de la tumeur, cette disposition disparaît; une coupe passant par l'artère et la partie de la glande qui lui adhère montre que la partie centrale, en se développant, a comprimé les alvéoles périphériques. A ce niveau, il est difficile de se rendre

compte de la structure; on passe d'une façon insensible de la couche adventice du vaisseau aux éléments de la tumeur; quant à la couche musculaire du vaisseau, elle ne présente aucune modification; elle n'est pas amincie, pas infiltrée par les éléments néoplasiques.

« La description ci-dessus ressemble à celle qu'on a donnée dans les cas analogues, avec cette différence, cependant, qu'il est ici difficile de dire si la tumeur s'est développée aux dépens des cellules périthéliales ou endothéliales; les préparations que j'ai examinées ne permettent pas de se faire une opinion ferme, tant la structure primitive de la glande est modifiée par le développement excentrique de la tumeur. »

LE DIAGNOSTIC
DU SIÈGE DE L'OCCLUSION DANS L'ILÉUS

Par E. TAVEL,
Professeur à la Faculté de Médecine de Berne.

(*Suite* [1]).

Symptômes de l'iléus.

La symptomatologie de l'iléus varie énormément suivant les cas. Au point de vue pratique, ce sera tout d'abord *la distinction entre l'iléus paralytique et l'iléus par obstacle mécanique qu'il faudra s'appliquer à établir.*

Il faudra ensuite déterminer si l'iléus paralytique est d'origine inflammatoire, circulatoire ou réflexe et, dans l'iléus mécanique, si l'occlusion est due à un étranglement (*Strangulationsileus*) *ou à une obturation* (*Obturationsileus*).

Enfin, *il sera très important de savoir si l'on a devant soi un iléus aigu ou un iléus chronique.* C'est essentiellement à ces différents points de vue que je passerai en revue les symptômes de l'iléus.

On peut classer les symptômes de l'iléus en :

1° Symptômes se rapportant à l'état général;

2° Symptômes fournis par le tube digestif et le péritoine;

3° Symptômes recueillis par l'examen local.

Symptômes généraux.

Le retentissement des symptômes abdominaux sur l'état général est considérable et se traduit en première ligne par un aspect caractéristique de la figure du malade :

Facies. — On a décrit un *facies abdominal* qui, exagéré, aboutit au *facies hippocratique.*

Dans le facies abdominal, le visage est pâle, les yeux creusés, le nez aminci, le regard est anxieux; des sueurs froides recouvrent non

1. Voir le numéro d'août 1903.

seulement le visage, mais tout le corps; fréquemment on observe une cyanose anémique des lèvres; des taches hypérémiques sur le front sont fréquentes, elles manquent même, autant qu'il m'en souvient, rarement dans la péritonite confirmée et en sont un des premiers symptômes sûrs.

L'exagération de ces symptômes constitue le facies hippocratique qui précède la mort.

Le médecin qui a du coup d'œil attachera une grande importance au facies dans le diagnostic différentiel de la péritonite et de l'iléus mécanique. Il peut, sauf la cyanose et les plaques, se rencontrer dans l'iléus mécanique aigu comme symptôme réflexe initial d'un étranglement, mais, sitôt la douleur calmée, les phénomènes s'amendent, tandis que dans la symptomatologie de la péritonite ils subsistent, étant dus à l'intoxication.

Le facies abdominal manque absolument dans la première période de l'iléus mécanique par obturation.

Système nerveux. — Le *sensorium* est ordinairement libre, toujours même dans l'iléus mécanique, sauf dans la période d'inanition avancée, où le malade peut présenter les délires caractéristiques de cet état; dans la péritonite, au contraire, il est plus fréquent de voir la lucidité se prendre, mais ce n'est guère que dans les cas où la température est haute, et aussi bien dans la péritonite locale que générale.

L'*agitation*, l'*anxiété* sont des symptômes auxquels le médecin devra ajouter une grande importance.

On les voit manquer absolument dans l'iléus mécanique, s'il n'est pas accompagné de fortes douleurs, ou si elles ont été calmées; dans la péritonite, au contraire, malgré l'opium, malgré la morphine, l'agitation est extrême; le malade passe la nuit sans trouver un instant de sommeil, il voudrait constamment changer de position; la douleur provoquée par les mouvements seule le retient.

Là où le péritonisme est en jeu, cette agitation caractéristique de la péritonite est de très mauvais augure. Dans l'iléus par obstruction, au contraire, le *sommeil* est souvent presque normal et n'est interrompu que par des crises de coliques quand les opiacés ne les ont pas suffisamment calmées.

Certains *phénomènes réflexes*, tels que les crampes et les sueurs froides, sont provoqués avant tout par l'irritation des nerfs du sympathique et se voient surtout dans les cas d'étranglement subit.

Le *frisson*, signalé par Henrot, doit marquer le début de la péritonite. Je ne l'ai observé qu'une seule fois, dans une péritonite appendiculaire.

La TEMPÉRATURE est le symptôme général qui présente le plus de variation. On a voulu faire de l'élévation de la température un criterium sûr de la péritonite, alors qu'elle manque dans l'iléus mécanique. Rien de plus trompeur que cette manière de voir. On voit des péritonites générales aiguës et subaiguës évoluer sans aucune élévation de température, et quand elle se produit, c'est sans type régulier. Il n'est pas rare de voir une péritonite générale, surtout après perforation, ne présenter jusqu'à la fin que des températures subnormales. Cette hypothermie est alors due à l'intoxication et ressemble à l'intoxication cholérique. Les malades meurent dans l'algidité. Mêmes conditions dans l'iléus mécanique.

Une élévation modérée de température ne parle pas contre une obturation simple, des températures subnormales pas davantage, et, dans le stade avancé de l'iléus mécanique, on verra des températures de 40° sans que le péritoine soit enflammé; c'est alors un phénomène d'intoxication générale.

La péritonite localisée, au contraire, si le foyer est étendu, évoluera rarement sans élévation de température; mais ici aussi on peut voir des exceptions (Voir le cas XI).

En résumé, au point de vue du diagnostic, la température générale ne fournira que des renseignements infidèles, et l'observation de sa marche ne servira utilement que si l'on tient compte des autres symptômes.

Bien plus important au point de vue du diagnostic différentiel entre l'iléus péritonitique et par occlusion est la *différence de température axillaire et rectale* signalée par Schüle et indiquée par Cahier. Tandis que la température axillaire normale est de 0°,6 au-dessous de la température rectale, cette différence s'abaisse chez les fébricitants à 0°,4. Dans l'appendicite, au contraire, cette différence est beaucoup plus considérable et est en moyenne de 0°,9 mais va jusqu'à 1°,1 et 1°,4. On explique cette différence par l'hyperhémie des organes du petit bassin.

CIRCULATION. — La fonction du *cœur* donne des renseignements qui ne sont pas moins trompeurs que ceux de la température.

L'élévation du pouls dans le péritonisme est toujours de mauvais augure, mais pas nécessairement fatal.

Le pouls sera rapide au début d'un étranglement, comme symptôme réflexe, et dans l'intoxication avancée par les ptomaïnes intestinales ou les toxines microbiennes; c'est dire que l'élévation du pouls peut se voir dans la période terminale de l'iléus mécanique, dans la péritonite générale avancée et dans la péritonite locale avec foyer étendu.

Dans le stade où le diagnostic entre péritonite et iléus mécanique n'est pas encore fait, l'élévation du pouls parlera toujours pour une péritonite, mais il ne faut pas perdre de vue qu'une péritonite générale confirmée peut évoluer avec un pouls normal; l'élévation du pouls peut n'apparaître que dans la période terminale. On fera bien donc de ne pas trop se fier aux renseignements donnés par le pouls. Ni sa réplétion, ni le dicrotisme ne peuvent servir de base à un diagnostic.

Le pouls peut rester très lent durant plusieurs jours dans l'iléus mécanique; ce ne sera jamais le cas dans la péritonite, mais ce renseignement tardif ne pourra que rarement servir au diagnostic.

On se rappellera que dans l'iléus on peut, dans des cas rares, observer des hémorragies internes. Blecher rapporte un fait de ce genre; le pouls peut alors devenir petit et rapide, mais alors la pâleur du visage, jointe au manque d'autres symptômes de péritonite, mettra sur la voie. Dans un cas analogue que je rapporterai, le pouls resta lent, bien que petit; ceci joint à la tranquillité de la respiration et au calme du malade me fit exclure la perforation et la péritonite (Cas XII).

J'attache une grande importance à la *cyanose*. Dans un cas où le doute subsiste entre la péritonite et l'obstruction, la cyanose anémique des lèvres et, je le répète, les plaques sur le front qui l'accompagnent presque toujours, pourront ordinairement faire conclure à la péritonite.

Hémodiagnostic. — Cette méthode peut être importante dans le diagnostic différentiel entre l'iléus par péritonite ou par occlusion mécanique. D'après les travaux de Bloodgood, de Cabot, de Tuffier et Milian, l'appendicite s'accompagnerait d'hyperleucocytose polynucléaire, le nombre des globules blancs pouvant atteindre 40-50 000, tandis que dans l'étranglement herniaire, d'après les recherches de Cushing, l'hyperleucocytose n'atteint que 20 000 dans les premières heures, pour monter plus tard à 25-30 000.

Dans la péritonite généralisée, au contraire, la leucocytose redescend jusqu'à 10 000, chiffre qui serait l'indice d'un état grave (Cahier, *loc. cit.*).

Ces recherches montrent que la leucocytose se comporte pour les foyers inflammatoires péritonéaux comme pour d'autres inflammations, et les différences indiquées par les auteurs précités ne paraissent pas suffisamment grandes et ne sont probablement pas suffisamment générales pour que cette méthode d'examen puisse être désormais considérée comme bien sûre.

Respiration. — La valeur de la respiration comme symptôme de

diagnostic différentiel entre la péritonite et l'obstruction a été fort négligée, alors que c'est, me paraît-il, un des points de repère les plus sûrs et les plus importants pour le diagnostic, et aussi pour le pronostic.

L'*accélération de la respiration et sa superficialité* semblent devoir, dans le péritonisme, être en rapport avec la diminution de capacité thoracique due au refoulement des organes et du diaphragme; donc, plus le météorisme sera développé, plus aussi la respiration devrait être rapide et superficielle.

Il n'en est rien. J'ai vu (Cas XX) le météorisme et la pression intra-abdominale devenir tels que la matité du foie avait complètement disparu et que tout le ventre donnait un son métallique à la percussion, sans que la respiration fût devenue plus rapide. Un sentiment de gêne à la respiration abdominale était spontanément indiqué, mais la respiration thoracique suppléait si complètement à la respiration abdominale qu'aucune perturbation dans le nombre des mouvements respiratoires ne pouvait être constatée.

Dans toutes les maladies infectieuses, l'accélération de la respiration peut exister sans lésion pulmonaire et sans lésion de la cage thoracique. C'est alors un symptôme d'intoxication et un symptôme de mauvais augure. Il en est de même dans le péritonisme : une péritonite sans fort météorisme pourra donner de l'accélération de la respiration, tandis que l'iléus mécanique le plus complet, et accompagné de météorisme ou de tension abdominale extrême, pourra évoluer sans que la respiration paraisse gênée; ce n'est que quand la période d'intoxication aura commencé que la respiration s'en ressentira. Il y a toutefois lieu de remarquer que l'accélération de la respiration peut se voir comme phénomène réflexe dû à la douleur de l'étranglement.

Quant à la superficialité, elle résulte avant tout de la douleur causée par les mouvements du diaphragme; un obstacle mécanique ne causera aucune irritation diaphragmatique, tandis que la péritonite, si elle n'est pas très localisée, produira cette irritation, et le malade accusera à la respiration une douleur bien nette au creux de l'estomac.

Le calme de la respiration en présence d'un météorisme prononcé est un symptôme caractéristique de l'iléus mécanique, tandis que l'accélération de la respiration et sa superficialité se voient régulièrement dans la péritonite générale, même sans grand météorisme.

On ne saurait trop tenir compte de ces faits dans le diagnostic différentiel entre l'occlusion mécanique et l'occlusion dynamique inflammatoire.

Le péritonisme en général, qu'il s'agisse d'obstruction mécanique ou d'apéristaltisme inflammatoire, dispose aux complications pleuro-pulmonaires, et ce que je viens d'exposer ne se rapportera nécessairement qu'aux cás où les poumons sont intacts.

SÉCRÉTION RÉNALE. — Les symptômes fournis par la sécrétion urinaire sont de moindre valeur.

Le *besoin fréquent d'uriner* se fera sentir dans la péritonite circonscrite adjacente à la vessie, mais peut manquer, et manque généralement dans la péritonite générale et dans l'obstruction mécanique.

L'*anurie* se voit comme symptôme réflexe suite d'étranglement, et serait d'autant plus accusé que l'obstacle est plus rapproché du pylore (Bauby); il y a souvent diminution de la sécrétion urinaire dans la péritonite, mais je ne pense pas qu'on puisse y trouver un élément sûr de diagnostic différentiel.

L'*indicanurie* aura davantage de valeur. Le péritonisme inflammatoire est ordinairement accompagné d'indicanurie, tandis que ce n'est pas le cas dans l'occlusion mécanique. Naunyn ne reconnaît néanmoins qu'une valeur limitée aux renseignements fournis par l'indicanurie.

SYMPTÔMES FOURNIS PAR LE TUBE DIGESTIF ET LE PÉRITOINE.

L'aspect de la LANGUE est des plus variables et ne peut pas toujours donner des renseignements très utiles.

Le péritonisme en général est accompagné ou de *langue chargée* ou d'une *rougeur anormale de la langue sans aucun enduit*. Dans les deux cas, la langue peut en plus être sèche, et tous ces cas peuvent se voir soit dans l'occlusion mécanique, soit dans l'occlusion inflammatoire.

La langue chargée au début du péritonisme se voit plus fréquemment dans la péritonite que dans l'occlusion mécanique; dans le stade plus avancé, quand l'intoxication a progressé, la langue est sèche, les lèvres fuligineuses, comme dans toutes les maladies infectieuses graves.

La rougeur anormale sans enduit se rencontre le plus fréquemment, m'a-t-il semblé, dans l'occlusion chronique, qu'elle soit causée par un obstacle mécanique ou par une inflammation circonscrite. La sécheresse de la langue n'a alors pas la gravité pronostique qu'il faut lui attribuer dans le cas de la langue chargée; elle résulte en général de l'état de dessiccation de tout l'organisme, quand on n'a pu suppléer par des injections sous-cutanées ou rectales au manque d'absorption de liquides. Pour bien apprécier la valeur des sym-

ptômes fournis par l'état de la langue, il faudra donc tenir compte de la durée de la maladie, de l'absorption des liquides et savoir aussi que la langue rouge, par exemple, se voit seulement chez certaines personnes et que d'autres gens dans des conditions analogues ne présenteront pas ce symptôme.

VOMISSEMENT. — Avant de parler de la valeur diagnostique de ce symptôme important, je tiens à rappeler ici une particularité trop peu connue de la physiologie stomacale, c'est son pouvoir sélectif. J'expliquerai cette sélection fonctionnelle par quelques exemples.

On m'adressait il y a quelques jours un jeune homme atteint de maux de ventre violents, journaliers, localisés au nombril sous lequel on sentait une résistance; une tumeur étant probable; il s'agissait de voir si une laparotomie était indiquée. En l'examinant le surlendemain de son arrivée, on me dit que peu après son déjeuner il avait rendu tout ce qu'il venait de prendre, soit du lait et du pain. Le malade et le garde m'affirment qu'il n'y avait pas d'autres aliments; je lui introduis néanmoins la sonde stomacale et retire environ un litre d'aliments mal digérés, qu'on reconnaît être ceux qu'il avait pris la veille à midi, soit de la viande, des légumes, etc.

J'ai observé le cas d'un enfant qui, ayant mangé une dose énorme de prunes cuites, prit ensuite deux repas normaux comme quantité, qu'il digéra, et finit par rejeter le lendemain ses prunes cuites seulement, tout le reste ayant passé.

Dans deux de nos cas d'iléus duodénal, nous voyons que les malades rejettent tout ce qu'ils prennent, sans que dans les matières vomies il y eût trace de bile et alors que leur estomac était rempli de ce liquide.

Je crois plus prudent de laisser à de plus compétents l'explication physiologique de ces phénomènes, mais je tiens à attirer l'attention sur eux, afin qu'on en tienne compte dans la valeur diagnostique du vomissement.

L'individualité du malade donne au symptôme du vomissement une valeur diagnostique si différente qu'il y aura toujours lieu de s'informer avant tout de la prédisposition de l'individu en question à ce réflexe.

On ne pourra donc formuler à propos du vomissement que des thèses générales, et il faudra savoir que les règles générales qu'on peut poser sont sujettes à beaucoup d'exceptions.

On pourra dire que le vomissement est un symptôme constant dans l'occlusion par péritonite, tandis qu'il peut manquer, et manque même fréquemment dans l'occlusion par obstacle mécanique, suivant son siège. Naunyn fait remarquer que la marche du vomis-

sement peut servir à établir le diagnostic différentiel entre la péritonite et l'occlusion mécanique. Dans la péritonite, le vomissement dure tant que la péritonite continue; il ne subit pas de temps d'arrêt. Dans l'occlusion mécanique, au contraire, il est souvent initial, mais cesse pendant un certain temps, pour réapparaitre plus tard.

Le *vomissement immédiat des ingesta* se voit d'un côté dans la péritonite généralisée surtout, puis dans l'iléus par obstacle mécanique, quand l'occlusion siège dans les parties supérieures du canal intestinal.

Nous avons déjà vu que ce vomissement immédiat n'est pas synonyme, comme on pourrait le croire, d'évacuation de l'estomac; bien souvent même il est occasionné par une réplétion maxima de l'estomac et cesse une fois que ce dernier est vidé; certains aliments peuvent alors de nouveau être supportés.

Les *vomissements muqueux* se voient ordinairement dans l'iléus pylorique et dans la péritonite au début.

L'obstacle siège-t-il au-dessous de l'ampoule de Vater, le vomissement sera *bilieux*.

On observera néanmoins le vomissement exclusivement bilieux dans des occlusions dont le siège est plus bas dans le canal intestinal. C'est alors une preuve que l'antipéristaltisme ne se produit pas en dessous du duodénum, sans quoi le vomissement serait *fécaloïde*.

On a voulu, dans l'occlusion par calcul biliaire, suivre la marche du calcul par la nature du vomissement et conclure que le vomissement étant d'abord bilieux, c'était une preuve que le calcul était encore dans le duodénum, le vomissement fécaloïde correspondant à un avancement du calcul. Le fait que dans d'autres occlusions dont le siège est dans le milieu de l'intestin grêle par exemple, que de plus, dans la péritonite, le vomissement est d'abord muqueux, puis bilieux, puis fécaloïde, prouve qu'on ne doit pas attacher trop d'importance à cette explication; il faut au contraire en conclure que, au commencement de l'occlusion, le réflexe ne porte que sur l'estomac et que l'antipéristaltisme gagne successivement de haut en bas les diverses parties du canal intestinal; ceci correspond à l'observation de Staffel (p. 17), qui n'a jamais vu le vomissement fécaloïde se produire avant le second jour, tandis que les vomissements peuvent être d'emblée muqueux ou bilieux.

Le *vomissement fécal* correspondant à l'antipéristaltisme du gros intestin ne pourra nécessairement s'observer que dans les occlusions dont le siège est sur cette partie de l'intestin et spécialement dans l'iléus hystérique; il a été vu dans les cas déjà signalés d'imperfo-

ration anale qui se sont montrés compatibles avec la vie, et dans le cas intéressant que signale Jalaguier, où une dame affectée de cancer du côlon descendant avec occlusion absolue vécut cinq mois sans rendre par l'anus ni gaz, ni matières, l'appétit étant conservé; elle vidait périodiquement son canal intestinal par des vomissements horriblement pénibles, préférant cet état à un anus contre nature.

A signaler encore l'*hématémèse*, symptôme rare dans l'occlusion intestinale. Tietze lui accorde une valeur pronostique grave, ce symptôme signifiant une lésion grave des parois stomacales. Tixier et Viannay ont vu l'hématémèse se produire dans un cas d'occlusion iléo-cæcale; à l'autopsie, on trouva les parties supérieures de l'intestin grêle fortement congestionnées, présentant des suffusions et remplies de sang noir, mais aucune ulcération. L'hématémèse ne prouve donc pas une lésion au siège même de l'obstacle.

Faisant abstraction de la nature des matières vomies, on peut dire que plus le siège de l'occlusion est rapproché du pylore, plus les vomissements sont fréquents; qu'au contraire, dans les occlusions des parties inférieures du canal, les vomissements peuvent manquer complètement ou être rares.

Les NAUSÉES, signe précurseur du vomissement, peuvent aussi manquer totalement dans l'occlusion mécanique inférieure; elles sont toujours présentes dans la péritonite.

L'ÉRUCTATION se voit soit dans l'occlusion dynamique, soit dans l'occlusion mécanique; c'est un signe qui n'a pas grande valeur diagnostique ou pronostique; on préfère néanmoins ne pas le voir dans l'iléus temporaire post-opératoire.

Le HOQUET, réflexe diaphragmatique, est toujours un mauvais signe, là où un obstacle mécanique est exclus et où il s'agit de savoir si l'iléus post-opératoire par exemple est paralytique ou inflammatoire. On ne l'observe que très rarement, quand la marche post-opératoire d'une laparotomie est normale.

Le hoquet fréquent, douloureux et incoercible, doit faire penser à la péritonite généralisée (Bauby).

Dans l'iléus mécanique, on ne l'observe que quand la distension abdominale est très forte et que le diaphragme est refoulé en haut, ou comme symptôme réflexe quand les douleurs sont très violentes.

Pour le hoquet comme pour le vomissement, on voit qu'il faut tenir compte de bien des conditions pour interpréter sa valeur diagnostique.

CONSTIPATION. — Le symptôme pathognomonique de l'iléus est la constipation, mais, là encore, il faudra savoir interpréter les faits.

Dans l'occlusion des parties supérieures du canal intestinal, on

verra souvent se produire encore une ou deux selles après le moment où le passage est absolument obstrué; cé fait est si logique que je n'insiste pas.

La selle postérieure à l'occlusion se voit bien moins fréquemment quand le siège de l'obstacle est dans les parties inférieures du tube digestif et est probablement due à la paralysie réflexe de tout ce segment de l'intestin.

Quand, par exemple, l'obstacle siège dans le côlon sigmoïde, on sentira souvent dans le rectum des matières dures, n'ayant aucune tendance à sortir. Un lavement fait dans ces conditions et ramenant des matières peut donner illusion sur la vraie situation et faire croire que l'obstacle est levé.

Quand l'occlusion n'est pas complète d'emblée, comme c'est souvent le cas dans l'obstruction par calcul biliaire, les selles et les gaz deviendront de plus en plus rares et espacés, et à leur diminution correspondra une augmentation du ballonnement.

La coïncidence de symptômes d'occlusion avec la constipation absolue, ou leur apparition successive auront donc une grande valeur pour le diagnostic du siège de l'occlusion.

Il sera très important aussi de savoir si la cessation de l'émission des gaz est simultanée ou postérieure à la constipation. Dans ce dernier cas, on peut conclure à une forme lente ou incomplète d'occlusion, les gaz pouvant encore passer alors que le rétrécissement st infranchissable pour les matières solides et même liquides.

La nature des selles émises avant et depuis l'occlusion donne de précieux renseignements. Les selles rubanées, aplaties, en grumeaux prouvent que l'obstacle se resserre peu à peu et que le siège de l'occlusion est dans le bas du gros intestin, comme c'est le cas, par exemple, dans les cancers du rectum ou les rétrécissements de ce segment de l'intestin. Les selles fréquentes, diarrhéiques, accompagnées de ténesme, auront à peu près la même valeur diagnostique.

Les selles sanguinolentes avec mucus peuvent se voir dans différents cas, mais se rencontrent surtout dans les occlusions de la partie inférieure de l'intestin. Elles sont un symptôme fréquent, mais non constant, du cancer du gros intestin et du rectum; elles ne manquent jamais dans l'invagination (*Signe de Cruveilhier*, Kirmisson).

Quand l'invagination a fait une occlusion absolue, les selles manquent naturellement, mais l'élimination de mucosités et de sang continue (Cas IX).

Le *melæna*, signe d'une hémorragie intestinale abondante, est rare dans l'iléus; il est en général le symptôme d'une ulcération, mais le

cas de Tixier et Viannay nous prouve qu'une hémorragie peut se produire sans ulcération. Nous verrons ce symptôme dans notre cas XII, comme symptôme d'une affection iléo-cæcale.

ÉMISSION DES GAZ. — Ce symptôme ne doit pas être négligé, c'est le signe par excellence de l'existence du passage intestinal. Qu'il s'agisse d'occlusion mécanique, de paralysie réflexe ou d'inflammation, toujours l'émission des gaz est synonyme de rétablissement de la fonction normale, de l'eupéristaltisme.

L'émission des gaz est le dernier symptôme de passage avant l'occlusion complète, comme nous l'avons vu à propos de la constipation, et c'est aussi le premier indice du rétablissement de la circulation.

On devra donc bien attirer l'attention du malade et de son entourage sur ce symptôme.

On a prétendu que, aussi bien qu'il pouvait se produire des selles après l'occlusion, il pouvait se produire du gaz dans le segment intestinal en aval de l'obstacle. Cela est possible théoriquement et peut se voir dans la période qui suit immédiatement l'occlusion définitive, mais en pratique, l'émission du gaz est ou si faible ou si passagère que le symptôme ne peut être confondu avec l'émission abondante, précédée de péristaltisme perçu par le malade, qui succède à la désobstruction. Naunyn fait de l'émission des gaz un symptôme d'importance capitale pour le diagnostic différentiel entre la constipation simple et l'occlusion. Tant que les gaz passent, il n'y a pas de tympanisme et on ne peut pas, selon lui, parler d'occlusion, quand bien même la circulation des matières a complètement cessé. Cela peut être vrai pour l'occlusion aiguë, mais n'est pas exact pour l'occlusion qui donne les symptômes de l'iléus chronique, caractérisée justement par une imperméabilité complète pour les matières et incomplète pour les gaz.

Avec l'émission des gaz le ballonnement diminue; la température, si elle présentait une légère élévation, redevient normale ou subnormale, et le malade a « doublé le cap ».

TOLÉRANCE RECTALE. — On ne devrait jamais négliger d'étudier ce symptôme dans tous les cas d'occlusion où le siège n'est pas clair.

L'obstacle siège-t-il au haut du rectum ou au bas du côlon sigmoïde, il est rare que les lavements d'eau salée, de lait ou autres liquides, même à petites doses, soient supportés; immédiatement le besoin d'aller à la selle, des tensions se font sentir et tout revient. Dans ces cas, il ne reste alors qu'à revenir à l'alimentation *per os*, ou à recourir aux injections hypodermiques.

DOULEURS. — Bien que le symptôme douleur puisse être aussi

intense dans la péritonite que dans l'occlusion mécanique, qu'il puisse exister aussi bien dans les formes chroniques que dans les formes aiguës, dans l'occlusion de la partie supérieure que dans celle de la partie inférieure du canal intestinal, il n'en est pas moins certain que la modalité, la localisation et l'irradiation des douleurs sont des plus importantes pour le diagnostic de la forme et du siège de l'iléus.

Le début brusque des douleurs au milieu d'une bonne santé générale indique en général un étranglement de l'intestin (hernie externe ou interne, volvulus). La douleur est souvent si forte et débute si brusquement que l'individu est obligé de s'arrêter au milieu d'un mouvement commencé. Un sentiment d'angoisse inexprimable le saisit; des sueurs froides, l'accélération du pouls, la pâleur du visage sont les symptômes extérieurs du réflexe produit par l'étranglement des nerfs du plexus solaire; l'individu est incapable de continuer le travail commencé et doit être transporté chez lui (Colique de miserere, cas VI).

La perforation intestinale s'accuse souvent aussi par un début très brusque des douleurs, mais comme elle succède généralement à un état pathologique antérieur, on conçoit que le diagnostic entre l'étranglement et la perforation puisse ordinairement se faire si l'on tient compte des antécédents.

Tandis que la douleur produite par l'étranglement est au commencement bien localisée et correspond à un endroit sensible à la pression, il n'en est pas nécessairement de même dans la perforation, qui pourra même donner des douleurs irradiées dans l'omoplate ou dans le dos plus fortes que dans le ventre même.

La douleur initiale de l'étranglement se calme peu à peu, tout en restant encore souvent intense et en se généralisant. Il s'y ajoute des crises paroxystiques dues aux contractions péristaltiques de l'intestin cherchant à vaincre l'obstacle. Si on n'administre pas des calmants et que l'on continue l'alimentation *per os*, les crises augmentent d'intensité et de fréquence, l'antipéristaltisme entre en scène et les vomissements alimentaires ou muqueux sont remplacés par les vomissements bilieux et fécaloïdes.

La douleur de la péritonite par perforation au début est violente, mais devient de plus en plus insupportable; tandis que le pouls se ralentit dans l'étranglement, il augmente de rapidité dans la perforation parallèlement aux douleurs.

Le caractère des douleurs présente de grandes différences. Dans la péritonite, les douleurs sont incessantes, avec des exacerbations plus fréquentes, mais de plus courte durée. Le malade est agité, voudrait changer de position, mais l'intensité des douleurs ne faisant

qu'augmenter par les mouvements, il ne se meut guère malgré le besoin qu'il en éprouve.

Le malade atteint d'étranglement prendra souvent une position caractéristique, celle qui atténuera le plus la traction produite par le resserrement de l'intestin; il attirera les genoux à lui, se couchera sur le ventre ou, s'appuyant sur les genoux et les coudes, cherchera à déplacer les organes abdominaux.

L'individu atteint de péritonite ne prendra pas ces positions extravagantes; il restera couché sur le dos, avec les jambes légèrement fléchies de préférence.

Dans l'occlusion mécanique chronique, la douleur peut manquer complètement au début, si bien que le malade est souvent fort étonné de se savoir gravement malade; les crises de péristaltisme et d'antipéristaltisme seules viennent peu à peu troubler sa quiétude. Mais, même dans l'occlusion aiguë, on verra la douleur manquer totalement au début, alors que le météorisme et la tension abdominales sont tels que la percussion donne un son métallique; ceci s'observera quand l'occlusion se produit peu à peu, par la compression d'un hématome par exemple.

Dans la péritonite, les douleurs ne manqueront jamais, que le processus soit aigu ou chronique, généralisé ou localisé. Dans des cas rares, elles seront il est vrai légères (Cas XI et XXI).

Lewin a fait remarquer que la chaleur, appliquée sur un foyer de suppuration, exaspère la douleur locale (Cahier); elle soulage, au contraire, quand l'inflammation n'est pas suppurative. On devra donc, dans certains cas, tenir compte de l'exacerbation ou de la diminution des douleurs à la suite de l'application de compresses chaudes, dans une affection abdominale dont le diagnostic n'est pas sûr.

Symptômes fournis par l'examen local.

Inspection. — Le ballonnement, sa forme, sa localisation peuvent donner de précieux symptômes pour le diagnostic du siège de l'occlusion; malheureusement, dans un grand nombre de cas, la valeur des symptômes fournis par l'inspection est considérablement atténuée par la constitution du sujet. Un individu vigoureux, bien musclé, aura des parois abdominales au travers desquelles il est absolument inutile de vouloir chercher à deviner une anse intestinale gonflée, un mouvement péristaltique, ou même un ballonnement localisé à la partie supérieure ou inférieure de l'abdomen. Les parois abdominales très grasses ne permettront pas non plus une inspection utile au point de vue du diagnostic.

Les indications qui vont suivre ne peuvent donc nécessairement se rapporter qu'à un nombre limité de sujets à parois minces.

Le *météorisme général* se voit dans l'occlusion mécanique du bas du canal intestinal, dans la péritonite générale ou dans la péritonite localisée occasionnant une occlusion du gros intestin, enfin, dans la péritonite locale avec épanchement gazeux dans le péritoine.

D'autres signes seront nécessaires pour poser le diagnostic différentiel entre ces différentes affections.

Le *météorisme régional* (*signe de Laugier*) a une grande importance diagnostique.

Laugier a fait remarquer que le ballonnement du milieu du ventre correspondait à un obstacle situé au bas de l'intestin grêle, et nos cas nos VII et VIII sont des exemples typiques de l'occlusion de cette région avec cette forme de météorisme.

L'élargissement du ventre par gonflement des parties latérales fera supposer un obstacle au bas du gros intestin et une dilatation de celui-ci; on aura ce que l'on appelle le *cadre côlique*.

Notre observation XVI montre que le météorisme régional peut se localiser à droite, quand le côlon ascendant est très dilaté; on n'aura alors que le demi-cadre côlique.

Un gonflement de la région épigastrique avec rétraction du reste du ventre sera caractéristique de l'occlusion duodénale (cas n° III).

Sans doute le manque de ces déformations caractéristiques (cas II) n'exclut pas la possibilité des occlusions qui, théoriquement, leur correspondent, mais quand elles existent, elles peuvent être d'une utilité capitale pour le diagnostic.

Le *météorisme local* (*Signe de von Wahl-Zoege*) peut, le cas échéant, être aussi fort utile pour le diagnostic du siège et de la nature de l'occlusion.

V. Wahl s'exprime comme suit sur ce symptôme :

« Dans certaines formes d'occlusion, — strangulation ou volvulus, — l'anse étranglée est fixée à un certain endroit de l'abdomen; elle se distend et soulève visiblement les parois abdominales; à la palpation, cette anse donne une sensation de résistance. »

Il n'y a aucun doute que cette dilatation de l'anse puisse se produire, mais il est également certain que, dans beaucoup de cas, l'anse étranglée est trop petite ou trop profonde pour pouvoir fournir ce symptôme.

C'est à la suite de l'observation fort juste de v. Wahl, mais dont son auteur a exagéré la portée, comme l'observe aussi Naunyn, que Maydl (1895) a voulu distinguer l'incarcération en *incarcération de l'anse*, qui serait le phénomène habituel, normal, produit par

la dilatation de l'anse étranglée, et en *incarcération rétrograde*, qui se produirait en amont de l'obstacle et ne serait pas un fait habituel. Von Wahl admet, en effet, que normalement l'antipéristaltisme doit vider les anses situées en amont de l'obstacle, tandis qu'au contraire, la péristaltique doit manquer dans l'anse incarcérée et dilatée, l'étranglement ayant produit une paralysie.

Un symptôme fourni par l'inspection et qui, dans le diagnostic différentiel entre la péritonite et l'occlusion mécanique, peut être très important quand il existe, est la *proéminence du nombril*; ce signe qui, je crois, n'est relevé nulle part, est fréquent chez les enfants, surtout quand il y a péritonite. Le professeur Stooss et moi avons eu à plusieurs reprises l'occasion de l'observer à l'hôpital des Enfants, dans les péritonites de causes les plus diverses.

L'inspection nous renseignera aussi sur le *péristaltisme*, un symptôme sur la valeur duquel je ne crois pas qu'on soit encore suffisamment fixé. Von Wahl admet que l'anse dilatée est paralysée tandis que le péristaltisme est actif en amont de l'obstacle; Schlange doit avoir indiqué comme symptôme important de l'iléus chronique le péristaltisme de l'anse fixée, ce que ni Naunyn, ni Kocher ne reconnaissent (Kocher). Zoege von Manteuffel fait remarquer que la dilatation de l'anse et le symptôme de von Wahl se voient non seulement dans le volvulus aigu, qui est le plus fréquent, mais aussi dans le volvulus qu'on pourrait appeler chronique; dans ces cas, l'anse est suffisamment tordue pour empêcher le passage du contenu intestinal, mais pas assez pour que la circulation soit troublée; il en résulte que *la péristaltique continue aussi à se produire* et qu'on pourra comprendre les cas de ce genre dans l'iléus par obturation, tandis qu'en général le volvulus donne tous les symptômes de l'iléus par strangulation. La contradiction entre les vues de Kocher et Naunyn, d'un côté, et de Schlange, de l'autre, s'explique ainsi aisément. Notre cas XXI est un exemple typique de volvulus incomplet, avec anse fixée et péristaltique excessivement active de l'anse fixée.

Si l'on s'en rapporte aux indications fournies par le vomissement, il faut admettre que l'eupéristaltisme en amont de l'obstacle se transforme en hyperpéristaltisme, ce qui aboutit à la dilatation des intestins en amont de l'obstacle. La dilatation arrivée à un certain degré, l'anti-péristaltisme commence et vide en partie ou en totalité ces anses dilatées, comme von Wahl dit l'avoir observé; le même cercle vicieux se reproduit de nouveau jusqu'à ce que l'antipéristaltisme soit remplacé par la paralysie et la dilatation maximale passive du segment de l'intestin qui aboutit à l'obstacle. En aval de l'obstacle, les intestins vides, ratatinés, présentent en

général un péristaltisme assez vif, mais qu'on ne pourra pas observer par l'inspection, ces anses intestinales n'étant pas dilatées et ne s'appliquant donc pas à la paroi abdominale.

D'après Maydl, on pourrait, dans certains cas, diagnostiquer le niveau de l'occlusion en suivant les reptations intestinales jusqu'à leur point d'arrivée (Bauby). J'ai observé dernièrement ce phénomène dans un cas d'iléus chronique par périty phlite et volvulus du côlon. Voilà pour l'iléus mécanique.

Quand, au contraire, l'iléus est dynamique, on observera différentes possibilités suivant qu'il est d'origine réflexe ou inflammatoire.

Dans l'iléus traumatique, que le trauma soit extra-abdominal (comme dans notre cas XX), ou qu'il soit intra-abdominal, c'est-à-dire opératoire, par exemple, ce sera d'abord un apéristaltisme complet; on n'entend aucun bruit, sauf quelques gargouillements amphoriques ou métalliques synchrones à la respiration. A l'inspection, on ne remarque aucune contraction intestinale; pas de douleurs. A ce stade paralytique succède le retour du péristaltisme, l'émission des gaz, les selles et le retour à la santé, à moins qu'entre temps il se soit formé des adhérences intestinales; dans ce cas, à l'eupéristaltisme succède l'hyperpéristaltisme réflexe douloureux; on voit partout se dessiner des contours intestinaux sous la paroi abdominale, mais ces efforts de l'intestin pour se débarrasser de son contenu sont vains; les anses intestinales fixées, coudées en partie, ne réussissent pas à faire avancer leur contenu. Nous avons eu l'occasion autrefois d'observer quelques cas de ce genre à la suite d'opérations abdominales graves, de toilettes exagérées du péritoine mécaniques et chimiques, comme on les faisait avant que les travaux sur les dangers de la lésion du péritoine eussent mis en évidence l'avantage des solutions indifférentes telles que la solution salée ou salée-sodique. Ces péritonites traumatiques aseptiques étaient ordinairement mortelles, et ni l'entérotomie, ni les autres traitements n'arrivaient à préserver les malades de l'intoxication stercorale.

Un péristaltisme analogue s'observe dans la péritonite circonscrite, dans la périty phlite ou les abcès péri-appendiculaires. Après que le stade aigu a passé, le ventre reste ballonné, la péristaltique se dessine à chaque crise de douleurs, la température reste au-dessus de la moyenne, la langue est rouge ou chargée, le malade ne supporte rien *per os*, et les lavements nutritifs seuls entretiennent la nutrition jusqu'au moment où le passage s'est produit.

Dans la péritonite généralisée, les douleurs ne paraissent pas pro-

venir des contractions péristaltiques, puisque celles-ci manquent, autant qu'on en peut juger par l'inspection et par l'état des intestins qui, à l'ouverture de l'abdomen, semblent ne pas se contracter du tout.

On fera bien, en tout cas, de se rappeler, au sujet du péristaltisme, le principe, maintenant bien admis, que les *anses seules, dont la nutrition est normale, sont capables de se contracter.*

PERCUSSION. — La percussion fournit d'excellents indices pour le diagnostic de la nature et du siège de l'iléus.

Si le météorisme régional fait défaut pour les raisons indiquées ci-dessus, la percussion donnera des renseignements équivalents.

Disons d'abord que toute dilatation intestinale se traduit à la percussion par une exagération du tympanisme normal, qui peut aller jusqu'au timbre métallique.

Quelle que soit la rigidité des parois abdominales et l'épaisseur de la couche adipeuse, on pourra toujours déterminer l'étendue du timbre métallique. Dans l'occlusion iléo-cæcale, par exemple, le gros intestin ne prenant pas part à la dilatation, les parties latérales auront un son moins métallique que le reste; les organes sous-diaphragmatiques et le diaphragme lui-même ne seront pas ou peu refoulés; dans l'occlusion sigmoïde, au contraire, le gros intestin est le segment le plus dilaté et donnera le timbre le plus métallique; le foie, le cœur sont refoulés en haut avec le diaphragme, et la matité du foie peut alors disparaître complètement (Cas XX).

Ces indications supposent que l'on a affaire au cas ordinaire où l'intestin contient des liquides et des gaz, les premiers, en raison de leur poids, ne se révélant pas à la percussion.

Si néanmoins l'intestin, spécialement le gros intestin, contient beaucoup de liquide, il pourra arriver qu'on aura une matité aux parties déclives de l'abdomen, une matité qui pourra même se déplacer avec le changement de position du sujet, si bien qu'existant dans le décubitus dorsal, elle disparaîtra dans le décubitus latéral. Le contenu intestinal simulera dans ce cas un exsudat libre du péritoine, et il est d'autant plus important de le savoir que l'exsudat libre, séreux ou séro-sanguinolent, n'est pas rare dans l'étranglement, qu'il s'agisse de hernie, de bride ou de volvulus.

L'épanchement séro-sanguinolent libre dans le péritoine (*signe de Bönnecken-Gangolphe*) est pour le péritoine ce que le liquide herniaire est pour le sac herniaire.

Gangolphe a démontré par des expériences que la production du liquide était due à la striction de l'intestin et se faisait souvent avec une grande rapidité. Cet épanchement séro-hématique n'est

pas un symptôme de péritonite, mais sera toujours un peu suspect. Nous avons démontré qu'un liquide de ce genre peut être stérile; quelquefois cependant il renferme aussi des microbes, sans pour cela entraîner nécessairement la péritonite (Voir Durchwanderungs peritonitis).

Je signalerai, en outre, le fait que, contrairement à l'affirmation de Gangolphe, il n'est pas nécessairement un symptôme de striction; je l'ai vu dans le cas V, et même au cours d'opérations sans iléus, par exemple dans un cas de lymphangiome utérin, de périty-phlite à froid. Il n'est pas rare du tout dans la péritonite de voisinage, suite d'abcès périty-phlitique aigu, et peut alors faire croire à une péritonite généralisée. L'examen bactériologique montrera alors que la présence de ce liquide est sans grande portée pathologique.

Le diagnostic différentiel entre un épanchement intra-intestinal et intra-péritonéal ne sera, on le voit, pas toujours facile; l'épanchement péritonéal sera ordinairement bilatéral, tandis que le liquide intra-intestinal ne le sera pas nécessairement.

Le *timbre métallique localisé* aura une grande importance au point de vue du diagnostic du siège. On sait par la pratique, confirmée par les expériences de Kocher et d'autres, que l'anse qui précède l'obstacle présente constamment le maximum de dilatation; il sera dès lors naturel que ce soit aussi dans cette anse que le timbre métallique soit le plus développé.

On trouvera une exception à cette règle dans le cas où l'intestin est absolument rempli de matières liquides ou, ce qui arrive plus fréquemment encore, de matières solides ayant la consistance de la terre glaise (Voir cas XV). Alors le tympanisme sera remplacé par la matité.

La *matité circonscrite* a donc de nouveau ici une grande valeur diagnostique et indique soit une anse étranglée, soit, ce qui est plus fréquent, l'anse dilatée en amont de l'étranglement.

Timbre métallique localisé et matité circonscrite correspondent à une hypertension de l'intestin et causent de ce fait, et non par pression du contenu, comme le fait remarquer Kocher, des ulcérations qui peuvent aboutir à la perforation et à la péritonite (*Dehnungs Geschwür* de Kocher). Ces ulcérations *par distension*, qui expérimentalement se produisent soit au moyen de la distension gazeuse, soit par la distension liquide ou solide, ont été assez souvent observées. Prutz, qui a étudié histologiquement ces ulcérations, a prouvé que leur cause directe n'était pas la compression, mais une thrombose locale. Cette constatation est une confirmation de l'idée de

Kocher, qui a pu les obtenir aussi bien par la distension gazeuse que par la distension au moyen de liquides et de solides.

Nous les avons vues très typiques dans notre cas n° XV, où le côlon ascendant et transverse étaient distendus par des matières de la consistance de la terre glaise.

AUSCULTATION. — Dans l'iléus mécanique, avant le stade paralytique, les gargouillements sont nombreux, avec timbre amphorique ou métallique; dans l'iléus dynamique, au contraire, ils sont nuls ou du moins très atténués, comme dans les formes paralytiques réflexes ou inflammatoires. Zœge et Rehn recommandent beaucoup l'auscultation pour déterminer le degré du péristaltisme existant. Dans l'apéritaltisme absolu, on n'entend aucun bruit. Dans la paralysie incomplète, comme on l'observe ordinairement, dans la péritonite, on n'entend que de temps en temps un bruit de goutte d'eau tombant dans un vase avec résonnance métallique.

Trèves recommande, pour le diagnostic du siège de l'occlusion dans le côlon, de faire un lavement d'eau dans le rectum; le liquide remontant dans le côlon, cause des gargouillements qu'on peut suivre à l'auscultation jusqu'au voisinage de l'obstacle (*Signe de Trèves*).

AUSCULTATION ET PERCUSSION COMBINÉES. — *Signe du ballon*, « Ballonsymptom ». Ce signe a été indiqué d'abord par Nothnagel et dernièrement de nouveau par Kiwull et par Blumberg. Il se rapporte aux effets produits par la percussion et l'auscultation combinées sur une anse dilatée; c'est donc un symptôme de météorisme local. Tandis que la percussion et l'auscultation prises chacune à part donnent des résultats assez incertains, il est possible, en auscultant le bruit de la percussion plessimétrique, de déterminer exactement les limites d'une anse fortement dilatée, alors que même la palpation et l'inspection ne suffisent pas à la démontrer ou à la délimiter. Le son recueilli prend dans ces conditions un timbre métallique très prononcé.

Il y a du reste encore d'autres méthodes pour démontrer le timbre métallique, comme par exemple la *transsonnance*, recommandée par Henschen et Bendersky et qui ne diffère de la méthode de Nothnagel qu'en ce que la percussion n'est pas plessimétrique, mais *digitale*. Ce signe est décrit de la façon suivante : Tandis qu'on procède à une légère percussion digitale directement sur la peau, on ausculte avec le stéthoscope rigide, ou mieux encore avec le stéthoscope biauriculaire élastique; on entend alors toujours très distinctement le son métallique au-dessus de l'anse dilatée. Une méthode enfin qui dérive de ces deux dernières, est la *Streichauscultation* de Rumberg.

Cette méthode de recherche de météorisme local, de l'anse dilatée, diffère de la transsonnance en ce que, au lieu de percuter, le doigt glisse sur la peau en faisant un léger frottement qu'on perçoit à l'auscultation comme un bourdonnement avec résonnance caractéristique, « Sausen, Brausen », s'il est exécuté sur l'anse dilatée, tandis que s'il tombe en dehors des limites de l'anse, il ne se perçoit plus que faiblement et sourdement, ayant subitement perdu toute sa résonnance.

Palpation. — La palpation nous aidera à interpréter et à compléter ce que l'inspection nous a déjà fait entrevoir.

La sensation de résistance d'une anse dilatée est très caractéristique, de même la tumeur formée par une invagination ; on percevra alors une mobilité qui n'existe pas dans l'abcès périthyphlitique. Dans beaucoup de cas néanmoins, le météorisme est tel que la palpation ne donne aucun renseignement précis.

Elle servira toutefois encore à découvrir un œdème localisé et permettra de déterminer les parties sensibles.

La pression au creux de l'estomac, à moins d'iléus très haut, n'est pas accompagnée de douleurs, sauf dans les cas de péritonite.

La pression lente sur l'abdomen ne fait ordinairement pas mal, même dans la péritonite généralisée ; au contraire, dans la péritonite localisée, cette pression est douloureuse au-dessus du foyer. Le relèvement brusque de la main ou du doigt qui pèse légèrement sur l'abdomen cause des douleurs dans la péritonite, mais non pas dans l'occlusion mécanique.

Ce symptôme sur lequel Kocher insiste beaucoup et sur lequel il a le premier, je crois, attiré l'attention, ne trompe pas en général ; j'ai néanmoins observé dernièrement encore un cas de péritonite purulente aiguë dans lequel il faisait défaut. On fera donc bien de se rappeler que le *signe de Kocher*, comme la plupart des autres symptômes pris isolément, n'est pas un symptôme différentiel absolu, quelle qu'en soit la valeur très réelle.

Quant au clapotement hydro-aérique, aux gargouillements que l'on peut parfois constater après la perforation intestinale au moyen de la palpation, je pense qu'il est difficile d'en localiser le point de départ et que ce symptôme ne sera pas concluant, d'autant plus qu'il existe aussi bien dans les liquides et gaz intra qu'extra-intestinaux.

Dans certains cas de péritonite avec fort épanchement, et surtout quand cet épanchement sera plus ou moins circonscrit par des adhérences intestinales, on aura, par la palpation combinée avec la percussion, la sensation de vague (Wellenschlag).

La pression sur l'obstacle même, dans une occlusion mécanique, cause presque toujours des douleurs et constitue un symptôme important sur lequel Besnier a déjà insisté en 1860 (Bauby, p. 80).

TOUCHER RECTAL ET TOUCHER VAGINAL. — Ces méthodes d'examen ne devront jamais être négligées dans les affections abdominales accompagnées de symptômes d'iléus. Elles permettront fréquemment de reconnaître une tumeur passée inaperçue par la palpation directe du ventre. On constatera quelquefois par cette voie un exsudat dans le Douglas, et la sensibilité de cet épanchement fera reconnaître s'il est infectieux ou non.

La sensibilité du cul-de-sac recto-vésical ou recto-utérin constatée par le toucher rectal est un signe qui peut être utile dans le diagnostic différentiel entre l'occlusion mécanique et la péritonite. Cahier indique ce symptôme comme ayant été signalé par Tuffier dans une observation de Jeanne. Il est bien connu en clinique, mais je crois qu'on ne peut trop insister sur la nécessité qu'il y a de faire un examen vaginal ou rectal dans tous les cas d'affections abdominales.

Une sensibilité localisée à droite avec insensibilité à la pression à gauche parlera pour une appendicite, si les complications annexielles peuvent être éliminées.

(*A suivre.*)

KYSTES PARANÉPHRIQUES
ET URONÉPHROSES TRAUMATIQUES

Par le Dr Paul DELBET,

Ancien prosecteur, ancien chef de clinique chirurgicale à l'hôpital Necker.

(*Suite* [1].)

II. — Cas dont le diagnostic n'a été vérifié ni par opération, ni par autopsie.

a) Épanchements paranéphriques probables.

Obs. XXXIV. — Watson, cité par Goodhart, *Lancet*, 1890, t. II, p. 1219. — Cas 22 de Monod.

Garçon de huit ans, chute. Hématurie. Tumeur du flanc droit. Aucune intervention. Diminution spontanée; trois mois après, la tumeur existait encore, allant des lombes à la ligne médiane, mais flasque, évidemment en voie de résorption. Neuf mois plus tard, l'enfant était parfaitement bien [2].

Obs. XXXV. — Monod, *Annales des maladies des organes génito-urinaires*, 1892, p. 343 (274).

J. D., vingt-quatre ans, couvreur, tombe d'une hauteur de 6 mètres. Rétention et hématurie. Phénomènes de péritonite. Le dix-septième jour, le malade se lève et se plaint de souffrir dans le flanc. On découvre dans le flanc gauche une tuméfaction *mal limitée*; treize jours après, elle a notablement augmenté de volume; on la ponctionne. Le liquide a l'aspect de l'urine (28 janvier 1889). Densité : 1007; réaction alcaline. Albumine : 3,20 par litre. Urée et acide urique (traces). Pas de paraglobuline, de sucre de peptone, ni d'ammoniaque. Petite quantité de fibrinogène. Au bout de vingt-quatre heures, coagulum assez abondant; emprisonnement des globules sanguins. Deuxième ponction le 2 février; 70 grammes de liquide; l'urée a augmenté, 2 p. 1000; il y en a 15 dans l'urine vésicale. Le liquide contient du salicylate de soude, que l'on avait fait intentionnellement ingérer la veille.

1. Voir les numéros de juillet et août 1903.
2. Je range ce cas dans les épanchements paranéphriques. Il est impossible d'admettre une résorption progressive d'une hydronéphrose vraie. On observe ces poches flasques dans les paranéphroses.

Troisième ponction le 11 février. Le liquide (620 gr.) est trouble et laisse déposer du pus; urée : 2,55 par litre.

Sort guéri peu après, le 3 mars.

L'absence de limites nettes doit faire penser à une paranéphrose.

Ob. XXXVI. — Stanley, *Med. chir. Transact.*, London, 1844, t. xxvii, p. 2.

Enfant de neuf ans. Écrasement par roue de voiture. La sixième semaine, l'auteur s'aperçoit d'une tumeur fluctuante allant des fausses côtes au ligament de Poupart et s'étendant jusqu'à la ligne blanche. Petite ponction à la lancette; il s'écoule du liquide d'apparence urineuse. Trois semaines plus tard, nouvelle ponction : 51 onces de liquide; onze jours plus tard, troisième ponction : 58 onces de liquide urineux; six jours après, quatrième ponction : 64 onces de liquide; trois mois après, cinquième ponction : 72 onces de liquide.

La tumeur diminue ensuite progressivement et l'enfant sort guéri le neuvième mois.

L'auteur en fait une paranéphrose, parce que le liquide évacué n'a pas exactement la composition de l'urine; il ne contient pas de mucus et renferme une faible proportion de sels, beaucoup d'urée et de l'albumine.

Ce cas est le n° 2 de la statistique de Monod (Monod en fait une paranéphrose).

Tuffier le cite comme un fait démonstratif de paranéphrose (Mém. de 1895).

Wagner en fait une hydronéphrose probable.

Obs. XXXVII. — Joel, *Bull. de la Soc. méd. de la Suisse Romande*, 1870, p. 262 (268).

Homme, trente ans. Chute d'un échafaudage. Il est frappé au ventre par une pierre qu'il portait. Hématurie pendant plusieurs jours. Convalescence longue. Il se développe progressivement dans la région du rein gauche une tumeur qui finit par occuper presque tout le ventre. Ponction en arrière. Quantité considérable de liquide. Deuxième ponction, injection iodée. A la première ponction, le liquide est noirâtre; à la deuxième, c'est de l'urine presque pure. Guérison rapide après l'injection iodée.

L'observation est donnée comme hydronéphrose, mais rapportée de mémoire par l'auteur au cours d'une discussion.

Tuffier la donne comme un fait de paranéphrose.

Wagner en fait une hydronéphrose probable, parce qu'on fit l'injection d'iode et qu'il n'y eut pas de réaction.

Ces deux cas me semblent donc être rangés dans les paranéphroses en raison de leur guérison après plusieurs ponctions. — L'injection iodée a guéri le malade parce qu'elle a aseptisé la poche (Voir la Pathogénie).

b) Uronéphroses probables.

Obs. XXXVIII. — Hicks, *Med. Record*, 1880, t. XVII (264). — Cas 6 de Monod.

Garçon de onze ans, coup de pied de cheval dans le côté droit du ventre. Ventre sensible, sans ballonnement. Hématurie abondante de sang pur le lendemain, puis urine normale; guérison apparente.

Trois semaines après, *douleur*, fièvre et tumeur fluctuante, tendue, occupant le côté droit du ventre; 6 pouces de diamètre; première ponction : 2 pintes de liquide; deuxième ponction, trois jours après, même quantité. Liquide clair jaune pâle. Densité : 1010; alcalin; un peu d'albumine, traces d'urée seulement à partir de la deuxième ponction. Urine, densité : 1020; sans albumine. Entre chaque ponction le liquide se reproduisait rapidement et déterminait des douleurs; après la dernière ponction, le liquide émis par l'urètre augmente notablement.

Revu quinze jours, puis trois semaines après la dernière ponction. Bon état.

L'auteur croit à une rupture de l'uretère avec épanchement d'urine dans le tissu cellulaire rétro-péritonéal. Cette observation présente trois caractères importants : la cessation rapide de l'hématurie, l'apparition d'une tumeur avec douleur, enfin, un liquide clair; ces caractères sont ceux d'une hydronéphrose.

Obs. XXIX. — May Bennett, *British med. Journ.*, 1883, t. I, p. 108. — Cas 10 de Monod.

Homme, vingt-quatre ans. Coup de pied sur le ventre. Douleur. Hématurie qui dure quatre jours et cesse brusquement; *à ce moment, violente douleur* à gauche, cuisse fléchie; la douleur s'irradie dans la cuisse, l'aine et le scrotum.

Pas de tumeur, sensation de plénitude à gauche. On conclut à une obstruction de l'uretère par un caillot, ce qui paraît assez vraisemblable.

Ponction exploratrice sept jours après l'accident; l'aiguille ramène 7 onces de liquide analogue à celui que la malade rendait par la vessie avant la cessation de l'hématurie; odeur ammoniacale de l'urine.

Quelques heures après, le malade rend de l'urine sanglante en quantité considérable, puis le sang diminue et disparaît.

Onze jours après, le malade sort.

Peu après, réapparition de la douleur avec irradiation et flexion de la cuisse.

Le malade entre à l'hôpital; trois semaines après, on sent dans la fosse iliaque une tuméfaction dure, que l'on considère comme un foyer inflammatoire résultant de la déchirure de l'uretère. La guérison se fit sans suppuration (évidemment il y a eu là de la périurétérite, mais probablement pas d'oblitération de l'uretère).

Ce cas est une hydronéphrose type.

Obs. XL. — Socin, in Moser, *Ueber Hydronephrose in Folge subcutaneen Nieren Verletzungen*, Thèse de Bâle, 1888 (257). — Cas 18 de Monod.

Homme, vingt-cinq ans. Chute de 2 mètres, le côté gauche portant sur une pierrre. Vive douleur qui diminue rapidement, puis reprend le lendemain et ne dure que vingt-quatre heures. Sur le trajet de l'uretère à l'hypogastre, légère résistance et submatité; vingt jours après le malade paraît guéri.

Trente-cinq jours après l'accident, tumeur grosse comme le poing, fluctuante, allant de l'hypocondre gauche à la fosse iliaque, *débordant la ligne blanche*, indolore, mais mobile; pas de fièvre. Ponction : 4030 centimètres cubes de liquide.

L'urine, normale le lendemain, contient le surlendemain de l'albumine, des globules rouges et blancs altérés, des cylindres hyalins qui disparaissent au bout de quelques jours. Liquide trouble, puis clair, puis trouble de nouveau à la fin. Il contient des globules rouges et blancs altérés, des cylindres hyalins, des cellules épithéliales du rein et du bassinet; aucune réaction. La tumeur ne se reproduit pas; le malade sort guéri six semaines après. Il rentre huit jours plus tard avec hématurie, sans tumeur. Sur le trajet de l'uretère gauche, cordon rond comme le doigt, mobile de droite à gauche. L'urine s'éclaircit; le malade sort le quinzième jour; pas de tumeur; cordon urétéral persistant. Deux mois plus tard, la guérison se maintient.

Pour les auteurs, ceci est un cas type d'hydronéphrose traumatique.

Wagner le range dans les hydronéphroses probables. Le diagnostic d'hydronéphrose n'est pas douteux.

Obs. XLI. — Haddin, cité par Goodhart, *Lancet*, 1890, t. II, p. 1219. — Cas 23 de Monod.

Femme de vingt-deux ans. Coup de pied dans le ventre. Ni sang, ni albumine dans l'urine; peu après, tuméfaction dans la région du rein droit. Six semaines après, la tumeur disparaît subitement du jour au lendemain et la quantité d'urine rendue augmente. Elle était légèrement albumineuse.

Monod, dans son texte, est obligé d'admettre qu'il y a là hydronéphrose probable par oblitération de l'uretère par un caillot (p. 354).

Wagner range également ce fait dans les hydronéphroses probables, se fondant sur ce caractère qu'une tumeur qui se forme après le traumatisme et qui disparaît tout à coup, en même temps que le liquide évacué par la vessie augmente, ne peut être qu'une hydronéphrose. Ce que nous avons écrit plus haut montre que nous partageons sa manière de voir.

Obs. XLII et XLIII. — Bennet, à propos du cas précédent, rapporte deux

faits d'hydronéphrose traumatique avec tumeur ayant disparu spontanément, la première au bout de dix-huit mois, la deuxième au bout d'un an. — Cas 24 et 25 de Monod.

Obs. XLIV. — Roux, *Revue méd. de la Suisse Romande*, 20 septembre 1894, n° 9, p. 1, et *Ann. génit.-urin.*, 1894, p. 905 [1].

Jeune homme de vingt ans, écrasé par sa voiture. Douleur violente dans le ventre, particulièrement dans le côté gauche. Pas d'hématurie. Quatorze jours plus tard, tuméfaction progressive dans la moitié gauche du ventre. Sept semaines après, tumeur étendue de la cinquième côte à la fosse iliaque et débordant la ligne médiane. Pas de fièvre; l'urine est normale. Ponction lombaire. On extrait six litres de sérosité jaune et claire, albumineuse; un peu d'urée, pas d'acide urique. Amélioration. Huit jours après, incision. Vaste cavité remontant jusqu'à la septième côte et atteignant en bas la fosse iliaque. En palpant la paroi du kyste, on la sent s'épaissir en montant. Dans la cavité, une grande quantité de sérosité rouge, avec masse gélatineuse contenant de longs tubes urinifères en quantité considérable. Guérison avec fistule. Mort plusieurs mois après par phtisie. L'autopsie est refusée.

Roux lui-même ne sait guère où classer cette observation.

La coloration rosée du liquide à la fin de la ponction et même à l'incision, et l'épaississement graduel des parois à mesure que l'on remontait sur les côtés pourraient faire penser à une collection intra-rénale communiquant encore largement avec une cavité située dans le rein; tandis que les dimensions énormes de la tumeur, son extension au devant de la colonne vertébrale et dans la fosse iliaque concordent mieux avec la pseudo-hydronéphrose de Monod.

Roux semble donc admettre une combinaison de l'hydronéphrose et d'un kyste rénal, comme dans le cas de Marmasse.

Tuffier le cite comme exemple de para-hématonéphrose.

Routier admet que c'est un épanchement périrénal, à cause de la diminution de la poche.

L'épaississement de la poche dans sa partie supérieure, l'existence de tubes dans la paroi, le fait que la tumeur dépassait la ligne médiane nous le font ranger dans les uronéphroses.

Obs. XLV. — Publes (144), *Med. Press and Circular*, 1874, II, p. 275.

Chute, douleur, gonflement, pyurie, puis guérison.

Obs. XLVI. — Goodlee, *Transact. of the clinical Society of London*, 1887, t. XX, p. 233.

1. Je range ce cas dans les faits douteux, car il est donné par l'auteur comme une para-uronéphrose, mais, comme Wagner, je crois que l'auteur a été entraîné par le travail de Monod à des conclusions excessives. Ce fait a tous les caractères d'une hydronéphrose.

W. W., enfant de sept ans, jeté à terre par une tapissière, le 23 septembre 1885. La roue d'avant appuie sur son côté droit; il peut rentrer chez lui. Douleurs abdominales, vomissements. Il entre à l'hôpital et sort au bout de quatre jours. Le malade est revu le 28 novembre, puis rentre à l'hôpital pour une tumeur allant des côtes à 2 centimètres au-dessous de l'ombilic, et atteignant d'autre part la ligne médiane. Le 24 août, onze mois après l'accident, la tumeur a beaucoup grossi; elle est mobile et descend pendant l'inspiration. Incision abdominale médiane; on ouvre le péritoine, on arrive sur une tumeur bien enkystée, on l'ouvre, on la fixe à la paroi. Le liquide contient 5 p. 100 d'urée. La plaie est fermée le 13.

L'auteur estime qu'il s'agit d'hydronéphrose, sans en avoir la preuve formelle.

Obs. XLVII. — Moser (Voir Monod, p. 32); p. 17 du mémoire de Wagner.

Maçon, vingt-cinq ans, tombe sur une pierre, d'une hauteur de 2 mètres, sur le côté gauche du thorax. Collapsus, douleur violente des lombes gauches. Hématurie; on sent dans l'hypocondre gauche une résistance élastique, allant de haut en bas et de dehors en dedans; cessation rapide de l'hématurie; disparition progressive de la résistance. Vingt jours après, le patient pouvait quitter son lit. Quatorze jours plus tard, cinq semaines après le traumatisme, tumeur fluctuante, nettement limitée, du volume de la tête. Urine souvent peu abondante. Pas de fièvre, ni de douleur. La tumeur augmente rapidement. Ponction; évacuation de 400 centimètres cubes d'un liquide clair, urineux, contenant des globules rouges, des cylindres et de l'épithélium rénal. La tumeur ne se remplit pas franchement.

L'urine évacuée par la vessie augmente et contient de l'albumine et des sédiments analogues à ceux retirés du rein par la ponction. Deux semaines après, le malade exige son renvoi; huit jours après, il rentre de nouveau. On sent dans l'hypocondre gauche, sur le trajet de l'uretère, un cordon rond, de l'épaisseur du doigt, roulant sous la main qui le palpe. L'urine contient des globules rouges et blancs. Repos; amélioration; le malade sort et annonce quelques mois après sa guérison.

Moser estime que l'exsudat péri-urétéral a étouffé peu à peu l'uretère par pression ou rétraction cicatricielle, d'où rétrécissement partiel.

La portion sus-jacente à l'obstacle se serait dilatée, la partie antérieure aurait formé une poche qui aurait comprimé la partie inférieure du conduit, d'ou valvule qui aurait oblitéré l'uretère.

Wagner en fait une hydronéphrose.

Obs. XLVIII. — Delabort (267), in Gargam.

Homme, dix-huit ans. Tamponné entre deux wagons. Douleur très vive dans la partie gauche du ventre. Hématurie qui cesse au bout de quelques

jours. Aucune tuméfaction dans le ventre. Six jours après, le malade est regardé comme guéri. Quatorze jours plus tard, vingt jours après l'accident, tumeur survenue sans douleur, allant du rebord costal gauche à l'ombilic, sans limite précise de ce côté. *Dépasse la ligne médiane en avant*, arrondie, mate, fluctuante. *Douleurs*; *pas de fièvre*; pas de modification de l'urine.

Un mois plus tard, la tumeur va du rebord costal à l'arcade fémorale. Ponction exploratrice : on retire deux litres de liquide. Le liquide est citrin. Il contient de l'albumine et de l'acide urique en faible proportion. L'urine ne contenait pas d'albumine.

Le liquide ne s'est jamais reproduit; guérison constatée dix ans plus tard.

Monod en fait une paranéphrose (Obs. IX de son mémoire).

Wagner en fait une hydronéphrose probable. Avec Wagner, nous admettons qu'il s'agit d'une hydronéphrose, parce que la tumeur débordait la ligne médiane, fait qui ne s'observe guère dans les paranéphroses; qu'il y eut de la douleur, pas de fièvre.

c) *Uro-hématonéphroses.*

Obs. XLIX. — Tuffier, *Ann. des mal. des org. génito-urin.*, 1895, 13, 222.

D. Georges, vingt ans, salle Gosselin, n° 2; 19 octobre 1884.

Heurté par un brancard; douleur vive au niveau du rein droit, exagérée par les mouvements respiratoires. Hématurie pendant trois jours.

A ce moment, on sent au palper que la région est remplie de sang infiltré, formant une tumeur dure et fluctuante; ecchymose à distance.

Quatre jours après, le malade rend des urines foncées en même temps que la tension de la tumeur diminue. Cette évacuation continue trois jours, puis tout rentre dans l'ordre.

Obs. L. — Tuffier, *Ann. des mal. des org. génito-urin.*, 1895, 13, 224.

H. Pierre, trente-cinq ans. 29 novembre, coup de timon de voiture dans le flanc droit. 30 novembre, première hématurie; on sent dans le flanc une tumeur diffuse qui tient au rein. Le malade souffre; la palpation augmente les douleurs. Si le malade n'a pas uriné de sang, c'est que probablement un caillot a oblitéré l'uretère (Tuffier); les urines sont redevenues claires le 5.

Le 11, le malade a une hématurie de sang noir; le sang est intimement uni à l'urine. Le 13, même émission de sang avec les urines; à l'examen microscopique, on trouve des hématies altérées, des granulations irrégulières, des cristaux; pas de globules de pus. La tuméfaction lombaire diminue.

Le malade sort guéri le 10 janvier.

Ces deux cas sont fortement discutés par Wagner; qui n'admet guère la possibilité d'un épanchement s'ouvrant de nouveau dans

le bassinet et trouve plus simple de croire à une oblitération passagère de l'uretère. C'est également mon avis. Nous avons expliqué que l'absence de douleur soudaine ne suffit pas à rejeter l'hypothèse d'une distension rénale. D'ailleurs, l'oblitération a pu être presque immédiate et la douleur provoquée par celle-ci se confondre avec la douleur du traumatisme.

Obs. LI. — Ripoll, *Revue médicale de Toulouse*, 1885, t. XIX, p. 449 (69).

Coup de poing sur le côté gauche, le 19 juin 1885, pendant un assaut de boxe. Hématurie abondante et grave.

Le 23 juin, quatre jours après, les urines deviennent claires; en même temps on constate un gonflement de la région lombaire, et une douleur violente éclate à gauche. Le 24, disparition de la douleur sans modification de la tumeur; les urines claires augmentent. Guérison en quatre semaines.

Ce cas est une hématonéphrose typique. Il établit la possibilité, après le traumatisme, de l'oblitération de l'uretère par un caillot.

Obs. LII. — Jœckel (78), *Deutsche medicin. militärärztliche Zeitschrift*, 1890, p. 714.

Contusion du rein dans le flanc gauche pendant l'exercice à la baïonnette. Évanouissement; vomissement. Matité commençant à quatre travers de doigt de la ligne médiane.

Le troisième jour, on sent une tumeur mobile dont la forme rappelle le rein. Quatorze jours après, on la palpe de nouveau; elle paraît mieux circonscrite. Après cette palpation bimanuelle un peu forte, il y a émission d'urine noire et polyurie. L'émission sanglante continue quelques jours, puis la tumeur disparaît. Guérison.

L'auteur fait de ce cas un épanchement rétropéritonéal à cause de l'irrégularité de la limite au début.

Tels sont les 52 faits de tumeur urinaire post-traumatique que nous avons rencontrés dans la littérature. Nous avons dû éliminer 6 observations. Parmi les faits que nous avons conservés, tous n'ont pas la même valeur. Il faut bien le dire, leur classification est excessivement difficile. Les observations seules ne suffisent pas à élucider le mode de développement, la symptomatologie même des uronéphroses et épanchements urinaires traumatiques. J'ai dû, pour éclairer plusieurs points, recourir à l'expérimentation. On comprendra mieux cette remarque, quand j'aborderai le problème de la pathogénie, et on verra à quelle difficulté se heurte un semblable sujet.

Le nombre important d'observations que nous avons recueillies nous permet du moins de nous faire une idée de la fréquence de l'affection et de ses caractères anatomiques.

III. — Fréquence.

Les tumeurs urinaires post-traumatiques, sans être rares, ne sont pas une complication fréquente de la contusion rénale. J'ai relevé dans un récent mémoire la plus grande partie des cas de contusion rénale publiés jusqu'à ce jour. Ces cas sont au nombre de 321. Si, de ce chiffre, je rapproche les 46 faits qui servent de base à ce présent mémoire, on voit que les épanchements urinaires se montreraient dans 14 p. 100 des contusions rénales. Mais il ne faut pas oublier que la plupart des faits de tumeurs post-traumatiques sont publiés; qu'un grand nombre de contusions rénales, légères ou sérieuses, demeurent inédites à cause de leur banalité. Me basant sur ce que j'ai observé à Necker, j'estime qu'on peut admettre que les tumeurs urineuses extra ou intra-rénales se développent dans 5 p. 100 des cas de contusion rénale.

Sur mes 46 faits, 13 sont des épanchements paranéphriques, 14 des uronéphroses simples ou suppurées, vérifiées anatomiquement; 4 des épanchements paranéphriques, 15 des uronéphroses probables; en un mot, l'épanchement siégeait dans l'atmosphère périrénale 17 fois, soit 36,8 p. 100; dans le bassinet et le rein, 29 fois, soit 63,2 p. 100.

IV. — Anatomie pathologique.

A. Épanchement paranéphrique.

Les épanchements paranéphriques forment des *tumeurs généralement volumineuses*. Même en nous en tenant aux seuls cas suivis de constatations anatomiques, nous voyons que les observateurs s'accordent à les décrire comme très étendues. La tumeur s'étend de l'hypocondre à la fosse iliaque [1], des côtes au bassin [2]. Transversalement, la tumeur va des lombes à la ligne blanche, qu'elle atteint souvent [3] et qu'elle peut même déborder [4].

D'une manière générale, *la forme* peut être au début allongée verti-

1. Hawkins, obs. I.
2. Vincent, obs. II; Barker, obs. V; Nové-Josserand, obs. VIII.
3. Hawkins, obs. I; Cabot, obs. IV.
4. Hawkins, obs. I.

calement. Chaput, entre autres, a noté le fait chez le malade qu'il lui a été donné d'observer[1]. Les rapports de la tumeur avec la ligne médiane diffèrent suivant le point que l'on considère. En avant, il est rare que la tumeur dépasse la ligne blanche; par la palpation, dans la profondeur, on ne la sent pas non plus, devenue saillante, déborder la ligne médiane; profondément, au contraire, devant la colonne vertébrale, il semble que la tumeur puisse s'étendre, refoulant le péritoine. Dans le cas que nous avons observé à Necker, la tumeur se prolongeait fort loin derrière la séreuse, sans que nous ayons pu préciser ses limites[2].

La quantité de liquide contenue dans la poche est en rapport avec ses dimensions; elle est généralement considérable. Elle n'était que de 300 grammes dans le cas de Barth[3], mais le cas est un peu spécial. Le rein était divisé en une partie supérieure et une partie inférieure, et la cavité communiquait par l'intermédiaire du parenchyme rénal avec le bassinet; elle était de 12 onces dans le cas de Mudd[4], de 18 onces dans le cas de Hawkins[5], de 35 onces dans le cas de Barker[6]; elle est plus considérable dans le cas de Cabot[7] et dans celui de Vincent[8], où elle atteint 2 pintes et 6 pintes. Dans le cas de Le Dentu, elle n'a pas été examinée, mais pouvait être évaluée à 3 litres[9].

Le contenu de la poche est, soit du sang presque pur[10], soit un liquide d'apparence franchement urinaire[11], ou bien un liquide clair, associé à une matière blanche demi-purulente[12], de l'urine mélangée de pus[13] ou trouble[14], enfin, un mélange de pus et de sang[15]. En résumé, le liquide que l'on retire des poches par ponction ou incision, est un liquide d'apparence urinaire pure, uro-hématique ou uro-purulent. Ces différents aspects ne se présentent pas avec le même degré de fréquence. L'épanchement uro-hématique ne s'observe que dans le tiers des cas environ; la présence du sang

1. Chaput, obs. XI.
2. Le Dentu, obs.
3. Barker, obs. III.
4. Mudd, obs. X.
5. Hawkins, obs. I.
6. Barth, obs. V.
7. Cabot, obs. IV.
8. Vincent, obs. II.
9. Obs. A.
10. Holmes, obs. XII.
11. Barker, obs. V; Cabot, obs. IV; Mudd. obs. X.
12. Hawkins, obs. I.
13. Vincent, obs. II (liquide recueilli à l'autopsie).
14. Allingham, obs. VI.
15. Morris, obs. VII; Barker, obs. III.

n'est guère constatée que dans les épanchements récents [1]. En revanche, dans les épanchements clairs examinés au microscope, on constate la présence de globules rouges [2]. Ces diverses constatations permettent d'affirmer que la présence du sang est purement accidentelle; elle est le stigmate de l'origine traumatique de l'épanchement, et ce liquide se trouve en quantité d'autant plus considérable que l'on fait l'examen à une époque plus rapprochée de l'accident.

L'épanchement est assez fréquemment purulent, ou du moins contient souvent assez de pus pour que la limpidité du liquide soit troublée [3]. En étudiant de près l'épanchement d'aspect franchement urinaire [4], on y reconnaît, d'une manière presque constante, des éléments de pus. Dans le cas de Cabot, le liquide examiné au microscope contient de nombreux globules blancs et rouges; examiné au point de vue chimique, le liquide a une densité de 1007; il est alcalin comme le pus et comme lui renferme de l'albumine. Dans le cas de Barker (obs. V), le liquide, malgré sa couleur ambrée et sa densité 1010, assez analogue à celle de l'urine, contenait 25 p. 100 d'albumine et 1/2 p. 100 d'urée, alors que l'urine vésicale ne contenait pas d'albumine, mais renfermait 2 1/2 p. 100 d'urée. Dans le fait de Monod, le mieux étudié à ce point de vue, le liquide retiré dans une première ponction avait une réaction alcaline, une densité de 1007; il contenait 3,20 d'albumine par litre, des traces d'urée et d'acide urique, pas de paraglobuline, de sucre, ni de peptone. Il existait des chlorures, des phosphates, des carbonates de potasse, de soude et d'ammoniaque. Ne sont-ce pas là des caractères qui rapprochent le liquide du pus plus que de l'urine?

Dans un certain nombre de faits, on a bien trouvé un liquide plus nettement urinaire. C'est ainsi que dans le cas de Barker précédemment cité, le liquide qui s'écoulait de la poche, après l'incision de celle-ci, contenait 2,6 p. 100 d'urée, que dans le cas observé par Monod, le liquide retiré par deuxième ponction renfermait 2 p. 100 d'urée, puis, dans une troisième ponction, 2,55; mais l'intervention, dans ces conditions, a pu modifier la disposition de la poche, particulièrement son état de tension. La diminution de pression a pu permettre à l'urine de pénétrer secondairement. Ces points ont une certaine importance pathogénique : on peut en conclure que, le sang

1. Barth, obs. III (vingt-quatrième jour); Morris, obs. VII (un mois); Holmes, obs. XII, par exception dix-huit mois.
2. Cabot, obs. IV.
3. Hawkins, obs. I; Vincent, obs. II; Allingham, obs. VI (sang et pus); Morris, obs. VII; Barth, obs. III.
4. Cabot, obs. IV; Barker, obs. V; Mudd, obs. X.

venant du traumatisme mis à part, le liquide est, en somme, malgré son apparence, plus proche du pus que de l'urine, et que celle-ci joue dans l'espèce un rôle un peu secondaire.

La cavité dans laquelle s'est épanché le liquide est lisse et unie; elle se développe en arrière du péritoine, entre la séreuse et les muscles de la paroi abdominale postérieure. La main introduite dans la poche à la faveur d'une incision lombaire laisse en avant d'elle les anses intestinales et le côlon; en arrière, la paroi abdominale postérieure; en haut, la cavité se prolonge sous et parfois autour du foie, comme M. Le Dentu l'a observé dans son cas, ou bien derrière la rate; en dedans, elle peut s'étendre devant la colonne vertébrale et les vaisseaux; en dehors, elle est limitée par la rencontre angulaire de la séreuse et de la paroi.

Le rein occupe généralement la paroi postérieure de la poche; il est placé devant et contre cette paroi, et l'on sent sa face antérieure saillante dans la cavité de l'épanchement[1]. Cependant, on a vu le rein n'entrer en contact avec l'épanchement que par son extrémité inférieure[2]; exceptionnellement, le rein est en bas et en arrière[3]; une fois, il était refoulé en avant[4].

Dans la cavité, le rein est à nu, parfois recouvert de fausses membranes et de dépôts phosphatiques[5].

En rapprochant ces diverses constatations du caractère morphologique de la poche, de son développement au début vers les parties inférieures, dans la région de la fosse iliaque, nous sommes tout naturellement conduits à admettre que l'épanchement siège entre la capsule propre du rein et la capsule adipeuse.

Le siège exact des épanchements pararénaux n'a jamais été, en effet, nettement précisé. Je rappelle que, normalement, le rein possède une capsule propre qui lui est intimement adhérente; puis sur un plan un peu plus reculé, une enveloppe cellulo-fibreuse, dont le trajet et les rapports ont été récemment précisés par Glantenay et Gosset. Entre cette enveloppe et la capsule propre, existe un espace comblé par une couche de graisse, constituant la capsule adipeuse. L'enveloppe cellulo-fibreuse adhère en avant à la face profonde du péritoine; en arrière, elle est séparée de la paroi lombaire par une couche graisseuse (Zuckerkandl). Dans quel espace s'épanche le liquide de la paranéphrose? Nous l'avons dit : immédiatement au

1. Hawkins, obs. I; Cabot, obs. IV; Nové-Josserand, obs. VIII.
2. Barker, obs. V.
3. Morris, obs. VII.
4. Mudd, obs. X.
5. Barker, obs. V.

contact et en dehors de la capsule propre du rein. Il refoule peu à peu la graisse devant lui. Barker l'a noté dans son observation, la poche était formée par la capsule adipeuse refoulée et condensée. Si l'on se rappelle que les deux feuillets de l'enveloppe cellulo-fibreuse s'unissent en dehors et au-dessus du rein, qu'ils restent distincts en dedans et dans leur partie inférieure, on comprendra pourquoi l'épanchement a, au début, une forme allongée verticalement; et l'on s'expliquera aisément sa facile extension vers la partie inférieure de l'abdomen. Ces épanchements se développent en s'étendant de plus en plus en dehors. Il faut donc admettre qu'à un moment donné, la capsule cellulo-fibreuse peut céder et le liquide gagner l'espace sous-péritonéal.

La cavité qui renferme le liquide est lisse et assez régulière; c'est que l'épanchement subit une sorte d'enkystement secondaire, et s'isole des parties voisines. Il se constitue autour de lui une véritable paroi adventice, par refoulement du tissu conjonctif. La nature conjonctive de la paroi est expressément notée dans le cas de Vincent (obs. XII). Teichmann a démontré expérimentalement l'existence de cette paroi et son mode de constitution. En injectant lentement du liquide dans le tissu cellulaire, il a vu celui-ci se transformer et constituer, à la périphérie de l'injection, une poche imperméable [1].

L'uretère, le bassinet et le rein sont altérés soit isolément, soit simultanément. L'uretère peut être déplacé, être flexueux et distendu. Il longe la partie interne et antérieure du kyste, se perdant dans l'épaisseur de la paroi et pénétrant dans le rein à la manière ordinaire [2]. Ailleurs il est comprimé par des coagula [3], ou rétréci (obs. X). L'uretère peut être déchiré ou rompu [4], ou bien c'est le bassinet qui est perforé ou déchiré, et c'est en ce point que s'établit la communication de la poche avec les voies d'excrétion de l'urine. Le bassinet présente soit deux petits orifices [5], soit un orifice irrégulier, déchiqueté [6], soit une large perte de substance. Dans les cas où cette perte de substance est très étendue, la poche est formée en avant par la paroi antérieure du bassinet, en arrière, par le tissu conjonctif. M. Le Dentu a observé cette disposition. Ce sont ces cas que Wagner a décrit sous le nom de mixtes, nom que l'on peut

1. Teichmann, cité *in* thèse de Rattier.
2. Hawkins, obs. I.
3. Holmes, obs. XII.
4. L'uretère était rompu dans l'obs. XI; Chaput, obs. V; Barker.
5. Hawkins, I.
6. Vincent, obs. II.
7. Morris, obs. VII.

conserver, en se rappelant toutefois qu'il ne s'agit que d'une variété d'épanchement paranéphrique.

Le rein ne paraît avoir été mis personnellement en cause que dans l'observation de Mudd (obs. X). Encore la fissure rénale, déterminée par le traumatisme, s'étendait-elle jusqu'au bassinet, qui se trouvait ainsi lésé d'une manière indirecte.

L'état des parties voisines n'est pas signalé. On a, du reste, rarement eu l'occasion de porter ses investigations dans ce sens.

Barker a constaté des adhérences [1]. Chaput a trouvé le côlon rompu; il semble que la rupture était ici la conséquence du traumatisme initial; peut-être cependant faut-il voir là une tendance du liquide à se faire jour au dehors par cette voie.

B. — Hydronéphrose.

Nous passerons brièvement sur les caractères anatomiques des hydronéphroses. L'anatomie pathologique de l'hydronéphrose, aujourd'hui bien connue, est longuement exposée dans les livres classiques. Il nous suffira donc d'indiquer en quelques mots le caractère propre aux hydronéphroses traumatiques.

L'hydronéphrose traumatique vraie présente un *volume variable*. On trouve dans les cas sans vérification anatomique, des tumeurs de volume moyen; cependant des tumeurs de dimensions considérables ont été observées; ces dimensions sont la règle dans les cas qui ont donné lieu à des constatations anatomiques. Le fait mérite d'être signalé, car il est souvent dit que l'hydronéphrose traumatique n'acquiert que des dimensions médiocres. Dans nos observations, il est dit que la tumeur a le volume d'une tête d'enfant [2], d'une tête d'adulte [3], qu'elle va des lombes à la fosse iliaque [4], des côtes à 3 travers de doigt de l'arcade crurale [5], des côtes à la fosse iliaque [6], de la 6e côte à l'arcade de Fallope [7]. Transversalement, la tumeur remplit la moitié du ventre [8]; elle peut même dépasser la ligne médiane dans certains cas [9]. La tumeur était, dit Lépine, de volume considérable [10].

1. Barth, obs. III.
2. Wagner, obs. XIX.
3. Bardenheuer, obs. XXI.
4. Schede, obs. XXXI.
5. Delettrez, obs. XXII.
6. Barling, obs. XXVI.
7. Knox, obs. XV.
8. Barling, obs. XXVI; Schede, obs. XXXI.
9. Postempski, obs. XXIV; Nathrath, obs. XXXII.
10. Lépine, obs. XVII.

La capacité est en rapport avec les dimensions. Elle n'est pas souvent notée. Nous ne la connaissons guère que par le résultat des ponctions, et il est permis de supposer, devant la faible quantité de liquide qu'elles ont ramené, qu'elles n'ont pas toujours suffi à vider la poche. A côté de cavités contenant 3 litres, comme celle qui a été observée par Pye Smith (obs. XVI), on voit des cavités de 2 litres Delettrez (obs. XXII), 1 300 grammes[1], et d'autres dont la ponction n'a ramené que 6 quarts[2], 22 onces[3], 5 onces de liquide[4].

Le liquide contenu dans le rein et le bassinet dilatés est variable dans sa nature et sa composition. Il peut être limpide[5]; il est quelquefois trouble[6]; on l'a vu aussi mélangé de sang[7]. En somme, c'est comme dans l'épanchement paranéphrique, un liquide urineux, uro-purulent et uro-hématique.

Il est évident que ces variations dépendent en grande partie de l'intensité du traumatisme initial et de la marche de l'affection. Le traumatisme a-t-il été considérable, la poche est-elle examinée peu après l'accident, le liquide est fortement teinté par le sang; plus tard l'urine domine, plus ou moins modifiée; enfin, le liquide devient trouble, uro-purulent, si la poche s'infecte. La présence du sang, résultat du traumatisme initial, est pour ainsi dire la signature de la nature traumatique de l'hydronéphrose. Quand le sang n'est pas assez abondant pour colorer la totalité de l'épanchement, ou quand, l'examen ayant été fait tardivement, il ne peut plus être constaté *de visu*, il est rare que l'on n'en retrouve pas trace au microscope. La présence de globules sanguins a été notée toutes les fois que le liquide a été examiné au microscope[8].

La réaction n'a été cherchée que par Wagner (obs. XIX); elle était alcaline. Le liquide était, dans ce même cas, albumineux; on y trouvait des corpuscules graisseux, des cellules polyédriques nombreuses. Barling (obs. XXVI) a noté des granulations noirâtres, de la cholestérine et 5 p. 100 d'urée.

La poche kystique est formée par le rein et le bassinet distendus, plus ou moins modifiés.

1. Schede, obs. XXXI.
2. Knox, obs. XV.
3. Barling, obs. XXVI.
4. Richardson, obs. XXVIII.
5. Limpide, cas de Routier, obs. XX. Citrin, cas de Delettrez, obs. XXII. Liquide clair, Wagner, obs. XIX.
6. Séro-purulent, cas de Lépine, obs. XVII. Uro-purulent, Fenger, obs. XXIII. Mélange de pus et urine, Bartlett, obs. XXV.
7. Liquide rouge sombre, cas de Knox, obs. XV. Coloré en noir, cas de Barling, obs. XXVI. Liquide jaune brun, Nathrath, obs. XXXII.
8. Cas de Pye Smith, obs. XVI. Cas de Wagner, obs. XIX.

Le rein était, dans le cas de Pye Smith (obs. XVI), transformé en une série de kystes communiquant entre eux et avec le bassinet; il existait également des cavités kystiques multiples dans le cas de Lépine (obs. XVII). Le cas de Routier (obs. XX) sert de transition avec les formes suivantes. Là il existait une cavité remplie de brides, anfractueuse, limitée par une substance rénale d'épaisseur notable. Enfin, on a vu, fait assez curieux, la cavité unique, à fond lisse, se constituer surtout aux dépens du bassinet, distendant légèrement le rein. C'était le cas dans l'observation de Wagner, ou, au fond d'une poche lisse, on sentait les pupilles aplaties (obs. XIX), dans celle de Postemski (obs. XXIV).

L'état de l'uretère n'a malheureusement pas été noté dans tous les cas, soit qu'on n'ait pas songé à le rechercher, soit qu'on n'ait pu atteindre la portion saine de ce conduit. Nous possédons néanmoins 9 cas où son état est spécialement indiqué. Les constatations faites dans ces observations sont du plus haut intérêt.

Dans un cas, l'uretère dilaté au niveau de sa partie supérieure, dans une étendue de 2 pouces, présentait plus bas un rétrécissement tel qu'il ne laissait pas passer une goutte d'eau [1]. Plus souvent l'uretère est enclavé dans une gangue scléreuse. L'uretère rétréci ne laissait passer qu'une tête d'épingle et était enserré dans un tissu cellulaire présentant des traces d'inflammation chronique, dans le cas de Lépine [2]; même enclavement, au milieu d'une gangue scléreuse, dans le cas de Fenger [3], au milieu de callosités, dans les cas de Schede [4] et de Bartlett [5], de Nathrath (obs. II). Une disposition curieuse a, de plus, été notée par Schede (obs. XXXI) : l'uretère, comprimé par du sang et du tissu scléreux, s'était dilaté au-dessus du rétrécissement, si bien qu'il envoyait un prolongement descendant le long de l'uretère et venant comprimer les parties sous-jacentes du conduit.

Barling, dans son cas, crut à une oblitération par du sang, mais il n'a pu constater directement l'état des parties.

M. Le Dentu, enfin, dans son observation III, a noté une disposition déjà signalée par Wagner, mais intéressante par sa rareté, une condure par mobilité rénale acquise.

L'oblitération de l'uretère peut d'ailleurs être passagère. Wagner a vu, dans le cas qu'il a observé [6], la perméabilité du conduit se

1. Pye Smith, obs. XVI; Delettrez, obs. XXII.
2. Obs. XVII.
3. Obs. XXIII.
4. Obs. XXXI.
5. Obs. XXV.
6. Obs. XIX.

rétablir progressivement. Dans un cas de Schede[1], les phénomènes furent plus curieux : la perméabilité de l'uretère se rétablit presque subitement, soit qu'un caillot ait été déplacé, soit, ce qui est plus probable, qu'une coudure se soit subitement effacée.

En résumé, en dehors de la présence du sang, assez souvent notée, l'hydronéphrose traumatique ne possède aucun caractère anatomique particulier. Le seul fait intéressant est dans le mode de constitution de l'obstacle urétéral, ici tout à fait spécial. Nous reviendrons sur ce point dans la pathogénie.

1. Obs. XXX.

(*A suivre.*)

A PROPOS DE L'ACTINOMYCOSE DU FOIE

NOTE

DE MM.

L. BÉRARD,
Agrégé
et chirurgien des hôpitaux de Lyon.

et

L. THÉVENOT,
Assistant
de la clinique du professeur A. Poncet.

Dans son article de la *Revue de Chirurgie* (10 juillet 1903), M. Maurice Auvray analyse 31 observations d'actinomycose du foie, recueillies par lui dans la littérature médicale. Il considère que c'est là le total strict des cas connus, et reproche à MM. Poncet et Bérard d'avoir, à tort, porté jusqu'à 40 le nombre de ces cas. Il nous semble exagéré, dans l'état actuel de nos connaissances sur l'actinomycose, de prétendre arrêter une liste de tous les cas publiés. Chaque jour, la liste s'allonge, et vraiment il faut être indulgent pour l'auteur d'une revue générale qui, dans l'abondance des publications médicales, commet quelque oubli. Aussi ne ferons-nous pas un grief à M. Auvray d'avoir limité au nombre 31 sa consciencieuse énumération. Cependant, pour satisfaire ses scrupules d'exactitude, nous lui communiquons bien volontiers les indications suivantes, qui portent à 53 le nombre des observations d'actinomycose du foie que nous avons pu relever dans les périodiques jusqu'en juin 1903.

Nous n'avons pas la prétention pourtant d'avoir épuisé toute la bibliographie et nous ne comptons pas, parmi les fiches ci-dessous, les cas d'actinomycose du foie qui auraient pu être compris dans certaines statistiques globales, telles que celles de Tichov[1] et de Ruhrah[2].

1. Tichov, *VIIe Congr. des médecins russes* (Kazan, 2 mai 1899); cf. *Vratch*, 1899, n° 27.
2. Rührah, Actinomycose chez l'homme en Amérique, *Ann. of Surgery*, février 1900.

Voici, en tout cas, les faits précis que nous connaissons, avec leurs origines exactes, et que l'on pourra mettre à la suite des 30 observations de la thèse d'Aribaud (Lyon, 1897), dont nous avons pu contrôler l'authenticité :

1. Benda, Deux cas d'actinomycose métastatique, *Verein für innere Med. in Berlin*, 5 mars 1900 (une observation).

2. Bickmann Godlee, A series of cases of actinomycosis, *The Lancet*, 1901, I, p. 3 (six observations).

3. Brigidi, *Gaz. degl. Osped.*, 11 avril 1882.

4. Dyce Duckworth, Acute actinomycosis, *Clin. Soc. of London; Lancet*, 1900, II, p. 1137.

5. Elliott, Case of actinomycosis, *Bostoh med. Journ.*, 1899, II, p. 11.

6. Futterer, Ein Fall von actin. der Lunge, der Leber, und des Herzens bei Menschen, *Virchow's Archiv*, B. 171.

7. Gabrielidis. Ce cas a été rapporté par le Dr Antipas dans son article du *Lyon médical* : Un cas d'actinomycose cervico-faciale, 10 mars 1901.

8. Harris, A case of act. hominis affecting the pleura and lung of the left side, the spleen, the liver and peritoneum, and probably the large intestine, *Journ. Path. and Bact.*, Edinburgh, 1898, p. 182.

9. Kampelmann, *Ein Fall von Akt. der Lunge und Leber*, Thèse de Kiel, 1901.

10. Kashiwamura, Vier Fälle von primärer Lungenaktinomycose, *Virchow's Archiv*, B. 171 (une observation).

11. Latimer et Welsch, A case of intestinal and hepatic actin. in man, associated with leukæmia, *Trans. Assoc. Amer. Physic.*, 1896, XI, p. 328.

12. Leith, Actinomycosis of the colon, liver and lung, *Edinb. Hosp. Reports*, 1894, t. II, p. 121.

13. Litten, Ein Fall von akt. Leberabcess, *Verein f. inn. Med. in Berlin*, 8 janv. 1900.

14. Moodic, Large actinomycoma of the liver secondary to a circumscribed actinomycosis of the upper jaw, *Journ. of Path. and Bact.*, juin 1902.

15. Rindfleisch, *Physikal. med. Gesellschaft in Wurzburg*, 14 février 1901 (Présentation de préparation d'un cas d'act. du foie et du poumon).

16. Silberschmidt, *Zeits. f. Hyg. und Infectionskrank.*, 1901 (une observation).

17. Stewart et Muir, Notes on a case of actinomycosis of ovaries and liver, *Edinb. Hosp. Rep.*, 1893, t. I, p. 93.

18. Weigert, Zur Technik der mikroskopischen Backterienuntersuchungen, *Virchow's Archiv*, LXXXIV, p. 301.

RÉPONSE

DE M.

Maurice AUVRAY,

Agrégé à la Faculté de Médecine de Paris,
Chirurgien des hôpitaux.

La statistique de 18 cas nouveaux rapportée par MM. Bérard et Thévenot, renferme six indications bibliographiques que l'on trouvera signalées dans l'index annexé à mon article sur l'actinomycose du foie, paru dans le numéro de juillet de la *Revue de Chirurgie*; ce sont celles de Harris, Latimer, Leith, Litten, Stewart, Weigert. Mon étude est donc basée sur l'analyse de 36 observations, et non pas de 31, comme il a été dit probablement par erreur.

Je regrette que M. Bérard, qui me communique aujourd'hui si volontiers les indications qui précèdent, n'ait pas cru devoir me révéler leur existence, lorsque, au mois de février dernier, je le priai, par lettre, de bien vouloir m'aider à compléter des recherches bibliographiques qui restaient infructueuses. Il m'était impossible, en effet, de retrouver les 40 observations citées par MM. Poncet et Bérard à l'*Académie de Médecine* (1902), et signalées également dans la thèse de leur élève Duvau, à qui j'avais écrit à *deux* reprises sans obtenir de réponse.

Dans la lettre que M. Bérard m'adressa, il me déclarait qu'il ne tenait plus à jour sa bibliographie sur la question de l'actinomycose et qu'il lui était impossible de me fournir d'utiles renseignements.

En présence de l'incertitude dans laquelle semblait se trouver lui-même mon collègue de Lyon, j'ai cru devoir arrêter mes recherches bibliographiques. Si M. Bérard avait bien voulu me prévenir seulement que ma statistique était certainement incomplète, je me serais fait un devoir d'entreprendre de nouvelles recherches, qui auraient peut-être abouti à la découverte de quelques-unes des observations insérées dans la note précédente.

On verra, je l'espère, d'après les démarches que j'ai faites, tou le souci que j'ai eu de publier une statistique complète.

REVUE DES SOCIÉTÉS SAVANTES

SOCIÉTÉ DE CHIRURGIE.

Du 15 au 29 juillet 1903.

Sur le cloisonnement du bassin dans les déchirures rectales (Discussion).

M. Quénu conteste l'originalité du procédé employé par M. Chaput dans le traitement des déchirures rectales au cours de l'hystérectomie abdominale. Il le considère comme une application spéciale de la méthode générale de péritonisation. Il fait, à ce sujet, l'historique de cette autoplastie péritonéale et montre qu'elle n'a pas été inventée de toutes pièces. Il montre qu'elle est née de cette préoccupation des chirurgiens, et en particulier de Chrobak, d'exclure du ventre le moignon septique du col utérin par un autre procédé que celui qui consistait à le fixer à la paroi abdominale antérieure; l'enfouissement sous-séreux du moignon cervical a été ainsi l'origine de la péritonisation. L'extension de l'autoplastie péritonéale a fait un très grand pas en 1894 avec Bardenheuer, qui a utilisé le méso-sigmoïde et la couche séreuse du rectum; elle a progressé en 1899, dans les mains des chirurgiens qui, comme Duret, Snéguireff et M. Quénu lui-même, ont conseillé de la réaliser au prix de la suture vésico-sigmoïde; elle s'est généralisée depuis les années 1900, 1901 et 1902 où l'ont vulgarisée le rapport de Hartmann et les travaux de M. Quénu et de ses élèves.

M. Chaput critique tout d'abord le procédé employé par MM. Pozzi et Terrier dans les cas de déchirures rectales, procédé qui consiste à suturer cette plaie et à tamponner fortement le petit bassin par l'abdomen; une fistule stercorale s'établit, qui s'oblitère ensuite spontanément. Ce procédé n'empêche pas, quand le contenu rectal est liquide, la diffusion de ces matières dans tout le péritoine; et quand le contenu est solide, il laisse pour le moins une éventration que le cloisonnement ne comporte nullement par lui-même.

En ce qui concerne la contestation de M. Quénu au sujet de l'originalité de la méthode employée par M. Chaput, ce dernier estime qu'on peut considérer une méthode comme originale, quand elle n'a été pratiquée, ni décrite par personne. Or, nulle part on ne trouve mention de la péritonisation appliquée aux larges plaies du rectum, sans suture de cet organe. De plus, dans son historique, M. Quénu a oublié de citer le premier travail français publié sur la péritonisation, travail de M. Chaput intitulé : « Étude sur le cloisonnement du bassin ». M. Chaput n'a pu vérifier si la publication de cet article est antérieure ou non à celui de Bardenheuer.

M. Hartmann fait observer que la date de 1894, indiquée comme celle du travail de Bardenheuer, est erronée. La pratique de ce dernier n'a été exposée qu'en 1896 par Bliesener. Le travail de M. Chaput, qui est de 1894, est donc antérieur.

M. Souligoux. — *Tumeur de la loge du rein gauche.*

Rapport de M. Hartmann.

Il s'agit d'un maçon, âgé de cinquante-six ans, toujours bien portant, qui se présente à l'hôpital pour une énorme tumeur du ventre développée progressivement et occupant l'hypocondre gauche, de consistance dure et uniforme. M. Souligoux pense à une tumeur pararénale et en pratique l'extirpation par une incision verticale menée en dehors du muscle droit, à laquelle il associe ensuite une incision transversale sectionnant le muscle droit. Il dut inciser une capsule pour arriver sur la tumeur elle-même, qui fut facilement énucléée. On put se rendre compte qu'elle était située en avant du rein, tout à fait indépendante de lui et développée entre les feuillets du méso-côlon. Les suites opératoires furent simples. L'examen histologique montra qu'il s'agissait d'un myxo-lipo-sarcome.

M. Psaltoff (de Smyrne). — *Polyadénomes du gros intestin.*

Rapport de M. Hartmann.

Une fillette de quatorze ans entre à l'hôpital se plaignant d'hémorroïdes internes. Lorsque la malade faisait des efforts, une tumeur bosselée, du volume d'une petite orange, sortait par l'anus. Il y avait du ténesme, des douleurs abdominales, des vomissements, une sécrétion abondante, d'odeur infecte, mais pas d'hémorragies. L'état général était si mauvais, la cachexie si avancée, que M. Psaltoff n'osa pas intervenir. L'enfant succombait huit jours après son entrée. A l'autopsie, on trouva tout le gros intestin couvert de polypes. Ces tumeurs étaient peu nombreuses sur le cæcum et le côlon ascendant; au contraire, au niveau du côlon pelvien, elles étaient confluentes et du volume d'une cerise. L'examen histologique montra qu'il s'agissait d'adénomes purs.

Le rapporteur fait observer que les cas de ce genre sont rares, les faits publiés ayant trait généralement à des polyadénomes avec cancer concomitant de l'intestin.

M. Vanverts (de Lille). — *Des voies d'accès sur la rate. Utilité de la résection extra-pleurale du rebord costal pour faciliter la découverte de cet organe.*

Rapport de M. Monod.

Étudiant la meilleure voie à suivre pour pratiquer l'ablation de la rate, M. Vanverts distingue deux ordres de cas : 1° ceux où la rate est hypertrophiée ou flottante; 2° ceux où elle est normale et normalement placée. Le premier cas est le plus fréquent, et aussi celui où l'abord de l'organe est facile par une laparotomie simple. Il n'en est pas de même pour la seconde catégorie de cas. Les recherches anatomiques ont en effet montré que la rate, quand elle est normale, se dérobe sous le squelette costal.

M. Picou a démontré que le bord supérieur de l'organe remonte presque à la 8e côte en moyenne, et que son bord inférieur ne dépasse pas la 11e côte. Pour atteindre la rate, M. Vanverts conseille de recourir à la résection du rebord costal. Voici comment il conseille de procéder :

1er temps. — Incision abdominale transversale menée à un travers de doigt en dessous du rebord thoracique et s'étendant depuis un point situé à égale distance de la ligne mamelonnaire et de la ligne médiane jusqu'à la ligne axillaire moyenne.

2e temps. — Découverte de la rate, en faisant abaisser le côlon transverse ; écarter en haut et à droite la grande courbure de l'estomac ; soulever énergiquement et récliner en haut et à gauche le rebord costal.

3e temps. — Résection du rebord costal en dénudant tout d'abord rapidement au bistouri la face externe des côtes et des espaces intercostaux dans l'étendue où la résection sera pratiquée. Puis, section des 9e et 10e côtes au niveau des 8e et 9e articulations chondro-costales, puis du 8e cartilage costal en deux points : d'abord, à un centimètre en dedans de la 8e articulation chondro-costale, puis au niveau de l'extrémité interne du champ opératoire. On fait de plus sauter le pont cartilagineux qui unit ordinairement le 8e cartilage au 7e. Enfin, le bistouri, tenu de la main droite, est insinué dans la ligne de section des cartilages costaux ; il rase la face interne de ceux-ci, tandis que les doigts de la main gauche attirant le petit volet costal, le renversent peu à peu de façon à faciliter le travail du bistouri. Lorsque toutes les insertions du diaphragme et du transverse ont été sectionnées, le volet costal est complètement libéré et enlevé. Les doigts d'un aide saisissent alors le nouveau bord costal et le soulèvent énergiquement en mettant la rate à découvert.

M. Vanverts estime que cette résection est indiquée toutes les fois que la laparotomie simple donne un jour insuffisant pour aborder l'organe ou parer aux lésions qu'il a subies.

M. Legueu. — *La voie vagino-périnéale pour la cure des fistules recto-vaginales supérieures.*

Dans un cas de fistule recto-vaginale haut située, consécutive à une colpotomie postérieure pour salpingite suppurée, M. Legueu a pratiqué avec un parfait succès le procédé suivant. Après incision transversale du périnée, il décolla le vagin du rectum jusqu'au niveau de la fistule. Puis, par une incision longitudinale médiane, il sectionna dans toute sa hauteur le voile membraneux représenté par la paroi postérieure décollée du vagin. Ayant obtenu ainsi un jour considérable sur la fistule, il put très aisément poursuivre le décollement sur les bords de la fistule et au-dessus jusqu'au cul-de-sac postérieur. Il fit ensuite une suture exacte à deux plans du rectum, puis reconstitua dans toute sa hauteur la paroi vaginale et termina enfin par une périnéorraphie. Au bout de vingt jours, la guérison était parfaite.

M. Legueu ne pense pas qu'aucun des procédés connus, soit par voie vaginale, soit par voie périnéale, ne lui aurait donné autant de facilité pour aborder la fistule.

Suppuration de la caisse et suppuration parotidienne (Discussion).

M. Sébileau critique plusieurs points de la communication de M. Picqué. Tout d'abord rien ne démontre dans l'observation que la suppuration parotidienne soit consécutive à l'otite, dont M. Picqué ne soupçonnait pas l'existence. M. Sébileau admet plutôt que le pus parotidien a fait irruption dans le conduit. Le retentissement à distance par voie lymphatique, ainsi que l'admet M. Picqué, n'est pas un fait habituel à l'otite. M. Sébileau n'accepte pas davantage la conduite de M. Picqué qui, sur la seule abondance du pus qui s'écoulait par le conduit, admit la possibilité d'une atteinte mastoïdienne, et trépana. M. Sébileau établit en principe que dans toute otite moyenne il y a mastoïdite, mais celle-ci est le plus souvent légère et ne nécessite pas de trépanation, surtout si le pus s'écoule abondamment, indiquant par là que le drainage de la caisse se fait aisément par le conduit. Enfin, quand on se décide à trépaner la mastoïde, M. Sébileau estime qu'il faut, contrairement à la conduite de M. Picqué, effondrer la paroi externe de la mastoïde pour mettre à nu toutes les cellules, et non se contenter d'un simple curage de la caisse.

M. Broca s'associe aux réflexions de M. Sébileau.

MM. Mally et Richon. — *Contribution à l'étude du traitement des affections articulaires traumatiques.*

Rapport de M. Hartmann.

MM. Mally et Richon insistent sur ce fait que dans certains cas d'amyotrophie consécutive à des lésions traumatiques articulaires, le massage, la mobilisation et certaines formes d'électricité, en particulier les courants faradiques, aggravent les lésions. Ils émettent l'hypothèse que l'excitation déterminée par ces moyens agit trop vivement sur la moelle. Les lésions médullaires, de dynamiques qu'elles étaient au début, deviennent anatomiques. MM. Mally et Richon pensent qu'on peut préciser à l'avance les cas de ce genre. Dans le cortège des phénomènes qui caractérisent l'amyotrophie réflexe, ce sont les phénomènes spasmodiques et les modifications considérables dans l'excitabilité qui indiquent plus particulièrement que la moelle est touchée. En pratique, l'étude des phénomènes spasmodiques, étude facile et à la portée de tous, puisqu'elle ne nécessite aucun appareil, est suffisante. Il faut donc s'abstenir des moyens indiqués plus haut, toutes les fois que le malade se plaint de contractures musculaires douloureuses, quand il existe de la trépidation épileptoïde ou quand la percussion du tendon détermine un réflexe violent. Dans ces cas, il faut avoir recours à l'électricité statique sous forme sédative.

M. Championnière a toujours observé d'excellents résultats, même chez les malades les plus excitables, par un massage et une mobilisation bien faites. Quant à la faradisation, il y a longtemps qu'il a lui-même signalé ses inconvénients.

M. Reclus. — *Trois observations de branchiome.*

M. Reclus rapporte trois observations de tumeurs branchiales du cou.

Dans la première, il s'agit d'un carcinome dont l'extirpation fut extrêmement laborieuse et nécessita la section de la carotide primitive, des carotides interne et externe, de la veine jugulaire interne, des nerfs grand sympathique, pneumogastrique et grand hypoglosse. Le malade guérit néanmoins, mais après avoir subi un coup d'apoplexie, avec hémiplégie et aphasie. Actuellement, il est en pleine récidive. — Dans le second cas, il s'agit d'un épithélioma adhérant seulement à la glande sous-maxillaire. L'extirpation fut plus facile; mais la récidive semble également déjà se produire. — Dans la troisième observation, on eut affaire à une tumeur mixte, analogue aux tumeurs mixtes des glandes salivaires; l'énucléation fut aisée, et le malade est complètement guéri.

M. Reclus fait l'historique de ces tumeurs, en trace le tableau clinique et discute leur traitement, qui ne peut que se résumer dans l'extirpation.

M. Faure a opéré deux de ces tumeurs vérifiées histologiquement. Dans l'un de ces cas, la tumeur avait ulcéré le pharynx et se trouvait réduite à une sorte de paroi charnue adhérant d'une part aux gros vaisseaux, d'autre part à la trachée. M. Faure ne crut pas devoir tenter l'extirpation; et le malade succomba trois mois après à une hémorragie par ulcération de l'artère thyroïdienne inférieure. — Dans le second cas, la tumeur, énorme, fut extirpée sans difficulté. Le malade, opéré il y a cinq ans, est resté guéri.

M. Tuffier a opéré jadis une femme atteinte de tumeur du cou, qui présentait tous les caractères du branchiome malin. L'extirpation fut facile; mais, trois mois après, cette malade présentait une nouvelle tumeur pointant dans le pharynx. Cette tumeur était un ganglion précarotidien dégénéré qui fut énucléé sans difficulté.

M. Faure. — *La cure chirurgicale de la paralysie faciale.*

Depuis la communication qu'il a faite au Congrès de Chirurgie de 1901, M. Faure a découvert que la première opération d'anastomose spino-faciale a été faite en 1891 par Ballance; mais cette opération n'a été publiée que récemment par son auteur, en même temps que sept autres faites par lui depuis 1901. D'autres chirurgiens y ont également eu recours depuis la publication de M. Faure. Ce dernier avait conseillé d'anastomoser bout à bout le facial sectionné avec la branche trapézienne du spinal pour ménager les rameaux du sterno-mastoïdien; ce procédé a été employé par plusieurs auteurs. Il avait conseillé aussi, pour ménager la régénération possible du facial, d'anastomoser la branche trapézienne du spinal avec le tronc facial avivé latéralement, ce nerf restant en place; mais ce procédé n'a pas encore été employé. Il avait pensé aussi à suturer le tronc du facial sectionné au spinal laissé intact et avivé latéralement; ce procédé a été employé par Manasse, Kennedy et Ballance avec un succès très encourageant. Ballance et Körte ont essayé également l'anastomose du facial avec l'hypoglosse; mais M. Faure considère cette opération comme difficile, à cause de la profondeur à laquelle siège l'hypoglosse. De plus, la

section de l'hypoglosse a l'inconvénient de paralyser la moitié des muscles de la langue.

M. Faure a recueilli 14 observations publiées; 2 sont toutes récentes. Les 12 autres ne donnent qu'un seul insuccès complet. Chez les autres, il y a eu récupération des réactions électriques normales; la tonicité musculaire s'est plus ou moins rétablie, et, à l'état de repos, la face a en général repris son aspect absolument normal. Quant à la motilité volontaire, comme elle ne peut se faire que par l'intermédiaire du spinal, il en résulte que les malades n'ont pas, au moins au début, le pouvoir de contracter isolément leurs muscles de la face; tous associent cette contraction au mouvement d'élévation de l'épaule, et ils ne peuvent même élever l'épaule ou le bras sans contracter la moitié de leur face. Plus tard, par une sorte de rééducation, les malades arrivent à pouvoir tenir le bras élevé sans que la face reste contractée.

M. Potherat. — *Un cas de kyste hydatique du poumon.*

M. Potherat rapporte une observation de kyste hydatique du poumon, dans laquelle il put porter le diagnostic exact en s'appuyant uniquement sur les signes stéthoscopiques : zone de matité thoracique bien nettement limitée de toutes parts, absence de murmure vésiculaire, sans râles, sans égophonie, sans souffles. Ce malade guérit sans intervention. Il eut un jour une abondante vomique, au cours de laquelle il rendit une grande quantité d'eau claire avec quelques débris. Cette évacuation continua pendant quelque temps, puis se tarit progressivement, en même temps que les phénomènes stéthoscopiques disparaissaient.

M. Pozzi. — *Rate en ectopie pelvienne avec torsion du pédicule.*

Une femme se présente à l'hôpital pour une tumeur pelvienne qui fut prise pour une tumeur intra-ligamentaire. Or, la laparotomie montra que cette tumeur, nullement intra-ligamentaire, était située entre la vessie et l'utérus, qu'elle était coiffée par l'épiploon auquel elle adhérait par une sorte de pédicule; elle était de coloration noirâtre. L'énucléation en fut facile. L'examen histologique montra que le stroma de la tumeur affectait l'aspect du stroma trabéculaire de la rate; mais on n'y trouva aucun corpuscule de Malpighi. M. Pozzi croit néanmoins qu'il a eu affaire à une rate ectopiée, d'autant plus que la malade avait eu autrefois des accès de paludisme avec hypertrophie splénique énorme. M. Pozzi pense que cette rate avait dû se tordre sur son pédicule, puis s'atrophier peu à peu en restant fixée dans le petit bassin.

M. Routier se demande s'il ne faut pas admettre que la rate, après torsion de son pédicule, ne s'est pas détachée de son point d'implantation, car ces rates paludiques sont très friables.

M. Lejars croit que les ectopies et les torsions chroniques de la rate peuvent donner lieu à toutes les erreurs possibles de diagnostic.

SOCIÉTÉ DE CHIRURGIE DE LYON.

Séance du 18 juin 1903. — *Présidence de M. Gayet.*

Cancer du rectum. Extirpation abdomino-périnéale.

M. Durand. — Je vous présente les pièces d'un cancer du rectum que j'ai enlevé par le procédé abdomino-périnéal il y a huit jours. La tumeur siégeait assez haut dans la 1re portion du rectum; elle était grosse comme les deux poings. Une laparotomie exploratrice me permit de constater l'absence d'adhérences et de fixer les limites de la tumeur; elle occupait la dernière portion de l'S iliaque et toute la portion intra-péritonéale du rectum. Je me décidai alors à faire l'extirpation abdomino-périnéale : section de l'intestin, ligature des hémorroïdales supérieures, libération jusqu'au périnée, puis ablation par le périnée. La seule difficulté fut l'accouchement de cette grosse tumeur qui avait de la peine à passer à travers l'excavation. Le bout supérieur a été ouvert en anus à la partie inférieure de l'incision abdominale.

M. Goullioud. — Cette observation, jointe à celles que je vous ai présentées, me confirme dans l'impression que c'est là une excellente opération. Cependant, chez l'homme, les résultats sont mauvais; aussi n'ai-je pas osé tenter d'appliquer le procédé chez un malade que j'ai eu récemment à traiter.

M. Villard. — Une tumeur d'un aussi gros volume a-t-elle des chances d'être extirpée sans récidive fatale? Je ne le crois pas; aussi je me demande si un simple anus palliatif ne donnerait pas le même résultat à moins de frais. Nous reculerions presque devant l'ablation d'une tumeur du sein de ce volume, parce que nous serions convaincus que la récidive serait rapide; à plus forte raison, on peut se demander s'il vaut la peine d'extirper ces énormes cancers du rectum au prix d'une opération grave.

M. Goullioud. — J'ai vu des tumeurs du cæcum aussi grosses que celle-ci, non infiltrées dans le voisinage; elles sont facilement extirpables, et la récidive est peut-être moins à craindre qu'elle ne paraît.

M. Durand. — Les résultats ont, en effet, toujours été mauvais chez les hommes jusqu'à présent. Au point de vue des récidives, j'aurais plus de confiance que M. Villard, et je crois qu'une large extirpation peut donner la guérison ou du moins une longue survie. Ma tumeur était très libre, n'adhérant pas aux organes voisins, et je pouvais espérer d'enlever tout le mal.

M. Vallas. — Je crois aussi que le cancer étant fatalement mortel à brève échéance, il faut être audacieux et tenter les larges interventions, puisque, d'autre part, on voit un certain nombre de guérisons ou de longues survies après l'extirpation. On a parlé du cancer du sein; eh bien! il y en a qui guérissent après l'opération, il y en a qui restent cinq, six, neuf ans sans récidiver; j'ai vu plusieurs cas de ce genre dans ma pratique, et je crois à l'utilité de l'intervention chirurgicale contre le cancer.

M. Villard. — Je suis également très interventionniste; je crois qu'on

doit opérer toutes les fois qu'on a des chances d'être vraiment radical. Mais je dis que je suis persuadé que la malade de M. Durand aura une récidive avant six mois. Je crois qu'avant d'accepter les cas de guérison de cancers opérés, il faut être très sévère sur le diagnostic et l'examen histologique.

M. Bérard. — J'ai traité par l'anus iliaque un cancer du rectum dont l'examen histologique ne laissait pas de doute. Il a vécu quatre ans; ceci est bien en faveur de ce qui a été dit de la bénignité relative des cancers du rectum.

M. Tixier. — J'ai eu à soigner un malade qui avait à la fois un cancer de l'estomac et un du rectum. Je lui fis une gastro-entéro-anastomose, mais je ne pensai pas qu'on pût songer à l'extirpation du cancer du rectum. Or, ce malade a encore vécu trois ans. L'autopsie et l'examen histologique ont récemment été publiés dans le *Lyon médical* par MM. Devic et Gallavardin.

Discussion sur l'ankylose du coude.

M. Bérard. — J'ai traité dans le service de M. Ollier un enfant atteint d'ostéo-arthrite fongueuse qui avait été réséquée par Ollier. Lorsque je le revis, un an après, il avait une ankylose osseuse; il y avait surtout une forte jetée huméro-cubitale.

Pour l'opérer, je fis une ostéotomie préalable de l'humérus au davier-gouge et à la cisaille; puis, dénudation de haut en bas, dissection et extirpation du périoste, section des os de l'avant-bras. Résultat : bons mouvements d'extension et de flexion, de supination et de pronation.

Ce cas est donc identique à celui qu'a exposé M. Vallas. Depuis que je suis à la Charité, j'ai réséqué cinq coudes chez des enfants pour ankylose osseuse, toujours par le même procédé; deux fois je pus me contenter de l'hémirésection humérale.

Je ferai remarquer que M. Ollier avait indiqué ce procédé par ostéotomie préalable de l'humérus, et que c'était là son premier procédé, qu'il avait ensuite abandonné pour la section directe de l'interligne.

M. Vallas. — C'est en effet l'idée qui se présente la première à l'esprit; je crois que dans les ankyloses peu serrées, il vaut mieux passer par l'article, et dans les formes serrées, commencer par l'ostéotomie.

Séance du 25 juin 1903. — *Présidence de M. Gayet.*

A propos du procès-verbal.

M. Durand. — Je viens de lire un travail de M. Gross sur l'extirpation périnéo-abdominale du cancer du rectum; on y trouve, chez la femme, une mortalité de 8,33 p. 100, chez l'homme, de 80 p. 100. Il n'y a que deux succès chez l'homme, appartenant à Jonnesco et à Gross.

Résection orthopédique du coude.

M. Tixier présente une malade et rapporte deux observations.

I. — J., homme de vingt et un ans; arthrite gonococcienne, ankylose à angle obtus. Résection complète par le procédé classique. Pendant deux ou

trois mois, soins consécutifs aboutissant à un bon résultat fonctionnel. Il a repris son métier de menuisier et se sert parfaitement de son bras.

II. — Femme de trente-deux ans; luxation du coude en arrière non réduite avec fracture de l'extrémité inférieure de l'humérus. Hémirésection humérale; il reste en avant un énorme ostéome du brachial antérieur qu'il faut extirper. Au bout d'une quinzaine, il a fallu endormir la malade pour obtenir de la flexion. La malade voulut absolument rentrer chez elle, reprit son travail de jardinière; au bout d'un mois, l'articulation devint ballante.

Donc, deux cas traités par la résection : la résection totale aboutit à un très bon résultat, l'hémirésection, à une articulation ballante sous l'influence d'un travail excessif (elle portait des arrosoirs de 15 litres).

La section humérale avait été faite au ciseau et d'emblée.

M. Vincent. — Je ne connais pas de cas analogue dans ma pratique; je n'ai jamais vu d'atrophie musculaire sous l'influence du travail. Je ne pense pas que M. Tixier ait fait une résection extra-périostée, comme cela se pratique en Allemagne, source fréquente de bras ballants. Il faut admettre un processus de névrite.

En 1878, M. Ollier avait indiqué le procédé de résection par ostéotomie préalable de l'humérus.

Pour les indications de la résection orthopédique chez les enfants, il m'est resté l'impression qu'il faut savoir attendre avant d'employer cette opération, essayer d'abord les procédés de mobilisation; la résection exige chez les jeunes sujets un traitement consécutif très délicat; on est souvent obligé de pratiquer des opérations itératives; j'ai dû réséquer trois fois le même coude et je n'ai pas encore obtenu un bon résultat. Chez les enfants vigoureux de la campagne, on a beau faire des résections sous-périostées interrompues, on n'arrive que difficilement à lutter contre la prodigieuse fertilité de leur périoste.

M. Bérard. — Tous les classiques insistent sur la nécessité des mouvements précoces après l'opération; et cependant la mobilisation peut dépasser le but, comme dans le cas de M. Tixier. Il vaut mieux avoir au début un bras enraidi que de laisser partir les malades seulement quand ils ont tous leurs mouvements. Dans un cas où j'avais fait une résection pour lésions tuberculeuses de l'extrémité inférieure de l'humérus, j'avais eu un résultat merveilleux; mais, quelque temps après, il me revint avec trop de mobilité et je dus lui faire construire un appareil prothétique.

M. Vincent. — Le moment où il faut commencer la mobilisation est très difficile à saisir, et M. Ollier le faisait bien remarquer; la mobilisation trop précoce réveille l'arthrite et partant amène l'atrophie. Il y a là une question très délicate, que le tact du clinicien peut seul résoudre.

Tuberculose de l'intestin.

M. Bérard. — Je vous présente une enfant de neuf ans, atteinte de sténoses multiples de l'intestin avec tuberculose péritonéale et énormes ganglions mésentériques. Ventre distendu surtout vers l'ombilic, matité en damier, ascite. Laparotomie le 28 mai; une anse grêle formait un cercle

fermé par soudure de deux points du bord libre; de chaque côté, énormes masses mésentériques d'où partaient, se prolongeant sur la surface de l'anse, des traînées d'inoculation sur la séreuse viscérale. J'essayai d'établir une anastomose entre les deux bouts de l'anse, mais je découvris cinq autres rétrécissements en voie de développement. Sachant qu'on peut obtenir d'excellents résultats par les procédés les plus simples dans ces cas, je me bornai à libérer l'adhérence, à fermer l'ulcération de la séreuse par invagination et à refermer le ventre. Suites un peu fébriles, mais grande amélioration de l'état général; engraissement de 2 kilogs en trois semaines. L'abdomen encore tendu a diminué cependant de volume; plus de troubles de canalisation.

La thèse récente de Patel (Lyon, 1902) a bien étudié ces cas de rétrécissements tuberculeux de l'intestin.

Cuiller dans l'estomac.

M. Vallas. — Je vous présente ce jeune garçon et le corps étranger qu'il avait avalé. Il souffrait depuis longtemps de l'estomac; signes de sténose pylorique, malgré un appétit considérable. Aussi, à l'opération, ai-je trouvé un estomac énorme, de capacité au moins de 2 ou 3 litres. Pour se faire vomir, il s'introduisit un jour une petite cuiller qui lui échappa et tomba dans l'estomac.

Il y a huit jours, je lui ai incisé l'estomac, j'ai retiré la petite cuiller et j'ai pratiqué la gastro-entéro-anastomose à la suture. Avant de suturer, je pris la cuiller à travers les tuniques et la maintins avec des pinces au point de la future anastomose; je fis alors mon surjet postérieur séro-séreux; j'incisai l'estomac, retirai la cuiller et continuai comme d'habitude l'anastomose.

Aujourd'hui il est debout, mange ce qu'il veut et va quitter le service. J'ajoute que la cause de la sténose pylorique, constatée au cours de l'opération, était un ulcère en voie de cicatrisation.

Discussion sur l'extirpation périnéo-abdominale du rectum.

M. Goulliod. — J'ai opéré il y a quatre ans cette malade pour une tumeur haut située du rectum, mais qui s'était invaginée dans la partie inférieure du conduit. Entérectomie par la voie périnéale en respectant l'anus.

Quelque temps après, récidive. Je fis alors une extirpation périnéo-abdominale (7 juillet 1899), avec anus iliaque définitif.

Cette malade va très bien et ne se plaint que de constipation qu'elle combat par des laxatifs.

J'ajoute qu'au microscope, la tumeur était un épithélioma cylindrique.

C'est donc là un beau cas de survie, sans récidive quatre ans après l'opération d'un cancer bien constaté.

Séance du 2 juillet. — *Présidence de M. Gayet.*

Néphrectomie pour cancer. Suites éloignées.

M. Rochet. — La littérature médicale laisse à ce sujet l'impression de mauvais résultats éloignés et de récidives rapides. J'ai eu à soigner un homme de cinquante ans, qui avait des hématuries depuis dix-huit mois, une tumeur rénale constatée depuis un an. Il était très affaibli, avait des douleurs très vives de coliques urétérales pendant l'élimination des caillots. Je l'opérai, il y a deux ans, par néphrectomie; la tumeur était du volume d'une tête d'enfant. Suites immédiates bonnes; engraissement rapide. Je l'ai revu il y a un mois en très bonne santé.

Ce fait montre que si l'on peut opérer de bonne heure, on peut espérer des résultats durables; le cancer n'est presque jamais bilatéral, contrairement à la plupart des autres affections de cet organe; il reste longtemps enkysté dans le rein lui-même, sous la capsule; les adénopathies sont longtemps localisées au hile; la généralisation est tardive comparativement aux autres cancers, ceux du sein notamment. Pour toutes ces raisons, l'exérèse précoce a des chances d'être radicale. D'autre part, l'opération est bien plus facile alors que la tumeur n'est pas encore très volumineuse.

J'ai opéré 9 cancers du rein, avec 1 seule mort opératoire.

J'insiste sur la facilité avec laquelle on peut séparer le rein de son enveloppe adipeuse; j'ai toujours pu décortiquer la tumeur sous la couche profonde de l'atmosphère adipeuse, ce qui met à l'abri des dangers de blesser les organes voisins.

Je ne m'occupe pas ici des sarcomes de l'enfance, mais pour l'épithéliome de l'adulte, je crois que si on fait un diagnostic précoce, si on opère avant qu'il y ait des adhérences aux organes voisins, on peut faire des opérations bénignes et capables de donner des résultats lointains satisfaisants.

Rétrécissement cyphotique du bassin. Opération césarienne.

M. Commandeur rapporte à l'appui de sa candidature l'observation d'une jeune femme atteinte de cyphose accentuée et de rétrécissement secondaire du bassin; la cyphose résultait d'un mal de Pott de l'enfance. La taille de la malade était de 1 m. 24, son thorax très déformé, sa cyphose dorso-lombaire à très grand rayon. Les ailes iliaques étaient évasées; diamètre entre les deux épines iliaques, 25 centimètres. Type classique du bassin cyphotique; l'arcade pubienne admettait deux doigts; le diamètre bi-ischiatique = 7 cent. 1/2.

Enceinte de 4 mois 1/2 à son entrée; cavité abdominale très étroite. M. Bérard avait pensé à l'avortement provoqué. M. Fochier conseilla l'expectation avec intervention sanglante à terme. Quelques jours avant le terme prévu, le 22 mai, je devais pratiquer la césarienne; précisément, dans la nuit précédant cette date, le travail se déclara.

Opération avec le Dr Albertin. Incision abdominale médiane répondant au fond de l'utérus en antéversion. Section de la paroi utérine; le placenta est dans la partie inférieure de la plaie; rupture des membranes, accro-

chement d'un pied, extirpation par le siège. La tête étant pincée par le col en contraction, il fallut faire une véritable manœuvre de Mauriceau. Extraction des membranes, suture de l'utérus par quinze points, puis surjet péritonéal et réduction. Suture de la paroi abdominale.

Suites assez simples, sauf élévation de température à 39° le deuxième jour.

Ce qu'il faut retenir de cette observation, c'est l'accommodation des parois abdominales à une distension extrême, la supériorité de la césarienne sur l'avortement provoqué, et sa possibilité même dans des circonstances aussi défavorables au développement de la grossesse; la symphyséotomie n'était pas à discuter, l'engagement étant impossible.

Ictère chronique. Cholécysto-jéjunostomie.

M. Lagoutte, membre correspondant, envoie une communication sur ce sujet. L'auteur, au cours de son intervention, a, pour éviter l'obstruction intestinale, pratiqué une entéro-anastomose. Fistule biliaire qui s'est rapidement tarie. On n'a pu faire un diagnostic exact sur la cause de l'obstruction; il n'y avait pas de calcul, et la masse inclinée qui occupait la tête du pancréas n'était probablement pas un cancer, en raison du retour d'un excellent état général après l'opération.

L'auteur insiste sur l'utilité de l'entéro-anastomose entre les deux branches de l'anse.

M. Jaboulay. — On voit bien l'état général s'améliorer remarquablement pendant quelques semaines, même en cas de cancer. L'entéro-anastomose n'est plus de mise aujourd'hui; ce qu'il faut faire, c'est la cholécysto-gastrostomie, qui eût donné un résultat pareil à moins de frais.

M. Villard. — Je crois plus rationnel de faire l'abouchement au-dessous du sphincter pylorique et pas au-dessus; la bile dans l'estomac ne présente pas de dangers, mais bien des inconvénients, et je ne vois pas les avantages qu'on peut avoir à anastomoser l'estomac au lieu du duodénum.

M. Jaboulay. — L'anastomose avec l'estomac est beaucoup plus facile, et partant moins dangereuse.

M. Vallas est de l'avis de M. Villard et préfère l'anastomose avec le duodénum, sauf dans les cas où cela présenterait des difficultés trop sérieuses, car c'est avec l'estomac qu'il faut anastomoser; en tous cas, il faut rejeter la jéjunostomie, qui expose aux inconvénients qu'a rencontrés M. Lagoutte.

G. Gayet.

BIBLIOGRAPHIE

Compendium der Operations- und Verbandstechnik, par **Sonnenburg** et **Mühsam**. Berlin, Hirschwald, 1903.

Ce livre est un précis élémentaire à l'usage des étudiants. Son mérite est d'être simple, facile à parcourir, utile aux praticiens.

Dans la première partie sont exposées les règles générales concernant l'anesthésie, les incisions, les sutures, la ponction, l'aspiration, etc. Sans s'occuper de la chirurgie régionale, les auteurs montrent comment un médecin peut suturer un muscle ou un tendon, réparer une section vasculaire ou nerveuse, intervenir sur un os ou une articulation.

La deuxième partie est consacrée aux pansements. Un regard rapide sur les nombreuses planches permet de se souvenir des pansements complexes des membres ou de la tête. G. Alexandre.

Du traitement chirurgical des néphrites, par le Dr **Léopold Le Nouëne**. Paris, Rousset, 1903.

Ce travail est une étude consciencieuse et intéressante de nombreuses observations, dont plusieurs inédites. Relatons les conclusions de l'auteur :

Dans les néphrites aiguës avec abcès miliaires, l'incision du rein semble parer aux accidents d'infection générale et arrêter l'évolution suppurative de la glande. Dans les néphrites aiguës non suppurées, l'incision du rein peut prévenir la suppuration et permettre le retour *ad integrum*. Dans les néphrites chroniques, la décapsulation des reins est une opération bénigne qui, d'après les cas publiés, pourrait faire espérer la guérison du mal de Bright. Dans les néphrites chroniques à la période des accidents graves d'urémie, la néphrotomie est une opération recommandable qui permet au rein de reprendre ses fonctions éliminatoires. G. Alexandre.

Operations-cursus, par **V. Bergmann** et **Rochs**; II Theil : *Operationen an dem Schaedel, der Wirbelsaüle, der Brust- und Bauchhöle*. Berlin, Aug. Hirschwald, 1903.

Ce second fascicule, de 200 pages avec 76 figures, comprend : la trépanation, les opérations sur l'oreille et sur le trijumeau; l'ouverture des sinus, l'extirpation de la langue, la pharyngotomie, l'extirpation du larynx; les interventions sur les poumons et le cœur; la ponction lombaire de la laminectomie. Viennent alors : la résection de l'intestin, l'entéro-anastomose, et l'exclusion de l'intestin; la gastro-entérostomie et la pylorectomie; l'entérostomie, la gastrotomie et la gastrostomie.

Les opérations sur les hernies, sur l'appendice, et sur le rectum, complètent ce qui a trait au tube digestif.

Le fascicule se termine par les interventions sur les reins, la vésicule et les voies biliaires. F. T.

JOURNAUX RUSSES

РУССКІЙ ХИРУРГИЧЕСКІЙ АРХИВЪ

(ARCHIVES RUSSES DE CHIRURGIE)

ANNÉE 1903.

Mémoires originaux.

LIVRAISON I.

O. Hohlbeck. — *Quelques observations sur la chirurgie de guerre.*

O. Krioukoff. — *Contribution à l'étude de la cystocèle crurale.*

V. Baïkoff. — *Sur quelques difficultés au cours de la herniotomie dans les cas invétérés.*

V. Baïkoff. — *Néoplasme du foie. Laparotomie.*

V. Rasoumorsky. — *Sur le traitement chirurgical des strictures de l'intestin grêle.*

V. Wassilieff. — *De l'influence de la résection du canal séminifère sur le tonus du sphincter vésical.*

V. Smirnoff. — *Un cas d'embolie de l'artère pulmonaire au cours des fractures des deux membres inférieurs.*

S. Firschtenberg. — *Sur les indications de l'urétrotomie interne dans le rétrécissement de l'urèthre.*

LIVRAISON II.

V. N. Tonkoff. — *Deux cas d'anomalie des reins.*

I. K. Spijarny. — *Contribution à l'étude de la trépanation au cours de l'épilepsie d'origine traumatique.*

C. P. Sérapine. — *Sur les tumeurs mixtes du palais.*

S. P. Fédoroff. — *Contribution à l'étude de la chirurgie de l'estomac.*

N. M. Terechenkoff et S. P. Fedoroff. — *Sur quelques cas de hernies rares.*

TH. C. WEBER. — *Des tératomes (embryomes) des testicules.*

G. A. GOUTCHAROFF. — *Statistique des lithotomies faites à l'hôp. de Zemstvo du gouvernement de Nouvège.*

LIVRAISON III.

C. S. JATZONTA. — *Deux cas d'absence d'épitrochlée humérale avec développement des os sésamoïdes dans les ligaments du coude dans un des cas.*

N. M. TERECHENKOFF. — *De l'ictère post-opératoire.*

A. I. GREKOFF. — *Un cas de fracture de l'orbite avec lésion de la substance cérébrale.*

S. P. FÉDOROFF. — *Contribution à l'étude de la chirurgie de l'estomac* (Fin).

G. A. KOLOSSOFF. — *Un cas de coexistence de vessie à deux cavités séparées avec l'uretère double.*

B. E. GERSCHUNG. — *Sur le traitement chirurgical de l'éléphantiasis.*

V. V. SENDER. — *Quelques remarques pratiques sur le traitement des fractures des membres inférieurs.*

РУССКІЙ АРХИВЪ
ПАТОЛОГІИ, КЛИНИЧЕСКОЙ МЕДИЦИНЫ и БАКТЕРІОЛОГІИ,

(ARCHIVES RUSSES DE PATHOLOGIE DE MÉDECINE CLINIQUE ET DE BACTÉRIOLOGIE)

Juillet à décembre 1902.

(31 juillet 1902.)

A. MANKOVSKY. — *Contribution à l'étude des poisons cellulaires (Cytotoxines). La Thyréotoxine* (avec 1 pl. chromolith.).

(31 août 1902.)

F. BORNSTEIN. — *Essai de transformation du bacille diphtérique non virulent et du bacille pseudo-diphtérique en bacilles virulents diphtériques.*

(30 septembre 1902.)

N. STRADOMSKY. — *Un cas d'hydrothorax chyliformis dans la cavité de la plèvre gauche.*

B. SCHAPOCHNIKOFF. — *Sur la question du pneumothorax.*

J. RYMOVITCH. — *Sur la microbiologie de la conjonctive normale.*

(31 octobre 1902.)

N. Stradomsky. — *Un cas d'hydrothorax chyliformis dans la cavité de la plèvre gauche.*

B. Schapochnikoff. — *Sur la question du pneumothorax.*

J. Rymovitch. — *Sur les propriétés bactéricides des larmes et du liquide de la chambre antérieure de l'œil.*

(30 novembre 1902.)

S. Soukanoff. — *Sur le réseau endocellulaire de Golgi dans les éléments nerveux du ganglion de Gasser* (avec 12 dessins).

S. J. Kobzarenko. — *Sur les thromboses spléniques libres dans la cavité du cœur* (avec 1 planche).

V. Poliakoff. — *Sur un cas d'ascite pseudochyleuse.*

P. Oussoff. — *La cryoscopie de l'urine comme méthode clinique.*

S. Kirkoroff. — *Contribution à la question de la formation de l'infarctus hémorragique dans l'artère mésentérique supérieure.*

(31 décembre 1902.)

S. Boukinitch et S. Melkih. — *Méthode cryoscopique de l'étude des urines dans l'application clinique* (avec 3 courbes).

Th. Yanovsky. — *Sur la pathologie des angiocholites suppurées (angiocholitis purulenta calculosa)* (avec 4 courbes).

K. Korovitzky. — *Sur la question des altérations anatomiques du sang au cours du rhumatisme articulaire.*

NÉCROLOGIE

M. le Prof. V. CHALOT (de Toulouse).

Le 19 juillet 1903, la Chirurgie française vient de perdre dans la personne du professeur Jacques-Victor Chalot un de ses distingués représentants. Cette mort prématurée, — puisqu'il n'avait pas plus de 53 ans, — n'a cependant surpris personne à Toulouse, où l'on savait que, depuis deux ans, une cruelle et inexorable maladie l'acheminait vers le terme fatal.

Né en 1850, à Castelnau-Magnoac (Hautes-Pyrénées), il eut, dit-on, à lutter contre les préventions de sa famille, dont les modestes ressources ne pouvaient faire les frais de ses études médicales. Il persista néanmoins dans son dessein, donnant des leçons de latin pour payer ses inscriptions à la Faculté de Montpellier, témoignant déjà de la volonté et de l'énergie qui devaient faire la raison de ses succès futurs. A la Faculté, il fit chaque année ample moisson de récompenses (prix d'anatomie et physiologie, concours 1872-1873). En 1877, il fut reçu docteur, avec une thèse classée la première de l'année 1876-1877 (prix Fontaine).

Successivement aide d'anatomie (1874), interne (1875), prosecteur, chef de clinique, il concourt avec succès pour l'agrégation de chirurgie, en 1878, avec une thèse sur la *Comparaison des divers moyens de diérèse*.

Nommé agrégé à Montpellier, il commence à amasser les matériaux de ses *Éléments de Médecine opératoire*, qui paraissent en 1886. Son succès fut très vif, et une deuxième édition, augmentée de nombreux chapitres, parut en 1893.

De 1881 à 1886, Chalot avait rempli les fonctions de chef des travaux anatomiques. Le 1er novembre 1886, il était nommé professeur de Pathologie externe, et le 1er novembre 1889, professeur de Médecine opératoire à la Faculté de Montpellier.

La Faculté de Toulouse venait d'être fondée en 1891, et Chalot y fut transféré, sur sa demande, en qualité de professeur de clinique chirurgicale (26 mars 1891).

On n'a pas oublié qu'il fut un ardent protagoniste de l'éthérisation, à laquelle il consacra, dans la *Revue de Chirurgie*, un long article (« De l'Éther comme anesthésique de choix », 1894). La Société de Chirurgie, dont il était membre correspondant, les Congrès de Chirurgie, eurent la primeur de ses travaux.

En même temps, il faisait une troisième édition de sa *Chirurgie opératoire*, enregistrant les nouvelles conquêtes de la thérapeutique chirurgicale. Cette troisième édition fut suivie rapidement d'une nouvelle, en 1900;

l'ouvrage avait alors 1290 pages. Cette œuvre lui était particulièrement chère; elle résumait l'ensemble de ses études sur le cadavre et sur le vivant; aussi l'avait-il voulu édifier *seul*, vérifiant et traduisant toute la bibliographie.

Mais tant de labeur, accompli si promptement, ajouté aux charges de son enseignement, aux fatigues d'une grande clientèle, eurent raison de sa constitution robuste. Dès 1897, il commença à ressentir les atteintes du mal qui le tint peu à peu éloigné de sa chaire, et il ne tarda pas à demander un congé que l'on pressentait être définitif.

M. le Prof. Chalot était membre correspondant national de la Société de Chirurgie et membre étranger de la Société de Chirurgie de Bucarest.

Voici la liste de ses publications :

1875. — Rupture d'un muscle droit de l'abdomen chez un typhique, Soc. de Méd. et Chir. prat. de Montpel. — De l'ulcère simple de l'estomac. *Montpel. méd.* — Sur les accidents de la fièvre typhoïde et en particulier sur les abcès de l'anus, ligature élastique. *Montpel. méd.* — Cas d'hydronéphrose double chez l'adulte, consécutive à l'obstruction de la vessie par quatre calculs. *Montpel. méd.*, juillet, p. 9.

1876. — Méno-arthrite suppurée du genou chez une rhumatisante; mort subite par embolie de l'artère pulmonaire. *Montpel. méd.* — Lésion traumatique du nerf cubital; troubles trophiques consécutifs. *Montpel. méd.*, juin, p. 489.

1877. — Du décubitus; sa valeur séméiotique dans la phtisie pulmonaire. *Montpel. méd.* — Rupture isolée de la choroïde produite par une balle; plaque atro-pigmentaire au niveau de la macula; atrophie papillaire avancée. Présentation du malade. Soc. de Méd. et Chir. prat. — De l'épiplocèle étranglée nouvelle position pour favoriser le taxis. *Montpel. méd.* — De la désarticulation du poignet par le procédé à lambeau externe du prof. Dubrueil. *Montpel. méd.* — *Du pied plat et du pied creux valgus accidentels.* Montpel., 4°, n° 23, 82 p.

1878. — Phlébartérie par fusion de l'artère radiale et de la veine médiane basilique, consécutive à une saignée datant de 40 ans; variété d'anévrisme artérioso-veineux; examen histologique [Rapp. de M. Delens]. Soc. de Chir. de Paris, janv. — De la névralgie du moignon [Rapp. de M. Delens]. Soc. de Chir. de Paris, fév. — Plaie contuse du pariétal droit par un coup de pioche; trépanation préventive [Rapp. par M. Tillaux]. Soc. de Chir. de Paris. — *Comparer entre eux les divers moyens de diérèse.* Th. d'Agrég., Paris, 8°, 307 p. — Des lésions des nerfs produites par les fragments dans les fractures [Rapp. par M. Tillaux]. *Bull. et Mém. Soc. de Chir. de Paris*, p. 189.

1879. — De la transformation *in situ* des dermatoses simples en néoplasmes plus ou moins malins, avec observations personnelles. *Gaz. hebd. d. Sc. méd. de Montpel.*, p. 149. — Rétinite albuminurique dans un cas de néphrite interstitielle. Soc. de Méd. et Chir. prat., Montpel. — Des injections hypodermiques de chlorhydrate de pilocarpine après l'opération de la cataracte par extraction et dans quelques autres cas. *Assoc. franç. p. l'Avanc. d. Sc., Cong. de Montpel.* — Hypopyon suite d'ulcère kératique guéri spontanément sans paracentèse de la chambre antérieure. Soc. de Méd. et Chir. prat., Montpel. — Kyste synovial du tendon du biceps crural traité par le procédé de Defer et l'incision. *Gaz. hebd. d. Sc. méd. de Montpel.* — De la névralgie du moignon. *Montpel. méd.* — De l'ignipuncture péri-articulaire et intra-articulaire dans le traitement des arthrites fongueuses. *Assoc. fr. p. l'Avanc. d. Sc., Cong. de Montpel.* — Sarcome globo-cellulaire de la jambe et du cou-de-pied. Soc. de Méd. et Chir. prat., Montpel. — De la valeur du thermo-cautère dans les amputations des membres. Soc. de Méd. et Chir. prat., Montpel. — Constriction spasmodique des mâchoires guérie par l'extraction d'une dent de sagesse. Soc. de Méd. et Chir. prat., Montpel.

— Fracture de la clavicule, lésion du plexus brachial, troubles trophiques divers. [Rapport de M. Tillaux]. *Bull. et Mém. Soc. de Chir. de Paris*, n° 1, V, 100-192.

1880. — Rapport à M. le doyen Moitessier sur les conférences de médecine opératoire faites à la Faculté pendant le semestre d'été 1879-80. — De la réduction des luxations traumatiques récentes au moyen des tractions continues élastiques. *Gaz. hebd. d. Sc. méd. de Montpel.*, II, 493-496. — Sur les abcès pulsatiles de la partie antérieure du thorax. *Gaz. hebd. d. Sc. méd. de Montpel.*, II, 433-435. — Quelques considérations sur l'amputation de la jambe à lambeau externe (procédé de Sédillot et de Guyon). *Gaz. hebd. d. Sc. méd. de Montpel.*, II, 386-389. — Extraction d'une épingle à cheveux introduite dans le canal de l'urètre. *Gaz. hebd. d. Sc. méd. de Montpel.*, II, 316. — Sur l'hyperalgésie du talon par pression prolongée (contusion chronique du talon, A. Desprès), *Gaz. hebd. d. Sc. méd. de Montpel.*, II, 349-351.

1881. — Traitement de la coqueluche par les compresses d'eau chaude, Soc. de Méd. et de Chir. prat. de Montpel. — Sur un eczéma hypertrophique à forme papillaire datant de 12 à 15 ans, guéri en quelques semaines. *Gaz. hebd. d. Sc. méd. de Montpel.* — Sur un cas de grenouillette labiale. *Gaz. hebd. des Sc. méd. de Montpel.* — Rapport de M. le doyen Benoît sur le cours de thérapeutique chirurgicale comme suppléant de M. le prof. Courty du 1er mars au 1er juillet 1881. — De l'ignipuncture intra-dermique pour la cure radicale des eczémas invétérés de la face. *Gaz. hebd. des Sc. méd. Montpel.*, II, 445. — Grossesse et accouchement compliqués de cancer utéro-vaginal. *Gaz. hebd. des Sc. méd. de Montpel.*, III, 363-365. — Dysménorrhée et stérilité traitées avec succès par la discision bilatérale et la dilatation consécutive du col utérin. *Gaz. hebd. de Sc. méd. de Montpel.*, III, 217-219. — Sclérose totale du pénis consécutive à un phimosis congénital. *Gaz. hebd. des Sc. méd. de Montpel.*, III, 133-145. — Indication de l'ergot de seigle dans la sub-involution utérine après l'accouchement. *Gaz. hebd. des Sc. méd. de Montpel.*, n° 4, III, 38-40. — Phlegmon annulaire de l'aréole du sein. *Gaz. hebd. des Sc. méd. de Montpel.*, III, 253. — Présentation du tronc en céphaloiliaque gauche, dos en arrière avec procidence du cordon ombilical, de la main et du pied gauches, version podalique complétée; succès. *Gaz. hebd. des Sc. méd. de Montpel.*, III, 145-147.

1882. — De l'acide borique pour la conservation des cadavres. *Gaz. hebd. des Sc. méd. de Montpel.* — Éruption vaccinale observée chez une enfant affectée d'eczéma. Soc. de Méd. et de Chir. prat. de Montpel. — Sur un épithéliome limité au mamelon et à l'aréole du sein, simulant un eczéma. Extirpation. Considérations sur la maladie dite de Paget. Soc. de Méd. et de Chir. prat. de Montpel. — Rapport sur les travaux pratiques de médecine opératoire de la Faculté de Montpellier, pendant le semestre d'été 1882. *Montpel. méd.*, XLIX, 40-51. — Sur un nouveau procédé de canthoplastie externe. *Gaz. hebd. des Sc. méd. de Montpel.*, IV, 337. — Sur l'allongement hypertrophique de la portion sus-vaginale du col utérin compliqué de prolapsus, et sur son traitement mécanique. *Gaz. hebd. des Sc. méd. de Montpel.*, IV, 375. — Nouvelle formule d'injection pour la conservation des cadavres. *Gaz. hebd. des Sc. méd. de Montpel.*, IV, 315. — Expulsion en masse de l'œuf, au septième mois de la grossesse. *Gaz. hebd. des Sc. méd. de Montpel.*, IV, 279. — Utilité du forceps dans un cas de présentation pelvienne. *Gaz. hebd. des Sc. méd. de Montpel.*, IV, 181.

1883. — Conservation de la matière anatomique; avantages et innocuité de l'injection phéno-arsénicale; de l'appareil Farabeuf; ses avantages et ses inconvénients; projet d'un appareil à injections plus perfectionné. *Montpel. méd.*, n° 21, I, 212-217. — Du pédicule dans l'opération de Porro. Traitement intra-péritonéal par la ligature élastique et l'inversion du moignon. *Gaz. hebd. des Sc. méd. de Montpel.*, n° 23, V, 265; 291; 315; 351; 362. — Rétention d'un placenta frais pendant deux mois, après l'expulsion de l'embryon. *Gaz. hebd. des Sc. méd. de Montpel.*, V, 63; 77. — Chiasma musculaire prosternal annexé aux muscles sterno-mastoïdiens. *Gaz. hebd. des Sc. méd. de Montpel.*, 1 pl. — Anatomie des artères de l'utérus et de ses annexes. Leurs rapports avec les uretères, leur importance respective sur l'utérus vide et l'utérus gravide et leurs applications

à la chirurgie gynécologique et à l'obstétrique. Soc. de Méd. et Chir. prat. de Montpel. — Absence du nez et imperforation complète des fosses nasales chez une fille de 7 ans; tentative d'opération; mort d'athrepsie. Soc. de Méd. et Chir. prat. de Montpel. — Introduction d'un sou dans l'œsophage chez une fille de 7 ans; propulsion par l'estomac et expulsion par l'anus seize jours après l'accident. Soc. de Méd. et Chir. prat. de Montpel. — Polype du rectum (fibro-myome) chez un garçon de 10 ans. Ablation par la ligature. Soc. de Méd et de Chir. prat. de Montpel.

1884. — Rapport de M. le doyen Benoît sur les travaux pratiques et le service d'anatomie pendant l'année 1883-1884. *Montpel. méd.* — De la ligature des artères iliaques en dehors du péritoine et à travers le péritoine; simplification nécessaire. *Gaz. hebd. des Sc. méd. de Montpel.*, VI, 25. — De la chirurgie de l'abdomen. *Gaz. hebd. des Sc. méd. de Montpel.*, n. s., X, 696-709. — De la détermination des points d'émergence des artères fessières, ischiatique et honteuse interne, pour la ligature de ces vaisseaux. *Gaz. hebd. des Sc. méd. de Montpel.*, VI, 388; 422. — Rapport sur les travaux pratiques de médecine opératoire (pendant le semestre d'été 1884). *Montpel. méd.*, n° 21, III, 233-241. — *Du pédicule dans l'opération de Porro, traitement intra-péritonéal par la ligature élastique et l'inversion du moignon.* Montpel., Bœhm et fils, 8°. — Périamygdalite suppurée survenue longtemps après l'excision d'une amygdale. Soc. de Méd. et Chir. prat. de Montpel.

1885. — Discours prononcé aux obsèques de M. Roustan. *Gaz. hebd. des Sc. méd. de Montpel.*, VII, 82. — De la dilatation rapide progressive dans le traitement du phimosis congénital. *Gaz. hebd. des Sc. méd. de Montpel.*, VII, 241. — Sur les fractures de la jambe au tiers supérieur. *Gaz. hebd. des Sc. méd. de Montpel.* — Le bilan contemporain de la désarticulation de la cuisse. *Gaz. hebd. des Sc. méd. de Montpel.*

1886. — *Nouveaux éléments de chirurgie opératoire.* Paris, O. Doin, 12°, 748 p.

1887. — Éloge d'Antoine-Léon Boyer (1804-1885). *Gaz. hebd. des Sc. méd. de Montpel.*, IX, 18; 27. — *Ovariotomie, kyste de l'ovaire transplanté, accidents du nouveau pédicule. Étude sur la séparation complète et le sort ultérieur : 1. des kystes ovariques; 2. de l'ovaire.* Paris, G. Steinheil, 8°, 31 p. — L'antisepsie sur le champ de bataille et le paquet antiseptique du soldat. *Gaz. hebd. des Sc. méd. des Montpel.*, IX, 289-294.

1888. — Étude anatomo-pathologique et clinique des tubes glandulaires qui environnent le méat urinaire chez la femme. Soc. de Méd. et de Chir. prat. de Montpel.

1890. — Des influences psychiques avant et pendant la grossesse sur les malformations et les monstruosités. Soc. de Méd. et Chir. prat. de Montpel., avril. — Hydrocèle chyliforme, sans filaire, chez un enfant de six semaines. *Gaz. hebd. des Sc. méd. de Montpel.*, XII, 565-567.

1891. — Greffes osseuses. *Bull. méd.*, 5e *Cong. franç. de Chir.*, mai 13. — Incision antiseptique d'une hydrocèle vaginale compliquée d'hyperesthésie testiculaire, orchi-épididymite consécutive; guérison complète et définitive. *Gaz. hebd. des Sc. méd. de Montpel.*, XIII, 37-41. — Cure radicale d'une entéroépiplocèle inguinale incoercible avec lipome préherniaire; succès complet. *Gaz. hebd. des Sc. méd. de Montpel.*, XIII, 97-100. — Sur deux cas de taille hypogastrique. 128 calculs dans un cas. *Gaz. hebd. des Sc. méd. de Montpel.*, janvier.

1892. — Les kystes wolffiens du vagin; étude pathologique et clinique. *Ann. de Gynéc. et d'Obst.*, Paris, XXXVIII, 11-21. — Résection du nerf maxillaire supérieur et du ganglion sphénopalatin dans la fente ptérygo-maxillaire par le procédé de Losen-H. Braun modifié. *Bull. et Mém. Soc. de Chir. de Paris*, XVIII, 372-375. — Cure radicale d'une fistule congénitale complète du cou par une méthode opératoire nouvelle. *Bull. et Mém. Soc. de Chir. de Paris*, XVIII, 287-294.

1893. — Les kystes racémeux ou en grappe de l'ovaire. *Assoc. franç. de Chir., Proc.-verb., etc.*, Paris, VII, 359-367. — La ligature préalable de l'artère carotide externe; son emploi systématique et sa valeur pratique, d'après 16 observations et 20 observations personnelles. *Assoc. franç. de Chir., Proc.-verb., etc.*, Paris, VII,

455-467. — Sur un procédé de ligature de la carotide externe. 2e *Cong. fr. chir., Bull. méd.*, avril 16. — *Nouveaux éléments de la Chirurgie opératoire.* Paris, O. Doin, 12°, 986 p.

1894. — Extirpation de la verge et des bourses ou émasculation totale. *Assoc. franç. de Chir., Proc.-verb., etc.*, Paris, 1894, 1895, VIII, 150-142. — De la compression, digitale directe des vaisseaux iliaques primitifs par la voie sous-péritonéale dans la désarticulation de la hanche. *Assoc. franç. de Chir., Proc.-verb., etc.*, 1894, Paris, 1895, VIII, 44-51. — L'éther comme anesthésique de choix et son meilleur mode d'administration; masque pliant. *Rev. de Chir.*, Paris, XIV, 353-384.

1895. — Traitement de l'hypertrophie de la prostate par la section entre ligatures des canaux déférents. *Indép. méd.*, Paris, nov. 2. — Hydrencéphalocèle occipitale traitée par l'extirpation. Examen chimique et histologique. *IXe Congr. fr. de Chir.*, Paris, oct. 26. — L'opération d'Alexander modifiée et ses résultats. *IXe Cong. de Chir.*, Paris, oct. 26.

1896. — De la ligature des troncs artériels dans les anévrismes cirsoïdes de la face. *Revue prat. de Travaux de méd.*, Paris, LIII, 203. — Ligature simultanée des deux carotides externes et, plus tard, ligature de la carotide primitive gauche pour un anévrisme cirsoïde qui occupait principalement la tempe, les paupières et le front du côté gauche, ainsi que la racine du nez; résultats éloignés très satisfaisants. *Indépend. méd.*, Paris, II, 129. — La colostomie ou sigmoïdostomie périnéale par la voie combinée dans l'absence congénitale du rectum; succès. *Bull. et Mém. Soc. de Chir. de Paris*, n. s., XXII, 318-331. — La transplantation systématique des deux uretères et la ligature préventive des deux artères iliaques internes pour extirpation large du cancer diffus de l'utérus par l'abdomen. *Indépend. méd.*, Paris, II, 297-299. — Tube anastomotique pour la transplantation des uretères. Rev. d'instruments nouveaux. *J. de Méd. de Paris*, n° 1. — Nouvelle méthode ou méthode abdomino-périnéale pour l'extirpation totale de l'anus, du rectum et, au besoin, de l'iliaque cancéreux, avec colostomie iliaque. *Bull. et Mém. Soc. de Chir. de Paris*, n. s, XXII, 310-318.

1898. — *Traité élémentaire de chirurgie et de médecine opératoire.* Paris, Doin, 3e éd., 8°, 1014 p.

1900. — *Traité élémentaire de chirurgie et de médecine opératoire.* Paris, Doin, 4e éd., 8°, 1290, p.

Le propriétaire-gérant : Félix Alcan.

Coulommiers. — Imp. Paul BRODARD.

OSTÉOMYÉLITE DES NACRIERS

PAR MM.

A. BROCA, Agrégé, Chirurgien des hôpitaux de Paris. et **P. TRIDON**, Interne des hôpitaux de Paris.

I

Les jeunes ouvriers tourneurs de nacre sont quelquefois atteints, à l'époque de la puberté, par une « *ostéite des nacriers* », caractérisée par l'apparition, sur un ou plusieurs os des membres ou de la face, d'une tuméfaction douloureuse, dure, et qui s'étend plus ou moins. Cette lésion a une marche très spéciale. Elle évolue généralement en quelques semaines ou quelques mois, avec phénomènes généraux légers, et se termine par résolution; elle récidive fréquemment.

Son histoire, édifiée exclusivement sur des matériaux autrichiens, est jusqu'à présent nulle en France. Aussi avons-nous cru intéressant d'en donner ici un aperçu à l'occasion d'un fait que nous avons pu observer il y a peu de temps, et qui serait le premier cas français.

L'ostéite des nacriers a été pour la première fois étudiée à Vienne par Englisch. Cet auteur en faisait connaître quatre observations en 1869. L'année suivante, il complétait l'histoire de deux de ses premiers malades, atteints de récidive, et publiait deux observations nouvelles. En même temps, il donnait une théorie pathogénique fondée sur l'étude clinique de ces différents cas. Il montrait bien qu'il s'agissait d'un complexus symptomatique spécial, dont l'origine devait être cherchée dans la nature même du travail des ouvriers.

En 1875, C. Güssenbauer rassemblait six observations personnelles; il étudiait expérimentalement l'étiologie et la pathogénie de cette affection, et, se basant sur les résultats de ses travaux, proposait la dénomination de *conchyolin-ostitis*.

Billroth (cité par Weiss) en fait mention dans l'édition de cette époque de son *Traité de Pathologie et de Thérapeutique chirurgicales*.

En 1884, une communication sans intérêt était faite à la section d'hygiène du Collège médical de Vienne, par Jelineck; il ne rappelait que des faits connus.

L'étude de cette maladie est reprise en 1885, encore par un Viennois, Otto Weiss, qui apporte neuf cas nouveaux. Il cite en outre deux observations d'ostéo-périostite subaiguë multiple, récidivante, qui ont été relatées en France par S. Duplay, en 1878. Nous les avons lues; elles rappellent en effet assez exactement le tableau de l'ostéite des nacriers, mais la profession des malades est vaguement indiquée dans l'une et pas du tout dans l'autre. Weiss cite encore un travail français de De Beauvais, qui traite d'une ostéo-périostite multiple, et qu'il n'a pu, dit-il, se procurer. Ce travail, que nous avons pu consulter, ne concerne en rien notre sujet[1].

Enfin, en 1889, Toussaint rapporte à Paris une courte description de deux malades qu'il a observés, pendant un séjour à Vienne, dans le service du professeur Albert.

Jusqu'ici, il n'a donc été publié en France aucune observation indigène d'ostéite des nacriers, et notre premier soin a été de rechercher la cause de cette différence à ce point de vue entre nous et l'Autriche. Or, voici le résultat de notre enquête.

II

Nous avons essayé de recueillir *à Paris* quelques renseignements sur les conditions du travail de la nacre, particulièrement par les tourneurs de boutons et les monteurs de jumelles, qui forment la majeure partie des ouvriers utilisant cette matière.

Les premiers constituent une corporation nombreuse, d'au moins trois mille individus, *mais il ne s'en trouve à Paris que très peu.* La plupart habitent le département de l'Oise, aux environs de Beauvais, qui est le centre en France de la fabrication des boutons de nacre. L'un de nous a eu l'occasion de vivre pendant plusieurs années près d'un village où cette industrie était prospère, de 1873 à 1892, et quoique pendant une dizaine d'années au moins de cette période il eût eu connaissance des travaux d'Englisch et de Güssenbauer, il n'a pu rencontrer aucun sujet atteint de la lésion. Aussi se demandait-il s'il n'y avait pas dans les descriptions autrichiennes quelque vice d'interprétation. En réalité, cela semble tenir à des différences d'hygiène. En effet, dans les villages, certains ouvriers travaillent dans de vastes ateliers d'usines. Un bon nombre travaillent

1. De Beauvais, *Ann. d'Hygiène*, 2e série, sept. 1878.

chez eux et sont moins favorisés au point de l'hygiène, parce qu'ils installent leurs tours dans des pièces qui souvent ne sont nullement disposées, de par leur destination primitive, pour faire de bons ateliers et où l'on installe un tour parce qu'on ne pourrait y habiter. Cette fabrication partie en atelier, partie en chambre, dans les campagnes, rappelle celle de la coutellerie et des instruments de chirurgie, dans la Haute-Marne, de la serrurerie, dans le département de la Somme. Mais il est bien certain que les petits locaux, dans une habitation de campagne, sont bien moins envahis par la poussière que les chambres sordides, dont les Viennois nous donnent la description, dans les faubourgs de leur grande cité.

Les produits de ces ouvriers de la province sont centralisés à Paris par des négociants en gros. Ceux-ci font aussi des affaires avec les Viennois qui leur fournissent certaines variétés, et qui en reçoivent d'autres de France.

Les monteurs de jumelles, dont le travail est très délicat, se trouvent à Paris, mais ils sont peu nombreux, quelques centaines environ.

Dans aucune maison, les chefs n'ont eu connaissance d'accidents d'ostéite, et leur accueil bienveillant nous permet de croire à leur sincérité. Car O. Weiss ne nous dissimule pas qu'à Vienne les patrons qu'il interrogeait lui ont toujours fait grise mine. Cette différence tient à deux motifs. D'abord, à Vienne, la plupart des ouvriers sont de jeunes garçons, tandis que dans les ateliers parisiens, les patrons nous l'ont dit et notre malade l'a confirmé, le nombre des apprentis ou des jeunes ouvriers est de beaucoup inférieur à celui des adultes, qui travaillent pour la plupart jusqu'à quarante ou cinquante ans; ils sont décimés surtout par l'alcool, car ils boivent beaucoup paraît-il, en raison de la poussière. Le second motif est que cette poussière, dans les ateliers que nous avons visités, n'est pas si abondante qu'à Vienne, d'après les descriptions de Güssenbauer, et il ne s'agit pas des chambres insalubres dont parlent les auteurs viennois, mais d'assez grandes pièces, hautes de plafond et offrant de larges baies ouvertes; nulle part, d'ailleurs, on ne fait de ventilation artificielle.

Ainsi, d'une façon générale, chez nous, l'hygiène des nacriers est à notre avantage, toute différente de ce qu'est celle des Viennois, ou plutôt de ce qu'elle était encore à l'époque où Weiss écrivait son mémoire (1885), car nous ignorons ce qu'il en est advenu depuis vingt ans.

C'est à ce fait, d'une part, et sans doute aussi à une meilleure alimentation et au séjour des ouvriers dans les campagnes, d'autre part, que l'on peut attribuer, en France, la rareté de la maladie que nous avons voulu faire connaître.

III

L'ostéite des tourneurs de nacre attire vivement l'intérêt du clinicien, tant par ses symptômes très nets que par son évolution typique : elle se présente comme une ostéomyélite subaiguë, semblant relever d'une infection atténuée.

Le malade, nous disent les chirurgiens viennois, est toujours un jeune garçon de quinze à dix-huit ans; l'âge moyen, d'après les 24 observations que nous possédons, est de dix-sept ans, les chiffres extrêmes étant treize et vingt ans. Entre douze et quinze ans il est entré en apprentissage, et depuis lors il travaille dans de petits ateliers mal ventilés, au milieu d'une poussière de nacre fine et abondante; il tourne dix à douze heures par jour, avec de courtes pauses, toujours debout, faisant d'un pied fonctionner la pédale, tenant la nacre de la main gauche, dirigeant l'outil de la main droite.

Il fréquente l'atelier depuis dix-huit mois, deux ans, trois ans, souvent il est déjà devenu compagnon, lorsque sans raison, brusquement, apparaît un jour, sur une des extrémités ou à la face, une douleur sourde, dont l'intensité augmente bientôt pendant les jours qui suivent. D'abord prise pour un phénomène rhumatismal, cette douleur est traitée par l'application de teinture d'iode, ou par des frictions, ou négligée. Pendant huit à dix jours, plus ou moins longtemps suivant son énergie, le sujet continue à travailler, ne tenant pas pour grave cette douleur qui n'est accompagnée d'aucun phénomène local apparent. Cependant l'acuité de la douleur devient extrême; elle est spontanée, continue tout d'abord, puis elle devient rémittente, et en même temps térébrante, déchirante, correspondant dans la profondeur à la situation du squelette. Au début de la maladie, elle n'est pas exaltée par la pression au niveau de l'os atteint, et n'est pas exagérée par les mouvements; il n'en est pas de même plus tard. Elle est d'ailleurs très caractéristique, et les sujets qui ont été atteints déjà reconnaissent tout de suite, à l'apparition de la sensation douloureuse, le développement d'une nouvelle poussée.

La palpation ne décèle aucune modification, ni dans les parties molles, ni sur les os, même lorsque ceux-ci sont très superficiels. Néanmoins le malade indique comme siège de la douleur maxima des points bien déterminés, toujours les mêmes chez lui dans une même poussée, et, d'une façon générale, chacun des os atteints offre presque toujours une localisation douloureuse au même point chez les différents malades. Nous verrons d'ailleurs que cette douleur se déplace au cours de la maladie, mais, sur un os donné, elle apparaît ordinairement au même niveau.

La vivacité de la douleur force donc le patient à abandonner son travail, au bout d'une semaine environ, et à prendre du repos. L'état général reste bon d'ailleurs, quoique, au bout de quelques jours, survienne une légère ascension thermique, qui ne dépasse ordinairement pas 38°,5, mais atteint dans quelques cas près de 39°.

Les phénomènes douloureux persistent ainsi, presque isolés, pendant deux, quelquefois trois semaines ou plus, après leur début, quand se produit un nouveau symptôme, le gonflement. Celui-ci apparaît au point précis où a débuté la douleur, et il ne survient jamais sans qu'elle l'ait précédé; il siège sur les os.

Il se développe toujours, lorsqu'il s'agit d'un os long, à l'extrémité d'une diaphyse, jamais au milieu de celle-ci, ni sur une épiphyse. Sur ceux des os plats ou courts où la maladie a pu être observée, il se montre en un point bien limité à partir duquel il s'étend. Pendant quelques jours, les parties molles environnantes sont complètement indemnes, et la tuméfaction semble, à la palpation, nettement périostique. Ses limites seraient alors des plus évidentes, marquées par un bord tranchant, une arête, appréciable sous le doigt du côté du corps de l'os et surtout du côté de l'épiphyse voisine. Plus tard, et nous avons vu notre malade à cette période, les parties molles adjacentes peuvent participer à l'épaississement, et occasionner ainsi une forte augmentation de volume du segment de membre atteint. La tuméfaction est, comme toute inflammation périostique, très douloureuse à la palpation la plus légère.

Les résultats fournis par l'exploration à ce niveau sont variables, suivant l'éloignement au début des accidents. Dans les premiers jours, on trouve un gonflement mou. Plus tard, la consistance devient plus ferme, et donne même l'impression d'une hyperostose régulière.

Le gonflement ne reste pas limité au point primitivement envahi, il s'étend peu à peu en quelques jours, souvent sur une grande partie de l'os atteint, et progresse constamment, d'une extrémité de la diaphyse vers sa partie moyenne. Souvent il ne dépasse pas celle-ci, et lorsque les deux extrémités de la diaphyse d'un os long sont atteintes, elles l'ont été quelquefois isolément à plusieurs jours ou plusieurs semaines d'intervalle. Lorsque l'envahissement des deux extrémités diaphysaires a lieu en même temps ou à peu de jours de distance, on voit ainsi sur un même os deux épaississements qui progressent l'un vers l'autre et arrivent à se fusionner.

La plupart des os des membres, quelques-uns des os de la face et exceptionnellement du thorax peuvent être le siège des lésions; chacun d'eux est généralement envahi d'une manière déterminée.

C'est ainsi que, sur *la clavicule*, qui est en cause dans 4 de nos 26 observations, la partie externe est la première atteinte. Le gonflement débute à environ un centimètre en dedans de l'extrémité acromiale et la respecte dans son extension. Il se termine à ce niveau par un bord très net et gagne l'extrémité sternale, sans l'atteindre, « en sorte que les contours de cette dernière demeurent très en arrière du reste de la clavicule ». La tuméfaction de l'os est souvent énorme, atteignant trois travers de doigt de diamètre.

L'envahissement de *l'humérus* est relaté dans 2 observations. Celle de Weiss, qui, seule, donne quelques détails, est décrite ainsi : « La moitié inférieure du bras droit est notablement tuméfiée. On sent, à travers les parties molles saines, un gonflement dur comme de l'os, douloureux spontanément et à la pression, dirigé suivant l'axe de l'humérus, et qui se confond peu à peu avec les contours de celui-ci à sa partie moyenne, mais qui, immédiatement au-dessus de l'articulation du coude, cesse brusquement, si bien que la forme du coude n'est pas altérée, et que les mouvements ne sont pas limités mécaniquement, mais du fait de la douleur ».

Le *cubitus* et le *radius* sont plus fréquemment atteints, et souvent tous deux ensemble.

Le cubitus est cité 12 fois, le radius 11 fois, et 5 des observations relatent des lésions associées des deux os de l'avant-bras. L'envahissement se fait aussi bien par l'extrémité proximale que par l'extrémité distale. Il semble cependant que lorsque les os sont pris en même temps, les phénomènes débutent au niveau des extrémités en regard, et plutôt au niveau des inférieures. « À l'avant-bras gauche, dit Englisch dans une de ses observations, le radius et le cubitus sont atteints (la tuméfaction a débuté à la partie inférieure); la peau est rouge, et parsemée de veines dilatées. Si l'on inspecte de plus près la tuméfaction des os, elle commence un peu au-dessus de l'extrémité articulaire inférieure, répondant au cartilage de conjugaison, par un bord à pic, et atteignant le radius dans son tiers inférieur, en s'amincissant vers son extrémité supérieure; sur le cubitus, au contraire, la tuméfaction commence bien à pic à la même place que sur le radius, mais s'étend en remontant à environ cinq quarts de pouce au-dessous du sommet de l'olécrâne, pour cesser là par un bord également à pic. Celui-ci s'élève au-dessus des parties voisines, et paraît plus mou que le reste de la tuméfaction. La douleur à la pression cesse d'ailleurs brusquement à ce niveau. La recherche de la douleur à l'aide d'une pointe mousse montre bien que la région des épiphyses est indolore. » Les mouvements du coude et du poignet sont généralement conservés; mais la pronation et la supina-

tion sont douloureuses ou même impossibles. C'est au cours d'une ostéite isolée du cubitus, citée par Englisch, qu'on nota le seul fait d'arthrite de voisinage : « Il se développa, dit-il, une arthrite de l'articulation radio-cubitale inférieure, qui aboutit à une destruction du cartilage, sans atteinte à l'intégrité de l'articulation radio-carpienne. Il ne paraît pas y avoir eu d'ouverture de la cavité articulaire au dehors. »

Il n'existe pas d'observation d'ostéite des os du carpe, mais, par contre, les *métacarpiens* sont fréquemment envahis : 9 observations en font mention. Le processus évolue sur ces os avec beaucoup de régularité, et même sur la série de ces os. C'est ainsi que la douleur apparaît toujours au niveau de la base des métacarpiens, et le malade la localise souvent dans la paume de la main. La tuméfaction se développe de même, et, précédée par la douleur, elle s'avance vers la tête métacarpienne, qui, d'ailleurs, n'est pas envahie. Le premier métacarpien reste toujours indemne, et le gonflement débute presque dans tous les cas sur la base du deuxième, puis il peut envahir successivement les troisième, quatrième et cinquième métacarpiens, à la file, de telle sorte que le processus est presque éteint sur le deuxième métacarpien, alors qu'il commence seulement sur le cinquième. Le deuxième métacarpien peut quelquefois être indemne, et les accidents débutent au niveau du troisième, pour envahir ensuite les quatrième et cinquième. Cet ordre d'envahissement est toujours respecté. Tous ces détails s'appliquent d'ailleurs aux métatarsiens. Ajoutons que les mouvements des articulations métacarpo-phalangiennes ne sont pas entravés, ceux du poignet le sont à peine.

Au niveau des *phalanges*, l'affection paraît être exceptionnelle; nous n'en possédons qu'un seul cas (IVe observation du travail de Weiss), associé à une ostéite du cubitus gauche. « La première phalange de l'annulaire droit est fusiforme, dure, très douloureuse à la pression. »

L'*omoplate* est souvent touchée, 9 fois, sur 26 observations. Dans un cas, les lésions étaient même bilatérales. Le processus débute presque toujours au niveau de l'angle inférieur de l'os ou de son bord spinal, rarement au niveau de la partie moyenne de l'épine, et se porte en haut, en dehors et en avant. Dans un cas de Güssenbauer, « il existait une tuméfaction arrondie, assez nettement limitée de tous côtés, très douloureuse, sous la partie moyenne de l'épine du scapulum; les parties molles n'y prenaient qu'une faible part. Les bords et les parties indemnes de l'os étaient indolores ». Le tableau ordinaire répond plutôt aux lignes suivantes, tirées d'une observation de Weiss : « Depuis un mois est apparu un gonflement

de l'angle inférieur et du bord interne de l'omoplate gauche, qui s'élève jusqu'à l'épine. L'angle inférieur fait une saillie sous les téguments normaux au niveau du dos, dure, grosse comme une petite pomme, douloureuse spontanément et à la pression. La rotation du bras faite avec quelque précaution est indolore, mais l'élévation de l'humérus au-dessus de 45° est la cause de vives douleurs. » Le gonflement envahit souvent toute la fosse sous-épineuse, puis l'épine, et cesse sur l'acromion par une arête très douloureuse, qui répond à la zone cartilagineuse interposée entre l'épine et la partie de l'acromion qui, se développant par un point accessoire, joue par rapport à l'épine le rôle d'une épiphyse.

Au membre inférieur, l'envahissement de l'*os coxal* n'est mentionné qu'une fois, dans une observation de Weiss : « L'affection, dit-il, débuta par des douleurs dans la hanche gauche, puis la crête iliaque s'épaissit et devint douloureuse, surtout à la pression ».

Trois fois l'ostéite se localise sur le *fémur*, et toujours elle envahit son extrémité inférieure seulement. La moitié inférieure de la cuisse augmente considérablement de volume, la peau y est chaude, rouge, les veines superficielles sont très dilatées. La palpation profonde fait reconnaître une tuméfaction de l'os très marquée dans le tiers ou la moitié inférieure de la diaphyse. Le gonflement, qui a débuté un peu au-dessus des condyles, respecte l'épiphyse inférieure, et s'arrête au-dessus d'elle, à son contact, par un bord à pic. Les mouvements du genou gardent leur amplitude. L'hydarthrose de l'articulation n'est pas signalée; les observateurs insistent au contraire sur l'intégrité absolue de la jointure. La station debout ne réveille pas les douleurs; cependant, lorsque les malades essayent de marcher, ils éprouvent dans le membre atteint une sensation de gêne et de pesanteur qui les condamne au repos.

Le *tibia* et le *péroné* sont frappés l'un 7 fois, l'autre 2 fois, la simultanéité des lésions sur l'un et sur l'autre ne se rencontrant qu'une seule fois.

Sur le tibia, le gonflement apparaît au niveau de l'extrémité inférieure, sauf dans un cas, où la partie moyenne est la première envahie. Le gonflement reste toujours localisé à la moitié inférieure de l'os; il se perd vers la partie moyenne de la diaphyse, et se limite au contraire immédiatement au-dessus de la base de la malléole interne par une arête vive. Un seul cas s'éloigne de cette règle : la moitié supérieure de la jambe droite y est tuméfiée, la peau chaude et rouge. Le gonflement est dur, offrant à sa partie moyenne une zone élastique et molle; il prend naissance sur le tibia.

Les deux faits d'ostéite du péroné concernent l'extrémité infé-

rieure de cet os. Dans l'un des deux, le seul rapporté avec détails, la malléole externe présente une tuméfaction molle, élastique et nettement fluctuante, qui s'étend à trois doigts en avant de la malléole, et là se limite brusquement. Il est difficile de dire, paraît-il, si le périoste de l'épiphyse participe au gonflement, parce que les parties molles sont également épaissies et masquent le contour de l'os.

Le malade, dont les deux os de la jambe sont atteints simultanément, présente un gonflement considérable de ce segment de membre; au-dessus des chevilles, il existe entre les circonférences de la jambe saine et de la jambe malade, une différence de quatre centimètres.

Les mouvements du genou restent intacts, mais ceux de la tibio-tarsienne deviennent douloureux dès qu'on cherche à leur donner une grande amplitude.

Parmi les os courts du pied, seul le *calcanéum* est frappé, et sur 26 observations, une seule en fait mention, sans détails : il s'agit d'un jeune homme remarquable par les atteintes répétées qu'il subit et par la multiplicité des localisations.

Cinq cas sont observés sur le *métatarse*, celui-ci étant, comme le métacarpe, atteint en général au niveau de plusieurs os, simultanément ou à quelques jours de distance. Chez un des malades, la lésion est bilatérale et symétrique. Tout ce qui a été dit au sujet des métacarpiens est en outre vrai pour les métatarsiens. Notons cependant que durant plusieurs jours ou plusieurs semaines, le malade peut encore marcher avec un gonflement notable du pied.

A la face, l'ostéite envahit le *maxillaire inférieur* 4 fois, et, parmi celles-ci, la lésion est trois fois bilatérale. En même temps ou après un intervalle de quelques jours, apparaît à la suite de vives douleurs sur chaque moitié de la branche horizontale du maxillaire, une tuméfaction limitée. Celle-ci siège au niveau de l'angle de la mâchoire, puis elle s'étend vers la partie antérieure; elle atteint le trou mentonnier, et quelquefois la symphyse. Du côté de la branche montante, elle est limitée par un bord tranchant; vers le milieu de l'os, au contraire, elle paraît s'atténuer peu à peu, en sorte qu'il existe sur la ligne médiane une véritable gouttière. Cette tuméfaction est souvent très volumineuse, et envahit parfois les parties molles. Les douleurs spontanées profondes ont généralement disparu, mais elles sont réveillées par la pression exercée dans les limites de la tumeur. Les mouvements de l'articulation temporo-maxillaire sont libres; mais cependant la bouche ne peut s'ouvrir largement, la tension passive du masséter étant très douloureuse. Dans une

seule observation, l'état des dents est mentionné : elles sont trouvées saines.

Les os du crâne et le reste des os de la face sont indemnes, sauf les *malaires*, qu'une des observations nous montre frappés à six mois d'intervalle, à droite d'abord, puis simultanément. A ce moment, dit Toussaint, « la face est élargie, l'œil gauche n'est presque plus visible; les deux os de la pommette sont très douloureux et tuméfiés; la peau à leur niveau est tendue et brillante ». Il existe sur le même sujet une tuméfaction de l'extrémité inférieure d'un cubitus et des deux radius, et un léger épaississement du maxillaire inférieur.

Il nous est rapporté un seul cas d'envahissement du *sternum*; il est associé à d'autres localisations de l'ostéite. Sur la clavicule, les deux omoplates, le cubitus et l'os iliaque : « La face antérieure du sternum est fortement soulevée, à la hauteur des 2e et 3e cartilages costaux, très douloureuse spontanément et à la pression. La peau sus-jacente est rouge sombre; la consistance très ferme ».

Enfin, les *côtes* sont les derniers des os sur lesquels on ait signalé le développement de l'ostéite des nacriers. Il n'en existe qu'une observation, associée à d'autres localisations : « épaississement massif des extrémités antérieures des 4e, 5e et 6e côtes droites tout près de l'extrémité antérieure ».

Il n'y a pas de tendance à l'ulcération, quoique parfois on puisse penser, en présence d'une masse évidemment fluctuante, à une collection suppurée. Englisch cite par exemple, dans sa IIIe observation, un cas où il y eut formation d'un abcès, mais il ne dit pas si celui-ci s'ouvrit à l'extérieur. Par contre, on observe le plus souvent une transformation osseuse de la tumeur, qui diminue ensuite très lentement, en plusieurs mois.

Cette régression commence au niveau des parties atteintes en premier lieu. Lorsque plusieurs os ont été le siège de douleurs et de gonflement, certains d'entre eux, plus tardivement lésés, présentent encore une tuméfaction qui progresse activement, tandis que d'autres n'offrent plus qu'un épaississement indolore et diminuant peu à peu. L'œdème des parties molles disparaît vite, mais l'hyperostose, abandonnée à elle-même, se résorbe très lentement; sa disparition demande souvent plusieurs mois et, dans bien des cas, elle reste appréciable pendant des années. L'épaississement reste quelquefois partiel, et, dans ces cas, après disparition des autres produits inflammatoires, ce sont les saillies de l'os qui restent surtout développées. C'est le cas au niveau des métatarsiens, particulièrement vers l'extrémité antérieure de la diaphyse. Ces reliquats d'os-

téite ressemblent quelquefois à des exostoses symétriques. Une disposition de ce genre se voit sur une des radiographies de notre malade.

Güssenbauer avance que « le gonflement peut même envahir les épiphyses; dans ce dernier cas, il se produit une arthrite qui peut se terminer par suppuration ». Quelques-unes des observations relatent en effet cet envahissement de l'épiphyse, mais seulement lorsque celle-ci est soudée; Englisch insistait déjà sur ce fait. Il est au contraire remarquable que les articulations voisines ne sont pour ainsi dire jamais envahies. Un seul cas d'arthrite est cité, par Englisch, au niveau de l'articulation radio-cubitale inférieure, et il n'est pas très probant. L'amplitude normale des mouvements est même généralement conservée; lorsqu'elle est diminuée, le fait est dû soit au volume d'une tuméfaction qui, bien qu'éloignée de l'articulation, arrête mécaniquement le jeu du squelette, soit à la douleur provoquée par la contraction ou la distension des muscles œdématiés au voisinage des lésions osseuses.

Lorsque le malade s'observe avec soin, ce qui peut avoir lieu surtout à l'occasion d'une récidive, il remarque toujours, comme nous l'avons dit, l'existence d'une fièvre légère, sans frisson. Il s'y joint quelques phénomènes généraux : soif, anorexie, insomnie partielle ou complète, sensation générale de chaleur alternant avec impression de froid, urine colorée, sédimenteuse.

La fièvre persiste tant que les lésions osseuses sont en voie d'accroissement; elle offre de petites oscillations avec exacerbation vespérale, qui vont en général de 37°,8 environ le matin à 38°,4 ou 38°,8 le soir. Elle peut ainsi durer plusieurs semaines. Souvent elle disparaît pendant quelques jours, pour reparaître à l'occasion d'une exacerbation du processus sur l'os ou les os déjà atteints, ou avec l'envahissement d'un os indemne jusque-là.

Il faut mettre en relief quelques faits encore dans la symptomatologie de l'ostéite des nacriers. C'est tout d'abord la fréquence relative de lésions symétriques; c'est ainsi que nous trouvons dans certains cas envahis à la fois les extrémités inférieures des deux os de l'avant-bras de chaque côté, ou les deux métacarpes, ou les deux clavicules, les deux omoplates, les deux métatarses, les deux moitiés du maxillaire inférieur.

Nous avons insisté déjà, en parlant des métacarpiens et des métatarsiens, sur l'envahissement de ces os en série régulière, à partir du deuxième, et se dirigeant vers le bord cubital de la main ou le bord externe du pied.

En outre, l'affection se localise de préférence au niveau d'une

extrémité diaphysaire sur un os donné. Les observations ne sont souvent pas assez détaillées pour permettre d'établir une statistique numériquement exacte, mais, ainsi qu'on a pu déjà le remarquer à l'occasion de l'étude de chaque localisation osseuse en particulier, voici quelques données incontestables.

Maxillaire inférieur.....	Branche horizontale, *dans tous les cas.*
Clavicule.....	Extrémité externe et corps, *dans tous les cas.*
Omoplate.....	Angle inférieur et bord spinal, *presque dans tous les cas.*
Humérus.....	Extrémité inférieure, *dans tous les cas.*
Cubitus et radius.....	Extrémité inférieure, *le plus souvent.*
Métacarpiens et métatarsiens..	Base et corps, *dans tous les cas.*
Fémur.....	Extrémité inférieure, *dans tous les cas.*
Tibia.....	Extrémité inférieure, *dans tous les cas, sauf un.*
Péroné.....	Extrémité inférieure, *dans tous les cas.*

Ces faits mis à part, il est à remarquer qu'il n'existe au contraire aucune règle dans l'association des localisations sur les différents os. Nous voyons atteints, par exemple, dans l'observation IV d'Englisch : le radius droit, le cubitus et le radius gauches, puis le maxillaire inférieur; un mois après, le deuxième métacarpien droit; quatre mois plus tard, les deux métatarses, le tibia gauche, l'omoplate et la clavicule. Quelquefois il ne se produit qu'une seule manifestation, qui reste isolée; mais c'est un fait assez rare.

Les traumatismes violents ou répétés, la fatigue locale ne paraissent pas influer sur l'apparition du processus.

Nous venons de dire qu'une première atteinte reste rarement isolée. En effet, lorsque le malade, à peu près guéri, a repris son travail, il est fréquent de voir se développer, au bout de quelques semaines ou quelques mois, une ou plusieurs localisations nouvelles. Ces accidents répétés sont-ils des récidives ou véritablement une maladie nouvelle? « Aussi longtemps, dit Güssenbauer, que les phénomènes inflammatoires ne sont pas complètement éteints dans l'os, le processus peut naturellement, sous l'influence de violences extérieures (?), reprendre une marche aiguë; la lésion reparaît au même point; il y a récidive. Mais si, après un temps plus ou moins long, un tourneur de nacre, ayant repris le travail, est atteint au niveau d'un ou de plusieurs autres os, il s'agit alors d'une maladie nouvelle. »

Il faut en outre insister sur ce fait que l'on n'observe jamais de récidive ou de nouvelle atteinte après la soudure complète des épiphyses, et que la maladie disparaît quand le sujet dépasse l'âge de la puberté.

Ajoutons enfin que dans aucun cas, les accidents d'ostéite, quelle que soit leur gravité, et bien qu'ils paraissent débuter le plus souvent au voisinage d'un cartilage de conjugaison, ne sont suivis de troubles dans la croissance de l'os.

Telle est la description donnée par les chirurgiens de Vienne. On va, croyons-nous, en retrouver les traits dans l'observation de notre malade.

Georges L..., quatorze ans, tourneur de nacre pour les montures de jumelles, travaille la nacre depuis le mois d'octobre 1900. A été il y a quelques mois opéré par l'un de nous, avec succès, de péritonite diffuse pour appendicite gangreneuse.

Il se présente à la consultation, le 15 novembre 1902; il offre un œdème volumineux du dos de la main gauche, avec rougeur diffuse, sans fluctuation. Cet œdème bombe fortement, avec maximum au niveau du 3e métacarpien, et la palpation est ainsi rendue fort difficile; elle occasionne une douleur très vive vers le milieu du dos de la main. On diagnostique une ostéomyélite subaiguë, sans abcès. Application de teinture d'iode, pansement ouaté; l'enfant est revu de quatre en quatre jours. Au bout de deux semaines, l'œdème a diminué, le malade souffre moins. Quelques jours après, l'œdème s'est réduit encore; cependant la face dorsale de la main est encore très bombée, et l'on réveille la douleur sur toute la longueur du 3e métacarpien. On porte le diagnostic d'ostéomyélite de cet os. La radiographie montre à ce moment une sorte de cylindre osseux pas très opaque, entourant en virole le corps à contour net du 3e métacarpien, de la base inclusivement jusqu'à la région du cartilage diaépiphysaire, au niveau duquel il finit en s'amincissant. Cet étui d'os nouveau double le diamètre du 3e métacarpien. Le 1/3 supérieur du 2e métacarpien et les 3/5 supérieurs du 4e offrent aussi un cylindre d'os néoformé, mais dont la trace est moins nette et qui paraît offrir à peine 2 millimètres d'épaisseur, tandis que celle du cylindre entourant le 3e métacarpien atteint au moins 5 millimètres.

Les accidents s'atténuèrent, mais pour recommencer dès que l'enfant reprit son travail, et, constatant de nouveau le gonflement rouge, phlegmoneux, douloureux, on diagnostique une ostéomyélite subaiguë, dont la porte d'entrée était peut-être dans l'ancienne infection appendiculaire, et l'évidement de l'os paraît indiqué.

Le 10 décembre 1902, le malade étant entré dans le service, on fait une incision longitudinale sur le dos du 3e métacarpien gauche; on arrive sur de l'os nouveau entourant l'os ancien. Ce dernier est friable à son extrémité supérieure; là il est effondré à la curette, puis on évide tout le métacarpien. On ne trouve pas de pus, mais seulement des fongosités grisâtres assez fermes. Le malade sort au bout de huit jours, revient au pansement, et pendant un mois tous les accidents inflammatoires semblent disparus, quand on constate une nouvelle tuméfaction qui bombe à la face dorsale de la main gauche, ayant son maximum au niveau du 4e métacar-

pien. La région soulevée ne présente ni rougeur, ni chaleur; elle est un peu douloureuse à une pression forte. Pas de fièvre.

Tout alla bien pendant les premiers temps, puis une poussée eut lieu, qui œdématia tout le dos de la main, et le sujet entra de nouveau dans le service.

Cette fois il sembla bien qu'il s'agissait d'une ostéite tuberculeuse en voie de diffusion.

Le 4 février 1903, une nouvelle incision est faite sur la cicatrice de la précédente opération et on dénude un tissu osseux friable et des fongosités grisâtres en partie, fibreuses en partie, qui remplissent le 3e métacarpien et atteignent aussi le 2e et le 4e, mais on ne trouve ni pus, ni matière caséeuse, et l'aspect macroscopique n'est pas celui de la carie tuberculeuse. Les débris de l'os enlevé sont examinés histologiquement, et on peut affirmer qu'il ne s'agit pas de tuberculose, mais d'une ostéite raréfiante de cause inconnue. La température s'élève à 38°,4 le soir de l'opération, à 38°,1 le lendemain, puis reste normale.

Rien de particulier n'est à noter dans l'évolution de la plaie, qui s'est cicatrisée rapidement, et le malade reprend son travail.

Le 18 mai 1903, le malade reparaît, se plaignant de souffrir de la main droite et du pied gauche depuis une quinzaine de jours; mais il n'a cessé son travail que depuis l'avant-veille. Son attention fut attirée tout d'abord par le gonflement, qui s'accompagna presque aussitôt d'une douleur légère. A aucun moment il ne ressentit d'élancements et ne remarqua de rougeur au point tuméfié. Croyant à des « douleurs rhumatismales », il fit des applications de salicylate de méthyle et de teinture d'iode au niveau de la main. Le pied, moins douloureux, fut laissé sans traitement.

La douleur et le gonflement ne cédant pas au bout de deux semaines, il se décide à entrer de nouveau à l'hôpital.

A la vue, la main droite présente une tuméfaction qui occupe sa face dorsale au niveau des premier et deuxième espaces interosseux et empiète sur le 3e métacarpien. Cette tuméfaction est arrondie, uniforme; la peau sus-jacente, un peu rouge, desquame du fait de l'application antérieure de teinture d'iode. Rien au niveau des phalanges ou du poignet. Pas de veines apparentes.

Le pied gauche offre une tuméfaction uniforme, moins marquée et moins rouge que celle de la main; elle occupe la face dorsale du pied au niveau des 2e et 3e espaces interosseux, et du 3e métacarpien; elle empiète un peu sur les 2e et 4e métacarpiens. Pas de circulation collatérale exagérée en ce point, non plus qu'à la main.

La palpation de la main droite révèle une sensation de résistance sur toute l'étendue de la tuméfaction, plus intense naturellement au niveau de la face dorsale des métacarpiens. La pression n'est vraiment douloureuse qu'au niveau du 2e métacarpien, qui paraît doublé de volume dans ses deux tiers proximaux. L'articulation du poignet et les trois premières articulations métacarpo-phalangiennes, qui sont vis-à-vis de la tuméfaction, ne présentent rien d'anormal. On ressent une sensation de chaleur à peine marquée, au centre du gonflement.

Fig. 1. — Ostéite du 3e métacarpien.

Au pied gauche, la tuméfaction donne aussi une sensation de résistance uniforme, plus marquée au niveau du 2e métacarpien. C'est en ce point seulement aussi qu'elle est douloureuse, et le doigt apprécie une notable augmentation de volume de l'os au niveau de la partie moyenne. Les 1er et 2e espaces interosseux et les 1er et 3e métacarpiens ne sont pas douloureux à la pression. Il existe une sensation de chaleur à peine marquée.

Les deux tuméfactions paraissent, au pied, et plus nettement encore à la main, indépendantes des tendons extenseurs et sous-jacentes à ces derniers.

Les mouvements spontanés du poignet, des doigts, d'opposition du pouce sont faciles, complets, indolores. De même, au membre inférieur, la flexion et l'extension du pied et des orteils sont faciles et sans douleur. Le malade n'était pas très gêné dans son travail, et la marche est encore possible. Les mouvements provoqués sont amples et non douloureux.

Le malade présente actuellement, au niveau de la face dorsale de la main gauche, une cicatrice longitudinale, adhérente à la base et au corps du 3e métacarpien, déprimée, brunâtre, irrégulière et offrant à sa partie moyenne une croûte assez épaisse. L'os sous-jacent est encore épaissi, irrégulier, ainsi que le 4e métacarpien. Il existe une légère atrophie des muscles de l'avant-bras gauche.

Le père de notre malade est atteint depuis quelques mois de cirrhose atrophique du foie; sa mère est bien portante.

Un de ses frères est mort en bas âge; il a cinq autres frères et sœurs bien portants.

Lui-même est un garçon robuste et de belle apparence. Il fut atteint de rougeole et de coqueluche étant tout jeune; mais depuis lors sa santé fut excellente.

La radiographie, exécutée le 23 mai 1903, nous montre autour du 2e métacarpien droit une ossification périostique de 2 à 4 millimètres d'épaisseur, qui débute mince au niveau de l'union de la base et du corps de l'os et s'étend jusqu'à quelques millimètres du cartilage de conjugaison. La même disposition se retrouve, mais beaucoup moins nette, au niveau du 2e métatarsien gauche. Il y a d'ailleurs analogie absolue entre cette épreuve et celle qui fut faite en décembre 1902 sur la main gauche. La radiographie permet de constater actuellement sur celle-ci une irrégularité considérable du corps du 3e métacarpien qui est, par places, comme déchiqueté, et en d'autres points offre de véritables exostoses. Le corps et la base du 2e métacarpien offrent un épaississement général, surtout marqué du côté radial, et une exostose en forme d'épine sur sa face cubitale. Le corps du 4e est généralement épaissi. De plus, le tissu de ces os paraît avoir été le siège d'un processus d'ostéite condensante, car leur silhouette est beaucoup plus opaque que normalement.

Le diagnostic d'ostéomyélite du 2e métacarpien droit fut de nouveau porté, mais avec de grandes réserves, étant donné les remarques faites au cours des interventions précédentes, et les symptômes un peu insolites. Admettant néanmoins provisoirement ce diagnostic, nous recherchâmes si le tra-

vail du malade ne pouvait pas donner lieu à une fatigue spéciale, à un traumatisme léger, mais répété, des points lésés, qui aurait expliqué la localisation de l'infection, la porte d'entrée pouvant être trouvée, avons-nous dit, dans la crise d'appendicite avec péritonite généralisée, dont il fut opéré dans le service en mai 1902. C'est alors que nous apprîmes sa profession de

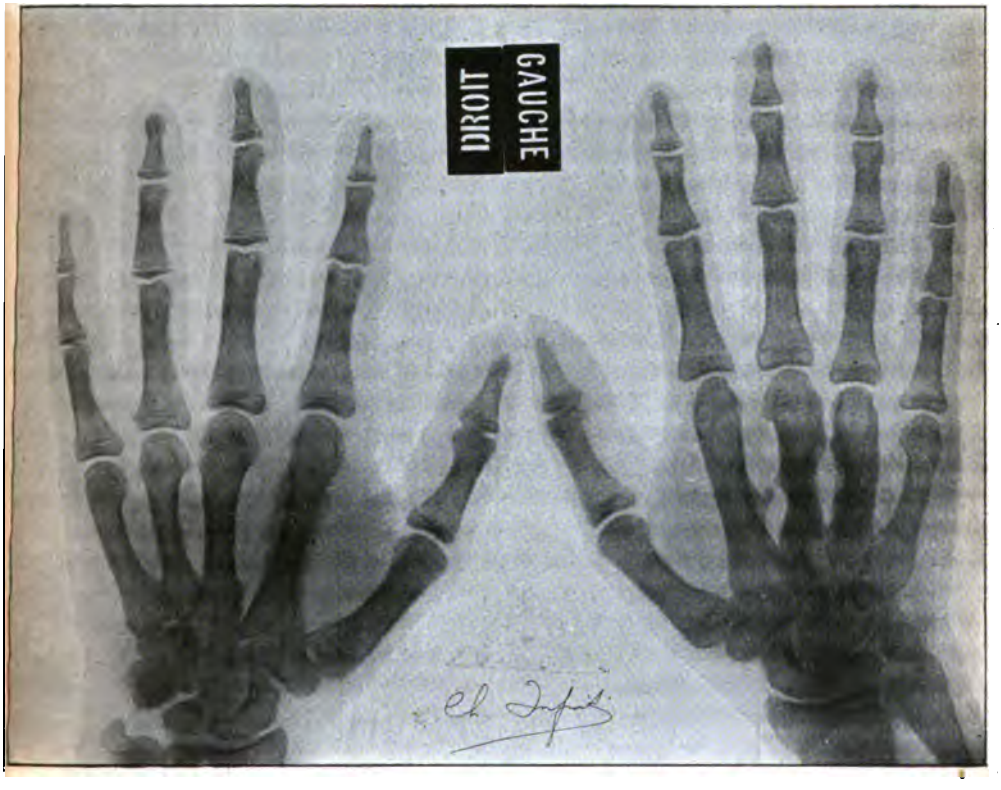

Fig. 2. — A gauche, résultat de l'opération ancienne.
A droite, début d'ostéite du 2e métacarpien.

nacrier, et cela nous fit songer à ce processus spécial, décrit par Englisch, et dont nous avions théoriquement connaissance.

Le malade fut simplement mis au repos absolu, avec une bonne nourriture.

Peu à peu, sous nos yeux, les différents symptômes s'atténuèrent. La douleur spontanée avait déjà presque complètement disparu quand nous vîmes le malade; la douleur à la pression diminua jusqu'à faire totalement défaut au bout d'une quinzaine de jours, puis la rougeur et l'aspect luisant de la peau, ainsi que l'œdème des parties molles, au bout d'une vingtaine de jours. Mais, au commencement du mois de juillet, deux mois

après le début des accidents, on voit encore une tuméfaction notable du

Fig. 3. — Estompage léger autour du 2e métatarsien.

dos de la main droite et du pied gauche. La palpation décèle une augmen-

tation de volume assez régulière du 3e métacarpien, et une hyperostose légèrement irrégulière du 2e métacarpien. Celui-ci paraît épaissi surtout au niveau de son col, et sur lui comme sur le 3e l'épaississement s'affaisse brusquement au niveau de la tête de l'os, à un doigt de l'interligne métacarpo-phalangien. La peau, tout à fait saine, glisse avec facilité sur les plans profonds, et les parties molles intermédiaires, revenues à l'état normal, permettent d'apprécier très nettement les contours des os. Au pied, la palpation fait reconnaître des modifications analogues au niveau du 3e métacarpien, mais moins volumineuses et par suite moins nettes.

IV

Nous ne savons rien de précis sur l'anatomie pathologique de cette maladie, aucune autopsie n'ayant été faite, et toute opération pouvant être évitée grâce à l'évolution même de la maladie, qui tend à la résolution spontanée. Les lésions n'ont été mises à nu qu'une fois, chez notre malade, et l'attention n'étant pas attirée spécialement sur lui, les renseignements recueillis sont peu nombreux, et peu détaillés.

Dans les deux interventions qui ont porté successivement sur les deuxième, troisième et quatrième métacarpiens gauches, on a trouvé une gangue de tissu osseux nouveau friable, entourant l'os ancien. La texture même de celui-ci était d'ailleurs altérée et l'ostéite l'avait rendu également friable en remplaçant la moelle par un tissu grisâtre qui avait rongé diaphyse et extrémité supérieure. Il n'existait au centre ni pus, ni masse caséeuse. L'évolution, les symptômes et les localisations rapprochent en somme cette affection de l'ostéomyélite des adolescents et elle doit en être considérée comme une forme atténuée.

Les accidents paraissent débuter, comme pour celle-ci, dans le bulbe de l'os, souvent au niveau de la zone de pénétration du cartilage sérié par les vaisseaux et les ostéoblastes, l'infiltration des espaces périvasculaires expliquant la douleur vive qui précède tout gonflement. Celui-ci n'apparaît que lorsque le processus a lentement atteint les éléments des canaux vasculaires de l'épaisseur de l'os et le périoste lui-même, dont l'irritation se traduit par une prolifération hâtive de substance osseuse friable édifiée sur la diaphyse de l'os.

Nous avons vu plus haut la localisation ordinaire des lésions par rapport aux divers segments de l'os. Elle rappelle le plus souvent celle de l'ostéomyélite franche. De l'examen des statistiques, en

particulier de celle de Haaga[1], se dégage la prédominance constante de la localisation de l'ostéomyélite à l'extrémité inférieure, pour le fémur, à l'extrémité supérieure, pour l'humérus, à l'extrémité inférieure, pour le radius et le cubitus. Pour le tibia, si l'extrémité inférieure est le plus souvent atteinte, l'extrémité supérieure l'est presque autant, et enfin nous trouvons une fréquence remarquable de la localisation au corps du tibia. La plupart de ces faits se retrouvent dans la statistique de l'ostéite des nacriers, sauf pour l'humérus, où l'extrémité inférieure a toujours été la seule frappée. Mais il est impossible, en raison du trop petit nombre des observations d'ostéite des nacriers, de tirer de ces faits une conclusion absolue en faveur de l'identité des deux maladies, quelque vraisemblable que soit cette hypothèse.

D'ailleurs, pour les différents os mis en cause, il existe de grandes divergences entre les deux maladies.

L'étiologie et la pathogénie ont fait l'objet de deux travaux importants d'Englisch et de Güssenbauer.

Nous avons déjà insisté sur ce fait que la maladie choisit des individus jeunes, dont le squelette n'a pas atteint son complet développement, que ceux-ci sont tous des tourneurs de nacre, et qu'ils sont frappés après un séjour de un à deux ans environ dans les ateliers.

D'après Englisch, « bien qu'il s'agisse d'une affection générale, la cause déterminante ne doit pas être cherchée dans des influences d'ordre général ». Il est vrai que, d'après les observations, les variations atmosphériques ne sont pas sans quelque action, puisque des individus tombés malades en même temps peuvent éprouver de ce fait, lorsqu'ils se trouvent dans le même lieu, une commune aggravation. On ne trouve cependant pas de preuves évidentes que l'ostéite ait jamais été causée par elles. Les conditions du travail, au contraire, fourniraient deux causes de maladie : les mains sont assez fréquemment plongées dans l'eau froide, pour nettoyer des pièces brutes ou finies de la poussière qui les recouvre, et en outre, l'atmosphère des ateliers est toujours remplie d'une fine poussière de nacre, qui est inhalée par les ouvriers.

Au point de vue pathogénique, Englisch établit une relation de cause à effet entre l'envahissement primitif constant d'une extrémité diaphysaire et le trajet des artères nourricières de l'os. « La maladie commence toujours à cette extrémité de la diaphyse vers laquelle se dirige l'artère nourricière, c'est-à-dire où la pression sanguine est la plus forte, et de là, se dirige vers l'autre extrémité; en d'autres

1. Haaga, *Beiträge zur klin. Chirurgie*, 1889.

termes, la maladie débute toujours à cette extrémité de la diaphyse dont l'épiphyse se soude la première, et gagne ensuite l'épiphyse qui se soude la dernière. » En réalité, la pression sanguine est de même valeur aux deux extrémités de la diaphyse, car les artères n'y arrivent qu'à l'état de fins vaisseaux, et il n'existe même pas, au niveau d'une des épiphyses, de vascularisation plus riche qu'au niveau de l'autre.

Les faits sont d'ailleurs en contradiction avec la théorie d'Englisch, qui consacre cependant à sa démonstration le tiers de son mémoire. En outre, l'immersion des mains dans l'eau froide ne pourra agir que sur les os de l'avant-bras et de la main. Or, la localisation en ces points est loin d'être constante; et, d'autre part, certains ouvriers, tels que notre malade en particulier, plongent les mains dans l'eau à peine une fois par heure.

Güssenbauer poussa plus loin l'étude pathogénique; il s'aida de la pathologie expérimentale et de l'étude de la structure microscopique des os longs, s'attachant surtout aux détails de leur vascularisation. — Voici quelle est sa théorie : La poussière de nacre, si abondante dans les ateliers et si légère, est le principal facteur de la maladie. Des expériences très bien conduites lui démontrent que cette poussière inhalée pénètre profondément dans l'arbre respiratoire; il la retrouve dans les cellules épithéliales des plus fines bronches et des alvéoles, et même surtout dans le parenchyme pulmonaire où elle forme des foyers disséminés, du volume d'une tête d'épingle à celui d'une graine de chènevis. D'ailleurs, les tourneurs de nacre souffrent souvent, au début de leur apprentissage, de catarrhe bronchique; puis l'accoutumance survient. — De l'épithélium respiratoire, les particules de nacre passent facilement dans le courant sanguin. Dans le sang, ou dans l'épithélium pulmonaire déjà, les sels de chaux qui font partie de la nacre se dissolvent à la faveur de l'acide carbonique relativement abondant, et il n'en reste que la trame organique, ce que Fremy a isolé dans la coquille des mollusques sous le nom de *conchioline*. Celle-ci est emportée dans tout l'organisme et arrive ainsi naturellement, ainsi qu'aux autres parties du corps, à la moelle osseuse. Là, une disposition spéciale des petits vaisseaux, qui s'élargissent brusquement, en entonnoir renversé, donne lieu à un ralentissement du courant sanguin. Ces particules de conchioline s'arrêtent, s'agglomèrent en grumeaux, qui, dans les fines ramifications vasculaires, assez analogues aux artères terminales de Cohnheim, forment embolie. La thrombose consécutive entraîne l'œdème et l'inflammation de la moelle osseuse voisine, inflammation qui disparaît plus tard, après résorption de l'embolus.

Cette théorie n'offre rien d'invraisemblable, mais elle n'a pour elle aucune preuve anatomo-pathologique expérimentale, Güssenbauer n'ayant jamais observé d'ostéite à aucun degré sur ses animaux d'expérience. En tout cas, il faudrait y joindre actuellement la notion de l'infection, qui bien qu'atténuée, ne peut manquer d'exister ici comme dans toutes les inflammations osseuses.

A propos de l'étiologie, Toussaint fait remarquer que la maladie n'a pas été signalée chez les insulaires du Minikoï et les habitants du Tonkin, qui travaillent cependant beaucoup la nacre. Mais, d'une part, « ces individus sont peu habitués à manifester leurs souffrances », et, d'autre part, ils se livrent surtout au travail d'incrustation avec des éclats d'écailles d'huître : « la manipulation de la nacre est assez différente pour que les Orientaux n'en soient pas incommodés. Les Tonkinois, en effet, concassent la surface miroitante de la coquille, et par l'assemblage de ces irisations, obtiennent des colorations de toute beauté. Les tourneurs de nacre au contraire ne se préoccupent en rien du côté esthétique de cette première couche. » Ce point de vue esthétique est négligeable; mais les concasseurs ne font pas de poussière, et les tourneurs en font.

V

Le pronostic est assez favorable, puisque tous les cas observés se sont terminés sans intervention, par résolution spontanée, avec retour parfait des fonctions du membre.

Mais il existe des éléments de gravité relative : tout d'abord la longue immobilisation imposée au malade, pendant plusieurs semaines, dans certains cas, plusieurs mois. Et surtout la fréquence des récidives ou des atteintes nouvelles qui, jusqu'à l'âge de vingt ou vingt-cinq ans, menacent l'individu atteint une première fois, s'il continue le métier de nacrier.

Quant au diagnostic, il peut être fait sans difficulté dans certaines villes, à Vienne par exemple : la maladie y est, d'une façon toute relative, assez fréquente et tout clinicien peut en rencontrer au cours de sa carrière quelques observations. L'évolution de la maladie est assez caractéristique pour éviter une erreur. Mais dans d'autres pays, en France par exemple, où elle paraît être tout à fait exceptionnelle, le diagnostic ne peut être fait que par la connaissance de la profession du malade. Sinon, les symptômes passent pour ceux d'une ostéite tuberculeuse ou une ostéomyélite franche subaiguë. D'après ce que nous avons dit, l'erreur dans ce dernier cas paraît minime; elle peut être cependant préjudiciable au malade,

car elle conduit le chirurgien à un acte opératoire, qui, s'il n'est pas nuisible, ainsi que le prouve notre cas personnel, paraît être du moins inutile.

En effet, dans toutes les observations que nous avons analysées, la guérison a été obtenue par un traitement très simple; et même, pour le malade que nous avons observé dans le service de l'un de nous, l'unique traitement a été le repos. Deux mois après le début des accidents, il est fonctionnellement guéri, ne présentant plus qu'une hyperostose en voie de lente régression.

Englisch usait surtout de la réfrigération locale par la vessie de glace, qui « soulageait les douleurs et la sensation de brûlure ». Les essais d'iodure, d'eau de chaux à l'intérieur restèrent sans succès. Le badigeonnage iodé ne fit pas mieux que le froid. « Je recommanderai surtout, dit-il, la suppression du travail de la nacre, l'air pur et la bonne nourriture, unis à l'emploi du froid et du repos. »

Les pansements humides chauds, fréquemment renouvelés, étaient préférés par Güssenbauer. Il utilisait en même temps les frictions mercurielles *loco dolenti* deux fois par jour, et souvent administrait à l'intérieur un gramme d'iodure de potassium *pro die*.

INDEX BIBLIOGRAPHIQUE.

Englisch, Ueber multiple rezidivirende Knochenentzündung, *Wiener medic. Presse*, 1869, nos 15-24; *Wiener medic. Wochenschrift*, 1870, nos 41 à 45.

Greenhow, *Virchow und Hirsch Jahresberichte*, 1871, II Bd, I Abth., p. 129 (cité par Güssenbauer).

C. Güssenbauer, *Archiv für klin. Chirurgie*, Berlin, 1875, XVIII, 4, p. 630.

Eulenberg, *Handbuch der gewerb. Hygiene auf experimentelle Grundlage*, article « Perlmutterdrechslerei », p. 684; Berlin, 1876.

Layet, *Dictionn. encycl. des sc. méd.*, 1876, article « Nacriers ».

S. Duplay, Forme particulière d'ostéopériostite subaiguë, *Société de Chirurgie de Paris*, 18 sept. 1878.

Billroth, *Allgemeine chirurg. Pathologie und Therapie*, 32e leçon.

L. Duchesne et E. Michel, Les nacriers, étude d'hygiène professionnelle, *Revue d'Hygiène*, Paris, 1882.

Jelineck, Communication à la section d'hygiène du Collège médical de Vienne, 1884; analysée dans *Semaine médicale*, Paris, 1884, p. 500.

O. Weiss, Beiträge zur Kenntniss der Perlmutterdrechslerostitis, *Wiener med. Wochenschrift*, 1885, XXXV, col. 8, 41, 71.

Toussaint, La Conchiolinostitis des tourneurs de nacre, *Revue générale de Clinique et de Thérapeutique*, Paris, 1889, p. 31.

DE LA

SPLÉNECTOMIE DANS LA SPLÉNOMÉGALIE

AVEC HÉPATOPATHIE CIRRHOTIQUE

(TYPE CLINIQUE, MALADIE DE BANTI)

PAR MM.

E. QUÉNU, Chirurgien de l'hôpital Cochin à Paris. et **Pierre DUVAL**, Prosecteur à la Faculté de Paris.

Les splénomégalies primitives sont connues depuis peu de temps; elles forment encore, il faut bien le reconnaître, un véritable chaos, et ce groupe nosographique est voué au démembrement certain. Quelques types se sont déjà détachés : l'épithélioma primitif, la tuberculose primitive, la splénomégalie primitive type Debove-Brühl, la maladie de Banti, enfin, ou splénomégalie primitive avec cirrhose secondaire du foie.

Que ces individualisations pathologiques soient définitives, rien ne le démontre encore, et la maladie de Banti en particulier est fortement discutée en son essence même. Elle correspond pourtant à un type clinique bien défini, reconnu, accepté par tous, et, de plus, au point de vue chirurgical, elle est susceptible d'une thérapeutique opératoire. C'est à ce titre que nous l'étudions.

Nous avons eu en 1899 l'occasion de traiter par la splénectomie une splénomégalie primitive à forme anémique et accompagnée de cirrhose hépatique. Il nous semble utile de rechercher les indications et les résultats opératoires après avoir fait un exposé succinct de la splénomégalie avec cirrhose hépatique, type clinique de Banti.

Le Pr Guido Banti [1] [de Florence] a, en 1894, appelé l'attention sur une affection spléno-hépatique jusqu'alors méconnue, perdue dans la foule des splénomégalies, ayant des relations avec les cirrhoses

1. Banti, *Semaine médicale*, 1894; *Ziegler's Beiträge*, Bd. XXIV; *Lo Sperimentale*, 1894; *Il Policlinico*, 1898; *La Clinica moderna*, 1898.

hépatiques veineuses à tel point que, dans sa phase terminale, elle n'a été parfois considérée que comme une forme atypique « splénomégalique » de la maladie de Laennec.

Les cliniciens italiens Banti, Silva Balvaqui, Bardarelli, Bavazzani, Benvenuti, Scoli, Bonardi, apportèrent des documents positifs à l'étude de cette splénomégalie primitive, et, en 1898, Banti lui-même établit définitivement le type clinique « splénomégalie primitive, compliquée d'anémie et de cirrhose hépatique ».

Et les principaux caractères de cette affection sont les suivants :

I. — Étiologie complètement ignorée (ni alcool, ni syphilis, ni tuberculose).

II. — La splénopathie est le fait morbide initial; la rate hypertrophiée a un volume considérable, dépasse l'arcade costale d'un nombre variable de centimètres; elle est dure, ligneuse, non déformée.

III. — Par la suite se développe une anémie qui, présentant des rémissions et des phases de progrès rapide, a un caractère fatalement progressif. La première phase de la maladie se trouve alors constituée, « phase anémique ». La durée en est variable, toujours longue, trois, cinq, dix, onze années.

IV. — Au stade anémique succède la phase intermédiaire.

Les urines deviennent peu à peu rares, colorées, chargées d'urates; elles contiennent de l'urobiline. La peau et les conjonctives prennent une teinte ictérique, la diarrhée apparaît; durée, quelques mois.

V. — Phase ultime, phase ascitique. Le foie se sclérose; cirrhose de Laennec à marche rapide.

VI. — Durant la maladie, il n'y a pas de leucocytose, mais une diminution des hématies, et surtout de la teneur globulaire en hémoglobine.

VII. — L'examen organique révèle les lésions suivantes :

Rate volumineuse : 1 kilogramme ou 2 et davantage. L'examen histologique montre une légère atrophie de la pulpe splénique hypertrophiée avec sclérose de la capsule et du réticulum, sclérose partielle des corpuscules de Malpighi (fibro-adénie).

Foie petit, dur, granuleux, cirrhose annulaire avec tous les caractères de l'atrophie de Laennec.

VIII. — L'examen bactériologique du sang, de la rate, est constamment négatif.

IX. — L'extirpation de la rate est suivie de la guérison radicale de la maladie. S'il existe une cirrhose hépatique commençante, la splénectomie peut arrêter son développement, et amener une guérison complète.

Tels sont les caractères de la maladie de Banti.

Les points négatifs en sont : l'étiologie absolument ignorée, l'absence d'infection pathogène.

Les points positifs : la splénomégalie primitive, l'anémie progressive, la cirrhose hépatique terminale, la guérison après splénectomie.

Tels sont les faits qui permettent d'établir un type clinique : splénomégalie primitive avec cirrhose hépatique.

Si nous passons maintenant à l'interprétation de ces faits et si nous nous élevons à l'étude pathogénique, nous nous trouvons immédiatement en présence d'opinions essentiellement différentes. Nous nous contentons de les exposer simplement.

Loin de nous la pensée de vouloir apporter ici quelque fait nouveau, loin de nous la prétention de vouloir concilier des opinions opposées ou de vouloir prendre parti. Nous ne voulons qu'exposer l'état actuel de la question, rechercher si l'on peut dans la pathogénie trouver justification de l'action opératoire, et surtout montrer, peut-être sans explication rationnelle, les bienfaits réels de la splénectomie.

Les théories émises peuvent être rangées en deux groupes absolument opposés. Le premier reconnaît comme cause ce qui dans le second est considéré comme effet.

La splénomégalie est primitive et la cirrhose hépatique secondaire (Banti et toute l'École italienne, Senator, Litten, Chauffard).

L'hépatite cirrhotique est primitive et la splénomégalie secondaire, simplement réactionnelle (Ramoino, Gilbert, Lereboullet).

Banti pense que la maladie débute par la rate, qui s'hypertrophie, présentant des lésions histologiques toujours les mêmes, et que l'anémie avec hypoglobie, la cirrhose hépatique à type alcoolique, sont fonctions de la splénomégalie initiale.

M. Chauffard[1] s'est fait le défenseur des « hépatites d'origine splénique ».

« La rate, dit-il, par ses connexions anatomo-physiologiques, n'est pas subordonnée au foie; c'est même le contraire qui se produit. Tout ce qui sort de la rate va au foie. Dès lors pourquoi donc avoir, en pathologie hépatique, toujours incriminé uniquement la veine porte intestinale, et fait bon marché de la veine porte splénique? La rate joue dans les infections un rôle capital; cet organe arrête et emmagasine microbes et toxines, les neutralise ou les atténue, sans que nous puissions toujours affirmer que cette action d'arrêt est

1. Chauffard, Les hépatites d'origine splénique, *Semaine médicale*, mars 1899.

complète et suffisante, ou qu'elle peut s'exercer sans porter atteinte à l'intégrité anatomique de la rate, à la constitution chimique du sang veineux qui en provient. Comment supposer qu'il ne sort du parenchyme splénique que des éléments figurés ou inoffensifs, dénués de toute action pathogène sur le réseau vasculaire du foie ou sur la cellule hépatique? »

Banti, du reste, invoquait déjà le retentissement hépatique des lésions spléniques dans la malaria par l'endophlébite de la veine splénique qu'il trouva avec Benvenuti Barazzani et que Kelsh et Kernie avaient signalée chez les vieux paludéens.

Lésion initiale et prépondérante de la rate, lésion secondaire et tardive du foie; le trait d'union, c'est l'apport infectieux par la veine splénique, dit Chauffard. De même, l'endophlébite splénique existe dans la dothiénentérie (Bezançon); de même, dans la lymphadénie splénique des nourrissons, c'est de la rate que partent les embolies leucocytaires qui forment dans le foie les lymphomes miliaires caractéristiques (Luzet).

La rate, dans certains cas, commande donc la lésion hépatique et dans l'espèce, la maladie de Banti semble donc être une splénomégalie primitive avec hépatite seconde.

C'est l'opinion de Banti et de l'École italienne, de Chauffard, de Senator, Litten, Lenhoff, Bessel Hagen.

La théorie inverse ou bien place la splénomégalie sous la dépendance d'une hépatite primitive, ou bien rapporte les lésions hépatiques et spléniques à une même cause initiale.

Ramoino émet l'avis que les lésions du foie et de la rate sont créées toutes deux par une même cause initiale inconnue, et que la lésion hépatique, moins rapide dans sa constitution, ne fait qu'apparaître plus tardivement, semblant alors une dépendance de la splénopathie bruyante dès ses débuts.

Cavazzani, dans un premier mémoire, tend à rapporter les deux lésions à des causes différentes. L'hépatite serait le résultat d'une auto-intoxication d'origine intestinale, ou une complication accidentelle, sans rapport avec la splénopathie. Dans un second mémoire, il se range à l'opinion de Banti, tout en réservant la possibilité d'une cirrhose alcoolique, par exemple, compliquant une splénomégalie simple.

Banti répond lui-même que l'hépatite cirrhotique met parfois dix à onze ans à se constituer et que cette évolution très lente n'est pas celle d'une cirrhose veineuse toujours plus rapide. Comment expliquer aussi, dit-il, les bons effets de la splénectomie, si, loin d'admettre une relation de causalité, l'on ne trouve entre les lésions splé-

niques et hépatiques qu'une réaction parallèle à un agent unique?

Gilbert et Fournier, Lereboullet[1], étudiant à un point de vue général les corrélations pathologiques entre le foie et la rate, pensent que les affections spléniques sont toujours secondaires aux altérations du foie. D'après ces auteurs, les « hépatites d'origine splénique » n'existent pas.

Dans les cirrhoses hépato-spléniques, qu'elles prennent le type biliaire (maladie de Hanot) ou veineux (maladie de Banti), les lésions initiales sont toujours hépatiques, et la réaction splénique toujours secondaire, fonction des premières.

« La rate réagit aux infections du foie, et se comporte vis-à-vis de celles-ci comme un ganglion du foie. »

« L'hypertrophie est sous la dépendance de la lésion hépatique; elle peut même persister alors que les symptômes hépatiques ont disparu et que toute trace anatomique en fait défaut. »

Il n'y a, de plus, aucune corrélation entre l'importance de la lésion splénique et celle de la lésion hépatique initiale. La réaction splénique aux affections hépatiques est très variable, et la gamme de cette réaction va (Gilbert) de l'asplénomégalie à l'hypersplénomégalie en passant par la splénomégalie simple. La maladie de Banti serait une cirrhose hépatique hypersplénomégalique.

« Les observations de Banti semblent sujettes à revision, et les cas de splénomégalies primitives publiés par Senator, Litten, Lenhoff, sont peut-être la conséquence d'une lésion hépatique latente au lieu d'en être la cause. »

M. Gilbert insiste aussi sur ce fait que la splénomégalie n'est nullement immuable, mais susceptible de diminuer fortement à la suite d'une hémorragie gastro-intestinale.

Et, dans sa production, il fait intervenir la congestion passive de la rate; on trouve chez les malades le syndrome de l'hypertension portale avec opsiurie.

De plus, M. Gilbert se demande si les malades atteints de splénomégalie avec cirrhose hépatique n'appartiennent pas à la famille cholémique et n'ont pas une prédisposition familiale à l'hypertrophie de la rate.

Tout récemment[2] Lereboullet tend à faire rentrer la maladie de Banti dans le groupe des « splénomégalies méta-ictériques ».

Quelle est maintenant l'origine de cette affection? Banti la déclare inconnue et considère même comme un de ses caractères de ne reconnaître aucune des causes étiologiques des spléno-hépaties habituelles.

1. Lereboullet, *Les cirrhoses biliaires*, Thèse de Paris, 1902.
2. *Semaine médicale*, juin 1903.

Pas de paludisme : ce fait surtout est important; pas de syphilis, pas de tuberculose.

L'hypothèse presque générale est une origine intestinale, une intoxication digestive..., fort vague d'ailleurs.

Tel est l'état de la question; telles sont les opinions en présence. Nous n'avons voulu que les exposer —, nous le répétons.

La discussion porte sur le point de départ des lésions spléno-hépatiques.

Il n'en persiste pas moins un « type clinique » que Banti a eu le mérite d'individualiser. Splénomégalie cliniquement primitive, anémie profonde, hépatite cirrhotique cliniquement tardive.

L'affection passe par trois phases : *a*) splénomégalie primitive, avec anémie; *b*) phase intermédiaire où leur syndrome urinaire d'insuffisance hépatique apparaît; *c*) phase d'hépatite cirrhotique.

Le type clinique est-il susceptible d'un traitement opératoire, et cette action chirurgicale est-elle la splénectomie? voilà les seuls points que nous voulons personnellement envisager ici.

Il nous a été donné d'observer en 1899 une première malade atteinte de splénomégalie avec cirrhose du foie; nous lui avons, pour des raisons que nous aurons à discuter longuement, pratiqué la splénectomie ; le résultat est excellent.

C'est cette observation qui sert de base à ce travail. En 1903, nous avons suivi avec M. Widal un malade atteint de la même affection, mais que nous n'avons pas opéré. C'est la comparaison de ces deux cas qui va nous permettre de discuter les indications du traitement chirurgical.

Observation I (personnelle). — B. Jeanne, vingt et un ans, domestique. Hôpital Cochin, pavillon Pasteur, salle Lorain, n° 10. Entrée le 27 mars 1899.

Il y a six mois, la malade s'aperçut qu'elle portait une tumeur dans le flanc gauche, qui n'est douloureuse ni spontanément, ni à la pression.

Née à Paris, elle n'a jamais quitté la France et n'a jamais eu de fièvres intermittentes.

Réglée à quinze ans, toujours régulièrement, quoique faiblement.

Pas d'enfants, pas de fausses couches, aucune maladie antérieure.

A. H. — Famille très bien portante.

Examen. — Tumeur volumineuse, qui occupe l'hypocondre et le flanc gauche, les régions ombilicale et épigastrique.

Elle déborde la ligne médiane de trois travers de doigt. La percussion dénote de la matité, qui se continue avec celle de la rate.

La tumeur n'est pas fluctuante; elle est mobile à la palpation et spontanément se déplace lorsque la malade se couche sur le flanc droit.

La tumeur a 19 centimètres de haut, en dessous des fausses côtes,

25 centimètres dans le sens transversal; les diamètres obliques sont de 23,20 centimètres.

Aucun symptôme urinaire, aucun signe de compression intra-abdominale. La malade est fortement anémique, pâle, très amaigrie; en 1898, elle pesait, dit-elle, 112 livres; actuellement elle pèse 50 kilogrammes (et la rate a un poids de 2 kil. 010).

L'examen du sang, le 25 mars, donne : G. R., 5 270 000; G. B., 7 564.

Splénectomie, le 5 juin 1899. — Les points saillants de l'opération sont :

1° Rate avec quelques adhérenees facilement rompues;

2° Avant la ligature de la splénique, le pouls est à 80 pulsations; au moment même de la ligature, il monte brusquement : 120 pulsations; le foie est soulevé par des battements précipités. En deux minutes, tout rentre dans l'ordre.

A la fin de l'opération, le pouls est à 78.

3° Le foie est atrophié; sa surface irrégulière présente une multitude de saillies coniques ressemblant à de petits angiomes.

Suites opératoires parfaites.

Le 6 juin, le poids est de 49 k. 500.

Le 9 juin. Examen du sang : G. R., 4 939 000; G. B., 17 825.

Le 28 juin, le poids est de 49 k. 200.

La malade est revue le 30 mai 1902.

Dans l'intervalle, elle s'est mariée, a eu une petite fille en juillet 1901. Elle la nourrit elle-même, et l'enfant est en très bonne santé.

Le foie est de volume apparemment normal; le lobe gauche déborde de 5 centimètres le rebord des côtes droites; le lobe droit ne dépasse pas le rebord costal.

La limite supérieure de sa matité est à hauteur normale.

Pas de ganglions.

L'état digestif est parfait, et la santé générale bonne.

Examen du sang (par M. Jomier, interne) : hémoglobine, 65 p. 100; globules rouges, 4 296 000; globules blancs, 10 400 (polynucléaires, 60,89, mous, 32,06, lymphocytes, 7,05); pas d'éosinophilie.

En juin 1903, au bout de quatre ans, la malade est dans un état très satisfaisant; elle se plaint seulement de douleurs dans la région hépatique.

Elle est mère d'un second enfant; la grossesse, les couches, l'allaitement ont été absolument normaux.

Examen de la rate :

Poids 2 kilos 10 grammes.

Rate très hypertrophiée, avec conservation de la forme normale.

Dimensions : diamètre longitudinal : 23 centimètres; diamètre transversal : 14 centimètres.

Examen histologique. Note remise par M. Landel. — « Macroscopiquement, le tissu splénique offre à peu près l'aspect d'une éponge à mailles très fines et remplie de sang. Les travées sont généralement très minces, les lacunes sont très nombreuses et pour la plupart visibles à l'œil nu.

A un faible grossissement, on voit que toutes ces lacunes correspondent

à des capillaires sanguins extrêmement dilatés, formant par leur masse à peu près les 4/5 du volume de la rate, et remplis de globules rouges. Tous sont simplement limités par un endothélium très net, ne reposant qu'exceptionnellement sur une mince tunique adventice. Très rarement, on aperçoit dans les parois quelques fibres musculaires lisses. L'endothélium vasculaire présente les caractères normaux; ses éléments ne semblent pas proliférer, les noyaux demeurant le plus souvent petits, minces et aplatis.

Ces capillaires atteignent parfois un diamètre considérable et sont alors séparés par de minces travées formées par un tissu de sclérose (tissu fibreux); parfois encore, la minceur de ces travées s'exagère; elles deviennent linéaires sur la coupe, souvent même incomplètes; on ne rencontre alors qu'un tissu lacunaire dont les alvéoles sont limitées par des travées fibreuses ou endothéliales.

Enfin, plus fréquemment, ces capillaires ont des diamètres un peu moins considérables, et l'on rencontre leurs coupes transversales, nombreuses et rapprochées, dans les espaces intertrabéculaires des plus grands vaisseaux. Le stroma de ces espaces intertrabéculaires est formé par des globules blancs situés dans les mailles d'un tissu réticulé, et rappelle par sa structure les corpuscules de Malpighi, qui sont réduits à de simples apparences. Ces coupes transversales, nombreuses et rapprochées, peuvent appartenir, en tout ou en partie, à un seul vaisseau contourné et sectionné à des niveaux différents. Toutes ces coupes transversales sont séparées par des travées scléro-fibreuses, qui les enserrent et les divisent en groupes plus ou moins importants ».

En résumé, on remarque surtout une hypertrophie considérable des capillaires sanguins avec un certain degré de sclérose du tissu splénique.

A côté de cet examen, nous publions une note remise sur nos coupes par M. le professeur Laguesse, de Lille. Nous avons eu la bonne fortune qu'il pût les examiner, et sa haute compétence spéciale en tout ce qui concerne la rate ne donne que plus de valeur à son analyse.

« Les corpuscules de Malpighi sont petits, très diminués de nombre et de volume. Le tissu de la pulpe rouge est presque normal par places, avec réseau des veinules et cordons de la pulpe interposés. Mais presque partout, ces cordons sont grêles, amincis, densifiés, pauvres en éléments libres (polynucléaires assez abondants). Les veinules, au contraire, sont plus larges, plus nombreuses, plus serrées.

« Enfin, par places, et c'est la lésion principale, les cordons sont atrophiés entre des veinules excessivement dilatées. Les points fortement colorés se présentent donc comme des sortes de petits angiomes miliaires très abondants. Les veinules sont remplies d'hématies colorées en jaune par l'acide picrique; d'aucunes très dilatées forment de véritables petits kystes.

« Le sang contenu dans ces kystes subit par places des modifications profondes; le sang semble se laquer, les hématies disparaître.

« Les travées fibreuses normales sont épaissies et plus nombreuses surtout dans les points atteints par la transformation angiomateuse.

« La rate paraît donc avoir subi une sorte d'hypertrophie assez passive et son réseau de veinules s'être peu à peu laissé transformer en une série de petits angiomes qui deviennent à leur tour des foyers de sclérose. »

On peut voir que ces deux examens ont des conclusions pour ainsi dire superposables; ils indiquent, d'une part, un développement excessif, en certains points angiomateux pour ainsi dire, des veinules et capillaires, et, d'autre part, une sclérose des travées normales, et une atrophie, sinon, par places, une disparition des corpuscules de Malpighi.

Le traitement chirurgical de la maladie de Banti n'a pour ainsi dire pas d'histoire. On trouve, çà et là dispersés, des documents isolés, mais aucune étude générale.

Banti, en 1894, dans son premier mémoire, indique déjà les résultats de la splénectomie, et depuis, il n'a cessé d'affirmer les bienfaits de l'action chirurgicale. Mais les travaux chirurgicaux ont toujours englobé dans un groupe unique toutes les splénomégalies primitives, les endothéliomes, la tuberculose, sans distinguer jamais le type de Banti.

Vanverts [1], dans sa thèse, leur consacre un chapitre d'ensemble; M. Février [2], de Nancy, fait de même dans son rapport; ainsi M. Bessel Hagen au *Congrès allemand de Chirurgie*, 1900.

Aussi bien notre observation semble-t-elle le premier cas de maladie de Banti traité chirurgicalement en France. Le bon résultat que nous avons obtenu nous incite à rechercher les indications opératoires dans cette affection.

Nous envisagerons logiquement tout d'abord la légitimité du traitement chirurgical, puis le mode d'intervention.

L'action chirurgicale est-elle légitime?

Banti signale ses bons effets dans son premier mémoire, et l'accord unanime sur ce point a fait même des bons résultats obtenus par la splénectomie un des caractères de l'affection.

La maladie de Banti, abandonnée à elle-même ou aux ressources de la thérapeutique médicale, a une progression fatale.

La mort est provoquée soit par l'intensité de l'anémie, terminaison relativement rare, soit par des hémorragies gastro-intestinales (Senator), soit par l'évolution rapide de la cirrhose hépatique.

1. Vanverts, *De la Splénectomie*, Thèse de Paris, 1897.
2. Février, Chirurgie de la rate, Rapport au *Congrès français de Chirurgie*, 1901.

Il n'existe pas un cas, hors l'intervention chirurgicale, de guérison d'une maladie de Banti.

L'action chirurgicale aurait tout au moins ce mérite d'intervenir là où l'impuissance médicale est absolue.

Mais sous quelle forme doit-elle être faite, et la splénectomie est-elle théoriquement l'intervention de choix [1]?

Est-il tout d'abord rationnel de s'attaquer à une affection dont l'origine est inconnue et dont la localisation initiale est discutée? Le type clinique est une association de lésions hépatiques et spléniques; est-il logique de s'attaquer à la rate sans savoir si la lésion splénique est celle qui commande l'altération hépatique ou n'en est que la conséquence? La cause de l'affection est probablement une intoxication d'origine intestinale; est-il logique de supprimer la défense, la protection splénique contre ces toxines, et de reporter ainsi sur le foie seul et déjà altéré, par conséquent frappé d'impuissance relative, la fonction antitoxique?

Il nous est impossible de répondre à ces arguments purement théoriques, mais si nous sommes théoriquement ignorants, l'expérience opératoire nous donne une puissante réponse : La splénectomie guérit la maladie de Banti.

Ce traitement est tout empirique, en réalité; perd-il de ce fait sa valeur positive?

Et, en thérapeutique hépatique chirurgicale, ne sommes-nous pas encore forcés d'avouer notre ignorance devant les bienfaits de l'action chirurgicale, dans les ictères infectieux par exemple?

Puis la splénomégalie constitue une tumeur abdominale, gênante par son volume, agent de compression, cause de dépression morale chez les malades; l'on intervient pour « la grosse rate », et l'on a lieu d'en être satisfait.

La statistique des maladies de Banti traitées par la splénectomie est fort difficile à établir. La raison en est que presque toutes les observations sont intitulées « splénomégalies primitives ».

Doit-on les considérer toutes comme des maladies de Banti au début, avec ou sans anémie? Le professeur de Florence interprète ainsi ces cas, puisqu'il établit une statistique de 16 cas traités chirurgicalement, en 1898.

Devons-nous, au contraire, ne tenir compte que des observations

1. M. Schani, de Bologne, vient tout récemment (*Semaine médicale*, 27 mai 1903, n° 21) de proposer, dans le traitement de la maladie de Banti en particulier, « le développement chirurgical d'une double circulation complémentaire », par omentopexie et splénopexie combinées; cette intervention toute théorique n'a pas encore fait ses preuves.

où la lésion hépatique cirrhotique est notée cliniquement ou constatée opératoirement?

Sur un terrain aussi incertain, la raison nous semble être de ne tenir compte que des observations indiscutables, celles où l'hépatite a été constatée.

Nous laissons de côté les cas qui peuvent être considérés comme des maladies de Banti à la première période, sans lésion hépatique, car l'accord sur le type clinique n'est pas encore assez unanime pour affirmer que cette première période existe indiscutablement. Nous abandonnons donc des cas que Banti lui-même envisage. Et nous ne trouvons que 4 observations où la lésion hépatique soit reconnue : 3 cas de Banti et le nôtre.

Sur ces 4 cas, la splénectomie donne 3 guérisons, une mort; encore celle-ci est-elle indépendante de l'acte opératoire : septicémie puerpérale, curettage utérin, perforation de l'utérus, mort.

Les résultats immédiats sont donc tous bons; éloignés, ils le sont non moins, car ces 3 malades ont été suivis 20, 30 mois, trois ans, et nous les détaillons plus loin.

La splénectomie apparaît comme une thérapeutique active, susceptible non seulement de procurer une amélioration immédiate, mais encore d'amener une guérison vraie, parfaite, à longue durée.

Aussi, n'est-ce pas sans étonnement que nous voyons Lereboullet[1] dire que « la splénectomie ne semble indiquée à aucun moment de l'affection. Serait-elle pratiquée, que l'affection hépatique n'en continuerait pas moins à évoluer. De plus, ce que nous avons dit du rôle de la congestion passive dans la production de la splénomégalie suffit à montrer le danger qu'il y aurait à enlever cet organe. Enlever la rate c'est, nous semble-t-il, risquer d'augmenter la gène circulatoire au niveau du tube digestif et de favoriser des hémorragies gastro-intestinales souvent mortelles. Il s'agit donc d'une opération grave en elle-même, à peu près sûrement inutile et même vraisemblablement nuisible. Il faut donc s'en abstenir. »

Cette argumentation est toute théorique, et les suites opératoires, immédiates et lointaines, nous fournissent une contre-argumentation sans réplique.

La splénectomie n'offre pas de dangers opératoires particuliers. Dans le cas particulier, la rate contracte souvent des adhérences pariétales très vasculaires. Elles ne semblent pas entraîner des difficultés particulières de la technique opératoire; dans notre cas, leur section fut très simple.

1. *Loco citato*, p. 227.

Nous ne relevons aucune complication hémorragique post-opératoire.

La 1re malade de Harris et Herzog, qui avait eu des hématémèses, les a vues disparaître après l'intervention.

L'idée d'une gène circulatoire fonction de la splénectomie est donc tout hypothétique.

L'affection hépatique enfin continue-t-elle à évoluer? Banti lui-même montre qu'il y a arrêt, et peut-être rétrocession de la cirrhose.

Nous devons examiner les résultats de la splénectomie au point de vue de la composition globulaire du sang, de l'état général, de l'évolution hépatique.

Peu d'observations sont complètes au point de vue de l'examen du sang après l'opération.

Celles de Banti, même ne contiennent pas de renseignements chiffrés à cet égard.

La nôtre serait la seule complète à ce point de vue.

Mais nous trouvons trois observations : deux de Harris et Herzog [1], une de Bessel Hagen [2], qui ont probablement trait à des maladies de Banti au début, où les analyses du sang sont si soigneusement indiquées qu'elles peuvent servir de base de comparaison et constituent des documents de première importance.

Obs. II (Harris-Herzog, 1er cas). — Femme, vingt-deux ans.

24 mai. Veille de l'opération, examen du sang : hémoglobine, 40 p. 100; globules rouges, 2 631 000; globules blancs, 2 650.

26 mai 1899, lendemain de l'opération : globules rouges, 4 037 000; globules blancs, 23 600.

27 mai : globules rouges, 2 800 000; globules blancs, 15 000.

28 mai : globules rouges, 2 780 000; globules blancs, 11 500.

11 juin : globules rouges, 3 250 000; globules blancs, 5 688.

3 décembre 1899 : globules rouges, 2 432 000; globules blancs, 12 343.

23 décembre 1899 : globules rouges, 3 173 440; globules blancs, 90 600.

13 janvier 1901, vingt mois après la splénectomie : hémoglobine, 60-65 p. 100; globules rouges, 3 776 000; globules blancs, 5 200.

Obs. III (Harris-Herzog, 2e cas). — Homme, quarante-sept ans.

16 septembre 1900 : hémoglobine, 50 p. 100; globules rouges, 3 364 000; globules blancs, 28 000.

Opération : 28 septembre.

1. Harris et Herzog, Ueber Splenectomie bei Splenomegalie primitiva (Anemia splenica), *Deutsche Zeitschrift für Chirurgie*, 1901, t. LIX.

2. Bessel Hagen, Ein Beitrag zur Milz Chirurgie, *Deutsche Gesellschaft für Chirurgie*, 1900, p. 714.

19 octobre 1900 : hémoglobine, 60 p. 100; globules rouges, 3 864 000; globules blancs, 24 000.

Cas personnel. — Le 25 mars 1899, examen du sang : globules rouges, 5 270 000: globules blancs, 7 564.

Opération le 5 juin 1899.

Le 30 mai 1902, elle a : hémoglobine, 65 p. 100; globules rouges, 296 000; globules blancs, 10 400.

Obs. IV (Bessel Hagen). — Avant l'opération, examen du sang : globules rouges, 4 300 000; globules blancs, 7 000.

Le 15 mars, après la splénectomie (13 mars) : globules rouges, 3 800 000; globules blancs, 7 000.

Le 30 mars : globules rouges, 4 500 000; globules blancs, 7 000; hémoglobine, 80 p. 100.

Les effets de la splénectomie sur la composition du sang sont donc les suivants :

Tout d'abord, une augmentation très réelle de la valeur hémoglobinique : dans le 1er cas de Harris et Herzog, elle monte de 40 p. 100 à 60-65 p. 100 vingt mois après l'intervention; dans le 2e cas, de 50 p. 100 à 60 p. 100.

Au point de vue du nombre des érythrocytes, la première malade de Harris et Herzog compte 2 631 000 la veille de la splénectomie; vingt mois après, 3 776 000; leur seconde malade, de 3 364 000 monte à 3 864 000; notre malade enfin, de 5 270 000 est descendue, il est vrai, à 4 310 000.

La malade de Bessel Hagen voit ses chiffres globulaires ne pas se modifier.

L'hypoglobulie cesse donc après la splénectomie; rapidement le nombre des érythrocytes augmente, et cette amélioration persiste, ainsi qu'en font foi les examens pratiqués vingt mois, trois ans, après l'intervention.

Notre malade, il est vrai, est en déficit globulaire au bout de trois ans, mais elle allaite en ce moment un enfant de onze mois; peut-être y a-t-il là une cause d'anémie?

Nous appelons l'attention sur le 1er cas de Harris et Herzog : en quarante-huit heures, la malade monte de 2 millions de globules rouges à 4 millions, et redescend à 2 millions. L'interprétation de ce fait est bien difficile. Serait-ce, comme on l'a longtemps prétendu, que la rate est un centre actif de destruction globulaire? Est-ce un de ces faits paradoxaux dont l'explication nous échappe? Est-ce erreur de numération?

En ce qui concerne les globules blancs, les variations numéraires

sont très grandes. La première malade de Harris et Herzog compte le 24 mai 2 650; le 26 mai, deux jours après, 23 600. Mais, vingt mois après, le chiffre est retombé à 5 200. Aussi bien la variation numéraire, dans ces limites, n'a-t-elle pas d'importance. Un fait pourtant est signalé par Harris et Herzog. Après la splénectomie, ils notent une très forte éosinophilie qui se développe lentement et persiste plusieurs mois. Leur première malade, sept mois après l'intervention, a une éosinophilie de 14,4 p. 100, vingt mois après, 11,4 p. 100.

Ehrlich et Lazarus ont signalé, dit-il, le même résultat expérimental chez le cobaye.

Au point de vue de l'état général, les résultats sont immédiats : l'anémie cesse, les troubles digestifs disparaissent, les malades engraissent de 15 livres en un mois (Harris et Herzog), de 25 livres en six mois (Harris et Herzog).

Toutes les observations notent une véritable résurrection; la pigmentation foncée de la peau disparaît (Bessel Hagen, Harris et Herzog) et l'amélioration de la santé est à ce point réelle qu'elle permet à notre malade de se marier, de conduire à terme deux grossesses normales, d'allaiter deux enfants actuellement bien portants.

Les résultats immédiats sont très bons; les suites éloignées montrent une véritable guérison chez des malades revus après dix-neuf et trente et un mois par Banti, vingt mois (Harris et Herzog), trois ans (observation personnelle).

Les malades semblent « guéris » par la splénectomie.

Reste un dernier point à examiner.

La splénectomie agit-elle sur les lésions hépatiques?

Nous ne pouvons que nous en rapporter à l'opinion de Banti. « La cirrhose hépatique guérit après splénectomie; *sublata causa, tollitur effectus* », dit-il.

Sans aller personnellement jusqu'à cette affirmation, nous voyons dans notre cas, au bout de quatre ans, l'état hépatique resté complètement stationnaire.

Que conclure de cette étude, sinon que la maladie de Banti peut être justiciable d'un traitement chirurgical, et que l'intervention de choix est la splénectomie?

Mais, dans quelles conditions, à quelle époque de la maladie se posent les indications opératoires?

Bessel Hagen trouve une indication formelle à toute période de l'affection, et conclut déjà à la splénectomie à la période initiale de simple splénomégalie, avec ou sans anémie; sa formule thérapeutique est simple : Extirpation de la rate à toute période de la maladie.

Nous ne saurions certes accepter une conclusion aussi radicale, au moins à l'heure qu'il est. Loin de vouloir adopter la splénectomie en la mettant au service d'une idée théorique, qui est la priorité des lésions hépatiques, et d'en arriver à la considérer presque comme le traitement prophylactique des lésions hépatiques, nous n'envisageons ses indications qu'au seul point de vue clinique.

Le fait capital est que l'on intervient pour une grosse rate, pour une tumeur abdominale gênante par elle-même. Hors cette condition, il ne nous semble pas permis, à l'heure actuelle, d'intervenir sur la rate et de la supprimer en tant que foyer initial de l'affection.

Nous publions ci-dessous l'observation d'un malade au sujet de qui M. F. Widal eut l'amabilité de nous demander notre avis thérapeutique.

Nous avons rejeté la splénectomie pour deux raisons : la rate, quoique très hypertrophiée, n'amenait par elle-même aucun trouble, et l'état général ne nous paraissait pas légitimer une intervention dont les espérances eussent été toutes théoriques.

Obs. V (M. le Dr Widal, Hôp. Cochin; résumée). — *Splénomégalie, probablement du type Banti.*

G..., vingt-sept ans, est soigné tout d'abord en avril 1902 à l'hôpital Bichat.

A. P. : fièvre typhoïde à l'âge de trois ans et demi, compliquée d'otite moyenne suppurée.

A quatre ans, il est immobilisé dans un corset de Sayre; on ne relève actuellement aucune trace de lésion vertébrale.

L'histoire actuelle débute à l'âge de vingt-quatre ans, au régiment. Il a des crises convulsives qui n'ont pas nettement le caractère épileptique.

A sa dernière année, il est envoyé au Val-de-Grâce avec le diagnostic « anémie et neurasthénie »; faiblesse très grande, perte considérable de l'appétit; amaigrissement prononcé. Diarrhée intermittente.

En juin 1901, deux ans après le régiment, le malade subit un violent traumatisme du creux épigastrique, et, trois semaines après, sans cause occasionnelle, il est pris d'une hématémèse abondante (un litre de sang coagulé).

En décembre 1901, syncope subite, suivie d'une seconde hématémèse importante. Il est dans un état de faiblesse extrême, d'anémie profonde, incapable de marcher, de se tenir sur ses jambes. On constate une hypertrophie énorme de la rate, et le malade se souvient qu'il aurait antérieurement présenté de l'ascite, vérifiée par une ponction exploratrice. Œdème de la jambe gauche.

Examen, mai 1902. — Estomac dilaté; abdomen ballonné. Foie : peu augmenté de volume, la limite supérieure atteint la 5e côte; le bord inférieur ne peut être délimité.

Rate volumineuse. Percussion : bord supérieur 6e côte; pôle inférieur dans la fosse iliaque, à deux travers de doigt de la crête iliaque; le bord postérieur est à trois travers de doigt en dehors de la ligne axillaire; le bord antérieur se trouve sur la ligne mamelonnaire.

Poumons : rien à l'exploration.

Appareil circulatoire : palpitations au moindre effort; battements du cœur nets, bien frappés.

Appareil urinaire : urine limpide, normale, pas de polyurie, pas d'albuminurie.

Système nerveux : rien, sauf une certaine diminution de la force musculaire dans les membres gauches.

Examen du sang : globules rouges, 4 325 000; globules blancs, 5 800.

Pas de formes anormales de globules blancs; le rapport entre les différentes variétés de globules blancs est normal.

A partir d'avril 1903, le malade est pris de diarrhée continue, de douleurs spléniques, et maigrit rapidement.

En avril, il pèse 58 k. 700; le 13 mai, 56 kilos.

Sa rate n'augmente pas de volume :

Grand axe, 18 centimètres; petit axe, 15 centimètres; sur la ligne mamillaire, 13 centimètres; sur la ligne axillaire, 17 centimètres.

Le malade est examiné par nous à cette époque, en vue d'une intervention chirurgicale dont nous ne trouvons pas les indications.

En octobre 1902 : globules rouges, 4 075 000; globules blancs, 3 000; valeur globulaire, 9 (Malassez).

14 novembre 1902 : globules rouges, 3 750 000; globules blancs, 1 000; polynucléaires, 73 p. 100; éosinophiles, 2 p. 100; lymphocytes, 18 p. 100; grands mononucléaires, 70 p. 100.

Épreuve de la glycosurie alimentaire : 250 grammes de sucre, le 31 octobre. Au bout d'une heure, traces de glucose; au bout de deux heures, glycosurie franche. Se poursuit trente heures.

4 novembre : 150 grammes de sucre; pas de glycosurie.

15 novembre : épreuve de la tuberculine; résultat négatif.

En résumé, l'indication opératoire nous semble être, à l'heure actuelle, l'hypersplénomégalie, la tumeur splénique de volume considérable[1]; nous ne croyons pas justifié, dans l'état présent de nos connaissances, de traiter chirurgicalement toute maladie de Banti : c'est la splénomégalie que l'action chirurgicale peut attaquer, et indirectement la maladie de Banti. Mais alors, devant l'hypersplénomégalie et les troubles variés que cette tumeur insolite cause dans l'abdomen, l'indication opératoire est formelle.

La splénectomie agit sur l'état général, et probablement sur les

1. La technique opératoire ne nous semble comporter qu'un point particulier : le chirurgien doit opérer à droite du malade. Cette position lui donne une vue bien plus directe sur le pédicule splénique.

lésions hépatiques qu'elle immobilise en leur degré actuel, sans que nous puissions admettre d'une façon certaine, avec Banti, qu'elle les améliore ou les guérisse.

Hors ces indications de volume énorme de la rate, de désordres abdominaux, d'anémie profonde, nous ne nous croyons pas autorisés encore à trouver des indications opératoires réelles, et, de fait, la conclusion de Bessel Hagen est restée toute théorique; il n'est point d'observation de maladie de Banti traitée chirurgicalement en dehors d'une hypersplénomégalie.

Peut-être une connaissance plus précise de la pathogénie de cette affection mènera-t-elle un jour à une intervention chirurgicale plus précoce.

Obs. VI (Banti, obs. I; résumée). — F. Carola, vingt-neuf ans, domestique.

Bien portante jusqu'en 1892. Mariée en 1884, pas d'enfants. Alimentation bonne; ne boit que de l'eau d'habitude, parfois du vin très étendu. A toujours habité dans un pays sain; pas de paludisme, pas de syphilis; aucune maladie.

En 1892, malgré que l'appétit fût resté bon, sans cause apparente, la fonction intestinale s'altère. Un médecin appelé constate déjà, avec une assez forte anémie, une hypertrophie de la rate.

Une cure arsenicale reste sans résultat.

En 1895, l'anémie progresse, le volume de la rate augmente. Les règles cessent; en février 1895 elle vient à la clinique.

Examen : femme bien conformée; poumons sains, souffle cardiaque doux, systolique, à l'orifice pulmonaire. Rate très grosse, qui descend jusqu'à deux doigts de la crête iliaque; son bord antérieur dépasse la ligne médiane de trois travers de doigt; la surface en est lisse, régulière, indolore.

Le foie est hypertrophié; son bord inférieur dépasse de deux doigts l'arc costal; la limite supérieure est à hauteur normale. Pas d'ascite. Il existe tout un syndrome anémique.

Urines, 1 000, 18 000 centimètres cubes. Pas de pigments biliaires, ni d'urobiline, ni d'indican. Pas de température.

La malade se plaint de douleurs abdominales; tendance aux vomissements; les urines deviennent moins abondantes; il apparaît de l'urobiline et des traces de pigments biliaires; la malade est enceinte de quatre mois.

Le 11 juin : splénectomie par le professeur Golzi. Le ventre contient deux litres d'ascite citrine; la rate est adhérente à la paroi abdominale antérieure et au diaphragme.

Le 13 juin, avortement; rétention placentaire; curettage par le docteur K.; phénomènes de péritonite; mort le 20 juin.

La rate extirpée pèse 1 700 grammes.

Autopsie le 21. Perforation de l'utérus (face antérieure); péritonite fibrino-purulente diffuse. Le foie est de volume et de forme presque nor-

maux; sa surface extérieure est légèrement granuleuse; l'examen histologique montre une cirrhose veineuse manifeste.

Obs. VII (Banti, obs. II; résumée). — C. Anna, quarante-trois ans.

En 1889, s'aperçoit qu'elle porte une tumeur dans le flanc gauche, dure, indolore, qui augmente progressivement jusqu'en 1896.

En 1896, examen à la clinique; femme bien constituée, mais fortement anémique; cœur et poumons sains; léger souffle systolique. La rate très grosse s'étend de la 8e côte à trois doigts de la crête iliaque; le bord antérieur franchit la ligne médiane; la surface est lisse, régulière; le bord est dur.

Foie normal; pas d'ascite.

Pendant son séjour à la clinique, la malade a présenté trois ou quatre accès fébriles, 39°-40°, durant lesquels la rate augmentait de volume.

Le professeur Golzi fait la ponction de la rate; l'examen du sang obtenu ne révèle pas l'hématozoaire; l'ensemencement reste absolument stérile.

Le 1er août 1896, splénectomie par le professeur Golzi; pas d'adhérences spléniques; la surface du foie est légèrement granuleuse; pas d'ascite.

De septembre 1896 à 1898, l'état général est parfait. Les signes d'anémie ont disparu; pas trace d'ascite; les urines sont normales.

La rate pèse 623 grammes.

La culture du tissu splénique est stérile.

Obs. VIII (Banti, obs. III; résumée). — P. Alphonse, vingt-huit ans; pas de maladies, pas de syphilis, ni de paludisme.

Anémie progressive depuis cinq à six ans; rate très grosse, du 7e espace intercostal à la crête iliaque, dépasse la ligne médiane; lisse, régulière; foie normal.

7 juin 1895, splénectomie par le professeur Golzi; l'anémie se modifie promptement.

En 1898, bon état général.

DE L'ENTRÉE DE L'AIR DANS LES VEINES

PENDANT LES OPÉRATIONS GYNÉCOLOGIQUES

Par le Dr Xavier DELORE

Assistant de M. le Professeur A. Poncet, de Lyon.

Les observations précises de mort subite par entrée de l'air dans les veines deviennent de plus en plus rares; les plus fréquentes concernent les plaies des grosses veines du cou, du thorax et de l'aisselle. Il est exceptionnel d'observer l'accident en dehors de cette zone. Tout récemment, ayant pu examiner, cliniquement et anatomiquement, une mort rapide par entrée de l'air dans les veines, pendant une hystérectomie, pratiquée dans le service de M. le Professeur Poncet, il nous a semblé intéressant de rechercher les faits semblables, et d'en reconnaître les conditions adjuvantes.

Nous nous proposons, tout d'abord, de rappeler les expériences qui démontrent l'existence de cet accident, nié à tort par les chirurgiens qui ne l'ont pas observé. Nous rappellerons ensuite les faits rares d'entrée de l'air dans les veines de la cavité pelvienne, en dehors de l'état puerpéral. Il nous restera, enfin, à déterminer les causes prédisposantes, et à déduire les conclusions thérapeutiques qui en découlent.

I. — Historique.

Vers le milieu du XVIIe siècle, on savait déjà provoquer la mort des animaux par l'introduction de l'air dans les veines. Suivant Fischer [1], les premières expériences furent pratiquées par Redi, en 1667. L'introduction de l'air déterminait l'intermittence du pouls, phénomène qui résultait, à n'en pas douter, de la présence d'une grosse bulle d'air dans le cœur. Mais Wepfer et Camerarius ne tardèrent pas à critiquer ces recherches en prouvant que l'injection de très petites quantités de gaz n'entraîne pas la mort des animaux. Ils établirent que le cœur droit, aux autopsies des animaux en expé-

1. Fischer, *Sammlung klin. Vorträge*, n° 113.

rience, s'était débarrassé de l'air qu'on retrouvait à l'état de bulles dans les veines les plus ténues, en particulier dans les veines coronaires contenant plus d'air que de sang. Malgré ces dernières expériences, de Heyde, Harden, Helvetius, Boerhave, Lancisi, Sprögel admettaient les effets funestes de l'entrée de l'air dans les vaisseaux à sang noir.

En France, Bichat (1800) rechercha, le premier, la quantité d'air nécessaire pour provoquer la mort des animaux, et conclut nettement que quelques bulles étaient largement suffisantes. Ces expériences de Bichat furent approuvées par la Société médicale d'Émulation de Paris. Les membres admirent que la mort est d'autant plus rapide que la veine blessée est plus rapprochée du cœur. Viborg et Nysten attaquent cependant les vues de Bichat. Introduisant, en effet, de petites quantités d'air dans les veines d'un animal, ils ne produisent aucun symptôme dangereux, parce que les bulles de gaz se mêlant au sang, disent-ils, l'air est inoffensif sous la forme d'écume, et peut être résorbé progressivement.

La première introduction *spontanée* de l'air dans une veine blessée fut observée par Méry, en 1707, *sur la veine cave inférieure*; ce fait fut contesté par Nysten, puis par d'autres auteurs. Magendie établit le premier l'existence de cette complication des plaies veineuses; il fournit en même temps les conditions indispensables à la production du phénomène. L'entrée de l'air est seulement possible dans les veines qui possèdent un pouls veineux ou qui subissent des variations de pression sanguine nettement perceptibles sous l'influence des mouvements respiratoires, c'est-à-dire dans les veines volumineuses qui sont à la base du cou, à la partie moyenne de la cage thoracique ou dans la cavité axillaire. Lorsque la force d'aspiration thoracique n'agit plus sur la colonne sanguine, le cœur aurait lui-même une véritable puissance inspirative sur le sang des veines précédentes. Ces faits furent confirmés, en totalité ou en partie, par les expériences de Kettler et de Pirogoff, d'Hertwig et Dieffenbach et d'Amussat surtout, dont les conclusions furent contrôlées par une commission de l'Académie de Médecine. Hertwig soutint cependant que l'entrée spontanée de l'air dans les veines n'arrivait pas aussi facilement qu'on l'admettait généralement. Les conditions favorables sont : l'arrêt de l'hémorragie, les plaies latérales des vaisseaux, et surtout l'introduction d'une canule dans la veine. Enfin, Hertwig démontrait, par ses expériences, combien étaient variables, suivant les animaux, les quantités d'air nécessaires pour entraîner la mort : les chiens sont très sensibles, les chevaux et les ruminants sont, au contraire, des plus résistants. Rey souffle de l'air dans la jugu-

laire des chevaux, après saignée préalable, et n'observe aucun accident. Maints chevaux restaient sains, même lorsqu'il laissait à demeure, pendant plusieurs heures, une canule ouverte à l'extérieur et plongeant par son autre extrémité dans la jugulaire. Chez les chevaux morveux, de grandes quantités d'air sont nécessaires pour les tuer. La mort survenait sûrement quand la veine était blessée après insufflation. Amussat pratique de nouvelles expériences qui confirment les résultats antérieurs sans mettre en relief cependant des points de vue véritablement nouveaux. Bouillaud lit, sur ce travail, à l'Académie de Paris, un rapport qui fut le point de départ d'une très longue discussion entre nombreux chirurgiens et physiologistes.

Tous les anciens expérimentateurs trouvèrent, à l'autopsie, une énorme dilatation du cœur droit (au moins trois fois plus volumineux qu'à l'état normal) par du sang mousseux et par de l'air pur. Ils remarquèrent constamment l'apparition d'accidents rapides chez les animaux en expérience, l'arrêt brusque de la respiration et de la circulation, une vive angoisse accompagnée de convulsions. A cette époque, Bérard établit les conditions anatomiques qui favorisaient l'introduction spontanée de l'air dans les veines de la base du cou, de la partie supérieure de la cage thoracique et de la cavité axillaire, au moment de leur blessure. D'après les recherches de cet auteur, l'air ne passe pas seulement quand la veine blessée est vide de sang, mais surtout quand elle est béante. Bérard trouve qu'en dehors des sinus du crâne et des veines du foie, d'autres veines, telles que la veine cave supérieure, la veine jugulaire interne, la sous-clavière, l'axillaire, sont le siège de cet accident, parce qu'elles sont entourées de gaines fibreuses fort résistantes qui les réunissent aux fascias et aux muscles voisins. Ces canaux restent ainsi béants, lorsqu'ils sont blessés. C'est pour ce motif que les chirurgiens français nomment, en anatomie topographique, cette région la *région dangereuse*, et que Pirogoff l'appelle *Venenwinkel*.

Après 1850, les expériences deviennent plus rares, probablement parce que ce genre de mort est devenu lui-même moins fréquent. Cependant, lorsque la transfusion du sang devint une question à l'ordre du jour, on a repris les recherches sur les dangers de l'entrée de l'air dans les veines. Déjà Pirogoff avait émis l'assertion qu'on pouvait introduire d'énormes quantités d'air dans les veines au cours d'une injection lente et prudente. Laborde et Muron confirment ces observations : dans un cas, ils ont introduit, en une heure et demie, 1120 centimètres cubes dans la jugulaire, sans entraîner la mort de l'animal; au contraire, ils injectent, d'un seul coup, de 100 à 200 cen-

timètres cubes : L'animal s'agite, gémit, les pupilles se dilatent, de légères convulsions apparaissent, la respiration s'arrête, et l'animal meurt. Uterhart, après ses expériences, arrive au même résultat : de grosses quantités d'air (300 centimètres cubes), introduites dans les veines éloignées du cœur, ne produisent aucun accident.

Fischer a institué sur les chiens, en 1874 et 1875, une série d'expériences dont voici les conclusions :

1° Par une large plaie de la jugulaire interne, à la base du cou, l'entrée de l'air est constante. Une plaie semblable de la veine axillaire, près du thorax, entraîne, dans la plupart des cas, la mort de l'animal en quelques minutes, et toujours cette introduction d'air dans les veines s'est caractérisée, avec la plus grande netteté, par une gêne respiratoire de plus en plus violente. Quant aux plaies de la veine jugulaire externe et de la veine crurale, elles n'ont jamais entraîné aucun accident. A l'autopsie des animaux en expérience, le cœur droit est dilaté, rempli d'air et de sang spumeux ; de même dans les artères pulmonaires jusque dans leurs dernières ramifications. La mort arrive toujours aussi rapidement et avec les mêmes symptômes émouvants, que l'animal soit gros ou petit, qu'il ait perdu beaucoup de sang, ou qu'il ait été mis à la diète. Fischer arrive ainsi à des résultats différents de ceux obtenus par Amussat et Pirogoff, qui soutenaient que la mort des animaux était d'autant plus rapide qu'ils avaient plus perdu de sang ou qu'ils avaient été plus épuisés par les privations.

2° Il existe, autour des grosses veines du corps, une puissante gaine; c'est là une disposition qui se retrouve sur les veines du cou et de la partie supérieure de la cage thoracique. Grâce à ces conditions, la mort de l'animal survient entre 5 et 15 minutes avec des symptômes d'agitation de plus en plus évidents, et une gêne respiratoire de plus en plus violente. Fischer a échoué régulièrement sur la veine jugulaire externe, la veine humérale, et la veine crurale; l'autopsie des animaux, pratiquée après l'expérience, a démontré leur intégrité.

3° Fischer force des chiens, et rapidement il injecte de l'air dans les veines : l'injection, pratiquée dans toutes les veines, même les plus petites, détermine une mort rapide, précédée des signes d'asphyxie. L'autopsie fournissait des résultats analogues à ceux relatés dans le paragraphe premier ci-dessus. Après l'injection lente et continue de l'air, les animaux succombaient également. Si l'introduction était faite lentement, avec interruptions, les animaux échappaient à la mort, lorsque la quantité d'air était fort réduite et ne dépassait pas 10 à 20 centimètres cubes en une demi-heure.

Des expériences de Fischer, il résulte donc que l'entrée de l'air dans les veines est très dangereuse, en toute circonstance, et que l'introduction très lente de petites quantités est elle-même beaucoup plus dangereuse qu'on ne pouvait le supposer, suivant les recherches d'Uterhart, et surtout de Laborde, de Muron et de Pirogoff.

Il semble ainsi hors de doute que l'air peut entrer dans les veines du cou et de la poitrine, dont la blessure est maintenue béante par les aponévroses, et que la vie est sérieusement menacée.

Des défenseurs passionnés de la transfusion ont attiré, en 1870, l'attention sur les accidents qu'entraîne l'entrée de l'air dans les veines. Ponfick, dans un travail important sur la transfusion, a rappelé, en 1878, le résultat de ses expériences et montré qu'il n'était pas indifférent de prévoir le danger.

Cet historique s'applique, comme on le voit, seulement aux animaux. Examinons maintenant les résultats de l'entrée de l'air dans une grosse veine, ouverte pendant une opération, *chez l'homme*.

La possibilité de cet accident a été reconnue pour la première fois, dit-on, en l'année 1818. Beauchêne observa une mort subite pendant l'extirpation d'une tumeur située au niveau de la clavicule et de l'épaule droite, et Magendie n'hésita pas à l'expliquer par l'entrée fortuite de l'air dans les grosses veines blessées. A peine cet accident fut-il connu que de nouvelles observations furent publiées, que d'autres plus anciennes furent interprétées. Amussat pouvait, déjà en 1839, réunir 32 cas semblables : 9 étaient indiscutables et contrôlés par l'autopsie; 6 lui parurent également indiscutables, mais sans autopsie; 5 étaient douteux, et 12 avaient guéri. Quand on examine attentivement les observations déclarées indiscutables par Amussat, on en retrouve quelques-unes qui paraissent un peu suspectes. Les résultats de l'autopsie peuvent être même discutés, dans certains cas. Trop souvent, en effet, elle a été pratiquée tardivement, ou bien encore avec un soin plus ou moins douteux. L'autopsie du cas de Beauchêne fournit un résultat douteux; dans le cas de Dupuytren, survenu pendant l'extirpation d'une tumeur du cou chez une jeune fille, on trouva beaucoup d'air dans le cœur droit, mais il en existe également, en notable proportion, dans toutes les artères et les veines du corps; dans le cas de Roux, la mort de l'opéré n'arriva qu'au septième jour après l'intervention, et l'on ne voit de l'air que dans l'aorte; Clémot perd un malade, après l'extirpation d'une tumeur de la poitrine; la mort n'arrive que quelques heures après l'opération. Mais, à côté de ces cas, il en existe toute une série d'autres, qui possèdent le caractère de l'authenticité la plus évidente.

Tels sont : le cas de Delpech ; l'accident se produit pendant la désarticulation de l'humérus, au moment précis de la section de la veine axillaire; l'observation de Castara, dans laquelle, au moment de l'extirpation d'une tumeur de l'épaule droite, on remarqua l'entrée de l'air dans une veine tributaire de la sous-clavière; le deuxième cas de Roux, où il s'agissait d'une désarticulation de l'humérus; ici encore, c'est au moment précis de la section de la veine axillaire que les accidents débutèrent; le cas d'Ulrich, où l'on observa l'ouverture de la veine jugulaire interne pendant l'extirpation d'une tumeur du cou; le cas de Putégnat, où la saignée de la veine jugulaire détermina tout à coup la mort. L'autopsie révèle les lésions caractéristiques qu'on observe chez les animaux en expérience : une forte dilatation du cœur droit par l'air, de l'air dans les artères pulmonaires, etc. De même, parmi les six cas considérés par Amussat comme indiscutables, mais non contrôlés par l'autopsie, et parmi les 12 cas guéris, il en est un certain nombre que l'on doit rejeter : dans certains, les veines blessées ne pouvaient réellement aspirer l'air; dans d'autres, la plaie veineuse était si petite qu'elle permettait seulement l'introduction d'un petit volume d'air; enfin, dans les derniers, les symptômes de la mort se rapportent bien plus au choc opératoire. Comme le fait remarquer Fischer, il ne faut pas expliquer par l'entrée de l'air dans les veines toutes les morts subites qui surviennent pendant les opérations pratiquées au voisinage des grosses veines du cou ou du thorax. Lui-même a perdu deux malades sur la table d'opération, pendant une transfusion, et si, à la rigueur, dans le premier cas, on pouvait accuser l'entrée de l'air, cette explication restait impossible pour le second.

Greene a réuni, en 1864, 67 cas d'entrée de l'air dans les veines, chez l'homme, au cours d'une opération. Parmi eux, se trouvent les observations d'Amussat.

Le plus grand nombre des observations se rapportent aux extirpations de tumeurs du cou, de la poitrine et de la cavité axillaire; 2 fois, la mort survint pendant la désarticulation de l'humérus (Cooper et Delpech); 1 fois, pendant l'extirpation de l'omoplate et de la clavicule (Mussey); 2 fois, pendant la ligature de l'artère sous-clavière (Rigaud, Clémot); 3 fois, pendant la saignée de la jugulaire externe; 3 fois, pendant la saignée de la veine médiane; 1 fois, à propos de l'implantation d'une épingle à cheveux dans le pharynx (Willis). Quant aux veines blessées, on retrouve 13 fois la jugulaire externe, 10 fois la jugulaire interne, 1 fois chacune des veines sous-clavière et axillaire. Dans un cas de Dupuytren, ce fut la veine saphène, et dans un autre, la veine médiane. Il reste toute

une série de cas où le diagnostic de la veine blessée n'a guère été possible, ou bien la blessure atteignait un des ramuscules veineux qui vont se jeter dans les veines tributaires des gros troncs. Il ressort de cet exposé de Greene que la plupart des cas de mort, chez l'homme, résultent de la blessure des gros troncs veineux qui siègent à la base du cou et du thorax, ce qui avait du reste été démontré déjà par les nombreuses expériences des physiologistes sur les animaux. Depuis le travail de Greene, on a rapporté à la Société de Chirurgie de Paris 2 cas intéressants. Dans l'un, la mort survint après blessure de la veine jugulaire externe, pendant l'extirpation d'une petite tumeur du cou; dans le second, par blessure d'une petite veine du cou pendant la trachéotomie contre une tuberculose laryngée. Parmi les chirurgiens militaires, Larrey signale, ainsi que Pirogoff, la possibilité de la mort par l'entrée de l'air dans les veines, sur le champ de bataille. Neudorfer pense que cette complication n'est pas signalée dans la littérature militaire, parce que les blessés succombent trop rapidement. Pirogoff croit également que tous les blessés, qui succombent sur le champ de bataille, meurent d'hémorragie ou d'introduction brusque de l'air.

Ces recherches, en particulier, celles de Fischer, semblaient avoir tranché la question. Couty (1875), Jullien (1892), Schwartz (1885), ont rapporté de nouvelles observations, en particulier, celles de Courvoisier, Maunoury, Treves, Reynier. Cependant, tous les chirurgiens qui n'ont pas observé cet accident semblent mettre encore en doute son existence. Reclus, en 1896, dit que c'est un accident mal connu. Hare[1] a pu de nouveau introduire, dans les veines des animaux, sans les tuer, des quantités considérables d'air, comme il n'en peut, dit-il, réellement rentrer pendant une opération. Il faudrait attribuer à une syncope, à une lésion du pneumogastrique, à une ouverture du cul-de-sac pleural supérieur, toutes ces morts subites observées au cours d'une intervention chirurgicale. Il semble bien que l'entrée spontanée de l'air dans les veines est un accident très rare aujourd'hui, surtout depuis 30 ou 40 ans. Duzéa, Quénu, Schwartz, Bégouin, pensent que cette rareté est due à l'emploi de l'anesthésie; les malades endormis ne font plus de ces grands mouvements, ces grandes inspirations qui aspiraient l'air dans une veine entr'ouverte, et d'autre part, le chirurgien peut opérer plus lentement, et prendre de plus grandes précautions dans les zones dangereuses, faire, par exemple, de la forcipressure préalable. Les expériences des physiologistes et la rareté des faits cliniques expliquent

1. Hare, *Therapeutic Gaz.*, 1889; cité par Quénu, in *Traité de Chirurgie.*

les doutes émis par les chirurgiens actuels. M. Quénu (*Traité de Chirurgie*, II, p. 185) dit simplement : « Je pense qu'il est difficile d'aller jusqu'à nier complètement l'existence de cet accident ». M. Schwartz (*Traité de Chirurgie clinique*, IV, p. 362) dit également : « L'entrée de l'air dans les veines semble être très rare aujourd'hui, et les observations précises sont de moins en moins fréquentes ». En présence de ces doutes, Bégouin[1] a repris récemment ces expériences, après avoir observé 2 cas de mort rapide par entrée de l'air dans les veines, dans le service de M. le Professeur Demons. Ces expériences, faites sur des chiens, peuvent se diviser en deux séries :

Dans un premier groupe, Bégouin place celles dans lesquelles il obtient la mort rapide en 2 à 3 minutes, par entrée spontanée de l'air dans la veine jugulaire interne incisée sur la moitié de sa circonférence. Ces expériences, où toutes les causes d'erreur étaient évitées, montre bien que l'entrée spontanée de l'air dans certaines veines, telle qu'elle peut se produire pendant l'intervention chirurgicale, est capable de déterminer une mort rapide. Ces faits démontrent la fausse opinion de Hare. Si cet auteur, comme bien d'autres physiologistes, avait pu faire passer de grandes quantités d'air dans les veines, sans déterminer d'accidents graves, il avait eu le tort de conclure qu'une aussi grande quantité ne pouvant pénétrer dans l'opération, il ne pouvait, dès lors, résulter d'accidents graves d'un acte chirurgical. C'était là du raisonnement pur. L'expérience, aujourd'hui incontestée, prouve que ce n'est pas tant de la quantité d'air injecté que de la brusquerie avec laquelle l'injection est faite que tout dépend. Hare faisait des injections lentes, et il voulait conclure de ses expériences à la clinique, où l'entrée spontanée de l'air dans les veines se conduit le plus souvent comme injection brusque.

Dans une seconde catégorie d'expériences, Bégouin a obtenu une mort aussi rapide, quelquefois même presque foudroyante, en faisant, à l'aide d'un tube, une insufflation brusque avec la bouche dans la jugulaire. L'action toxique de l'acide carbonique contenu dans l'air respiré ne doit pas être incriminée dans les accidents, Couty ayant démontré que l'acide carbonique, injecté lentement dans la veine, ne tuait pas, même en grande quantité. Tous ces animaux mouraient avec les signes classiques de l'asphyxie : respiration très rapide, dilatation pupillaire, émission de matières fécales et d'urine, convulsions; à l'autopsie, on était frappé de la distension considérable

1. Bégouin, *Archives cliniques de Bordeaux*, 1898.

du ventricule droit; il était sonore, et son ouverture sous l'eau le démontrait plein d'air et de sang spumeux. Jamais, dans les cas de mort très rapide, Bégouin n'a trouvé d'air dans l'artère pulmonaire, les veines pulmonaires ou le cœur gauche.

Ces expériences de Bégouin nous paraissent démonstratives. Elles doivent être rapprochées du résultat des autopsies rapportées par Fischer. 18 autopsies avaient seulement été faites à cette époque; 6 fois seulement, on avait noté le temps écoulé entre la mort et l'autopsie : il était de 52 heures dans un cas, et variait de 18 à 26 heures dans les 5 autres. Sur les 18 autopsies, il en est 3 d'absolument négatives; dans les 10 autres cas, il est noté que le cœur droit contient de l'air; dans 10 cas, l'état de cet air est nettement spécifié : 6 fois, il s'agit de sang spumeux; 2 fois, le sang et l'air sont séparés; dans 2 cas seulement on retrouve de l'air dans l'artère pulmonaire. Le volume de cet air atmosphérique n'a été mesuré que 2 fois, et l'on avait trouvé 11 centimètres cubes dans le ventricule droit.

Nous avons voulu rapporter toutes ces recherches, qui démontrent bien l'existence des accidents mortels causés par l'introduction brusque de l'air dans les grosses veines du cou ou du thorax. Nous allons montrer maintenant que la zone dangereuse de Bérard peut être étendue à d'autres territoires plus éloignés du cœur et plus indépendants, en apparence, de l'aspiration thoracique. Voici, tout d'abord, une observation recueillie dans le service de M. le Professeur Poncet : la mort subite provoquée, sans aucun doute, par l'entrée de l'air dans les veines a été observée au cours d'une hystérectomie abdominale subtotale :

Observation I. — *Fibrome utérin. Anémie consécutive à des métrorragies abondantes. Hystérectomie abdominale subtotale. Mort brusque par introduction de l'air dans les veines.*

B... Claudine, quarante-six ans, ménagère, demeurant à Chauffailles (Saône-et-Loire), entre le 11 mai 1903 dans le service de M. le Professeur Poncet.

Mariée à vingt-sept ans, a eu quatre enfants tous bien portants, le dernier étant âgé de dix ans. Bonne santé antérieure.

Le début de son affection remonte à deux ans; ce furent, tout d'abord, une abondance exagérée et une durée insolite des règles, qui persistaient huit à quinze jours. Peu à peu les métrorragies sont devenues continues et, actuellement, les pertes sanglantes durent constamment, avec des exacerbations caractérisées par des évacuations de sang pur mélangé de gros caillots. Le ventre a augmenté sensiblement de volume, du reste sans aucune douleur.

A son entrée, cette femme est arrivée au dernier degré de l'anémie; son teint est jaunâtre; les conjonctives décolorées, l'amaigrissement attirent

l'attention. On entend, au cœur, un souffle systolique, symptomatique de cette anémie. Poumons sains. Pas d'albumine. Léger œdème des membres inférieurs.

La palpation de l'abdomen révèle l'existence d'une tumeur lisse, de consistance molle, pseudo-fluctuante, remontant à deux travers de doigt au-dessous de l'ombilic, et occupant exactement la ligne médiane.

Le toucher vaginal démontre qu'il s'agit d'un fibrome, à point de départ utérin, développé dans la paroi antérieure de l'utérus. L'hystérométrie paraît inutile, le diagnostic paraissant évident. Il s'agit donc d'un fibrome à marche rapide, compliqué d'hémorragies incoercibles, mettant en danger, et cela à bref délai, la vie de la malade. L'opération est pratiquée, pour ce motif, dès le 13 mai.

Anesthésie à l'éther, pratiquée aussi prudemment que possible en raison de l'état précaire de l'opérée; un aide est chargé spécialement de la surveillance du pouls. Position de Trendelenbourg.

Laparotomie médiane sous-ombilicale. La tumeur, du volume d'une tête d'adulte, ayant été luxée à travers l'incision abdominale, nous sommes frappés aussitôt du développement remarquable des veines représentant les pédicules vasculaires utérins et utéro-ovariens. Aussi, dans le but d'éviter tout écoulement sanguin nuisible au succès opératoire, chez une anémiée, disposons-nous, sur chacun des cordons vasculaires utérins et utéro-ovariens, deux pinces entre lesquelles la section est pratiquée à blanc. Les ligaments ronds sont également coupés, toujours après hémostase préalable, mais au moyen d'une seule pince comprimant leur bout inguinal. La dissection d'une collerette péritonéale antérieure, la section du col utérin, l'ablation du fibrome, la désinfection de la cavité cervicale par le thermocautère, sont ensuite effectués sans aucun incident.

Nous passons à l'hémostase définitive. Méthodiquement, des ligatures au catgut étreignent chacun des pédicules, c'est-à-dire en commençant à droite, les vaisseaux utéro-ovariens, l'artère du ligament rond, les vaisseaux utérins, l'artère du ligament rond du côté gauche. Nous constatons alors que la pince comprimant le pédicule utéro-ovarien gauche a lâché prise; un caillot, qui peut être évalué à 10 ou 20 centimètres cubes de sang au plus, recouvre la tranche vasculaire. Il est enlevé, et le cordon vasculaire est aussitôt isolé et lié, sans aucune difficulté.

La suture de la tranche utérine était commencée lorsque l'interne, chargé de la surveillance de l'anesthésie, nous annonce brusquement que le pouls n'est plus perceptible. Les pupilles sont dilatées, la respiration est arrêtée, les réflexes cornéens ont disparu; les bruits normaux du cœur ne sont plus perceptibles, mais remplacés par un murmure lointain, une sorte de glou-glou qui s'éteint lui-même rapidement; la face est, enfin, légèrement cyanosée. On pratique aussitôt des tractions rythmées de la langue, la respiration artificielle; pendant vingt minutes, elles sont poursuivies sans résultat. Cinq minutes après le début de l'alerte, le cœur ne bat plus, ainsi qu'on peut s'en assurer par la palpation manuelle de la zone cardiaque sous-diaphragmatique; il n'y a plus de battements aortiques. Quant à la

trachéotomie, elle nous paraît inutile; en effet, l'air entre et ressort aisément de la trachée à chaque manœuvre de respiration artificielle.

Que s'était-il passé? Rien n'avait attiré l'attention jusqu'au moment de la disparition brusque du pouls. Les premières bouffées d'éther avaient été administrées vingt minutes auparavant, et l'anesthésie, obtenue en quelques minutes, n'avait été troublée ni par des vomissements, ni par cette asphyxie qu'engendrent quelquefois des mucosités pharyngées ou la chute de la base de la langue dans le pharynx; quant à la quantité de liquide anesthésique versé dans le bonnet, elle ne dépassait pas 120 centimètres cubes. L'opération proprement dite avait duré à peine quinze minutes et ne s'était pas accompagnée d'hémorragie appréciable. Nous avions dû placer, il est vrai, une ligature supplémentaire sur les vaisseaux utérins droits, entourés de gros sinus veineux qui avaient fourni quelques gouttes de sang après la ligature des vaisseaux principaux. Il restait encore la chute de cette pince étreignant le pédicule utéro-ovarien gauche gorgé, lui aussi, de grosses veines dont l'une atteignait bien le calibre d'une saphène interne. Mais, en somme, l'hémorragie semblait assez anodine, puisqu'elle n'avait pas dépassé certainement 50 grammes. L'absence de sifflement ne nous permit pas de soupçonner le mécanisme de cette mort. M. Dor, chef de laboratoire de la clinique, attira notre attention sur l'entrée de l'air dans les veines, qu'il avait eu l'occasion d'observer.

L'autopsie, pratiquée vingt-quatre heures après la mort, en présence de M. Dor et de tout le personnel de la clinique, nous a vite donné la clef de l'énigme. Rien dans l'abdomen, aux poumons, au cerveau, etc. L'attention se limite rapidement au cœur et aux grosses veines du thorax. Dans l'oreillette droite, on aperçut par transparence une grosse bulle de gaz distendant surtout l'auricule, et à côté d'elle de nombreuses bulles plus petites, nageant dans le liquide. Il en existait encore d'autres plus ténues dans les grosses veines coronaires, semblables à des index d'air fragmentant la colonne de mercure des thermomètres.

Après ligature préalable des gros vaisseaux du hile, le cœur est complètement détaché et porté au-dessous d'un entonnoir plongeant dans l'eau et surmonté d'un tube. Nous ouvrons le cœur droit sous l'eau, et il s'en échappe immédiatement de grosses bulles gazeuses, formant au total un volume de 4 centimètres cubes 8 de gaz, selon les mensurations de M. Porteret, pharmacien de l'Hôtel-Dieu. Il n'y avait, par contre, aucune bulle gazeuse dans les cavités cardiaques gauches. Le cœur en main, on constatait nettement la distension de l'oreillette droite, à chaque pression du ventricule correspondant, les gaz passant alternativement du ventricule dans l'oreillette et *vice versa*, suivant le sens des pressions, sans être arrêtés par la tricuspide, probablement insuffisante et forcée.

Dans les cavités droites, la quantité de sang était fort réduite, le cœur gauche était, au contraire, rempli de sang. Le cœur droit paraissait un peu dilaté. Pas de lésion appréciable des orifices cardiaques.

Le volume de 4 centimètres cubes 8 de gaz nous semble inférieur à celui qui s'est introduit brusquement pendant la vie; l'oxygène s'est dissous, en

effet, rapidement dans le sang et l'acide carbonique dans l'eau. D'un autre côté, la veine cave inférieure, ouverte avant la ligature par un malencontreux coup de ciseaux, avait laissé échapper une certaine quantité de gaz. Enfin. ce volume a été mesuré à la température de 16°; il était plus élevé à la température du corps, autour de 39°. Il semble que, pour tous ces motifs, le volume devait bien atteindre au moins 8 à 10 centimètres cubes.

En somme, une malade très anémiée par des métrorragies subit, dans la position de Trendelenbourg, une hystérectomie abdominale, pour un fibrome utérin compliqué d'une dilatation accentuée des plexus veineux péri-utérins. Une mort subite survient sans cause appréciable, pendant une anesthésie très simple et une opération facile, avec arrêt respiratoire et cardiaque rapides, dilatation des pupilles, cyanose et signes d'asphyxie grave. L'autopsie, pratiquée 24 heures après la mort, et avec tous les contrôles et les soins exigés en pareil cas, révèle l'existence de 4 centimètres cubes 8 d'azote dans le cœur droit, tandis qu'on retrouve seulement du sang et nulle bulle gazeuse dans le cœur gauche. Sans invoquer le résultat des autopsies faites par Cless[1] qui, sur 1 200 cadavres pris au hasard, n'a jamais rencontré de gaz dans le cœur, nous retiendrons comme démonstratif ce fait que l'air se rencontrait seulement dans le cœur droit et qu'on n'en retrouvait pas de trace dans le cœur gauche. Il ne s'agit donc pas d'un phénomène banal de putréfaction cadavérique.

II. — Entrée de l'air dans les veines des organes génitaux de la femme.

Les observations d'entrée de l'air dans les veines situées en dehors de la zone dangereuse de Bérard sont rares. Dupuytren a signalé cette complication après ouverture de la saphène interne, mais, malgré son prestige, il n'avait pas échappé à la critique. Les expériences récentes de Wertheimer, présentées à la *Société de Biologie*, démontrent cependant que, chez le chien, l'aspiration thoracique peut agir jusque dans la saphène interne. Mesurant la pression veineuse pendant l'inspiration et l'expiration, cet observateur note des variations respiratoires oscillant entre 3 et 6 millimètres de mercure, pendant la respiration calme. Mais, vient-on à provoquer, chez l'animal, des inspirations forcées en oblitérant ses narines, les variations de la pression s'élèvent à 30 millimètres. L'entrée spontanée de l'air dans la saphène interne est donc possible; si elle se

1. De Stuttgart, 1857.

produit exceptionnellement, il faut en chercher les raisons dans la disposition anatomique : normalement, la veine n'est pas entourée d'une gaine fibreuse, elle n'est pas maintenue béante après une blessure et s'affaisse sous l'influence de la pression atmosphérique. Tout différents seraient les résultats si cette veine, entourée de tissus rigides et enflammés, venait à être blessée par le bistouri, pendant l'ablation d'une tumeur adhérente. Cette distinction entre l'état anatomiqne normal et l'état pathologique ne permet pas d'assimiler entièrement l'observation positive de Dupuytren aux expériences négatives des physiologistes.

La même explication pourrait également convenir au cas, reconnu douteux, qu'a rapporté Mott, en 1831, et qui est cité par Liddel, dans l'*Encyclopédie internationale de Chirurgie*, en ces termes :

Mott, divisant la veine faciale en enlevant une tumeur de la parotide, entendit un bruit de gargouillement. « La respiration du malade devint immédiatement difficile et laborieuse, le cœur se mit à battre violemment et irrégulièrement, les traits se convulsèrent, et le malade fut pris de telles convulsions qu'il fut impossible de le maintenir sur la table d'opérations. Il resta sur le plancher dans cet état pendant une demi-heure à peu près. Quand les convulsions cessèrent, il était hémiplégique. Une heure au moins s'écoula avant qu'il pût parler, et ce ne fut qu'au bout d'un jour presque entier qu'il put recouvrer l'usage du bras et de la jambe. »

L'observation suivante, recueillie pendant la guerre de Crimée, serait également invraisemblable si l'on voulait conclure des expériences physiologiques au cas pathologique. Sans prendre parti dans la discussion de ce cas, et tout en faisant remarquer l'existence d'une gangrène avec production de gaz, qui pourrait bien être la vraie cause de la mort, nous croyons devoir rapporter le fait. Il s'agirait d'une entrée de l'air dans la veine après une amputation de cuisse sans ligature de la veine fémorale[1].

Un soldat, âgé de vingt ans, eut la jambe gauche brisée par un coup de feu le 18 juin 1855. Le 21 septembre, on fit l'amputation immédiatement au-dessus du genou; mais le moignon n'alla pas bien. A une heure du matin, on trouva l'opéré mort dans son lit; il avait conversé avec son voisin jusqu'à onze heures.

Autopsie. — Poumons sains, mais un peu exsangues. Oreillette droite distendue par une mousse d'un rouge vif; ventricule droit également distendu, mais contenant moins d'air. Veine cave inférieure distendue par un sang spumeux, écarlate, ressemblant, avant d'être ouverte, à une portion

1. *Med. and surg. hist. of the Crimean war*, vol. II, p. 277.

du petit intestin. Moignon ne présentant pas de commencement de réunion; lambeaux séparés par des gaz fétides; veine fémorale ouverte à la surface du moignon. Si cette veine avait été liée, cet accident ne se serait pas produit.

On voit, en somme, que les observations précises d'entrée de l'air dans les veines, au cours d'une opération pratiquée loin de la zone dangereuse, sont exceptionnelles, et même très discutables. Cependant il est une région universellement reconnue prédestinée à cet accident, nous voulons parler de la cavité pelvienne chez la femme. L'utérus a été le point de départ de cet accident, dans deux états bien différents : à l'état de grossesse ou pendant sa transformation fibromateuse, les veines péri-utérines augmentant sensiblement de volume dans ces deux conditions. Précisons chacune de ces circonstances; avant d'étudier les observations relatives à l'entrée de l'air dans les veines, au cours des opérations sur les fibromes utérins, jetons un coup d'œil sur celles beaucoup plus fréquentes et mieux connues, qui concernent les accouchements ou avortements.

L'introduction de l'air dans la circulation par les sinus utérins n'a guère été connue définitivement, en obstétrique, que dans la dernière moitié du XIXe siècle. Cependant, dès 1800, Legallois, pratiquant des expériences sur des animaux en état de gestation, afin d'étudier les effets de la perte de sang et de l'abstinence, constata, à trois reprises différentes, que l'air pénétrait dans la veine cave inférieure, ainsi que dans les veines utérines, et qu'une mort subite en était la conséquence. Les circonstances de la mort des animaux étaient identiques; aussi Legallois en conclut-il que l'air atmosphérique pouvait entrer dans le système veineux par les sinus utérins après la délivrance, et il signala cette complication aux accoucheurs. En 1829, après l'observation célèbre de Beauchêne, Legallois fils publia de nouveau les expériences de son père, en les commentant, et appela l'attention sur ces morts, de cause inconnue, survenant peu de temps après la délivrance. Ollivier (d'Angers) cite alors quelques exemples de mort subite après accouchement.

Cormak (Thèse d'Edimbourg, 1837), Handyside, Lionet, Vintrich, publient de nouvelles observations d'entrée de l'air dans les veines au cours des accouchements, et l'*Académie de Médecine* discute la question en 1839. A cette discussion se rattachent les deux cas célèbres de Baudelocque (1839), où l'autopsie, pratiquée seulement cinq ou six heures après la mort, sur des femmes supposées mortes d'hémorragie, avait décelé la présence de bulles gazeuses dans le système veineux.

La thèse de Couty (1875), celle de Baurand (Lyon, 1875), et celle de Roger (Paris, 1900-1901), résument parfaitement cette question qui intéresse à si haut point les accoucheurs, et qui paraît tranchée définitivement, suivant le professeur Budin. Tandis que Roger prouvait la possibilité de la mort brusque pendant un accouchement à terme, Baurand a fait une bonne étude de cet accident survenant au cours des avortements. Il s'appuie sur l'autorité du professeur Lacassagne pour admettre que l'air peut entrer, en pareille circonstance, à dose massive, dans les voies circulatoires par les sinus utérins béants. Les observations paraissent concluantes, en particulier les deux qui ont été recueillies à la clinique de M. le Professeur Budin, et l'observation allemande rapportée, en 1892, par Krukenberg [1]. Tous ces faits peuvent être rapprochés de notre observation personnelle, mais le mécanisme n'en est pas identique et ne permet pas d'assimiler entièrement l'entrée de l'air dans les sinus béants de l'état puerpéral, et l'entrée de l'air dans les veines utérines, en dehors de l'état puerpéral.

En effet, suivant la remarque de Fischer, les sinus utérins, aussitôt après la délivrance, sont maintenus largement béants, grâce à la rigidité de leur tissu de soutien. Les autres veines sont, au contraire, des tubes flasques qui s'affaissent sous l'influence de la pression atmosphérique, dès qu'elles ne sont plus remplies par du sang. Depuis les recherches de Depaul (1860), on a soutenu, avec quelque apparence de raison, que l'air pouvait être chassé dans les veines par les contractions utérines, lorsqu'il est emprisonné dans la cavité utérine. Cette rétention gazeuse intra-utérine est réalisée par le bras de l'accoucheur pratiquant la version (Budin, Kramer), par le placenta, la cuisse du fœtus (Heuck), ou encore par l'appui de la tête fœtale sur le col utérin. L'air s'introduirait, d'autre part, dans la cavité utérine à la faveur des violents efforts de l'accouchement : à chaque effort, l'utérus descend, puis remonte dans le canal vaginal, agissant à la façon d'une pompe aspirante et foulante (Meigs, 1850). Que les contractions utérines surprennent, à un moment donné, les gaz aspirés dans l'utérus, ils pénètrent dans les sinus utérins béants. Du reste, Tissier, en 1892, a démontré que, même dans un utérus en inertie, les liquides pouvaient être chassés dans les sinus par le seul fait de la pression abdominale, et ces expériences peuvent, sans doute, s'appliquer également à l'air. La déplétion brusque de la matrice favoriserait l'entrée de l'air dans le système veineux, selon Lacassagne; le même effet résulterait de l'état d'affaiblissement de la parturiente.

1. Krukenberg, *Centralblatt für Gebürts.*, 1892, n° 9, p. 169.

L'entrée de l'air dans les veines *pendant les opérations gynécologiques* ne reconnaît pas un mécanisme analogue; chez notre malade par exemple, les gaz se sont introduits grâce à la dilatation exagérée des veines de la cavité pelvienne, qui subissaient, à l'inverse de l'état normal, l'influence de l'aspiration thoracique. Les observations semblables sont exceptionnelles après les opérations utérines; des recherches assez minutieuses nous ont permis de retrouver deux faits.

Le premier a été publié en 1862, par Stoffella, et provient de la clinique gynécologique du professeur Oppolzer (de Vienne). Nous croyons devoir le publier *in extenso*, parce qu'il est toujours cité comme un exemple de mort par entrée de l'air dans les veines au cours d'un carcinome utérin. Mieux que tout autre commentaire, la lecture de cette observation démontrera qu'il ne s'agit pas d'un fait concluant[1].

Obs. II (Clinique d'Oppolzer, 1862). — *Cancer utérin, mort. Présence de l'air dans le cœur*, par Stoffella.

G. Éléonore, quarante-deux ans, mariée, entre le 21 avril 1862 dans la clinique d'Oppolzer. Elle a souvent toussé dans sa jeunesse; n'a jamais eu d'hémoptysie. Réglée à seize ans, toujours régulièrement. Elle a eu onze enfants; dernier accouchement l'an dernier, normal comme les autres. Enfant sain et fort, resté tel jusqu'à ce jour. Depuis ce moment, la malade ne se sentit pas bien.

Elle éprouva souvent des douleurs sourdes dans les reins et par moments des douleurs vives, rapides, allant des reins au bas-ventre. De plus, depuis sa délivrance, il se faisait très souvent un écoulement sanguin par le vagin, parfois si abondant que quand la malade marchait, des taches de sang marquaient son passage. Le sang était partie fluide, partie en caillots et sans odeur spéciale.

On note dans l'observation : taille moyenne, bien bâtie, bien musclée; la peau se plisse facilement sur les tissus sous-jacents. Elle a un teint jaune, cireux.

On trouve de la tuberculose chronique aux deux sommets. Rien d'anormal à la palpation, si ce n'est une grosse rate. Au toucher, l'utérus est en bonne position; il est un peu gros et peu mobile; le col est dur et irrégulier; la lèvre postérieure, grosse comme un œuf de pigeon, est en partie envahie par une tumeur dure et champignonneuse. L'orifice est bientôt entouré de brides cicatricielles. Le doigt sort recouvert de sang fluide et coagulé, qui ne présente pas d'odeur spéciale, comme l'a déjà dit la malade.

On fait le diagnostic de carcinome utérin et de tuberculose pulmonaire chronique. On ordonne du sulfate de fer comme astringent et reconsti-

1. Nous remercions MM. Beutter et Pinatelle de leur collaboration.

tuant. La malade ne put le supporter; on le supprima et le remplaça par une potion gommeuse contenant de l'extrait d'opium. En plus on maintint les compresses froides sur la région sus-pubienne et on fit de l'antisepsie vaginale.

Il s'écoule ainsi onze jours; les hémorragies étaient tantôt plus, tantôt moins abondantes, comme il arrive dans ces cas; le sommeil et l'appétit étaient assez bons, quand le 3 mai, à la visite du soir, la malade se plaignit de violentes douleurs dans le bas-ventre. Craignant une péritonite, je fis mettre des applications froides sur le bas-ventre, qui bientôt calmèrent la douleur. Mais subitement, le matin, elle éprouva de violentes douleurs dans la peau de la région droite du thorax, sans que, par une auscultation rigoureuse, on en pût leur trouver de cause. La malade se lamentait beaucoup et disait qu'elle ne pouvait pas résister à cette douleur. On ordonna un opiat comme calmant. A la contre-visite, la peau du côté droit était d'une rougeur intense et recouverte de phlyctènes, les unes grosses, les autres petites, remplies d'une sérosité sanglante. On pouvait voir distinctement les petites phlyctènes confluer avec les autres pour en faire de plus grandes; leur grosseur variait d'une tête d'épingle à un thaler. La rougeur de la peau semblait due à une hémorragie, car elle ne disparaissait pas à la pression. En même temps on voyait de l'emphysème sous-cutané dans la région du creux épigastrique. Les douleurs étaient toujours aussi violentes que le matin, bien que l'état général ne se fût pas aggravé. A la nuit tombante, ces phénomènes cutanés augmentèrent, tout le côté droit était rouge jusqu'à la crête iliaque et recouvert de phlyctènes les unes grosses, les autres aplaties, et dans le dos, ces phénomènes avaient franchi la colonne et empiétaient un peu sur le côté gauche, et l'emphysème sous-cutané avait envahi la poitrine et le ventre jusqu'au pubis. Bientôt se déclarèrent des phénomènes de collapsus et à onze heures et demie du soir, la mort vint enfin mettre fin aux terribles lamentations de la malade.

L'autopsie macroscopique et microscopique, faite trente-trois heures après la mort par le Dr Schott, premier assistant du professeur Rokitansky, donna les résultats suivants :

Corps petit, assez charnu; toute la peau du dos est recouverte de taches violettes, dues à la mort. Sur le côté droit du thorax et du dos, l'épiderme, dans de larges étendues, est en partie détaché, et le chorion, rouge, est mis à nu; dans d'autres parties, il est soulevé par des phlyctènes de la grosseur d'un thaler et remplies d'une sérosité rougeâtre. Les cheveux sont noirs, les pupilles égales, le cou court, le thorax bombé, les mamelles développées, l'abdomen est gros et distendu. Sur la poitrine et le ventre, de même que sur la partie supérieure de la cuisse et au bras jusqu'à l'articulation de la main, la pression du doigt donne une crépitation nette. La voûte cranienne est épaisse, compacte, la dure-mère tendue, le sinus supérieur est vide, la pie-mère est mince, se détache facilement; le cerveau est mou, auémié; dans les ventricules, on trouve plus d'un drachme de sérum clair. La thyroïde est petite, remplie de matière colloïde; la muqueuse des bronches est pâle; elles contiennent une écume visqueuse; les poumons sont

dilatés; dans les sommets, on trouve des nodosités pigmentées et des cavernes inhabitées; les bases sont congestionnées et un peu œdématiées.

Dans le péricarde, environ deux drachmes de sérosité rouge; le cœur est mou; sous le feuillet du péricarde se tiennent plusieurs bulles d'air; le myocarde est mou, facilement déchirable; l'endocarde est rouge foncé; dans le ventricule gauche, du sang foncé, dans le droit, du sang couleur gelée de framboise, rempli de bulles d'air; dans les artères pulmonaires, des coagulations filamenteuses, rouges et molles; dans le péritoine, quelques drachmes de sérosité légèrement colorée; l'intestin est pâle, mou; dans leurs vaisseaux se trouve du sang pâle, mélangé d'air; dans la vésicule biliaire, de la bile fluide et jaune; la rate est hypertrophiée, rouge foncé, molle, crépitant sous le doigt; l'estomac est dilaté par des gaz; la muqueuse gastrique est décolorée, emphysémateuse, de même que celle de l'intestin. Les reins, mous, contiennent dans leurs vaisseaux du sang spumeux; la substance corticale est pâle, ramollie, reste adhérente à la capsule quand on la détache; la vessie est petite, contenant de l'urine trouble; l'utérus est agrandi, son fond est mou, rouge pâle; le col est dans sa partie sus-vaginale et vaginale, et surtout au niveau de la lèvre postérieure, recouvert d'un enduit roussâtre et fécaloïde qui, par places, prend l'aspect de fines villosités flottant dans l'eau, et par places se putréfie; dans les veines du plexus vésical sont des caillots foncés oblitérants. Les ovaires sont mous, leur parenchyme œdémateux; dans le gauche, on voit un kyste de la grosseur d'une noix et un corps jaune de la grosseur d'une groseille; la veine ovarienne et la veine cave sont très distendues; cette dernière, à la percussion, donne un son tympanique; elles sont remplies de sang rouge clair contenant beaucoup d'air.

L'examen microscopique montra l'existence d'un cancer villeux. A l'examen de la peau du thorax gauche, on vit que les capillaires contenaient les uns rien que de l'air, les autres de l'air et du sang spumeux; d'autres capillaires étaient déchirés et entourés de sang; l'examen du sang montra beaucoup de cellules cancéreuses, si nombreuses qu'elles formaient des traînées blanchâtres dans le sang, visibles à l'œil nu; de plus, le sang contenait beaucoup de bulles d'air et de la graisse, et enfin, une prolifération de globules blancs.

Nous avions donc là un cas très rare, dans lequel il se trouvait de l'air dans le sang, air qui, probablement, comme je tâcherai de le démontrer, s'était formé directement dans le sang.

La seconde observation a été publiée par Biermer, dans le *Centralblatt für Gynækologie* de 1896. Contrairement à la précédente, elle semble absolument démonstrative. Réunie à notre observation personnelle, elle confirme l'existence de la mort par introduction de l'air dans les veines, pendant les interventions pratiquées contre les fibromes utérins. Il s'agit d'une mort constatée au cours d'une myomectomie pour fibrome utérin.

Obs. III. — *Un cas d'embolie gazeuse pendant l'énucléation d'un myome utérin* (Biermer, *Centralblatt für Gynækologie*, 1896, p. 274).

Il s'agit dans le cas présent d'une malade de trente-deux ans dont les parents sont morts tuberculeux. Elle aurait joui d'une bonne santé dans son enfance. Sauf un arrêt des règles de deux mois, la malade a été réglée régulièrement. Elle est mariée depuis trois ans; elle n'a pas eu d'enfants, ni de fausse couche. Du mois de juin 1894 jusqu'au 28 janvier 1896, jour de son entrée dans la clinique gynécologique de Bonn, la malade a été traitée pour manie dans l'asile d'aliénés de cette province. L'état psychique de la malade étant de nouveau normal depuis cinq mois, et comme, d'autre part, elle se plaignait de douleurs assez violentes dans le bas-ventre, on l'envoya dans la clinique gynécologique pour y être opérée, avec le diagnostic de tumeur de l'utérus.

On lit dans l'observation : « femme bien bâtie, le pannicule adipeux est bien développé, le visage est cependant d'une pâleur marquée ». L'examen extérieur ne montre rien de particulier. On ne trouve absolument rien de pathologique au cœur.

Au toucher, vagin assez large; le col est assez élevé; il ne présente pas de déchirures. L'utérus est de la dimension d'une tête de fœtus; il est mobile, il est dur et on sent quelques nodosités en saillie. Les annexes droites sont un peu tuméfiées et nettement sensibles à la pression. Il y a de la gêne à la miction et à la défécation. On fait le diagnostic de myomes interstitiels multiples, et, le lendemain, après une préparation soigneuse, on se décide à la laparotomie.

Après une désinfection minutieuse de l'abdomen, on fait sur la ligne blanche une incision de 18 centimètres environ; on ouvre le péritoine et on explore l'utérus et les annexes. On put ainsi se rendre compte de l'existence d'adhérences à l'intestin grêle, les unes récentes, les autres plus anciennes. Après les avoir rompues assez facilement, on passa à gauche de l'utérus, sur la partie supérieure du ligament large et au-dessous du ligament rond, un gros fil de catgut, comme moyen de traction, et ainsi on attira hors de la plaie abdominale l'utérus avec ses annexes. L'examen des annexes montra que des deux côtés elles étaient en état d'inflammation chronique et que surtout à droite elles étaient assez tuméfiées et présentaient de la dégénérescence kystique. Les trompes étaient en partie dilatées et en partie rétractées, et présentaient des adhérences avec les ovaires et les organes environnants. Après avoir libéré les annexes de leurs adhérences, les tumeurs qu'elles forment apparaissent irrégulières et déchirées, si bien que l'on est obligé de les amputer.

Alors seulement l'utérus devint assez mobile pour pouvoir être attiré en haut. L'opérateur, passant alors sa main dans le cul-de-sac de Douglas, refoule par là l'utérus à travers la plaie abdominale. L'utérus, un peu moins gros qu'une tête de fœtus, contenait dans sa paroi postérieure un myome de la grosseur d'une noix environ. On incisa sur le milieu de ce myome, et, au moyen d'une pince de Museux, on l'énucléa sans grande difficulté. Alors on rétrécit cette plaie cavitaire à l'aide de quelques points de catgut

profonds, puis on sutura régulièrement la plaie utérine. Il y avait un second myome dans la paroi antérieure; il avait 8 centimètres de long, sur 5 centimètres de large; son grand diamètre était parallèle à celui de l'utérus. La vessie se terminait remarquablement haut sur la face antérieure de l'utérus. Le myome siégeait dans la moitié inférieure, à l'insertion de la vessie; c'est pourquoi on dut renoncer à l'amputation. Il sembla plus facile d'énucléer le myome, de combler la caverne par des points perdus et de recoudre la plaie utérine. Par une amputation qu'il aurait fallu pratiquer au-dessous de l'insertion vésicale, la largeur de la plaie aurait été trop grande, et le décollement de la vessie n'aurait pu se faire sans une forte hémorragie et une grande perte de temps. Le myome, de forme allongée, devait être extrait facilement par une petite incision. On incisa sur la tumeur dans une étendue de 5 centimètres, on saisit solidement le myome dans une pince de Museux et on extirpa la tumeur. A ce moment, on perçut nettement un bruit sifflant auquel on ne put donner tout d'abord une signification. Immédiatement après l'énucléation, la plaie caverneuse se remplit d'une écume sanglante. Cependant on diminua cette plaie par des points perdus, mais après cette suture de la paroi utérine, avant cependant que l'on eût fait le dernier point (à mon avis, environ une minute et demie après que l'on eût entendu le sifflement), la malade s'arrêta de respirer. A ce même moment le pouls cessa d'être perceptible. L'aide chargé de l'anesthésie repoussa immédiatement le maxillaire inférieur en avant, attira la langue et fit la respiration artificielle. L'auscultation du cœur montra qu'il ne battait plus. Afin de pratiquer plus amplement la respiration artificielle, on ferma provisoirement la plaie abdominale avec du fil métallique. Malgré tous les efforts pour ramener la patiente à la vie, nous ne pûmes, après une heure de soins énergiques, que constater sa mort.

L'anesthésie avait été faite soigneusement par un assistant (chloroforme versé goutte à goutte). On remarquera à ce sujet que, peu avant l'asphyxie, on versa davantage de chloroforme, en raison d'efforts de vomissements de la malade. En tout on donna, pendant 45 minutes, 60 grammes de chloroforme. L'examen ultérieur du chloroforme par M. Binz montra qu'il était absolument pur.

Le cadavre fut autopsié cinq heures après, avec le diagnostic : asphyxie par le chloroforme (professeur Küster).

L'autopsie montra que la mort était due à une embolie gazeuse. Je rapporte ici les points essentiels du compte rendu de l'autopsie.

Sur l'abdomen, commençant un peu à gauche de l'ombilic et descendant de là dans une étendue de 18 centimètres, se trouve une incision récente, cousue au fil métallique. Après avoir fait sauter les points de suture, s'échappa, par la compression des lèvres de la plaie, hors de l'ouverture des vaisseaux des couches profondes, une foule de petites bulles d'air.

Dans le petit bassin et dans le reste de la cavité abdominale se trouvent environ 400 centimètres cubes de sang pur, dans le péricarde 5 centimètres cubes de sérosité claire. L'oreillette droite est fortement gonflée. On aperçoit déjà à travers sa paroi des bulles d'air. Le veine cave supérieure est remplie

de sang noir. Le ventricule droit est large, mais non dilaté. On place le cœur sous l'eau et on perfore le ventricule droit; il en sort alors de grosses bulles d'air, et aussitôt l'oreillette s'affaisse et le ventricule devient flasque. Oreillette et ventricule après ouverture ne contiennent pas de sang. Le tronc des artères pulmonaires ne contient pas de sang spumeux, il est vide.

La vessie est vide, fortement revenue sur elle-même; sa paroi est très épaisse. Sa muqueuse est rouge et congestionnée. Le vagin est assez large; sa muqueuse pâle, un peu molle. Le col est rond, sans déchirures, le canal cervical est rempli d'un mucus visqueux. L'utérus est agrandi, il a 11 centimètres de haut. Sa paroi présente à la coupe une épaisseur de 2 centimètres; sa profondeur est de 9 cm. 1/2, dont 6 1/2 pour le corps et 3 pour le col. La partie supérieure de l'utérus montre en avant et à gauche une incision perpendiculaire de 4 centimètres, fraîchement recousue, qui pénètre dans la paroi à une profondeur de 1 centimètre. La lèvre gauche, qui a 2 cm. 1/2, montre à sa coupe plusieurs veines dilatées. La paroi postérieure présente une incision de 3 centimètres fraîchement recousue. Il y a beaucoup de sang dans le ligament large gauche et peu dans le droit. Il manque les ovaires et les trompes; leur pédicule est fortement lié du côté de l'utérus; au-dessous d'eux, de chaque côté, à la naissance du ligament ovarien et du ligament rond, se trouve une double ligature. Sur la face postérieure des ligaments larges, on voit de chaque côté des cavités larges comme une pièce de 5 francs, closes par la séreuse et renfermant un peu de sang. La séreuse est plissée et déchirée par places.

Des détails de l'observation, il résulte que la mort fut provoquée par l'entrée de l'air dans les veines de la capsule du fibrome. Ainsi s'explique le sifflement qui fut entendu pendant l'énucléation. L'opérée avait été placée dans la position de Trendelenbourg et avait fait de violents efforts de vomissements, qui avaient bien pu favoriser l'aspiration thoracique. Dans les recherches de Kermarsky (1878), de Staudé, de von Heuck, contrôlées par Biermer, il s'agissait toujours de cas dans lesquels l'embolie gazeuse produisit la mort, pendant la période puerpérale. L'observation de Biermer était donc unique en Allemagne et, depuis 1896, aucun autre cas n'a été signalé. Cet accident, survenant pendant les opérations gynécologiques, est donc exceptionnel.

Cependant des autopsies plus minutieuses démontreraient peut-être que bien des cas étiquetés : syncope opératoire, mort par anesthésie, etc., ne sont en réalité que des observations d'embolies gazeuses; c'est l'opinion de M. le Professeur Poncet.

III. — Causes prédisposantes. Conclusions thérapeutiques.

Nous n'envisagerons pas ici le mécanisme de la mort, étudié dans les thèses de Couty, Jullien, Roger, Baurand et dans les expériences

d'Oré, Nicaise, Jamin, Bégouin, Arloing et Tripier, etc. Nous retiendrons seulement, comme l'a fait remarquer Fischer, que seule l'*introduction brusque* de l'air a une réelle importance. C'est ainsi que chez le lapin, 1 centimètre cube, injecté brusquement, entraîne fatalement la mort.

Examinons maintenant les conditions prédisposantes qui peuvent jouer un rôle important dans l'apparition de cet accident, pendant les opérations gynécologiques.

La plus importante, c'est la *dilatation veineuse*, souvent remarquable au pourtour des fibromes. Dans l'observation I, nous avons noté un énorme varicocèle utéro-ovarien des deux côtés; sur la coupe du ligament large gauche, une des veines sectionnées atteignait au moins le calibre d'une saphène interne variqueuse. Il existait également de gros plexus veineux, dans la base du ligament large. Tous les gynécologistes savent que cette vascularisation anormale exige une hémostase soignée.

Toutes ces veines s'affaissent d'ordinaire après leur section, sous l'influence de la pression atmosphérique. En pourrait-il être autrement, au niveau du ligament large proprement dit, contenant dans son intérieur du tissu fibreux peu abondant? La gaine hypogastrique est constituée, au contraire, par une doublure musculo-aponévrotique, qui s'insinue autour des vaisseaux et prend une insertion sur l'aponévrose pelvienne, rappelant ainsi la disposition des aponévroses du cou, vis-à-vis des vaisseaux. Aussi peut-on admettre que les veines restent béantes après leur section, dans certains cas, qu'il est difficile de préciser. Dans notre observation, nous avons vu une veine de la gaine hypogastrique droite dont la blessure latérale restait béante, ne donnant lieu à aucun écoulement sanguin.

Une troisième cause prédisposante serait réalisée par l'anémie intense, très évidente chez l'opérée de Biermer et la nôtre. Le Gallois, dans ses expériences que nous avons citées, avait déjà remarqué cette influence de l'anémie sur des lapines. Morel-Lavallée avait aussi dit, avec apparence de raison : « l'air remplace le sang ». Fischer, dans ses expériences, aboutissait cependant à des résultats différents. Hare va plus loin, et soutient que l'hémorragie empêche plutôt l'introduction de l'air dans les vaisseaux. Il est bien difficile de conclure. Cependant, nous admettrons que l'anémie consécutive aux hémorragies doit être considérée comme une cause prédisposante. Tout le monde sait que le sang est alors plus fluide, qu'il se coagule plus difficilement. La masse sanguine est diminuée tandis que la capacité des vaisseaux reste la même. Il ne faut pas

confondre l'anémie avec l'hémorragie opératoire qui produit un effet inverse, en oblitérant les vaisseaux par des caillots, ainsi qu'il ressort des expériences de Hare.

La position de Trendelenbourg aurait-elle favorisé cet accident, les deux opérées ayant subi la laparotomie dans cette position? Toutes les expériences des physiologistes démontrent l'influence de la pesanteur sur la circulation veineuse. La position déclive favoriserait, dans une certaine mesure, la circulation veineuse du bassin et comme conséquence l'appel de l'air dans les veines. Sans apporter de résultats concluants à ce sujet, la position de Trendelenbourg serait *a priori* favorable à l'introduction de l'air. Cette complication mérite de prendre place à côté des autres dangers qui ont été signalés récemment au *32e Congrès de la Société allem. de Chirurgie* (1903) par König, Kraske, Dürhssen, après la position de Trendelenbourg.

La cause déterminante ne peut être que l'aspiration thoracique. Vertheimer a montré, après d'autres auteurs, qu'elle pouvait être appréciée jusque dans la saphène interne, qui subissait des variations de pression de 30 millimètres de mercure pendant les inspirations forcées. Or, les veines de l'utérus atteignent parfois un calibre analogue à celui de la saphène et se trouvent bien près de la veine cave inférieure. Le chemin est court entre les troncs sectionnés et le cœur droit. L'entrée de l'air dans les veines semble donc facile à expliquer.

Le pronostic de cet accident n'est pas absolument fatal suivant de nombreux auteurs. M. Poncet a observé, chez une malade qu'il opérait d'un abcès profond du cou, l'entrée de l'air dans les veines, en petite quantité. La malade mourut 15 jours après l'opération, avec des accidents circulatoires et respiratoires singuliers; à l'autopsie, on trouva des bulles gazeuses dans le cœur. Courvoisier, Burkhardt, Treves ont fait de pareilles constatations, et rien ne prouve que ces accidents ne soient pas plus fréquents, car ils sont de démonstration difficile. Chestophal (*Archives russes*, 1898) a cherché à expliquer le phénomène. L'air, en se divisant dans les capillaires pulmonaires, provoque une chute de pression dans les artères, et au contraire, une augmentation de pression dans les veines et le ventricule droit. Ainsi cesserait l'entrée d'une nouvelle quantité d'air dans les veines. Les expériences de Chestophal montrent enfin qu'il faut un volume déterminé d'air pour aboutir à ce résultat.

Peut-on tirer quelques *conclusions thérapeutiques* destinées à éviter la mort subite par entrée de l'air dans les veines, pendant les opérations gynécologiques? Pour juger cette ques-

tion, il est indispensable de rappeler combien cet accident est exceptionnel, puisque 2 cas ont été seulement publiés, malgré le nombre considérable d'opérations semblables qu'on pratique chaque jour. Biermer disait, avec raison, à propos de son observation personnelle : « L'énucléation de petits fibromes interstitiels de l'utérus est une intervention d'une simplicité remarquable; aussi, cette issue malheureuse ne doit-elle pas détourner à l'avenir de la pratiquer en toute sagesse. »

Les avantages de la position de Trendelenbourg sont tels en gynécologie que l'on ne doit pas se priver de ce perfectionnement, dans la crainte un peu chimérique de l'entrée de l'air dans les veines. La seule prophylaxie de cet accident consistera, semble-t-il, dans le soin de l'hémostase préalable, chez les *anémiques*; c'est, en effet, sur ces malades que l'on observe ordinairement l'accident, soit pendant l'accouchement, soit pendant les opérations utérines. Toutes les fois que la dilatation veineuse sera exagérée, la section des vaisseaux entre 2 pinces doit être considérée comme une sage manœuvre. N'est-ce pas, du reste, à l'épargne minutieuse du sang que les anémiques devront souvent la vie? L'hémostase préalable pare donc à deux dangers, chez ces malades : à l'hémorragie, à l'entrée de l'air dans les veines.

Quelle doit être maintenant la conduite à suivre, lorsqu'on s'aperçoit à temps de l'entrée de l'air dans les veines? Senn avait conseillé de placer le thorax dans la position déclive, afin d'éviter l'entrée de nouvelles quantités d'air; les gaz, plus légers que le sang, auraient ainsi une tendance à revenir sortir au niveau de la plaie veineuse située plus haut que le cœur. Malheureusement, on ne tient pas compte de l'aspiration thoracique qui attire l'air et le sang vers le cœur. Mieux vaut oblitérer immédiatement l'ouverture veineuse, dans le but d'empêcher une nouvelle entrée de gaz. Quelques auteurs ont voulu s'adresser directement à la cause de la mort, et, tout en oblitérant la veine, en pratiquant le traitement de la syncope, respiration artificielle, électrisation, tractions rythmées de la langue, etc., ils ont proposé de retirer les gaz, qui sont contenus dans le ventricule droit, au moyen de ponctions.

Rappelons, à ce propos, les expériences de Bégouin. Il insuffle de l'air dans la jugulaire de chiens et de lapins.

Lorsqu'il était évident, pour tous les spectateurs qui avaient assisté aux expériences antérieures, que les animaux manifestaient les signes de l'asphyxie qui avait amené la mort, en deux ou trois minutes, chez les autres animaux, il plongeait sur le bord droit du sternum, dans le ventricule droit, déterminé à l'avance, l'aiguille

de l'aspirateur de Dieulafoy ; on laissait, dans l'appareil, 20 grammes d'eau environ, de sorte que, l'instrument tenu vertical, l'air était forcé de traverser cette couche liquide.

Quand l'aiguille est dans le ventricule, on ouvre le robinet : un jet d'air soulève la couche de liquide. L'air chassé de l'appareil, on retire plusieurs autres seringues (de 5 à 16) ; dans les dernières, l'air ne pénètre plus en formant un jet à travers le liquide, mais seulement des bulles qui viennent avec un peu de sang. A mesure que l'air était retiré du cœur, la respiration devenait plus calme, l'animal ne s'agitait plus, et bientôt il reprenait l'aspect habituel d'un chien bien portant.

La contre-épreuve est aussi instructive. Quand ces animaux ne présentaient plus de troubles, on leur faisait de nouveau une insufflation d'air semblable à la première, mais cette fois on n'intervenait pas. La mort rapide est toujours survenue dans ces conditions.

Ces expériences n'ont pas été appliquées chez l'homme. Cette ponction pourrait cependant s'adresser aux accidents immédiatement très graves, dus à la pénétration brusque de l'air dans les veines provoquant une distension du cœur droit.

Dans le cas de pénétration d'air plus lente et plus considérable, les accidents sont moins alarmants et sont en général suivis de guérison ; ils ne relèveraient donc pas de la ponction du ventricule droit.

BIBLIOGRAPHIE.

Biermer, *Centralblatt für Gynækologie*, 1896, p. 274.
Stoffella, *Sammlung klinische Vorträge*, 1864.
Fischer, *Sammlung klin. Vorträge*, n° 113.
Senn, *Philad. med. Times*, 1885.
Mott, *Gaz. méd.*, 1831.
J. Liddel, *Encyclopédie internationale de Chirurgie*, t. III, p. 276. Paris, 1884.
Schwartz, *Dict. de Méd. et de Chir. pratiques*, 1885.
Schwartz, *Traité de Chirurgie* Delbet et Le Dentu, Art. « Veines ».
Reynier, *Bulletins Soc. de Chir. de Paris*, 1888.
Quénu, *Traité de Chirurgie* Duplay et Reclus.
Couty, Thèse de Paris, 1875.
Jullien, Thèse de Paris, 1892.
Baurand, Thèse de Lyon, 1895.
Bégouin, *Arch. cliniques de Bordeaux*, 1898.
Roger, Thèse de Paris, 1900.
Chestophal, *Arch. russes de Pathologie*, février 1898 ; Analyse in *Revue des Sc. méd.*, 1898, t. II, p. 72.
Cormak, *De l'entrée de l'air dans les veines après la délivrance*, Thèse de Paris, 1870.
Baudry, *Etude critique de la méthode des douches vaginales pour la provocation de l'accouchement prématuré*, Thèse de Paris, 1890.
Cheever, *Boston medical and surgical Journal*, 23 nov. 1883.
Amussat, *Arch. génér. de Médecine*, 1838.
Depaul, *Bulletins de la Soc. de Chirurgie*, 4 juillet 1860.

Hare, *Therapeutic Gaz.*, 16 septembre 1889.
Heuck, *Zeitsch. für Geburtshülfe und Gynækol.*, 1894, Band XXVIII.
Draper, *Boston med. and surg. Journal*, 4 janvier 1883.
Draper, *Boston med. and surg. Journal*, 30 avril 1896.
Krukenberg, *Centralblatt für Geburts.*, 1892, n° 9, p. 169.
Kezmarski, *Arch. für Gynækologie*, 1878, Band XIII.
Perkins, *Boston med. and surg. Journal*, 18 et 25 février 1897.
Treves, *British med. Journal*, 30 juin 1883.
Ribemont-Dessaignes et Lepage, *Précis d'Obstétrique*; Paris, 1897.
Tarnier, *Annales de la Société obstétricale de France*, Toulouse, 1892; — *Bulletin médical*, 1892, p. 807.
Brouardel, *La mort et la mort subite*; Paris, 1895.

DES

PLAIES DE L'ESTOMAC PAR ARMES A FEU

PAR MM.

Émile FORGUE, et **Émile JEANBRAU,**

Professeur de clinique chirurgicale à la Faculté de Médecine de Montpellier.

Professeur agrégé à la Faculté de Médecine de Montpellier.

(*Suite* [1].)

II. — Anatomie et physiologie pathologiques.

Les projectiles déterminent trois sortes de lésions de l'estomac : des perforations, des éraflures, des contusions. 1° Perforations : *caractères et évolution. La guérison spontanée est possible. Fistules gastro-cutanées. Conséquences habituelles : hémorragie, infection péritonéale. — 2°* Éraflures : *caractères et évolution. — 3°* Contusions : *caractères et évolution.*

Nous avons en vue principalement les lésions déterminées par les armes civiles, revolvers de 5, 7, 9 millimètres, fusils de chasse, cannes-fusils, etc. Leurs projectiles sont des balles en plomb, cylindro-coniques, ou des plombs de chasse de calibres divers. Les lésions déterminées sur les viscères abdominaux par les balles des armes de guerre actuelles sont encore mal connues, faute d'autopsies. Dans la relation médicale de la guerre du Transvaal, publiée en 1901 par Makins, il n'y a que quelques observations, trop peu nombreuses pour en conclure autre chose que ce que nous savons déjà grâce aux expériences cadavériques, c'est-à-dire que les projectiles cuirassés, animés d'une grande vitesse (630 mètres à la seconde, alors que les balles de revolver du commerce n'ont guère qu'une vitesse initiale de 150 mètres) et tournant comme la balle Lebel deux mille cinq cents fois par seconde autour de leur axe longitudinal, perforent les tissus en ligne droite sans se laisser dévier, et font des trajets étroits qui, au niveau des parois abdominales, s'oblitèrent facilement grâce à la tonicité des tissus. La distance de tir ne paraît modifier les lésions que dans un cas : si le pro-

1. Voir le numéro du 10 septembre 1903.

jectile est à la fin de sa course, il épuise sa force de pénétration à perforer la paroi et se perd dans un viscère ou dans le rachis. Dans les plaies de guerre, le corps est presque toujours traversé de part en part; avec les revolvers civils, même lorsque, comme dans une tentative de suicide, le coup est tiré à bout portant, la balle reste souvent dans les tissus.

Selon leur force de pénétration, leur calibre et l'angle d'incidence suivant lequel ils atteignent l'estomac, les projectiles d'armes à feu peuvent produire des lésions que nous grouperons sous trois chefs : des *perforations*, des *éraflures*, des *contusions*. Nous allons étudier, pour chacune de ces lésions, et d'après les faits cliniques, leurs caractères anatomiques et leur évolution, en dehors de toute intervention chirurgicale.

1° Perforations.

Caractères anatomiques. Nombre. — Sur 112 observations suivies d'intervention ou d'autopsie, l'estomac était 64 fois traversé de part en part. Treize fois on trouve notée l'existence d'une seule perforation. En règle générale, il y a donc deux perforations, l'une qui correspond à l'entrée du projectile, la seconde à la sortie. La lecture de nos tableaux montre que, si au cours d'une laparotomie pour coup de feu de la région stomacale, on ne trouve qu'une perforation, trois hypothèses sont vraisemblables : *a*) ou bien la balle est restée dans l'estomac, comme dans notre cas, celui d'Auvray et de Pfihl (trois fois sur 112 observations!); *b*) ou bien le projectile, ayant rencontré une courbure, a fait à son niveau un très court trajet perforant, sans pénétrer dans la cavité stomacale; la balle est sortie en allongeant un peu son orifice d'entrée. Dans ce cas, il est facile de reconnaître qu'il ne s'agit pas d'une perforation vraie, mais d'un petit séton perforant, d'une gouttière, comme on en trouve sur les organes pleins; *c*) dernière hypothèse, la balle est sortie par l'intestin (un seul cas, celui de Bernays), ou a traversé la paroi postérieure de l'estomac très haut, dans cette portion du cardia dont le péritoine rétro-stomacal se détache pour se réfléchir sur le pilier gauche du diaphragme. Dans ce dernier cas, rare, mais possible, on pourra explorer toute la face postérieure du viscère, ne rien trouver, et croire qu'il n'existe pas de plaie de sortie.

Siège. — Très variable; les deux orifices se correspondent assez rarement; il peut arriver que l'estomac soit traversé obliquement, du pylore à la grosse tubérosité, ou que la même paroi soit perforée en deux endroits; il en était ainsi dans les cas de Poncet, de Thorpe,

de Przyborowski. Le projectile avait pris l'estomac en écharpe, était entré et sorti par la paroi antérieure. Au voisinage des courbures, surtout si l'estomac était vide au moment de l'accident, les plaies d'entrée et de sortie sont très rapprochées; un pont de paroi de longueur variable les sépare. Les observations de Briddon (tabl. V), Jalaguier (tabl. I), Schrœtter (tabl. I), Gabscewicz (tabl. II), Ramsay (tabl. III), Flammerdinghe (tabl. III), Broca (tabl. B), Glantenay et Neveu en sont des exemples.

Dimensions. — La perforation a habituellement le diamètre du projectile. Lorsqu'il s'agit d'une charge de plomb et non d'une balle, si le coup a été tiré à faible distance, la charge fait balle et il en résulte une perte de substance assez étendue autour de laquelle la paroi présente de petites perforations incomplètes, produites par des grains de plomb. La plaie de sortie, en règle générale, n'est pas plus considérable que la plaie d'entrée; dans deux observations seulement, celles de Rixey (président Mac Kinley) et Poncet, de Cluny (tableau A), on a pourtant noté cette particularité. La difficulté qu'on éprouve à explorer la paroi postérieure de l'estomac, où siège habituellement la plaie de sortie, fait que les chirurgiens n'ont pas observé cette différence.

Aspect. — Les perforations de l'estomac par armes à feu sont de véritables pertes de substance; le projectile, comme un emporte-pièce, a découpé un disque sur la paroi gastrique; la plaie qui en résulte est une plaie contuse, à contour irrégulièrement circulaire ou ovalaire suivant l'angle d'incidence sous lequel l'estomac a été atteint. Les bords sont souvent déchiquetés, frangés, et les franges, qui ont une tendance naturelle à s'ectropionner, peuvent suffire, dans les minutes qui suivent l'accident, pour infecter la séreuse.

Les perforations de l'estomac par les balles civiles ne s'accompagnent pas de déchirures irradiées au loin, ni de fissures de la paroi, comme on le voit si souvent dans les coups de feu des viscères pleins, tels que le foie et la rate. La théorie hydraulique n'est pas applicable à l'estomac et, même lorsque celui-ci est plein, un projectile pénétrant dans sa cavité ne le fait pas éclater. Il n'en est pas de même pour les blessures produites par les armes de guerre modernes; on sait, Delorme, Chauvel et Nimier l'ont expérimentalement démontré, qu'à une faible distance, moindre de 300 mètres, les balles cuirassées de petit calibre déterminent des effets explosifs très étendus; au delà de 300 mètres, les mêmes projectiles font de simples perforations.

Évolution. — Prenons un cas simple de double perforation de l'estomac, sans coexistence de lésions viscérales. Que va-t-il se

passer? La blessure peut entraîner la mort du blessé de deux façons : par hémorragie ou par infection péritonéale (septicémie aiguë ou suraiguë, péritonite généralisée). L'hémorragie est souvent très abondante, comme le sont en général toutes les hémorragies qui se font dans la cavité péritonéale saine. Elle est surtout très grave lorsque la balle a pénétré au niveau d'une courbure, de la petite en particulier. Les courbures sont les « pédicules vasculaires » de l'estomac; elles sont, par suite, pour les ulcères et les traumatismes, les zones dangereuses. C'est l'hémorragie qui emporta les blessés de Potherat, Morton, Senn, Glantenay et Neveu, les deux opérés d'Auvray. Le malade de Senn, laparotomisé quatre heures après l'accident, mourut sur la table d'opération; chez le malade de Glantenay et Neveu, la coronaire stomachique avait été sectionnée. L'hémorragie a vite fait de saigner le blessé à blanc, et malgré l'intervention relativement précoce (quatre heures, dans le cas de Senn, neuf et six heures, dans les observations d'Auvray), malgré les injections de sérum artificiel, la mort n'est pas toujours évitable. La lecture des observations montre que l'hémostase se fait bien plus aisément lorsque le sang coule dans l'estomac que lorsqu'il tombe dans le péritoine; si le vaisseau ouvert n'est pas volumineux, le sang se coagule au contact de la muqueuse et l'hémostase provisoire se fait souvent. De là, l'arrêt des hématémèses, qui se reproduisent au fur et à mesure que le caillot obturateur se désagrège, mais qui tuent rarement; au contraire, lorsque le sang tombe dans la cavité péritonéale, l'hémostase spontanée n'a aucune tendance à se faire.

L'infection péritonéale doit être, *a priori*, moins fréquente que dans les lésions de l'intestin, à cause de la septicité plus faible du contenu stomacal. Il est certain que le chyme est un mauvais milieu de culture pour les microbes pathogènes, et en particulier pour le coli-bacille. Kukula y a insisté tout dernièrement, et ce point est bien connu depuis longtemps, mais il n'a pas l'importance que lui attribuait Verneuil, car, en présence d'un blessé du ventre, on ne peut attendre le résultat d'un ensemencement bactériologique, ni se baser, pour établir l'indication opératoire, sur la septicité plus ou moins grande du viscère supposé blessé. Il faut si peu de liquide septique pour déterminer une septicémie suraiguë que ces considérations de laboratoire n'ont aucune application chirurgicale. Et la laparotomie n'aurait-elle pour résultat que de drainer le péritoine *en cas* d'infection, elle aurait beaucoup de chances de sauver le blessé.

Si l'infection péritonéale n'est pas fatale, elle est constante lorsque

l'estomac contient des aliments au moment de la blessure; sauf le cas de perforation très petite ou de trajet oblique à travers la paroi, l'épanchement ne tarde pas à se faire; dans 25 cas, les chirurgiens ont trouvé du contenu stomacal dans le péritoine. Bouglé, explorant la paroi postérieure, vit, sortant par la plaie, un morceau de chou ingéré peu de temps avant la blessure.

Mais quand l'épanchement ne se fait pas, la guérison spontanée est possible. Les faits publiés par Socin et Poncet, de Cluny, en sont la preuve : le blessé de Socin avait reçu une balle de chassepot qui lui avait traversé l'estomac; il guérit, mais succomba cinq mois après à une affection médicale. L'autopsie permit de reconnaître deux perforations de l'estomac parfaitement cicatrisées. De même, le blessé de Poncet succomba seulement au cent huitième jour à des complications infectieuses; ses deux plaies gastriques s'étaient réparées spontanément, et l'auteur put faire l'examen histologique des cicatrices. Il existe certainement d'autres cas de guérison spontanée, mais comme la vérification anatomique n'a pu être faite que dans les deux observations précédentes, nous avons réuni tous les faits publiés par leurs auteurs sous le titre de « coups de feu de l'estomac guéris par le traitement médical » dans le tableau C et sous la rubrique : « Plaies de la région stomacale. Expectation. Guérison ».

Quelles sont les conditions de la guérison spontanée des perforations de l'estomac? Ce sont les mêmes que pour celles de l'intestin : 1° l'état de vacuité de l'organe, qui empêche, au moins dans les premières heures qui suivent l'accident, l'épanchement de matières dans le péritoine; 2° la petitesse de la plaie qui peut ainsi s'oblitérer d'elle-même grâce à la tonicité des tissus, et le défaut de parallélisme des lèvres de la perte de substance, qui, en s'adossant, obturent sa lumière; 3° la tendance, naturelle aux séreuses, de faire des adhérences et de constituer des cloisons étanches au-devant des perforations, ainsi que la mobilité défensive de l'épiploon, qui vient quelquefois boucher la perforation, ou simplement se fixer autour comme un couvercle. Ces adhérences, qui se font entre les deux feuillets de la séreuse, sont amorcées par une infection très légère, qui détermine la chute de l'endothélium. Selon le degré d'infection, la péritonite généralisée survient, ou il se forme, à un degré de virulence moindre des agents infectieux, une poche de péritonite enkystée. Le prolapsus de la muqueuse à travers les lèvres de la perforation, appelé encore bouchon muqueux, signalé dans les cas de Schœter (tabl. I), Auvray (III), Mumford (III), Bouglé, Wagner (I), Przyborowski (IV), peut, pendant quelques instants, empêcher

l'écoulement du contenu stomacal, mais il n'a qu'une existence éphémère; dès que la muqueuse se rétracte, l'écoulement a lieu. De plus, il est septique, et il suffit, par son contact, à infecter la séreuse. Enfin, lorsque l'estomac est plein et la perforation assez grande (plaies par armes à feu de 9 et 11 millimètres), ce prolapsus de la muqueuse constitue, comme l'a montré Estor dans ses expériences, un véritable « entonnoir muqueux » qui déverse les matières au dehors. On ne peut donc lui faire jouer un rôle utile dans le mécanisme de la guérison spontanée des plaies gastriques.

Celles-ci peuvent évoluer vers la guérison par un processus moins favorable : l'établissement d'une fistule gastro-cutanée. Cette dernière se forme soit d'emblée, soit secondairement, dans les jours ou les semaines qui suivent, par l'intermédiaire d'un foyer de péritonite localisée.

Les faits publiés par de Beaumont, Baudens, Cannizaro et Smith sont des exemples de fistule gastro-cutanée d'emblée; le projectile a fait une véritable gastrostomie qui a sauvé le blessé de la péritonite généralisée, en permettant au contenu stomacal de s'écouler directement à l'extérieur. Trois conditions sont nécessaires pour qu'il en soit ainsi : *a*) il faut une large brèche de la paroi abdominale; *b*) l'estomac doit être à l'état de distension; *c*) il faut enfin que la perforation gastrique siège sur la zone de l'estomac qui est au contact de la paroi abdominale. Il en était ainsi dans le cas célèbre du Canadien de Beaumont : la balle du mousquet avait fait une plaie de la largeur de la main; par cette brèche, qui s'étendait à la fois dans le thorax et dans l'abdomen, le poumon gauche et l'estomac firent aussitôt hernie. La portion herniée de l'estomac avait le volume d'un œuf et présentait une perforation accessible au doigt; par cet orifice, les aliments que le blessé avait pris à son déjeuner s'écoulaient au dehors. Les jours suivants, l'inflammation fixa la paroi gastrique au pourtour de la brèche pariétale et la fistule gastro-cutanée devint définitive. L'accident était arrivé en 1826; le canadien vivait encore en 1873; malgré sa fistule, sa santé était parfaite.

La fistulisation secondaire est très fréquente dans les plaies par armes blanches; nous n'en avons trouvé que trois cas consécutifs à des coups de feu; ce sont les observations d'Otis, de Bossuet et de Peters. Le cas rapporté par Bossuet dans sa thèse est particulièrement intéressant parce que la fistule s'ouvrit dans le dos, au niveau de la plaie de sortie. Il s'agit d'un soldat qui, pendant la guerre de 1870-1871, reçut une balle sous le rebord costal gauche. Le projectile sortit en arrière au même niveau. Pendant quatre jours, le blessé a de la fièvre; la plaie postérieure suppure. Il recommence bientôt

à manger, et Bossuet trouve dans le pansement appliqué sur cette plaie, baignant dans un pus abondant, « des morceaux de carottes et de navets parfaitement intacts ». La fistule se ferma spontanément et la guérison fut complète deux mois après la blessure. Dans le cas d'Otis, les matières sortirent le sixième jour; le malade mourut; dans le cas de Peters, la fistule persista deux mois et guérit. — Il est superflu d'insister sur les conditions de production de ces fistules secondaires; l'intermédiaire est ici, comme pour les fistules pyostercorales et les anus contre nature, un gâteau de péritonite suppurée qui s'ouvre au dehors, grâce à la plaie cutanée, et à son niveau.

A l'heure actuelle, il est facile de pratiquer la cure opératoire de ces fistules et d'en obtenir la guérison rapide, sans avoir besoin, comme dans le cas de Cannizaro, de recourir à l'autoplastie cutanée.

2° Éraflures.

Un projectile, frappant tangentiellement l'estomac, peut lui enlever une bande de tissu d'épaisseur variable, intéressant la séreuse, la séreuse et la musculeuse, et même la face profonde de la muqueuse; si la cavité stomacale n'est pas ouverte, on dit qu'il y a *éraflure*. C'est, en somme, un coup de rabot, de profondeur variable.

Les éraflures se produisent surtout au niveau des courbures; pour que le projectile « rabote » une des faces, il faut qu'il suive un trajet très oblique, tangent à l'estomac, et par conséquent, qu'il entre soit par les côtés, soit par la région inférieure de l'abdomen. Elles ne sont pas fréquentes; nous en avons réuni 4 cas : Celui de Meyer (tabl. II), où la laparotomie permit de reconnaître simplement une « abrasion superficielle de la face postérieure de l'estomac ». La mort survint quinze jours après. L'autopsie ne décela pas d'autres lésions. Le cas de Dubujadoux (tabl. IV), qui a bien voulu nous communiquer l'observation *in extenso*; à l'intervention, M. Dubujadoux trouva à 6 centimètres au-dessous du cardia une « plaie en écharpe qui avait éraflé la muqueuse ». La balle s'était enfoncée dans le foie, qui saignait abondamment. Le troisième fait a été publié par Peyrot (tableau IV) : après splénectomie, nécessitée par une perforation de la rate avec déchirure de plusieurs gros vaisseaux du hile, M. Peyrot découvrit sur la grande courbure de l'estomac un sillon non pénétrant, long de 2 centimètres. Il le sutura « dans la crainte que, à son niveau, la paroi ne se sphacèle ». Enfin, le dernier cas, tout récent, est dû à Roberts (tabl. B) : une femme de quarante ans se tire un coup de revolver dans le sixième espace intercostal gauche; pendant les premières heures, aucun symptôme inquiétant. Pas d'inter-

vention. Mort trente-deux heures après. A l'autopsie, « petite plaie non perforante » du cardia et perforation du rein gauche.

Ces éraflures offrent moins de danger, par elles-mêmes, que les perforations; mais, comme on le voit, et à cause du trajet de la balle qui les a produites en rasant le contour de l'estomac, elles sont rarement isolées et s'aggravent de complications viscérales. De plus, elles peuvent, surtout au niveau de la petite courbure, ouvrir un gros vaisseau ou désinsérer l'épiploon et déterminer une hémorragie abondante dans le péritoine. Quand elles saignent peu et ne coexistent pas avec d'autres lésions, la cicatrisation doit se faire facilement si le projectile n'a pas ensemencé le péritoine. Mais la paroi peut se sphacéler au niveau de l'éraflure, et cela d'autant plus aisément qu'en ce point, l'action corrosive du suc gastrique attaque la muqueuse; si l'escarre tombe avant que des adhérences ne se soient formées, le contenu stomacal s'épanchera dans le ventre. H. Hartmann[1] a rapporté un exemple de ce genre, qui prouve la nécessité de toujours explorer l'estomac dans les coups de feu de la rate et du foie.

3° Contusions.

Une balle morte peut frapper l'estomac sans avoir la force de le perforer, et tomber dans la cavité péritonéale; il en résulte une contusion qui, dans ce cas, a été produite de la séreuse vers la muqueuse, de dehors en dedans. Cette contusion peut déterminer une hémorragie mortelle, comme en témoigne le cas rapporté par Aimé Guinard dans son article « Plaies de l'abdomen » du *Traité de Chirurgie* de Le Dentu et Pierre Delbet : « Dans le service de Peyrot, « à l'hôpital Lariboisière, dit A. Guinard, j'ai laparotomisé un « malade qui avait reçu un coup de revolver dans la région épigas- « trique; bien qu'il ne présentât aucun symptôme abdominal, je « décidai l'intervention sur la constatation d'une hématémèse très « abondante de sang rutilant. Toutes mes recherches d'une plaie de « l'estomac restèrent infructueuses, et le malade ayant succombé, « l'autopsie démontra que la balle était libre dans la cavité périto-

1. « Il s'agissait d'une malade qui avait reçu un coup de revolver au niveau de l'hypochondre gauche et que l'on amena à Bichat dans un état grave. Il y avait des symptômes d'hémorragie interne abondante. Deux heures après l'accident, je fis la laparotomie et trouvai la rate perforée de part en part. Je fis la splénectomie. La malade alla d'abord très bien. Au cinquième jour, elle eut brusquement des signes de péritonite par perforation; celle-ci se localisa, et, au bout de quelques jours, j'ouvris un foyer enkysté, et trouvai *du liquide stomacal mêlé au pus. Il y avait probablement chute tardive d'une escarre.* La malade a fini par guérir. » (H. Hartmann, *Bulletins de la Soc. de Chirurgie*, Paris, 7 mars 1900, p. 277.)

« néale et n'avait perforé aucun viscère. Mais, en ouvrant l'estomac, « on trouva près du pylore une plaie de la muqueuse, des dimen- « sions d'une pièce d'un franc, au niveau de laquelle s'était faite « l'hémorragie. C'est le seul exemple que je connaisse d'une plaie « de la tunique interne de l'estomac sans perforation, c'est-à-dire « par *contusion simple* ».

Mais la contusion peut se produire de dedans en dehors, de la muqueuse vers la séreuse, lorsque le projectile pénètre dans l'estomac et vient frapper la paroi opposée sans la traverser. Il en résulte une zone de contusion, ou, plus exactement, une plaie contuse, car la muqueuse se laisse assez aisément écraser. Elle a les dimensions de la balle et porte sur toute l'épaisseur de la paroi stomacale ou seulement sur la muqueuse et la sous-muqueuse. Il en était ainsi dans notre cas personnel, chez un des blessés d'Auvray, et dans l'observation nécropsique d'Aldibert.

Cette variété de contusion, avec chute de la balle dans l'estomac, présente diverses particularités utiles à connaître. Tout d'abord, lorsque, comme nous avons pu le réaliser, la laparotomie est faite presque immédiatement après la blessure, — une heure ou deux, — l'examen de l'estomac par sa face extérieure ne permet pas de la soupçonner; il n'existe aucune trace de lésion, et pas encore d'ecchymose. Cette dernière apparaît seulement plusieurs heures après. C'est ainsi que chez son blessé opéré à Bicêtre, 9 heures après l'accident, Auvray, après avoir suturé une perforation antérieure, aperçoit, en explorant la paroi gastrique postérieure, « une zone ecchymotique, à laquelle aboutit un vaisseau gorgé de sang ». Le blessé succomba trois quarts d'heure après l'opération dans une syncope, du fait de l'abondante hémorragie qui s'était produite avant la laparotomie. A l'autopsie, on trouva « sur la paroi postérieure de l'estomac, une érosion déterminée par la balle, n'entamant que la muqueuse, et longue de 5 à 6 centimètres.... Cette érosion a une teinte ecchymotique très nette ». Il ne faut donc pas, dans une laparotomie précoce, quand on ne découvre pas de plaie postérieure, ni d'ecchymose, en conclure que la balle est restée dans l'estomac sans avoir produit d'autre lésion que l'orifice d'entrée. Non seulement cette contusion peut déterminer une hémorragie abondante dans les heures qui suivent l'accident, mais encore, et c'est le second point sur lequel nous devons insister en nous appuyant sur notre cas personnel, le foyer contus peut devenir l'origine d'un *ulcère traumatique*.

On sait depuis longtemps qu'un coup ou une pression brusque sur l'épigastre peuvent produire au niveau de l'estomac non seulement des ruptures, mais encore des érosions muqueuses; ces éro-

sions, lésions insignifiantes en apparence, servent quelquefois d'amorce à des ulcères dits *ulcères traumatiques*, qui peuvent tuer par hémorragie, ou par perforation. Pinatel[1] et Duméný[2] viennent d'en réunir dans leur thèse récente des exemples vérifiés à l'autopsie. La

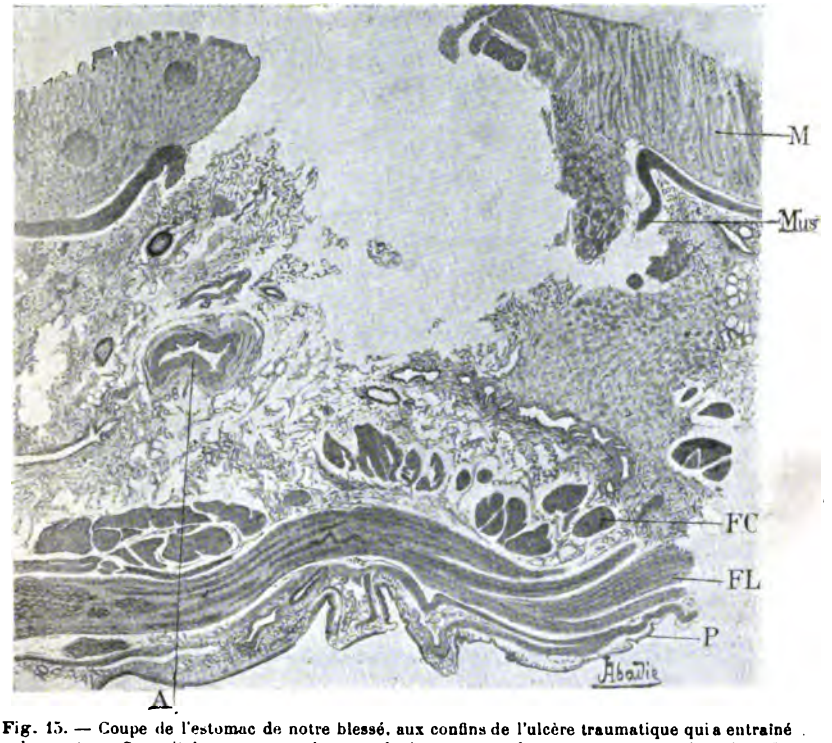

Fig. 15. — Coupe de l'estomac de notre blessé, aux confins de l'ulcère traumatique qui a entraîné la mort. — On voit la muqueuse, *la muscularis mucosæ* et la sous-muqueuse nécrosées. Le processus de destruction s'étendait presque jusqu'au péritoine au centre de l'ulcère. — *M* muqueuse; *Mus.*, *muscularis mucosæ* rompue et recroquevillée; *FC* et *FL.*, fibres musculaires, circulaires et longitudinales; *P*, péritoine; *A*, artère atteinte d'endo-périartérite.

plaie contuse produite par une balle épuisant sa force de pénétration sur l'estomac, peut faire de même; cette petite zone de muqueuse broyée se nécrosera et sera digérée par le suc gastrique. Au moment de la chute de l'escarre, quelques jours après, des hémorragies formidables menaceront le blessé.

M. Dieulafoy a montré qu'une érosion en coup d'ongle de la muqueuse gastrique, l'*exulceratio simplex*, pouvait déterminer des

1. Pinatel, *Des lésions de l'estomac consécutives au traumatisme par contusion*, Thèse de Paris, 28 mars 1901, n° 293.

2. Duméný, *L'ulcère traumatique de l'estomac*, Thèse de Paris, 15 janvier 1903, n° 139.

hématémèses si abondantes que le malade devenait exangue en quelques heures. Il ne s'agit plus ici d'une érosion superficielle, mais d'un véritable ulcère qui peut avoir deux et trois centimètres de longueur quand la balle n'a pas frappé la paroi de champ. Chez notre blessé, la mort survint le troisième jour, après plusieurs régurgitations sanglantes. A l'autopsie, nous trouvâmes l'estomac et l'intestin remplis de sang, et, sur la paroi postérieure, une ecchymose de cinq centimètres carrés environ, au centre, la muqueuse avait disparu, et la paroi était fortement amincie. Un fragment fut prélevé au niveau de cette zone pour l'examen histologique. Sur des coupes, colorées à l'hématoxyline-éosine, on voit, comme le montre notre dessin (Fig. 15), que la muqueuse et la sous-muqueuse ont complètement disparu, ainsi qu'une partie de la tunique musculeuse; aux confins de cet ulcère traumatique, on constate que la *muscularis mucosæ* est rompue et recroquevillée, et les artères et que les veines dont les parois, sont envahies par des leucocytes, présentent des lésions d'endo-périartérite et d'endo-périphlébite. Il s'agit, en somme, de lésions analogues à celles de l'ulcère de l'estomac au début.

On voit donc que la contusion, soit de dedans en dehors, soit de dehors en dedans, est aussi grave qu'une perforation; dans le cas de Guinard et d'Auvray, la mort fut la conséquence de l'hémorragie, malgré une laparotomie assez précoce. Dans notre cas, le foyer de contusion, digéré par le suc gastrique, se transforma en ulcère et tua le blessé le troisième jour par hémorragie.

III. — Complications : lésions viscérales coexistantes. Hernie de l'estomac blessé dans le thorax.

Nous avons vu la fréquence et la variété des lésions qui peuvent coexister avec une perforation de l'estomac. Tous les organes et tous les vaisseaux de l'abdomen et du thorax peuvent être atteints. Suivant la hauteur où la balle pénètre, la plèvre est traversée au niveau du sinus costo-diaphragmatique ou au niveau du poumon; il y a dans ce dernier cas hémo-pneumothorax. Il est très fréquent, surtout dans les tentatives de suicide, que le projectile entre dans l'estomac en traversant le sinus pleural et le diaphragme; il ne s'ensuit pas forcément un pneumothorax, et nombreux sont les cas où les blessés n'ont présenté que des symptômes thoraciques insignifiants. Il en est autrement quand au lieu d'une perforation circulaire de petit calibre, la balle a largement déchiré le diaphragme et la plèvre; l'estomac peut alors soit déverser son contenu dans le thorax, soit même être aspiré dans la plèvre et évacuer complè-

tement l'abdomen pour se loger dans le thorax. Cet accident, très grave, est bien connu dans les plaies thoraco-abdominales par armes blanches : c'est la hernie traumatique diaphragmatique. Lambret en a publié, dans *Le Caducée* du 1er mars 1902, un cas remarquable : tout l'estomac avait été happé dans la plèvre blessée et, à l'intervention, il ne put, malgré tous ses efforts, réintégrer l'estomac dans l'abdomen. Le malade succomba. Nous avons trouvé un cas analogue, dans un coup de feu du thorax, communiqué en 1892, par Aldibert, à la *Société anatomique de Paris*. Il s'agissait d'un individu qui s'était tiré un coup de canne-fusil chargée de plomb n° 9 (un demi-millimètre de diamètre environ). A l'autopsie, on vit que la charge, ayant fait balle, avait enlevé un fragment de plus de quatre centimètres carrés au diaphragme et à la plèvre gauche, blessé le poumon et l'estomac, qui avait passé par la brèche diaphragmatique et se trouvait tout entier, distendu par des gaz, dans la plèvre.

Enfin, nous devons signaler la possibilité d'une hernie diaphragmatique de l'estomac, lorsque l'orifice fait au diaphragme par la balle ne s'est pas oblitéré ou n'a pas été suturé. Font-Réaulx[1] en rapporte l'exemple suivant : un homme reçoit une balle de 7 millimètres dans le sixième espace intercostal gauche. Hémothorax. Guérison. Un an après, occlusion intestinale et mort. A l'autopsie, on trouve une hernie diaphragmatique de l'estomac, du côlon et d'une partie du grand épiploon. La balle était dans la rate.

IV. — Corps étrangers.

Les projectiles ou les débris de vêtements, les fragments de bourre entraînés par eux, sont souvent responsables de septicémies contre lesquelles la laparotomie, même très précoce, est impuissante; en lisant l'observation du Président Mac Kinley, opéré par d'habiles chirurgiens une heure environ après l'accident, on a l'impression que la mort est due à l'infection produite par la balle qui avait entraîné dans la paroi abdominale un fragment de chemise et s'était souillée au contact des vêtements.

On ne trouve cependant pas souvent signalée la présence de débris de vêtements dans le péritoine ou même dans la paroi; Mélis (tableau II), Bernays (tableau IV), Peyrot et Périer (tableau V) seuls en font mention. Dans le cas de Mélis, il s'agissait d'un coup de fusil chargé à blanc; le projectile était une ballette en carton

1. Pierre de Font-Réaulx, *De la conduite à tenir dans les plaies thoraco-abdominales*, Thèse de Paris, 1900-1901, n° 253.

qui, tirée à bout portant, fit explosion dans le ventre du blessé; sur les lèvres de la perforation stomacale, on trouva, à l'autopsie, des débris de la balle. Chez le policier opéré par Bernays, un débris de linge avait accompagné le projectile jusque dans la plaie de l'estomac. Il en était de même dans le cas de Peyrot et Périer. Or, les recherches de Tavel, en particulier, ont montré combien était dangereuse la pénétration de morceaux de vêtements dans les tissus.

Lorsque la balle reste dans le péritoine et que la guérison survient, on sait, aujourd'hui, par quel processus elle finit par être expulsée : des adhérences se forment qui enkystent le corps étranger entre les anses intestinales, et le projectile ulcère peu à peu l'intestin, pénètre dans sa cavité et sort par l'anus. C'est par ce même processus que sont expulsées, sans accidents graves, comme les expériences de Jalaguier et Mauclaire l'ont montré sur des animaux, les compresses aseptiques oubliées dans le ventre au cours d'une laparotomie.

Quant aux projectiles qui tombent dans l'estomac, ils sont expulsés les jours suivants par les voies naturelles. Lorsqu'il s'agit d'un coup de feu à plombs, ceux-ci peuvent être rejetés par la bouche dans un effort de vomissement, comme le montre l'observation de Kultberson. Les balles demeurent quelque temps dans l'estomac et sont ensuite chassées dans l'intestin. Le blessé de Smith rendit sa balle le deuxième jour; celui de Shrötter, le dix-huitième; la malade de Berger, le vingt-huitième. L'histoire de cette dernière, communiquée à la *Société de Chirurgie* par M. Berger, est assez peu banale pour être rappelée. Il s'agit d'une femme qui se tira un coup de revolver de 9 millimètres, dans le barillet duquel elle avait introduit par mégarde une cartouche de 7 millimètres. Cette dernière éclata, mais la douille seule pénétra dans le ventre, tandis que la balle de 9 millimètres tombait dans le lit de la malade, ce qui fit croire au médecin, appelé aussitôt, que la plaie n'était pas pénétrante. Le vingt-huitième jour après l'accident, cette malade, guérie d'ailleurs sans intervention malgré une hématémèse, expulsa par l'anus, au milieu de douleurs vives, la douille de 7 millimètres.

V. — Pronostic.

Il y a dix ans, on en était resté à ce sujet aux chiffres d'Otis, qui, dans le compte rendu de la guerre de l'Indépendance américaine, déclare que sur 60 cas de plaies de l'estomac, on n'a pu constater qu'une seule guérison authentique. Cette proportion n'est évidemment pas celle des guerres modernes, ni surtout de la pratique

civile. Il faut se souvenir, en effet, que les projectiles du siècle dernier, jusque vers 1886, étaient des balles de plomb de gros calibre et facilement déformables; ils déterminaient, non pas de petites perforations, mais de vastes déchirures, et l'épanchement des matières dans le péritoine était à peu près fatal.

D'ailleurs, il n'est pas inutile de faire observer que dans des questions de ce genre, les statistiques n'ont qu'une pure valeur de documentation; elles ne peuvent fournir de conclusions exactes ni précises. En premier lieu, faites d'observations publiées isolément, parce que chacune d'elles a été considérée comme un cas exceptionnel, elles comprennent presque toutes les guérisons obtenues après ou sans intervention; et les morts n'y figurent qu'en nombre restreint, parce que beaucoup de plaies de la région stomacale par armes à feu ont paru inévitablement mortelles à ceux qui les ont observées. Enfin, beaucoup d'observations manquent de détails importants qui permettraient, s'ils avaient été notés, de grouper les faits comparables et de ne pas additionner des cas absolument dissemblables pour en tirer une moyenne de guérisons et de morts. Mais, comme les statistiques constituent encore le seul moyen que nous possédions pour nous faire une idée approximative de l'échelle de gravité des faits cliniques, nous sommes obligés de les utiliser en attendant mieux.

Afin de nous rapprocher le plus possible de la vérité, nous avons réparti en plusieurs tableaux les observations publiées : le premier groupe contient les cas suivis de la laparotomie; le second, ceux dans lesquels on s'est borné à mettre en œuvre le traitement médical. Chacun de ces groupes est composé des tableaux suivants :

Groupe I	Tableau I Tableau II	Plaies simples, sans complications viscérales.	Laparotomie dans les six premières heures. Laparotomie sans indication de l'heure.
	Tableau III Tableau IV Tableau V Tableau VI	Plaies compliquées de lésions viscérales.	Laparotomie dans les six premières heures. Laparotomie entre la 6e et la 12e heure. Laparotomie après la 12e heure. Laparotomie sans indication de l'heure.
Groupe II	Tableau A		Plaies de l'estomac vérifiées sans lésions coexistantes. Expectation.
	Tableau B		Plaies de l'estomac vérifiées avec lésions coexistantes. Expectation.
	Tableau C		Plaies de la région stomacale. Expectation.

Coups de feu de l'estomac. Expectation.

L'issue des matières stomacales au dehors ou l'autopsie ont permis, dans toutes les observations, de vérifier l'existence de la plaie stomacale.

A. *Sans coexistence de lésions viscérales : guérisons*, 7; *morts*, 6; mortalité de 46 p. 100.

Sur les 7 blessés guéris, 4 ont eu une fistule gastro-cutanée temporaire.

B. *Avec lésions viscérales coexistantes : guérisons*, 2; *morts*, 30; mortalité de 93 p. 100.

Coups de feu de la région stomacale. Expectation.

Il s'agit des cas où l'hématémèse et le siège de la plaie d'entrée permettent de penser que l'estomac a été blessé, sans qu'il soit possible de l'affirmer.

Guérisons, 24; *morts*, 2; mortalité de 7,61 p. 100.

C'est ici surtout que la statistique donne des résultats surprenants. Il est évident que ce dernier tableau ne contient que les cas favorables parmi les coups de feu de la région stomacale.

En résumé, si nous fusionnons les chiffres des tableaux A et B, on obtient une moyenne de mortalité de 80 p. 100 par l'expectation.

Résultats de la laparotomie.

Plaies de l'estomac sans lésions viscérales coexistantes.

I. Intervention dans les six premières heures : *guérisons*, 9; *morts*, 4; mortalité, 30 p. 100.

II. Intervention sans indication de l'heure : *guérisons*, 2; *morts*, 4; mortalité, 66 p. 100.

Plaies de l'estomac avec lésions viscérales coexistantes.

III. Intervention dans les six premières heures : *guérisons*, 13; *morts*, 16; mortalité, 55 p. 100.

IV. Intervention entre la 6e et la 12e heure : *guérisons*, 2; *morts*, 11; mortalité, 85 p. 100.

V. Intervention après la 12e heure : *guérisons*, 2; *morts*, 11; mortalité, 85 p. 100.

VI. Intervention sans indication de l'heure : *guérisons*, 3; *morts*, 5; mortalité, 62 p. 100.

On voit que la mortalité augmente : 1° quand il y a coexistence de

lésions viscérales; 2° à mesure que le temps écoulé entre l'accident et la laparotomie est plus grand.

Résultats comparés de l'expectation et de la laparotomie.

Mortalité des coups de feu de l'estomac sans coexistence de lésions viscérales traités par l'*expectation*, 46 p. 100; par la *laparotomie*, 42 p. 100.

Mortalité des coups de feu de l'estomac avec coexistence de lésions viscérales traités par l'*expectation*, 93 p. 100; par la *laparotomie*, 68 p. 100.

On voit quels résultats inattendus donnent ces pourcentages faits de cas dissemblables, et qui ne comprennent que les observations publiées. La différence *officielle* n'est pas bien grande entre le nombre des guérisons fourni par l'intervention, et celui des guérisons spontanées. Si nous voulions donner, à l'exemple de Schrötter, la comparaison des résultats obtenus par la laparotomie avant 1890, et après 1890, on serait frappé par cette constatation paradoxale : la proportion des succès est à peine plus grande aujourd'hui qu'il y a dix ans. Il n'est pas besoin d'insister pour montrer que, en chirurgie abdominale d'urgence, les statistiques n'ont qu'une valeur relative, qui ne serait pas encourageante, si elles ne prouvaient aussi l'effroyable mortalité des coups de feu de l'abdomen traités par l'expectation.

Wagner, dans un bon mémoire sur le pronostic des plaies pénétrantes de l'estomac, où il défendait en 1893 l'intervention immédiate, insiste sur la bénignité plus grande des plaies de la petite courbure, par rapport à celles de la grande courbure. Dans les premières, dit Wagner, il n'y a presque jamais épanchement de matières dans le ventre; dans les secondes, toutes les fois que l'estomac contient des aliments au moment de l'accident, l'écoulement est fatal.

Cette remarque a une importance plutôt théorique. La lecture de nos tableaux montre que les perforations de la petite courbure de l'estomac sont souvent compliquées de lésions du foie ou de lésions vasculaires qui aggravent le pronostic de la plaie stomacale.

Schrötter a indiqué également les conditions qui doivent être réalisées pour que le projectile produise une lésion bénigne. D'après cet auteur, le pronostic serait favorable quand : 1° l'estomac est sain; 2° l'estomac est vide; 3° la perforation est petite; 4° la plaie est éloignée des courbures, du pylore, et du cardia; 5° le projectile a suivi un trajet oblique dans la paroi gastrique; 6° il n'existe pas d'autres lésions viscérales ou vasculaires.

L'obliquité du trajet à travers les tuniques de l'estomac, qui permettrait à celles-ci, en s'accolant, d'oblitérer immédiatement la perforation, paraît, comme le formulait Deschamps en 1884, jouer un rôle important dans la cicatrisation spontanée. Mais ce ne sont là que des considérations d'ordre théorique. En présence d'un blessé qui a reçu un coup de feu de l'estomac, on ne peut seulement savoir si l'estomac est vide ou plein, par la durée de l'intervalle qui sépare l'accident du dernier repas. Tous les autres éléments de pronostic ne peuvent être fournis que par l'intervention. Rien n'autorise donc à dire avant la laparotomie que la blessure est d'un pronostic favorable.

(*A suivre.*)

LE DIAGNOSTIC
DU SIÈGE DE L'OCCLUSION DANS L'ILÉUS

Par E. TAVEL,
Professeur à la Faculté de Médecine de Berne.

(*Suite* [1]).

Diagnostic de l'iléus.

L'iléus, avons-nous dit dans l'introduction, est l'ensemble des symptômes qui résultent de l'arrêt de la circulation intestinale, cet arrêt portant, dans l'iléus complet, sur les matières solides, liquides et gazeuses.

La première question que le médecin devra résoudre sera celle du *diagnostic différentiel entre l'iléus vrai et la constipation*. Dans le prémier cas, l'arrêt de la circulation se fait pour tout le contenu intestinal; dans la constipation, au contraire, les gaz passent encore, tandis que les matières accumulées résistent à la péristaltique.

Ce point éclairci, *on étudiera les éléments de diagnostic entre l'occlusion mécanique et l'occlusion dynamique*, la péritonite jouant le premier rôle dans l'occlusion dynamique, tandis que toutes les autres causes dont il a déjà été parlé sont infiniment plus rares.

Il n'entre pas dans le cadre de notre travail de faire une étude détaillée de la manière dont il faudra arriver à poser le diagnostic, bien que, dans la symptomatologie, les principaux points qui servent à le fixer aient été touchés.

Ces deux points résolus, il faut, selon le très judicieux plan tracé par Naunyn, *faire le diagnostic différentiel de l'iléus aigu et chronique*.

J'indiquerai ici les principaux points de repère; ils n'ont pas été abordés dans l'étude de la symptomatologie et sont nécessaires à connaître pour notre but, soit le diagnostic du siège de l'occlusion.

a) Dans l'iléus chronique, les symptômes de strangulation manquant, on n'aura ni la douleur initiale intense, ni le point douloureux fixe.

[1] Voir le numéro de septembre 1903.

b) Le début de l'iléus chronique n'est ordinairement pas brusque; les troubles de circulation intestinale s'installent peu à peu insidieusement; néanmoins le début aigu, brusque, n'est pas exceptionnel.

Notre cas XXIII est un pendant du cas de Cruveilhier et de bien d'autres auteurs. C'est en général un obstacle encore franchissable, dans lequel une inflammation accidentelle, intercurrente, amène un gonflement qui suffit à produire l'occlusion totale.

c) En général, l'iléus chronique est précédé de troubles de défécation, de douleurs localisées à l'endroit où se produira plus tard l'occlusion; ce signe prémonitoire est important à fixer. Tandis que la douleur qui précède l'iléus chronique ne se produit qu'au passage des matières et est donc temporaire, la douleur initiale de l'occlusion aiguë est fixe.

Un symptôme différentiel bien important est, nous l'avons vu dans la symptomatologie, la présence ou l'absence de la péristaltique.

Si l'anse fixée présente de la péristaltique, on se trouve en présence d'un iléus chronique, tandis qu'elle manque dans l'iléus aigu ou suraigu, où la nutrition et la circulation de l'anse elle-même est toujours suffisamment compromise pour que toute péristaltique cesse.

Naunyn ajoute que la marche est moins bruyante dans l'iléus chronique; souvent on n'observerait pas de tympanisme. Ce dernier point ne me paraît pas absolument exact; il m'a paru, au contraire, que le tympanisme était la règle dans l'iléus chronique et je ne me rappelle pas de ne pas l'avoir vu quand l'occlusion était complète.

d) L'iléus chronique est fréquemment accompagné d'ictère ou d'un teint subictérique.

On passera ensuite au *diagnostic du siège de l'occlusion*, sur lequel nous reviendrons en détail, puis on cherchera à déterminer *la nature de l'occlusion*. Si le diagnostic du siège est de première importance pour fixer le mode opératoire, pour indiquer la place de l'incision en particulier, la nature de l'occlusion indiquera le moment de l'intervention. S'il y a strangulation, l'intervention immédiate est indiquée; s'il y a obturation simple, on pourra parfois attendre, essayer l'électricité, les lavements, lavages d'estomac, réduction manuelle d'intussusception, etc.

Nous ne nous étendrons pas sur ce point qui sort du cadre que nous nous sommes tracé.

Diagnostic du siège de l'occlusion.

Staffel, sans s'inquiéter non plus de la nature anatomique de

l'obstacle, cherche à préciser le diagnostic différentiel du siège et décrit trois types cliniques principaux suivant que l'obstacle siège :

1° dans le duodénum ou la partie supérieure du jéjunum;

2° dans la partie inférieure du jéjunum ou l'iléon;

3° dans le côlon.

Cette division est juste, et je résumerai brièvement l'exposé qu'il en fait.

Dans l'*iléus de la partie supérieure de l'intestin grêle*, le vomissement est précoce, tumultueux et dure autant que l'occlusion; les masses vomies sont bilieuses, jamais fécaloïdes. Le ventre n'est pas ballonné, au contraire, il est rétracté, sauf à l'épigastre où la distension de l'estomac fait proéminer la région. Le collapsus est précoce et augmente rapidement. La soif est terrible. Les selles et les gaz peuvent se produire.

L'*occlusion de la partie inférieure de l'intestin grêle* se manifeste par des symptômes bien différents; c'est le syndrome typique de l'iléus.

Les selles et les gaz manquent complètement; les vomissements sont féculents. La péristaltique est très vive, les douleurs presque continues, tandis que d'après Treves, elles seraient intermittentes dans les cas où l'obstacle n'occasionne pas une occlusion absolue. Le météorisme est prononcé et occupe la région moyenne de l'abdomen.

L'*occlusion du côlon* ne donne pas, au début, des symptômes aussi aigus que celle de l'intestin grêle. Il peut y avoir une douleur initiale intense, mais les autres symptômes ne se développent pas aussi vite. Le vomissement peut être initial (réflexe), mais cesse pour ne réapparaître que tardivement, dans d'autres cas, il n'apparaît que tard ou pas du tout.

Le météorisme est peu marqué au début, mais atteint au bout de quelques jours un développement plus considérable.

Pas ou peu de collapsus. Le pouls est plein et de rapidité moyenne.

Ces types cliniques sont justes, mais s'ils ont l'avantage de se laisser bien différencier les uns des autres, ils ont l'inconvénient de ne pas préciser suffisamment pour pouvoir être très utiles dans bien des cas.

Je crois donc nécessaire, avec Naunyn, de multiplier les types cliniques au risque de rendre leur diagnostic un peu plus difficile, mais de faciliter l'intervention opératoire. Nous aurons donc :

L'occlusion pylorique (et sous-pylorique).

— duodénale (et duodéno-ampullaire).

— jéjuno-iléi[illegible]e et iléique).

L'occlusion iléo-cæcale.
— côlique (angle côlique droit et angle côlique gauche).
— sigmoïde (iliaque et pelvienne).
— rectale.
— anale.

J'ai ajouté seulement au schéma de Naunyn que je trouve excellent, l'occlusion pylorique et l'occlusion anale, qu'il me paraît nécessaire d'indiquer pour compléter le diagnostic différentiel.

Occlusion pylorique. — Elle n'appartient pas à proprement parler aux occlusions intestinales, puisque son siège est à la limite supérieure du canal intestinal; aussi je ne l'indique que pour étudier son diagnostic différentiel avec l'occlusion duodénale, ces deux formes pouvant facilement être confondues. En outre, la sténose de la première partie du duodénum, bien rare il est vrai, donnera les mêmes symptômes que l'occlusion pylorique.

La sténose du pylore est constamment précédée de symptômes pathologiques; dans le carcinome, c'est la période dyspeptique avec les vomissements d'irritation muqueux, puis les vomissements alimentaires; dans la sténose cicatricielle, ce sont les symptômes de l'ulcère stomacal qui ont ouvert la marche de la maladie, ou bien l'anamnèse fera découvrir que des liquides caustiques ont été introduits dans les voies digestives.

Le début des accidents n'est donc jamais sans symptômes précurseurs et rarement brusque.

L'état général n'est ordinairement de ce fait déjà pas brillant; le malade est amaigri par l'insuffisance de l'alimentation, et, s'il n'est pas déjà entré dans la période cachectique, le pouls est lent, la température basse et on n'observe pas les réflexes qui accompagnent le début brusque des occlusions du haut de l'intestin grêle.

Rien de particulier du côté de la respiration et de la sécrétion rénale.

La langue est chargée, et l'occlusion une fois établie, le malade vomit plus ou moins rapidement tout ce qu'il prend; suivant l'état de dilatation de l'estomac, il pourra prendre un ou deux, ou même trois repas sans vomir, puis il videra tout à la fois pour recommencer. Au vomissement mécanique par sténose succédera le vomissement mécanique par paralysie; l'estomac se remplit au maximum, reste rempli, et ce n'est que le surplus qui déborde.

Dans aucun cas, le vomissement ne pourra être bilieux ou fécaloïde, mais il contiendra souvent d[illegible] que la présence de ces matièr[illegible]

En général, la constipation [illegible] sant, les produits des glande[illegible]

arriveront dans le rectum; bien plus rarement l'irritation réflexe ou les produits de décomposition d'une tumeur produiront la diarrhée.

Il y aura quelquefois, mais pas nécessairement, émission de gaz et, sauf dans les cas de diarrhée, la tolérance rectale est excellente.

La douleur est locale, spontanée et à la pression, avec irradiation dans le milieu du dos ou dans les dernières côtes.

A l'examen local, on constatera ou un abdomen rétracté, ou bien le ballonnement de la région hypogastrique.

La percussion permettra de délimiter un estomac dilaté, si l'inspection ne l'a pas déjà établi.

A la palpation, on trouvera facilement une tumeur sensible à la pression, correspondant au pylore ou, en tout cas, de la sensibilité de cette région, s'il n'y a que cicatrice.

Les symptômes caractéristiques de l'occlusion pylorique seront donnés non seulement par la sténose du pylore seule, mais par une sténose de la partie pylorique de l'estomac et par une occlusion de la première portion du duodénum, soit de sa partie sous-pylorique, comme cela a déjà été indiqué.

Observation I. — *Iléus par occlusion pylorique brusque, suite d'inflammation de la région pylorique secondaire à un ulcère du pylore.*

M. F..., trente-sept ans, ingénieur, a eu il y a quatre à cinq ans une dilatation d'estomac traitée par un spécialiste au moyen de lavages. Il a été assez vite remis, mais, quelques mois plus tard, il a eu dans la région hépatique de violentes douleurs pour lesquelles on lui a fait des compresses chaudes. Le diagnostic alors est resté en suspens entre coliques hépatiques et gastrite aiguë.

Je vois le malade pour la première fois en novembre 1902; il se plaint de cauchemars la nuit; une idée fixe le persécute; il est alors obligé de s'asseoir et sent peu à peu son estomac se vider. Ce phénomène est du reste indépendant de tout ce qu'il mange. Douleurs dans le dos à gauche. Les urines sont chargées.

État actuel. — Au sommet gauche, reste de catarrhe et aplatissement de la région, sans que la percussion et l'auscultation indiquent des lésions récentes. Cœur normal.

Estomac dilaté descend jusqu'au-des[illegible] ombril, bien qu'il n'ait pris aucun aliment depuis son premier dé[illegible] tre heures auparavant.

Aucune sensibilité dans la région [illegible] ni dans la région de la clavicule.

Pas d'albumine dans l'urine.

Amé[illegible] après quelques lav[illegible] que le malade se fait [illegible]

[illegible] annonce que son est[illegible]

a sauté et qu'il a des douleurs épouvantables, ceci tout en s'asseyant sur son lit.

Le malade a encore eu une selle le matin.

Je constate un facies assez normal, une respiration normale comme fréquence et amplitude, un pouls régulier à 82 et 37°,4 de température. Les douleurs ont commencé l'avant-veille à la suite d'une forte émotion. Depuis le 22, le malade n'a plus ni selles, ni gaz, et n'en aura plus jusqu'après l'opération.

A droite de la ligne médiane, entre le nombril et le rebord costal, un point très douloureux à la pression, avec défense musculaire accusée, correspondant à un empâtement profond.

Mon diagnostic hésite entre périgastrite, suite d'ulcère, et péricystite, suite de cholécystite.

Le malade est transporté à la clinique : vessie de glace localement; aucune nourriture par la bouche; lavements nutritifs. Amélioration les jours suivants. On recommence la nutrition par la bouche, mais immédiatement le malade vomit et n'est soulagé que par un lavage d'estomac qui fait sortir, comme précédemment déjà, un liquide abondant, légèrement brunâtre, avec quelques filaments nettement bruns.

La température a varié entre 37° et 37°,5.

Une sténose du pylore étant évidente, l'intervention opératoire est acceptée.

Une heure avant l'opération, lavage de l'estomac; on retire un liquide légèrement teinté, renfermant une masse de débris et filaments brunâtres, certainement du sang décomposé par le suc gastrique. Il est évident qu'il s'agit d'un ulcère avec complication inflammatoire.

Opération le 29 janvier 1903. — Morphine, 0,015. Ether. Incision de 10 centimètres entre l'appendice xiphoïde et le nombril.

L'estomac n'est pas adhérent, mais à la place sensible correspond le pylore et la portion pylorique. Au pylore, une rétraction cicatricielle de la partie supérieure, si bien qu'on ne peut y faire passer le doigt; la partie pylorique est fortement infiltrée, la séreuse hypérémiée, la paroi stomacale épaissie; il s'agit évidemment d'une inflammation partie de l'ulcère et ayant déterminé une occlusion aiguë du pylore déjà assez fortement sténosé.

Dans ces conditions, la gastro-duod[illegible] sous-pylorique ne paraissant pas avantageuse, je fais la [illegible]nostomie transmésocolique postérieure en Y de Roux.

Je n'insiste pas sur la méthod[illegible]

Suites des plus simples. Le n[illegible]uit suivante sans [illegible] « comme il n'a pas dormi dep[illegible] ». Emission de [illegible] demain matin de l'opération [illegible] quatre heures.

J'insisterai sur le seul poin[illegible] dans ce cas, quand nous évent[illegible]ux, ils sont des linges imbi[illegible] avec cette sol[illegible]

Déjà, quatre jours après l'opération, il n'est plus possible de sentir l'infiltration péripylorique et il n'y a plus dans cette région de douleurs à la pression.

Un mois après, mon malade me dit qu'il mange maintenant de très bon appétit et avec plaisir, ce qui ne lui était plus arrivé depuis huit ans.

Ce cas est un exemple intéressant d'occlusion subite du pylore et représente pour la région pylorique un pendant des cas d'occlusion brusque qu'on observe dans le gros intestin surtout, à la suite d'inflammations secondaires à des tumeurs cancéreuses, tuberculose, etc. (Voir cas XXIII).

Il manque au syndrome caractéristique de l'occlusion pylorique la dilatation de l'estomac, qui ici ne s'est pas produite, parce que le malade a immédiatement été pris de vomissements et s'est [illegible] de suite vidé l'estomac avec la sonde.

Tandis qu'avant l'opération et tant qu'a duré l'occlusion [illegible] urines étaient très rares, le malade a immédiatement remarché [illegible] dans les jours qui ont suivi, les urines étaient très abondantes.

L'occlusion pylorique sera donc caractérisée :

Par le vomissement muqueux ou alimentaire [illegible] *absolue de ce liquide dans l'estomac.*

Le météorisme est local, limité à l'estomac et [illegible] *la région épigastrique comme dans l'occlusion duodénale.*

Occlusion duodénale. — Avant d'en décrire [illegible] ns d'en faire le diagnostic différentiel, je décrirai [illegible] avec observés. [illegible] tre la [illegible] ment les

Obs. II. — *Iléus par occlusion duodénale* [illegible] *au pli duodéno-jéjunal, causé par gastro-entérite* [illegible] er l'intestin

Mlle I..., d'une trentaine d'années, m'est [illegible] la racine du périthyphlite perforée à opérer d'urgence.

Quelques jours avant son entrée à l'hôpital [illegible] symptômes de gastro-entérite très violente [illegible] l'accident primaire; leurs abdomi[illegible] ais deux jours, [illegible] um vainquent la résis- aliments so[illegible] quels, [illegible] pylore devient insuffisant,

La mala[illegible] type le plus [illegible] lieu à l'accident final. yeux exca[illegible] e, les [illegible]

Sur le c[illegible] par exemple [illegible] alogues. élasticité [illegible] le type [illegible] est libre [illegible] ment atteint d'occlusion et meurt crampes [illegible] usivement rectale. A l'*autopsie*, on bruits d[illegible] colonne vertébrale et la racine du

La lar[illegible] r l'estomac dilaté.

Tout [illegible] guéri par des lavages d'estomac, le décu- deux, [illegible]

L'obliquité du trajet à travers les tuniques de l'estomac, qui permettrait à celles-ci, en s'accolant, d'oblitérer immédiatement la perforation, paraît, comme le formulait Deschamps en 1884, jouer un rôle important dans la cicatrisation spontanée. Mais ce ne sont là que des considérations d'ordre théorique. En présence d'un blessé qui a reçu un coup de feu de l'estomac, on ne peut seulement savoir si l'estomac est vide ou plein, par la durée de l'intervalle qui sépare l'accident du dernier repas. Tous les autres éléments de pronostic ne peuvent être fournis que par l'intervention. Rien n'autorise donc à dire avant la laparotomie que la blessure est d'un pronostic favorable.

(*A suivre.*)

LE DIAGNOSTIC
DU SIÈGE DE L'OCCLUSION DANS L'ILÉUS

Par E. TAVEL,
Professeur à la Faculté de Médecine de Berne.

(*Suite* [1]).

Diagnostic de l'iléus.

L'iléus, avons-nous dit dans l'introduction, est l'ensemble des symptômes qui résultent de l'arrêt de la circulation intestinale, cet arrêt portant, dans l'iléus complet, sur les matières solides, liquides et gazeuses.

La première question que le médecin devra résoudre sera celle du *diagnostic différentiel entre l'iléus vrai et la constipation.* Dans le prémier cas, l'arrêt de la circulation se fait pour tout le contenu intestinal; dans la constipation, au contraire, les gaz passent encore, tandis que les matières accumulées résistent à la péristaltique.

Ce point éclairci, *on étudiera les éléments de diagnostic entre l'occlusion mécanique et l'occlusion dynamique*, la péritonite jouant le premier rôle dans l'occlusion dynamique, tandis que toutes les autres causes dont il a déjà été parlé sont infiniment plus rares.

Il n'entre pas dans le cadre de notre travail de faire une étude détaillée de la manière dont il faudra arriver à poser le diagnostic, bien que, dans la symptomatologie, les principaux points qui servent à le fixer aient été touchés.

Ces deux points résolus, il faut, selon le très judicieux plan tracé par Naunyn, *faire le diagnostic différentiel de l'iléus aigu et chronique.*

J'indiquerai ici les principaux points de repère; ils n'ont pas été abordés dans l'étude de la symptomatologie et sont nécessaires à connaître pour notre but, soit le diagnostic du siège de l'occlusion.

a) Dans l'iléus chronique, les symptômes de strangulation manquant, on n'aura ni la douleur initiale intense, ni le point douloureux fixe.

1. Voir le numéro de septembre 1903.

b) Le début de l'iléus chronique n'est ordinairement pas brusque; les troubles de circulation intestinale s'installent peu à peu insidieusement; néanmoins le début aigu, brusque, n'est pas exceptionnel.

Notre cas XXIII est un pendant du cas de Cruveilhier et de bien d'autres auteurs. C'est en général un obstacle encore franchissable, dans lequel une inflammation accidentelle, intercurrente, amène un gonflement qui suffit à produire l'occlusion totale.

c) En général, l'iléus chronique est précédé de troubles de défécation, de douleurs localisées à l'endroit où se produira plus tard l'occlusion; ce signe prémonitoire est important à fixer. Tandis que la douleur qui précède l'iléus chronique ne se produit qu'au passage des matières et est donc temporaire, la douleur initiale de l'occlusion aiguë est fixe.

Un symptôme différentiel bien important est, nous l'avons vu dans la symptomatologie, la présence ou l'absence de la péristaltique.

Si l'anse fixée présente de la péristaltique, on se trouve en présence d'un iléus chronique, tandis qu'elle manque dans l'iléus aigu ou suraigu, où la nutrition et la circulation de l'anse elle-même est toujours suffisamment compromise pour que toute péristaltique cesse.

Naunyn ajoute que la marche est moins bruyante dans l'iléus chronique; souvent on n'observerait pas de tympanisme. Ce dernier point ne me paraît pas absolument exact; il m'a paru, au contraire, que le tympanisme était la règle dans l'iléus chronique et je ne me rappelle pas de ne pas l'avoir vu quand l'occlusion était complète.

d) L'iléus chronique est fréquemment accompagné d'ictère ou d'un teint subictérique.

On passera ensuite au *diagnostic du siège de l'occlusion*, sur lequel nous reviendrons en détail, puis on cherchera à déterminer *la nature de l'occlusion*. Si le diagnostic du siège est de première importance pour fixer le mode opératoire, pour indiquer la place de l'incision en particulier, la nature de l'occlusion indiquera le moment de l'intervention. S'il y a strangulation, l'intervention immédiate est indiquée; s'il y a obturation simple, on pourra parfois attendre, essayer l'électricité, les lavements, lavages d'estomac, réduction manuelle d'intussusception, etc.

Nous ne nous étendrons pas sur ce point qui sort du cadre que nous nous sommes tracé.

Diagnostic du siège de l'occlusion.

Staffel, sans s'inquiéter non plus de la nature anatomique de

l'obstacle, cherche à préciser le diagnostic différentiel du siège et décrit trois types cliniques principaux suivant que l'obstacle siège :

1° dans le duodénum ou la partie supérieure du jéjunum;

2° dans la partie inférieure du jéjunum ou l'iléon;

3° dans le côlon.

Cette division est juste, et je résumerai brièvement l'exposé qu'il en fait.

Dans l'*iléus de la partie supérieure de l'intestin grêle*, le vomissement est précoce, tumultueux et dure autant que l'occlusion; les masses vomies sont bilieuses, jamais fécaloïdes. Le ventre n'est pas ballonné, au contraire, il est rétracté, sauf à l'épigastre où la distension de l'estomac fait proéminer la région. Le collapsus est précoce et augmente rapidement. La soif est terrible. Les selles et les gaz peuvent se produire.

L'*occlusion de la partie inférieure de l'intestin grêle* se manifeste par des symptômes bien différents; c'est le syndrome typique de l'iléus.

Les selles et les gaz manquent complètement; les vomissements sont féculents. La péristaltique est très vive, les douleurs presque continues, tandis que d'après Treves, elles seraient intermittentes dans les cas où l'obstacle n'occasionne pas une occlusion absolue. Le météorisme est prononcé et occupe la région moyenne de l'abdomen.

L'*occlusion du côlon* ne donne pas, au début, des symptômes aussi aigus que celle de l'intestin grêle. Il peut y avoir une douleur initiale intense, mais les autres symptômes ne se développent pas aussi vite. Le vomissement peut être initial (réflexe), mais cesse pour ne réapparaître que tardivement, dans d'autres cas, il n'apparaît que tard ou pas du tout.

Le météorisme est peu marqué au début, mais atteint au bout de quelques jours un développement plus considérable.

Pas ou peu de collapsus. Le pouls est plein et de rapidité moyenne.

Ces types cliniques sont justes, mais s'ils ont l'avantage de se laisser bien différencier les uns des autres, ils ont l'inconvénient de ne pas préciser suffisamment pour pouvoir être très utiles dans bien des cas.

Je crois donc nécessaire, avec Naunyn, de multiplier les types cliniques au risque de rendre leur diagnostic un peu plus difficile, mais de faciliter l'intervention opératoire. Nous aurons donc :

L'occlusion pylorique (et sous-pylorique).

— duodénale (et duodéno-ampullaire).

— jéjuno-iléique (jéjunique et iléique).

L'hémorragie s'était donc produite dans la partie rétro-péritonéale du duodénum, avait disséqué cet intestin, et, par compression, l'avait invaginé dans le jéjunum.

A part un petit abcès à coli-bacilles dans les parois abdominales et une élévation passagère de la température, la marche post-opératoire ne présenta rien de particulier.

Des cas de ce genre sont certainement fort rares ; j'en ai néanmoins trouvé un semblable dans la littérature, qu'il y a lieu de rappeler brièvement. Il est décrit par Balster.

Homme de trente-six ans, a toujours été bien portant, sauf quelques troubles de digestion l'année précédente.

Quinze jours avant son entrée à l'hôpital, violentes douleurs dans le ventre, sans localisation exacte ; huit jours après, constipation absolue ; peu après, vomissements de masses noires, sans odeur fécale. Le malade reste debout malgré un déclin rapide et se rend à pied à l'hôpital.

Homme bien musclé, mais aspect très abattu ; peau sèche ; pouls petit, 120 ; température normale.

Ventre rétracté, sauf à la région épigastrique qui proémine et est tendue. A la palpation, on constate à droite de la ligne médiane, une tumeur de la grosseur du poing, peu mobile, sensible.

Estomac distendu. Cœur refoulé en haut.

Eructations continuelles et vomissements de masses marc de café, sans odeur fécaloïde ; au microscope, pas de sang, mais des cristaux d'hémine à la réaction de Teichmann. Dans le rectum, quelques masses dures. Une opération est décidée.

Narcose à l'éther. Tous les intestins vides, sauf l'estomac et le duodénum qui sont très distendus.

A la racine du mésentère et entre ses feuillets, un épanchement sanguin qui comprime le duodénum.

Mort peu après l'opération. *Autopsie.*

On constate une hémorragie de la paroi même du duodénum, à la partie verticale de cet intestin, entre la muqueuse et la musculeuse. Cause probable, un trauma, bien qu'on n'ait pas pu le constater dans les antécédents.

Notre cas et celui de Balster ne diffèrent que par le fait que l'hématome a entraîné, dans notre cas, une invagination qui n'existe pas dans celui de Balster.

Je ne saurais dire si dans notre cas, l'hémorragie était sous-muqueuse ou sous-séreuse. Dans mon rapport sur l'opération, je trouve néanmoins l'indication suivante : on est frappé de la différence d'épaisseur entre les parois de l'intestin normal et celle du duodénum comprimé par l'hématome ; ce dernier paraît beaucoup plus mince. N'ayant heureusement pas eu l'occasion de faire l'au-

topsie, il ne m'a pas été possible de préciser exactement le siège de l'hématome.

Nos deux cas ne représentent pas les causes ordinaires de l'occlusion duodénale. Wilms, Wyss, Albu, Leichtenstern, Cahn, Gerhardi, Hagenbach, Herhold, Walzberg ont traité la question.

Comme causes les plus fréquentes, on trouve avant tout les maladies du pancréas, nécroses, kystes, cancers, sarcomes glandulaires et brides, enfin, les strictures et atrésies congénitales dont Wyss et Kader ont fait l'objet d'un intéressant travail.

Si l'on passe en revue les symptômes de l'occlusion pylorique et de l'occlusion duodénale, on verra que le diagnostic différentiel n'est pas difficile.

Je ne m'arrête ni aux renseignements anamnestiques, ni aux symptômes du côté des systèmes nerveux, circulatoire et rénal. Dans les deux formes, la respiration, en cas d'iléus mécanique, n'est pas gênée.

Du côté de la langue, pas de signe différentiel.

Le vomissement, au contraire, peut être très important.

Dans la sténose pylorique, le vomissement est alimentaire en général ; il est espacé, copieux. Dans la sténose duodénale, au contraire, l'estomac, rempli par un liquide qui ne s'y trouve pas normalement, est irrité; on aura le vomissement d'irritation, immédiat; en outre, dans la majorité des cas, le vomissement bilieux, mais jamais fécaloïde.

Je tiens néanmoins à faire ressortir que, dans nos deux cas, il n'y a pas eu de vomissement bilieux, si bien que, dans les deux cas, on devait admettre avant le lavage d'estomac une sténose pylorique.

Les nausées, éructations, hoquets, symptômes d'irritation, seront plus fréquents dans la sténose duodénale.

Malgré les indications de Staffel, la constipation et le manque d'émission de gaz sont la règle, on le voit, dans les différents cas que nous relatons.

Rien de caractéristique dans les douleurs.

L'inspection ne fournit pas de symptômes différentiels caractéristiques, mais la dilatation portant sur un plus long segment dans la sténose duodénale que dans la sténose pylorique, la proéminence de la région épigastrique frappera moins dans la seconde.

Après évacuation de l'estomac, la palpation pourra fournir des indications, mais non différentielles.

Les symptômes caractéristiques pour le diagnostic différentiel entre l'occlusion pylorique et duodénale sont donc : la présence dans l'estomac de bile et de liquide pancréatique démontrable par le vomisse-

ment ou par le sondage; de plus, dans l'occlusion pylorique, le malade ne rend que ce qu'il prend, tandis que dans l'occlusion duodénale, il rend beaucoup plus qu'il n'avale.

Naunyn et Cahn insistent sur le fait que, dans l'occlusion duodénale, les vomissements bilieux sont quelquefois étonnamment abondants.

Le diagnostic peut même, quant au siège, être précisé davantage encore. Wilms nous apprend que les tumeurs de la tête du pancréas et de l'ampoule de Vater pressant à la fois sur le duodénum et l'ampoule de Vater, il en résultera de l'ictère. Si donc nous avons une occlusion intestinale avec ictère et que les autres symptômes fassent admettre une occlusion duodénale, on pourra localiser cette occlusion à l'ampoule de Vater; on pourra l'appeler *occlusion duodéno-ampullaire*. Il n'y aura, dans ce cas particulier, pas de bile dans l'estomac et elle manquera aussi dans les selles; le diagnostic, dans les cas où l'occlusion est complète, sera très facile, et cependant Hagenbach écrit qu'il ne fut posé dans aucun des cas qu'il a pu rassembler.

L'occlusion duodéno-ampullaire ne se rapporte donc qu'à la sténose de la partie très limitée de l'intestin où débouchent le cholédoque et le canal de Wirsung. Une occlusion qui aura son siège au-dessus donnera les symptômes de l'occlusion pylorique; une occlusion de la partie inférieure de la seconde portion du duodénum et de la troisième portion de ce segment donnera les symptômes de l'occlusion duodénale ordinaire. Cette occlusion a en général son siège à la limite du duodénum, soit au repli duodéno-jéjunal que recouvre en avant le pédicule du mésentère avec les vaisseaux mésentériques.

Il va sans dire qu'une compression du commencement du jéjunum pourra donner lieu aux mêmes symptômes que celle de la fin du duodénum.

Occlusion jéjuno-iléique. — Nous avons quelques observations intéressantes d'occlusion de ce segment de l'intestin dont je relate les cinq suivants.

Obs. IV. — *Iléus causé par une occlusion du jéjunum, suite de volvulus secondaire à une gastro-anastomose pour estomac en bissac.*

J. S , soixante-sept ans, souffre de l'estomac depuis fort longtemps et entre à Salem pour se faire soigner.

Il vomit presque tout ce qu'il prend, souvent tout de suite, ordinairement au bout d'une ou deux heures; pas de bile. Son état s'aggravant chaque jour, il est opéré avec le diagnostic probable de cancer de l'estomac.

9 septembre 1901. Narcose à l'éther. Incision sus-ombilicale.

Au lieu d'un cancer, on trouve un estomac en bissac, avec la partie cardiaque très dilatée et descendant très bas.

Bien qu'il semble que la sténose ne soit pas infranchissable, on se décide à faire une gastro-gastrostomie très large et aussi bas que possible, après

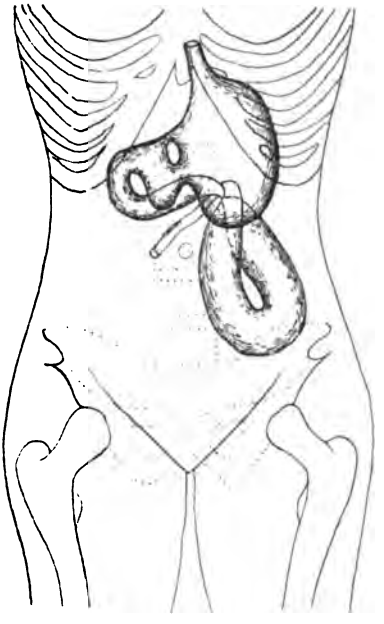

Fig. 3. — Estomac en bissac. Après la gastro-gastrostomie, volvulus d'une anse du jejunum avec occlusion.

évacuation de la poche cardiaque qui renferme passablement de liquide.

L'opération (Prof. Dumont et Tavel) s'exécute sans difficulté.

Suture des parois abdominales à la soie.

Après l'opération, le malade va bien; il vomit un peu vers le soir.

Les trois jours suivants, il garde tout ce qu'il prend, puis subitement, il recommence à vomir; le ventre se ballonne dans la région épigastrique; il a de la diarrhée très liquide avec de violents maux de ventre.

Le 15 septembre, il a encore une selle, ne vomit plus, mais, le 16, les vomissements recommencent et il meurt vers le soir.

L'*autopsie* faite en ma présence par le Dr Galli, donne le résultat suivant, illustré par le schéma ci-joint : L'anastomose a parfaitement bien tenu, est absolument suffisante; aucune trace de péritonite à l'extérieur; à l'intérieur, la muqueuse est déjà réunie. Le jéjunum forme une anse énormément dilatée, hypérémique avec quelques ecchymoses, mais la séreuse est lisse et brillante. L'anse jéjunale est tordue sur elle-même d'environ 180°, mais se laisse facilement détordre. Rien d'anormal dans le reste du ventre.

La cause de ce volvulus reste obscure.

Les trois premiers jours qui ont suivi l'opération, il semblait que la marche serait très favorable : le ventre restait plat, le malade n'avait aucune douleur, ne vomissait pas. Alors évidemment se produisit l'occlusion causée par le volvulus du jéjunum, suivi du ballonnement localisé très caractéristique de la région épigastrique et de la partie sous-jacente de l'abdomen, qu'on attribua à la dilatation de la poche stomacale.

Il est intéressant de constater que dans ce cas, la diarrhée se produisit en même temps que le volvulus, mais resta aqueuse, résultant évidemment seulement d'une hypersécrétion intestinale.

La nature des vomissements était très caractéristique de l'occlusion sous-duodénale; ils étaient noirâtres, et le malade rendait, comme le dit expressément la sœur qui l'a soigné, beaucoup plus que ce qu'il prenait.

En tout cas, l'état n'a pas été reconnu et, vu la diarrhée, on a cru non à une occlusion jéjunale, mais à une paralysie stomacale post-opératoire.

Obs. V. — *Iléus par occlusion jéjuno-iléique, suite de coudure causée par un calcul biliaire enclavé.*

Mme B..., quarante-huit ans, de P..., mariée depuis 1879, a 4 enfants, dont le dernier a dix-neuf mois.

Depuis deux ans et demi, a commencé à ressentir des douleurs dans le côté droit; son corset la gênait. La dernière grossesse a exagéré ses douleurs. Accouchements aux fers, laborieux.

Les douleurs sur le côté droit se sont manifestées surtout depuis dix-huit mois ; elle n'a jamais nourri ses enfants, n'a jamais eu de jaunisse, mais des coliques hépatiques bien caractérisées.

Elle venait d'avoir une petite atteinte de coliques hépatiques, quand, le vendredi 2 mai 1902, elle est obligée d'aller à Paris. Elle rentre le 6 au matin à P... et est prise, après son arrivée, de vomissements bilieux vers deux heures de l'après-midi.

Depuis ce moment, les vomissements bilieux n'ont pas cessé. L'arrêt complet des matières ainsi que celui des gaz date de ce moment-là. A partir du 9 au matin, les vomissements sont fécaloïdes.

Il n'y a pas eu de tympanisme abdominal, mais de l'empâtement et de la douleur au niveau de la vésicule.

Le pouls est resté entre 75 et 85. Respiration libre ; sensorium libre.

Mandé télégraphiquement pour une opération éventuelle, je constate l'état suivant :

Femme forte, bien musclée, pannicule adipeux assez fort.

Teinte légèrement subictérique. Facies abdominal. Sensorium libre. Température normale. Pouls 90; pas de cyanose.

Respiration absolument tranquille.

Langue empâtée, mais pas sèche. Vomissements fréquents, fécaloïdes; ni hoquet, ni éructations. Douleurs dans la région épigastrique. L'inspection ne fournit aucun indice; le ventre est un peu ballonné; le météorisme paraît siéger surtout dans la région ombilicale et épigastrique; le péristaltisme ne peut pas se voir.

La percussion donne un timbre fortement tympanique, mais pas métal-

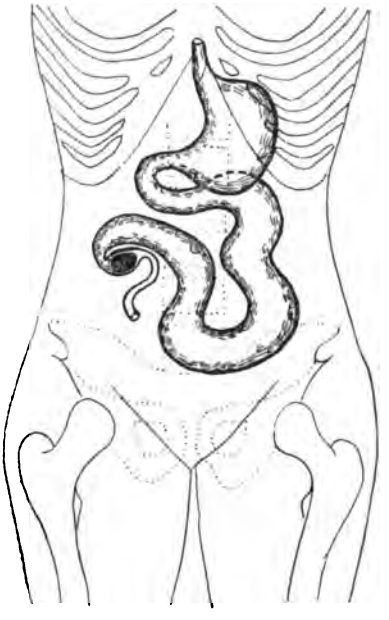

Fig. 4. — Occlusion iléique supérieure par coudure de l'intestin sur un calcul biliaire.

lique sur la région moyenne du ventre; les organes ne sont pas refoulés; pas d'élargissement du ventre sur les côtés.

A la palpation, on sent une résistance diffuse autour et au-dessus de l'ombilic, sans qu'il soit possible de trouver un point spécialement douloureux.

Le toucher rectal ne fournit aucun indice.

Le diagnostic ne pouvait être que occlusion intestinale dans le trajet de l'intestin grêle.

Opération. — Incision de 20 centimètres environ, 8 au-dessus, 12 au-dessous du nombril.

L'intestin grêle considérablement distendu se présente immédiatement dans la plaie et fait hernie. En même temps, il sort en assez grande abondance un liquide séro-sanguinolent trouble. Dans une anse, à l'endroit d'où en amont l'intestin est dilaté et en aval absolument vide et rétracté, je sens immédiatement un corps dur, ovale, de la grosseur d'un œuf, qui ne pouvait guère être qu'un calcul biliaire ou intestinal.

J'estime la longueur d'intestin dilaté au-dessus de cet obstacle à 1/2 mètre.

Le calcul n'obstruait pas par lui-même le passage des matières, car l'intestin une fois déplié, le contenu intestinal pouvait, bien que difficilement, passer à côté de l'obstacle. Mais l'intestin, comme j'ai pu m'en assurer très exactement à l'ouverture, était coudé sur le calcul et c'est ce coude surtout qui déterminait l'occlusion absolue.

Incision de l'intestin normal en aval du calcul; extraction de celui-ci; évacuation des liquides retenus en amont de l'obstacle; suture; reposition. Suture de la paroi abdominale.

Du 10 au 15, la température ne monte pas au-dessus de 37°,5 : pas de douleurs; selles et gaz passent.

Le 16, la température monte brusquement à 39°, se maintient trois jours entre 38° et 39°; le 19, on ouvre un abcès de la paroi, consécutif à un hématome du tissu graisseux; la température alors redescend immédiatement et reste normale.

L'examen bactériologique de l'abcès donne : des pneumocoques, du coli, du staphylococcus aureus, du pseudotetanos et du proteus, donc toute la flore intestinale.

Le pus sanguinolent contenu dans l'abcès avait une consistance gluante comme des glaires de pneumonie, si bien que d'emblée l'infection par pneumocoques ou par un autre microbe encapsulé me parut fort probable.

Le calcul avait 6 centimètres de longueur sur 3 centimètres de largeur, présentait à une de ses extrémités une dépression spiroïde, correspondant évidemment au commencement du canal cystique, alors qu'il était enfermé dans la vésicule.

Je ne discuterai pas la question de savoir si le calcul, pour arriver dans l'intestin, a suivi les voies naturelles ou s'il s'est frayé une voie directe, n'ayant aucun point de repère pour l'une ou l'autre alternative. Le fait qu'il n'y a jamais eu d'ictère parlerait plutôt en faveur du passage à travers la paroi vésiculaire et intestinale, mais aucune période inflammatoire n'appuie cette supposition.

Cette observation constitue le type de l'occlusion par calcul biliaire, dont nous trouvons de nombreux exemples dans la littérature.

Fischer a opéré un cas de ce genre qui est mort trois heures après l'opération. Körte, sur sept cas, en a guéri cinq.

Le cas de Herzfeld a guéri aussi. Rehn, Karewski, ont décrit des cas intéressants. Le cas de Cruveilhier est mort non opéré.

Karewski reprend les hypothèses émises sur le passage des calculs de la vésicule dans l'intestin et sur les causes de l'occlusion. Il rappelle que les cas décrits montrent que le passage par la voie naturelle peut se faire sans ictère et même, d'après Lobstein, sans douleurs violentes, que, d'autre part, la péritonite adhésive qui précède la perforation de la vésicule dans l'intestin peut également passer clini-

quement inaperçue, de sorte que dans beaucoup de cas, il est impossible de savoir comment s'est opéré le passage.

Le lieu d'arrêt du calcul varie aussi énormément; son entrée dans le duodénum peut simuler un ulcère et donner lieu à des hémorragies profuses. La sténose peut avoir les caractères de la sténose pylorique (Rehn, Mikulicz), mais le calcul peut ne s'arrêter que fort bas dans le canal intestinal ou être expulsé par l'anus. On a observé des occlusions du côlon, de l'S romanum; Naunyn a même observé un malade qui est mort d'occlusion, le calcul étant resté pris au-dessus de l'anus. Ces faits rendent difficile à comprendre le mécanisme de l'occlusion.

Dans de certains cas, le calcul est par ses dimensions en disproportion si considérable avec la lumière de l'intestin qu'une occlusion non seulement s'explique, mais s'impose; dans d'autres cas, au contraire, on ne voit pas bien pourquoi l'intestin s'obstrue; le fait que l'occlusion par calculs biliaires siège le plus fréquemment dans le voisinage de la valvule de Bauhin montre qu'un rétrécissement normal, anatomique, favorise l'occlusion, mais il ne l'explique pas. On a cherché à expliquer l'arrêt du calcul de bien des manières différentes. Czerny pense que l'anse est tirée dans le petit bassin par le poids du calcul et se coude. König se représente que le calcul pousse devant lui un repli de la muqueuse et cause une invagination dans laquelle le calcul vient s'encastrer. Körte suppose que le contenu intestinal stagnant au-dessus de l'obstacle se décompose, amène une contraction réflexe qui, elle, fait l'occlusion absolue. Rehn admet des lésions mécaniques de la muqueuse par l'obstacle, une inflammation péritonéale secondaire et une occlusion consécutive. Il s'exprime ainsi : « Dans tous les cas d'iléus par calcul biliaire, où le calcul ne constitue pas le seul obstacle par son volume, la cause de l'occlusion n'est pas mécanique, mais inflammatoire ». J'avoue n'avoir pas bien saisi l'explication de Rehn. En tout cas, elle ne peut s'appliquer à mon cas, où l'intestin en aval du calcul était normal, sans présenter de l'hyperpéristaltisme ou de la contracture. Quant à l'intestin en amont du calcul, il était très dilaté, hypérémié, présentait des taches ecchymotiques, en somme, toutes les modifications de l'intestin distendu et paralysé, y compris le signe de Bönnecken-Gangolphe, de l'exsudat séro-hématique, mais rien autre.

Je ne comprends pas davantage l'explication de Körte.

König peut avoir raison pour certains cas, mais le mien ne correspond pas à sa théorie, tandis qu'il confirme l'hypothèse de Czerny, tout en montrant que la chute de l'intestin dans le petit

bassin n'est pas nécessaire, puisque mon calcul était placé à la hauteur de l'ombilic et à droite de celui-ci, si près de la plaie péritonéale que j'eus l'occasion de voir l'anse *in situ*.

Je partagerais plutôt la manière de voir d'Israel et de Karewsky, admise aussi par Naunyn, que, dans l'occlusion par calcul biliaire, l'intestin se comporte comme l'uretère, par exemple, en présence d'un calcul. Il se produit autour du corps étranger une contraction réflexe intense, d'où occlusion; il ne paraît de premier abord pas nécessaire de faire intervenir la décomposition des matières intestinales, comme le veut Körte, ou l'inflammation que suppose Rehn.

La coudure que j'ai observée dans mon cas a-t-elle été secondaire à une contraction de ce genre qui, en tout cas, au moment de l'opération, n'existait plus, ou était-elle primaire? C'est ce qu'il n'est pas possible de dire, mais ici encore je ne vois pas pourquoi la coudure ne serait pas primitive.

Obs. VI. — *Iléus par hernie rétro-péritonéale étranglée de l'iléon.*

G. N..., quarante-trois ans, cultivateur, a toujours été sensible du côté du ventre et a souvent eu des coliques.

Dix jours avant son entrée à l'hôpital, le 3 juillet 1901, il est pris au milieu de son travail et en pleine santé, de vertiges, de nausées accompagnées de douleurs subites et violentes dans le ventre, de sueurs froides et de vomissements, de sorte qu'il dut être transporté à la maison.

Le ventre se ballonne; toute nourriture est immédiatement rejetée. Dans les matières vomies, on trouve trois ascarides.

A la suite d'une prescription médicale, les coliques cessent, mais les symptômes d'occlusion et les vomissements continuent. Le ventre est ballonné et sensible.

Les douleurs sont d'abord localisées à gauche et seulement dans les derniers jours, à droite, dans la région cæcale et dans l'épigastre.

Le malade décline rapidement et est transporté à l'hôpital. Les deux jours qui ont précédé son entrée se sont signalés par l'émission de gaz.

Du 8 au 13 juillet, la température a été normale et a varié entre 36°,3 et 37°,1, le pouls entre 86-98.

Le diagnostic du médecin traitant était : invagination ou périty phlite.

État à l'entrée à l'hôpital, 13 juillet. — Homme de grandeur moyenne, très maigre; musculature peu développée; température 36°,6, pouls 108. Langue sèche, chargée, sillonnée, pupilles larges, yeux creusés. Facies abdominal très accusé.

La voix est rauque, faible, la respiration abdominale; poumons normaux. Cœur normal. Dans l'urine, pas d'albumine. Vomissements assez fréquents de matières fécaloïdes liquides.

Eructations, hoquet et nausées.

Tout aliment est immédiatement rejeté.

L'abdomen est légèrement ballonné dans la partie moyenne, pas sur les

côtés; nulle part on ne peut démontrer de sensibilité localisée; pas de matité, symptôme de Bœnnecken-Gangolphe. Per rectum, pas de tumeur.

14 juillet. Température max. 38°. Pouls 112. Trois selles. Le ballonnement a diminué.

17 juillet. Après cette amélioration passagère, l'état a empiré; un lavage d'estomac retire une masse de matières fécaloïdes.

L'état général ne s'améliore absolument pas; le pouls devient petit et fréquent; sueurs froides; le soir, délire.

18 juillet. L'état est déplorable; le pouls 120; la respiration, calme à l'en-

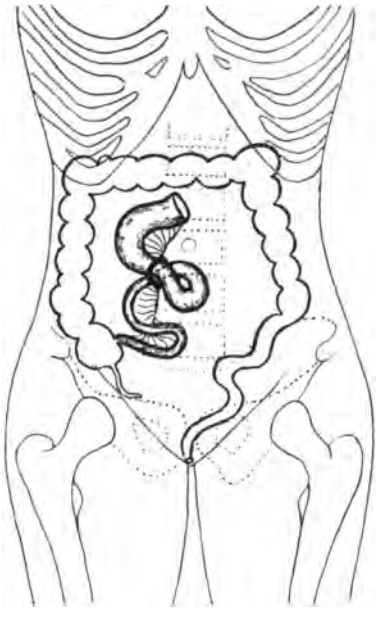

Fig. 5. — Occlusion iléique inférieure, suite de hernie mésentérico-pariétale.

trée, est maintenant fréquente; le facies est hippocratique; le malade est dans le délire et fait continuellement des mouvements de succion trahissant sa soif dévorante.

On se décide néanmoins à l'opérer sous narcose à l'éther.

Les parois abdominales sont œdémateuses, les intestins très distendus; la séreuse a perdu son brillant, est hypérémiée; par endroits un exsudat trouble; les intestins sont collés en beaucoup d'endroits par un exsudat fibrineux. Nous nous trouvons donc en présence d'une péritonite commençante, chimique ou bactérienne. Les côlons ascendant, transverse, descendant et sigmoïde sont vides. En remontant l'iléon depuis la valvule iléo-cæcale, on arrive au bout de 50 centimètres à peine à un paquet d'intestins collés; on se rend bientôt compte de la cause de l'étranglement; une anse intestinale était entrée dans un hiatus du pédicule du mésentère de droite

à gauche, près de son insertion cæcale, et s'était tordue. Le sac herniaire étant formé par le feuillet médian du mésentère, était très mince. La reposition fut facile du reste, et une fois faite, le collet laissait passer le doigt. Pas de symptômes de nécrose.

Vu l'état général, on renonce à faire une plastique du pédicule du mésentère et après irrigation du ventre, on referme; la narcose a duré 30 minutes.

Température : 38°,9; pouls, 150.

19 juillet. Pas d'amélioration; 38°,4; 152.

20 juillet. Status idem; 38°,0; 148.

21 juillet. Le pouls est incomptable, filiforme; cyanose, sueurs froides. Exitus.

Autopsie. — Météorisme très fort; les intestins collés, la séreuse mate; des membranes fibrineuses la recouvrent. Même aspect, mais plus accentué que lors de l'opération. Pas d'obstacle.

Examen bactériologique. — On recueille pendant l'opération l exsudat fibrineux dans un verre stérilisé pour l'examen bactériologique. Nombreuses cultures de staphylococcus albes liquifaciens en culture pure.

La péritonite était donc déjà bactérienne, et l'on sait que dans ces conditions, il est rare qu'elle régresse, comme je l'ai montré dans mon travail sur la « Durchwanderungsperitonitis ».

On se demandera à bon droit pourquoi cet homme n'a pas été opéré plus tôt. Notre intention était de l'opérer le 14, lendemain de son entrée, mais des selles diarrhéiques s'étant produites, le ventre s'étant affaissé, il était naturel de croire l'obstacle levé et d'attendre; on a attendu trop longtemps.

Comment expliquer cette diarrhée? J'admets que l'étranglement, d'abord complet, a fini par se relâcher, que les selles ont pu se frayer un passage, mais que la péristaltique rencontrant un obstacle dans le collet, l'anse étranglée s'est tordue, rendant de nouveau l'obstacle infranchissable; les microbes ont alors traversé la paroi altérée pour faire la péritonite trouvée à l'opération et plus tard à l'autopsie.

Ce cas est le pendant de celui du chirurgien Chopart, qui succomba à l'étranglement d'une hernie interne analogue (Bauby, p. 15), que Neumann appelle hernie mesenterico-parietalis.

L'intérêt de ce cas réside surtout dans la soudaineté du début qui ne pouvait guère se rapporter qu'à un étranglement, un volvulus ou quelque chose d'analogue.

On pouvait aussi, grâce à l'examen local et aux autres symptômes, conclure avec sûreté à un étranglement jéjuno-iléique; mais il est intéressant de voir qu'ici les douleurs furent localisées au commencement à gauche et non à droite où siégeait l'étranglement.

Dans le cas suivant, où l'étranglement siégeait aussi non loin de

la valvule de Bauhin, la forme du ballonnement surtout est intéressante et caractéristique.

Obs. VII. — *Iléus par hernie inguinale droite étranglée* (Dr Dumont).

Mme M. R.., soixante-treize ans, bonne santé ordinaire.

Depuis vingt ans, porte une hernie qui lui a souvent déjà occasionné des maux de ventre et des vomissements.

Le 14 juin 1902, elle éprouva sans cause apparente des douleurs à l'en-

Fig. 6. — Occlusion iléique inférieure, suite de hernie inguinale étranglée. Météorisme des régions de la partie moyenne du ventre.

droit de la hernie qui est irréductible; dès lors, le dimanche, elle eut encore une petite selle, mais ne sait pas si elle fut accompagnée de gaz; depuis, ni selles, ni gaz.

État le 18, à l'entrée à l'hôpital. — La malade a l'apparence sénile, est amaigrie.

Respiration normale; pouls, 80; rien au poumons, ni au cœur.

La langue est chargée; vomissements de temps en temps, mais pas fréquents et pas fécaloïdes.

Le ventre est ballonné d'une façon caractéristique; c'est absolument la forme d'une grossesse au septième mois; le ballonnement commence au-dessus du nombril, laissant la région épigastrique déprimée ainsi que les parties latérales de l'abdomen. Péristaltique marquée.

A la percussion, tympanisme prononcé, mais sans timbre métallique.

A la palpation, pas de sensibilité spéciale dans la région ballonnée.

A l'orifice externe du canal inguinal, une tumeur comme une petite pomme, très tendue, sans signe d'inflammation, sensible à la pression, irréductible, peu mobile.

Opération le 19 juin. — Incision parallèle au ligament de Poupart sous narcose à l'éther. A l'incision du sac, il s'écoule un liquide rougeâtre, trouble, et on arrive sur une anse intestinale violacée, de 8 centimètres de long, solidement étranglée.

Débridement multiple. L'anse examinée, bien que d'apparence un peu suspecte, paraît présenter encore un peu de péristaltisme; pas de thrombose, on sent les artères battre; on fait donc la reposition, tandis qu'un morceau d'épiploon étranglé en même temps est réséqué à cause de son adhérence au sac et de son aspect nécrotique.

Le sac est réséqué, la porte suturée; drainage et pansement au vioforme et gaze au thymol.

Dans la nuit, selles abondantes, gaz, bien-être.

21 juin. Le ventre n'est plus ballonné.

26 juin. L'appétit est bon, les selles régulières.

4 juillet. La malade se lève et quitte l'hôpital le 8 juillet.

Obs. VIII. — *Iléus incomplet par étranglement d'une anse de l'iléon sous une bride partant de l'utérus.* (Cas du Dr Dumont).

Mme S..., cinquante-trois ans.

Il y a vingt ans, fièvre typhoïde; a eu trois fois des pneumonies, la dernière fois il y a sept ans.

Depuis un an, elle dit avoir des troubles intestinaux; n'a de selles qu'après des purgatifs. N'a jamais eu de sang dans les selles.

Le 17 décembre 1894, elle tombe malade avec des douleurs dans le ventre. Le lendemain, vomissements; elle ne supporte rien. Il ne passe ni gaz, ni selles. Les douleurs augmentent. L'abdomen se ballonne et la miction même est douloureuse.

Le 23, il sort quelques gaz et la tension abdominale diminue. Entrée à à l'hôpital.

Status. — L'abdomen est très ballonné; un peu au-dessus du nombril, une dépression transversale montre la limite supérieure la plus distendue. La percussion donne un tympanisme très net.

L'abdomen est sensible dans sa partie inférieure.

On suppose l'occlusion dans la région iléo-cæcale, mais, comme la malade se dit mieux, que des gaz ont passé, on diffère l'opération. Lavage d'estomac; lavement d'opium, 20 gouttes. Amélioration subjective notable.

24 décembre. — Nouveau lavement d'estomac; laudanum; des gaz passent. La malade se sent très bien.

Le soir à sept heures, elle prend part à la fête de Noël et meurt subitement peu après, avec les symptômes de paralysie cardiaque.

Autopsie. — A l'ouverture de l'abdomen, les anses très dilatées de l'intestin grêle se présentent immédiatement.

Le cæcum et 20 centimètres d'intestin en amont de la valvule de Bauhin sont vides et contractés ainsi que le gros intestin.

Dans la cavité de Douglas, à gauche de l'utérus, une anse de l'iléon est

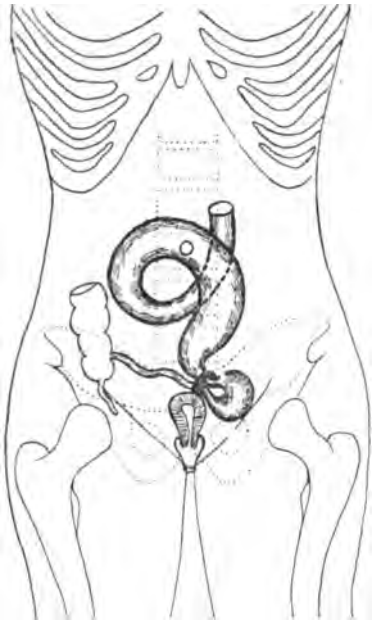

Fig. 7. — Occlusion iléique inférieure, suite de hernie interne sous une bride de l'utérus

sous une bride partant du fond de l'utérus et aboutissant en arrière à la paroi du petit bassin.

L'utérus lui-même présente de petites tumeurs myomateuses à sa surface.

L'anse intestinale étranglée est bleu noir et ne peut être retirée qu'après avoir opéré la section de la bride.

Une légère traction suffit pour déchirer l'intestin au niveau de l'étranglement.

Les poumons sont très dilatés.

Le cœur est en forte dégénérescence graisseuse, à la mitrale, de grosses plaques athéromateuses.

L'intérêt de ce cas réside surtout dans le fait que le ballonnement était caractéristique pour l'occlusion de la fin de l'intestin grêle et dans le fait que le gaz ayant passé à plusieurs reprises depuis l'étranglement, on espérait qu'il y avait une simple obstruction passagère.

Les cinq observations que nous citons comme exemple de l'iléus jéjuno-iléique sont bien caractéristiques.

Le vomissement fécaloïde qui accompagne tous ces cas est le signe différentiel qui nous prouve qu'il ne peut être question d'une occlusion duodénale.

Dans les deux premiers cas, le ventre ballonné surtout dans ses parties supérieures montre que le siège doit être haut, tandis que dans le troisième cas, nous n'avions aucun symptôme marqué pour déterminer le siège. Dans le quatrième et le cinquième cas, le ballonnement est caractéristique de l'occlusion iléique.

Au début de l'occlusion jéjuno-iléique, aucun des symptômes qu'elle donne n'est suffisamment caractéristique pour la distinguer sûrement de l'occlusion duodénale.

Dans un stade plus avancé, les vomissements fécaloïdes excluront l'occlusion duodénale. Le siège plus ou moins bas dans l'intestin grêle pourra souvent se déterminer d'après la forme du ballonnement qui occupe la partie moyenne du ventre, tandis que le cadre côlique manque.

(*A suivre.*)

KYSTES PARANÉPHRIQUES
ET URONÉPHROSES TRAUMATIQUES

Par le Dr Paul DELBET,
Ancien prosecteur, ancien chef de clinique chirurgicale à l'hôpital Necker.

(*Suite* [1].)

V. — Pathogénie.

Rien de plus simple à expliquer en apparence que l'épanchement ou l'accumulation de l'urine dans l'atmosphère périrénale dans le bassinet distendu. Mais dès que l'on cherche à appliquer l'explication proposée aux faits cliniques, on constate qu'elle ne cadre pas avec certains phénomènes. En réalité, la pathogénie est assez complexe. J'ai tenté de l'éclairer par une série d'expériences. Positives ou négatives elles m'ont suffisamment répondu pour me permettre d'écrire ce chapitre avec un degré de certitude suffisant.

A. — Épanchements paranéphriques.

L'examen des pièces, l'exploration des poches urineuses, nous apprend que l'épanchement paranéphrique est constitué par l'accumulation d'un liquide d'apparence urineuse dans l'atmosphère adipeuse périrénale. Il semble fort naturel d'admettre que le liquide urinaire sortant du bassinet ou du rein déchiré refoule le tissu pararénal et crée ainsi la poche dans laquelle il est contenu. Immédiatement se pose l'objection : le rein et le bassinet sont souvent contus et même déchirés, pourquoi l'épanchement d'urine est-il si rare?

Cette rareté tient d'abord au siège de la solution de continuité traumatique sur le tractus réno-pyélo-urétéral. Il ne suffit pas, en effet, que le traumatisme déchire le tractus, il faut que cette solution de continuité porte sur un point déterminé.

C'est ainsi qu'une plaie, qu'*une déchirure de la substance rénale, seule*, ne donnent pas lieu à un épanchement urinaire.

Cliniquement, il n'existe aucun cas d'épanchement paranéphrique

1. Voir le numéro de septembre 1903.

consécutif à une lésion isolée du parenchyme rénal. M. Le Dentu signale bien, dans son Traité des maladies du rein (p. 42), un cas de Simon, dans lequel une plaie du parenchyme rénal seul aurait été suivie d'épanchement d'urine; mais le fait n'a pas été suivi de vérification anatomique. Il est donc sujet à caution et il est fort probable, étant donné ce que nous savons de la physiologie pathologique des plaies du rein, que la balle aura intéressé dans son trajet la base d'un calice en même temps que le parenchyme.

Dans aucune de nos observations d'uronéphrose, la déchirure isolée du rein n'est signalée.

Chirurgicalement, l'incision du parenchyme rénal seul, au cours d'une opération ou d'une exploration, n'est jamais suivie d'épanchement urinaire. On admet aujourd'hui, avec Tuffier, avec Albarran, que le parenchyme rénal sectionné ne sécrète pas.

J'ai voulu vérifier le fait expérimentalement une fois de plus. J'ai incisé et même excisé le parenchyme rénal; aucun liquide ne s'est écoulé sur la surface de la coupe. Mes expériences n'ont donc fait que confirmer des notions acquises. Je ne regrette pas cependant le temps que je leur ai consacré; elles m'ont permis d'analyser de près les conditions dans lesquelles se trouve le parenchyme rénal après la section et m'ont livré la clef du phénomène.

Expérience I. — Le 15 novembre 1901, un lapin noir tacheté de blanc est fixé sur la planche à expérience, et légèrement anesthésié par l'inhalation de quelques gouttes d'éther.

Je découvre le rein gauche par une incision lombaire; je le décortique et 'amène au milieu de la plaie pariétale; je le laisse là en écartant les téguments et évitant soigneusement de comprimer artères ou veines et de couder l'uretère.

L'expérience étant ainsi préparée, j'injecte sous la peau de l'animal deux centimètres cubes d'une solution d'iodure de potassium à 1/10. Je fais alors, dans le parenchyme rénal, une incision transversale profonde au voisinage du pôle supérieur, et une incision verticale sur la face postérieure: puis je badigeonne la surface du rein et la partie voisine avec une solution étendue d'acétate de plomb. Dans ces conditions, la moindre goutte d'urine sortant du parenchyme rénal, chargée d'iodure de potassium qui s'élimine par le rein, arrivant au contact de l'acétate de plomb, donnera un précipité jaune d'iodure de plomb.

La réaction ne se produit pas. Je puis donc affirmer que pas une goutte d'urine ne sort à la surface du parenchyme.

En revanche, on voit la partie du rein comprise entre la section du parenchyme et le bassinet se colorer en jaune. C'est donc l'acétate de plomb qui pénètre dans le rein et non l'urine qui s'échappe de la section.

Une épreuve de contrôle montre que l'urine du bassinet contient de l'iodure.

Exp. II. — Une expérience de contrôle, faite le 15 mai 1902 sur un lapin, donne des résultats identiques. Il est donc inutile de la reproduire *in extenso*.

Ces expériences m'ont fait nettement constater que de la surface de section du parenchyme rénal ne s'échappe aucun liquide excrémentiel. Ce sont, au contraire, les liquides épanchés dans l'atmosphère périrénale qui s'engagent dans les canalicules rénaux. Avec un peu de réflexion, ce résultat pouvait être prévu, et l'examen attentif des phénomènes qui se succèdent dans le parenchyme rénal l'explique aisément.

L'incision n'ouvre pas seulement les glomérules et les tubuli, elle intéresse encore les vaisseaux et les nerfs. Je n'ai pu déterminer le résultat de la section des nerfs. Le résultat de la section des vaisseaux est plus facilement étudiable. A peine le parenchyme rénal est-il incisé que l'on voit pâlir la partie voisine de la plaie. L'ouverture des vaisseaux anémie le rein entre la plaie et le bassinet, et amène au voisinage de la plaie une chute de pression. L'arrêt de la sécrétion est la conséquence de ces phénomènes. Les tubuli contorti et les canaux qui leur font suite évacuent leur contenu dans le bassinet, et comme la sécrétion urinaire est tarie, forment sur la surface de la coupe autant de bouches absorbantes dans lesquelles les solutions déposées au voisinage du rein s'engagent par capillarité.

Un premier point demeure donc établi. La lésion du parenchyme rénal seul ne produit pas d'épanchement urinaire paranéphrique.

Les lésions du bassinet et de l'uretère, telles sont l'origine de l'épanchement paranéphrique. Si nous nous reportons à nos observations, nous voyons que sur 12 cas, 4 fois l'état du rein, de l'uretère et du bassinet n'a pu être déterminé avec exactitude ou n'a pu être cherché [1], dans les 8 autres cas on a constaté 6 fois des lésions du bassinet [2]; 2 fois des lésions de l'uretère [3] consistant en perte de

1. Cabot, obs. IV; Allingham, obs. VI; Nové-Josserand, obs. VIII; Le Dentu, obs. IX.

2. Hawkins (obs. I) : le bassinet présente une perte de substance noirâtre et déchiquetée. Vincent (obs. II) : il existe une dé chirure large, irrégulière, du bassinet. Morris (obs. VII) : large perte de substance. Mudd (obs. X) : la poche communique avec le bassinet à travers le rein. Barth (obs. III) : la poche est intrarénale et a communiqué avec le bassinet. Holmes (obs. XII), la plaie extrarénale communique largement avec le bassinet.

3. Barker (obs. V, néphrectomie) : on trouve l'uretère rompu au-dessus de la ligature.

Chaput (obs. IX) : il n'est pas certain qu'il s'agisse là d'une rupture totale. La rupture totale aseptique donne non une paranéphrose, mais une hydronéphrose. Voyez plus loin les expériences.

substance, déchirure, peut-être ulcérations sur le bassinet, en rupture sur l'urètre.

Une lésion des voies d'excrétion de l'urine est donc la condition sine qua non *de l'épanchement urineux paranéphrique.*

Si cette lésion est une condition nécessaire, est-elle une condition suffisante? Il m'avait d'abord semblé qu'il n'en était rien. Si l'on s'en tient au simple raisonnement, il est difficile d'admettre que de l'urine puisse, par une plaie limitée du bassinet et de l'uretère, s'échapper hors des voies d'excrétion. Il n'existe autour du bassinet et de l'uretère aucun espace préformé dans lequel l'urine puisse s'accumuler. D'autre part, le liquide contenu dans le bassinet et l'uretère ne semble posséder aucune tension, en tout cas, ne possède pas une tension suffisante pour s'échapper avec force des voies d'excrétion de l'urine. Si l'on a pu admettre, dans une certaine mesure, pour expliquer l'infiltration d'urine dans le périnée, que l'urine, chassée par la contraction vésicale, trouvant un urètre affaibli par l'infection et l'ulcération, ait pu le rompre et envahir soudainement le périnée, cette action mécanique, déjà fortement mise en doute pour les infiltrations périnéales, ne saurait être invoquée dans les cas qui nous occupent. Il semble inadmissible que le liquide excrémentiel du bassinet possède assez de force pour refouler en quelques jours le tissu cellulaire périrénal, des lombes à la fosse iliaque, et arrive même à rompre l'enveloppe cellulo-fibreuse pour s'épancher en dehors sous le péritoine.

Une première série d'expérience; a paru confirmer cette vue de l'esprit. Sur 2 chiens et 3 lapins, j'ai fait des plaies du bassinet et de l'uretère. Sur 2 chiens, je fis une plaie nette et étendue du bassinet (exp. III et IV); sur un lapin, je ne me contentai pas de fendre le bassinet, j'en excisai une partie (exp. V); sur 2 lapins, je fis une section transversale totale ou partielle de l'uretère; dans aucun cas il ne se produisit d'épanchement paranéphrique et, qui plus est, chez le lapin dont j'avais sectionné l'uretère en totalité, ce n'est pas un épanchement paranéphrique qui se produisit, mais une hydronéphrose typique. Cliniquement, nous avons vu la paranéphrose se produire avec une section totale de l'uretère; malgré ce fait, de mes expériences, je pouvais conclure que la simple plaie ne suffit pas à produire la paranéphrose et qu'il y faut quelque chose de plus.

Je me suis alors demandé si la formation de l'épanchement paranéphrique ne pouvait s'expliquer par une des trois hypothèses suivantes : 1° il se fait, sous l'influence du traumatisme, un épanchement de sang qui sert d'amorce à la tumeur urineuse; 2° il y a plaie du bassinet et de l'uretère et, en même temps, obstacle au cours de

l'urine au-dessous de la solution de continuité; 3° il y a infection de la région, infection qui empêche la réunion de la plaie des voies d'excrétion et amène la fonte du tissu cellulaire périrénal ou périurétéral.

Avant d'étudier le rôle de ces différents éléments, je dirai que depuis l'époque déjà lointaine où j'ai commencé à écrire ce mémoire, un fait expérimental s'est produit, qui a complètement modifié mes idées.

En juin, ayant fait à l'uretère d'un lapin une longue fente longitudinale, et ayant sacrifié l'animal le cinquième jour, je pus constater une infiltration d'urine absolument claire, étendue du rein presque jusqu'à la vessie, *soulevant le péritoine* et s'étendant loin en dehors. Je me rappelai alors que, par la palpation, j'avais toujours constaté dans mes expériences antérieures un gonflement lombaire marqué. J'avais attribué ce gonflement à un œdème inflammatoire du tissu cellulaire. Ce dernier, rapproché des résultats d'une expérience de contrôle, me prouva qu'une plaie du bassinet ou de l'uretère, malgré la faible pression du liquide contenu dans les voies d'excrétion, laisse l'urine s'écouler au dehors.

Voici donc deux points acquis. Une lésion du parenchyme rénal seul n'est pas suivie d'infiltration d'urine; une plaie du bassinet ou de l'uretère est suivie d'infiltration d'urine; il y a issue de l'urine et infiltration dans le tissu cellulaire.

Mais cette infiltration d'urine claire ne constitue pas un épanchement paranéphrique; le liquide urinaire qui s'écoule des voies d'excrétion dans ces conditions est en effet rapidement résorbé chez les animaux en expérience; l'uretère ou le bassinet se cicatrisent, et tout rentre dans l'ordre.

Il nous faut donc chercher pourquoi, dans le cas d'épanchement paranéphrique, le liquide persiste ou augmente; et nous sommes ainsi tout naturellement conduits à examiner comme précédemment le rôle, dans la production de la paranéphrose, de l'épanchement sanguin, de l'obstacle au cours de l'urine, de l'infection.

Qu'il y ait sous l'influence du traumatisme un *épanchement de sang* autour du bassinet et de l'uretère blessés, cela n'est pas douteux, du moins dans la grande majorité des cas, et il est possible que cet épanchement sanguin prépare la voie à l'épanchement urinaire, car on trouve souvent noté dans les observations que le contenu de la poche était un mélange de sang et d'urine. Cependant, cette hypothèse ne me paraît pas répondre à la réalité des faits. Au cours de mes expériences, j'ai, chaque fois que j'ai intéressé bassinet ou uretère, ouvert des vaisseaux, et du sang s'est épanché dans le foyer

opératoire. Jamais ce sang n'a empêché la réunion; il s'est résorbé peu à peu. C'est le sort des hématomes profonds non infectés, et rien ne nous fait croire que les hématomes pararénaux post-traumatiques chez l'homme aient une évolution différente.

L'hypothèse d'un *obstacle au cours de l'urine* coïncidant avec une plaie du bassinet ou de l'uretère est plus vraisemblable. En somme, cette coïncidence est fréquemment notée dans les observations : dans l'observation de Hawkins (obs. I), l'uretère s'ouvre dans le bassinet à la manière ordinaire, mais il est dans certaines parties de son trajet tortueux et déplacé; dans l'observation de Barker (obs. II), le bassinet est refoulé et aplati; dans l'observation de Morris, le rein étant refoulé en bas et en arrière, une coudure de l'uretère est possible; dans celle de Mudd (obs. X), un rétrécissement de l'uretère est donné comme probable; dans celle de Holmes enfin (obs. XII), l'uretère est comprimé par des caillots; il y a donc là un élément non négligeable et qui sans doute a son importance.

Sur 3 lapins, j'ai fait une plaie de l'uretère ou du bassinet et la ligature de l'uretère au-dessous de la plaie. Dans les 3 cas, j'ai vu se constituer une tumeur volumineuse, une véritable poche remplie de liquide, et, en faisant l'autopsie, j'ai trouvé la cavité en communication avec l'uretère ou le bassinet. Cependant, fait à noter, jamais le contenu de la poche n'était franchement urinaire. Il était urinaire, mélangé à une quantité plus ou moins grande de pus, soit que l'opération n'ait pas été régulièrement aseptique, soit, et ceci me paraît plus vraisemblable, que l'épanchement se soit infecté secondairement.

L'infection, tel est en effet, à mon avis, l'agent principal de la formation des paranéphroses.

Il est bien démontré aujourd'hui que dans les vastes décollements périnéaux consécutifs aux ruptures et aux rétrécissements de l'urètre, la lésion est le plus souvent préparée et l'extension provoquée par une infection locale sévère. Albarran, Escat, Cottet ont établi que les prétendues infiltrations étaient des phlegmons à rapide extension; il en est vraisemblablement de même dans la région circumrénale et urétrale. Un traumatisme violent vient atteindre les voies d'excrétion de l'urine; trois éventualités peuvent alors se produire : la plaie et l'urine sont aseptiques; les quelques gouttes d'urine qui ont pu s'épancher dans le tissu cellulaire sont résorbées ou refoulées par la cicatrisation progressive des tissus; la plaie et l'urine sont infectées avant, ou au moment du traumatisme il se produit un phlegmon périnéphrétique grave; la plaie et l'urine subissent une infection légère; il se produit un épanchement paranéphrique. Une infection légère seule peut amener la fonte du tissu

cellulaire dans une étendue considérable; seule, elle peut briser les résistances anatomiques et donner les poches à évolution anormale que nous avons signalées. Voici les raisons sur lesquelles se base mon opinion.

Entre les kystes paranéphriques absolument typiques, caractérisés par un épanchement de liquide clair et une évolution apyrétique, comme celui qui a été observé par Morris (obs. VII), et le phlegmon périnéphrétique vrai, on rencontre tous les intermédiaires. Il y avait des globules blancs dans le cas de Cabot (obs. IV), de fausses membranes dans le cas de Barker (obs. V), de l'urine hématique et purulente dans le cas de Barth (obs. III), du pus dans le cas de Hawkins (obs. I) et de Vincent (obs. II); la fièvre est souvent signalée : elle existait dans le cas d'Allingham (obs. VI), de Chaput (obs. XI), de Le Dentu (obs. IX); en somme, 8 fois sur 12, il y avait des signes d'infection manifestes, et les quatre autres observations ne sont pas négatives, mais simplement muettes.

Expérimentalement, j'ai cherché dans cette voie et j'ai réussi une seule fois, il est vrai, mais l'expérience est très délicate, à reproduire un épanchement analogue à ceux que l'on observe dans les formes graves de paranéphrose. Ayant, chez un lapin, produit une lésion des voies d'excrétion de l'urine, et ayant en même temps infecté à l'aide d'une culture de coli-bacille atténuée l'atmosphère pararénale, j'ai vu se former au dixième jour une tuméfaction nette, allongée parallèlement au grand axe du rein et le débordant par en bas. J'ai trouvé dans cette poche un liquide séro-purulent mélangé d'une petite quantité d'urine; la démonstration a été absolument nette.

D'ailleurs, l'expérience s'est trouvée plusieurs fois spontanément réalisée. Dans un certain nombre d'expériences de section simple de l'uretère, il m'est arrivé de trouver à l'autopsie un épanchement périrénal; mais cet épanchement n'était pas de l'urine pure, c'était un liquide fortement mélangé de pus (exp. XIII).

Chez l'homme, l'infection de la région périrénale contuse est-elle possible? Bien que le rein soit caché dans la profondeur, et que le foyer de contusion soit sans communication avec l'extérieur, l'infection est possible. Posner et Lewin ont en effet démontré que le coli-bacille, sous l'influence de la moindre stase des matières fécales, pouvait émigrer à travers les parois du côlon et infecter les organes voisins. Il n'est pas certain, malgré les affirmations de ces auteurs, que la migration soit possible à travers les parois d'un intestin sain; elle l'est certainement quand la paroi de l'intestin a subi une lésion, si petite soit-elle. Or, quand un traumatisme a été assez violent pour déchirer l'uretère ou le bassinet, il ne peut pas ne pas

intéresser la paroi intestinale, si voisine des voies d'excrétion de l'urine.

En somme, c'est l'infection qui, en empêchant la cicatrisation des plaies du bassinet ou de l'uretère, est l'origine de l'épanchement paranéphrique. Ainsi les épanchements et infiltrations urinaires reconnaissent d'un bout à l'autre de l'arbre urinaire une pathogénie identique. Ceci nous explique pourquoi entre les épanchements paranéphriques et les phlegmons périnéphrétiques il n'existe pas de différence fondamentale. Tous deux résultent d'une infection légère dans le premier cas, grave dans le second. C'est la raison pour laquelle on voit survenir à la suite des traumatismes rénaux, soit l'une, soit l'autre de ces complications et pourquoi l'évolution est plus ou moins rapide, les épanchements ayant d'autant plus l'aspect urinaire et une évolution d'autant plus lente que l'infection a été plus légère.

Exp. III. — *Plaie aseptique du bassinet.* — Le 15 décembre 1901, je prends au laboratoire de Necker un chien bouledogue de moyenne taille. Anesthésie au chloroforme. Le rein est découvert par une incision lombaire; il est attiré dans la plaie, et, sur le bord inférieur du bassinet bien isolé, je fais une incision aux ciseaux de 1 demi-centimètre environ, oblique en haut et en dedans. Je m'assure que le bassinet est bien ouvert en y introduisant une sonde cannelée. Le rein est remis en place; les plans superficiels sont suturés sans drainage.

Le 16, le chien est couché; il souffre et présente des phénomènes de commotion assez intenses. Il ne mange pas, boit fréquemment.

Le 17 et le 18, même état. Le 20, le chien est mieux. Il va et vient dans le chenil. Les plaies superficielles suppurent. Par la palpation, on sent dans la région du rein une masse volumineuse ayant la forme d'un rein. Le 24, la tuméfaction a diminué.

Le chien se remet peu à peu et reprend ses allures normales. On sent dans la région lombaire une induration profonde, mais pas de véritable tumeur.

Le 20 janvier, le chien est sacrifié. Le rein gauche est légèrement abaissé et fixé par des tractus conjonctifs cicatriciels. La partie inférieure du bassinet est épaissie et indurée, mais la solution de continuité s'est cicatrisée et le bassinet s'est reconstitué.

Exp. IV. — Chien mouton de taille moyenne. — Le 15 novembre 1901, le chien est endormi, le rein droit est découvert par une incision paralombaire. Le péritoine est refoulé en avant. Le rein est attiré dans la plaie et isolé avec une certaine difficulté. Incision profonde du bassinet jusqu'au voisinage de l'uretère. Le rein est remis en place, mais à ce moment, il se produit une assez forte hémorragie. On essaye de l'arrêter en tamponnant la plaie, puis en plaçant dans la région des pinces à forcipressure. L'hémorragie continue. On reprend donc le tamponnement et on finit avec assez

de peine par arrêter l'écoulement sanguin. Suture des plans superficiels en étage.

Le 16, le chien est affaissé. Le 17, l'animal mange et fait quelques pas. Le 21, le chien a repris son aspect normal. On sent un degré assez marqué d'empâtement de la région, sans fluctuation.

Le 30, le rein augmente de volume. La plaie est en voie de cicatrisation. Le 10 décembre, la plaie est fermée; le rein a repris son volume normal. Le chien avait été laissé de côté. Il fut sacrifié en mai. Le rein était un peu plus petit que son congénère, traversé de tractus scléreux. Il n'y avait aucune trace d'hydro, ni de paranéphrose récente ou ancienne (cette pièce a été présentée à la Société anatomique).

Exp. V. — Lapin blanc et noir marqué d'une encoche à l'oreille droite. Le 2 juillet 1902, le lapin est mis sur une table d'expérience; le rein gauche est découvert par une incision lombaire et amené dans la plaie sans lésion du péritoine. Sur la partie la plus large de la face postérieure du bassinet, je fais aux ciseaux une plaie à l'emporte-pièce, large de 3 millimètres environ.

Le 4, le lapin est très affaibli; il ne peut se tenir sur ses pattes de derrière; empâtement diffus et saillant autour du rein. Le 6 juillet, l'animal traîne encore le train de derrière, mais est sensiblement mieux.

Le 8, l'animal est sacrifié; le rein est fixé par des adhérences; le tissu cellulaire pararénal est rougeâtre, mais il ne contient pas d'urine en quantité suffisante pour être distinguée à l'examen direct.

Exp. VI. — *Plaie aseptique de l'uretère.* — Lapin gris. Le 10 mai 1902, avec l'aide de M. Boidin, interne, incision lombaire gauche, découverte du rein, section transversale et totale de l'uretère avec des ciseaux, à un centimètre du bassinet. Le 12, gonflement marqué de la région. Le 15, le gonflement persiste. Le 24, le rein a doublé de volume. On sent une tumeur nettement limitée, mobile sur les plans voisins. Aucune douleur pendant la palpation. Le 26, le rein reste gros et présente les caractères d'un rein hydronéphrotique. Le 4 juin, l'animal est sacrifié et autopsié.

L'atmosphère celluleuse périrénale a son aspect normal. Le rein est distendu par du liquide et a l'aspect d'une petite pomme. L'uretère est fermé; le bout supérieur s'est rétracté, éloigné du bout inférieur et coudé en S allongé (Pièce n° 2, présentée à la Société anatomique.)

Exp. VII. — Lapin poil orangé et blanc. Le 10 mars, incision lombaire droite. L'uretère est découvert et sectionné aux ciseaux dans le tiers de son épaisseur, à 1 centimètre au-dessous du rein. La plaie superficielle est fermée par un surjet à la soie.

Le 12, léger empâtement profond circumrénal. Le 13, cet empâtement diminue. Le 18, le lapin a repris son aspect normal.

Le 30, autopsie. L'uretère présente sur sa partie latérale un noyau scléreux, mais le conduit a une forme sensiblement normale.

Le rein a son volume; la perméabilité de l'uretère est conservée; le tissu périurétéral est induré-scléreux, mais ne comprime pas le conduit.

Exp. VIII. — Lapin blanc et noir. Le 6 mai 1902, je fais une incision lombaire droite et découvre ainsi l'uretère du même côté. Le conduit ayant été isolé, je fais une incision verticale de l'uretère. Fermeture des plans superficiels au catgut.

Le 8, léger gonflement périurétéral. Le 12, le gonflement a disparu.

Le 30 mai, le lapin est sacrifié. Pas d'épanchement périurétéral. Le tissu conjonctif est légèrement induré, mais l'uretère est perméable. Il n'y a pas de tendances à la formation d'une hydronéphrose.

Exp. IX. — Lapin blanc. Le 5 juillet, après avoir légèrement endormi l'animal, je fais sur la région lombaire gauche une incision qui m'amène sur l'uretère. Saisissant ce conduit, je pratique sur son bord gauche une fente d'un demi-centimètre de longueur. Les organes sont ensuite remis en place.

Le 6, le 7, le 8, le lapin va bien et se remet du choc opératoire.

Le 9 juillet le lapin est sacrifié. Laparotomie médiane. Je constate alors sous le péritoine un épanchement limpide, sans traces de pus, qui s'étend de la partie inférieure du rein, presque jusqu'aux limites de la vessie, soulève le péritoine en dedans jusqu'à la ligne médiane et en dehors occupe la fosse lombaire. En somme, il y a là une vraie infiltration d'urine aseptique fort étendue.

Exp. X. — Le 10 juillet, même expérience sur un lapin blanc. Après incision lombaire, section transversale totale de l'uretère gauche. Le 13, autopsie, vaste épanchement d'urine descendant le long de l'uretère; rein gros et congestionné.

Plaies infectées de l'uretère et du bassinet.

Exp. XI. — (2 fentes à l'oreille droite). Un lapin est endormi le 4 juillet 1901; le rein gauche est découvert par voie lombaire, le bassinet incisé dans une étendue notable (4 millimètres environ), puis une ligature est placée sur l'uretère à 1 centimètre plus bas. Il se développe une tumeur énorme; bientôt même la plaie lombaire s'ouvre et une grande quantité de liquide s'écoule au dehors. L'animal est sacrifié le 20 juillet. Vaste épanchement uro-hématique rétro-rénal. Cette pièce, qui a été présentée à la Société anatomique, est intéressante. En effet, le bassinet est resté largement ouvert en arrière; sa paroi antérieure vient former en avant la paroi antérieure de l'épanchement que limite en arrière le tissu cellulaire refoulé. Si on eût prélevé un fragment de la poche en avant, on eût constaté que cette paroi avait la structure du bassinet et on eût conclu à une hydronéphrose; il n'en est rien, il s'agit d'une variété mixte, variété qui a, en somme, le caractère de l'épanchement paranéphrique et doit être rangée dans la même catégorie.

Exp. XII. — Lapin blanc, une fente à chaque oreille. Le 10 juillet, découverte de l'uretère gauche. Plaie aux ciseaux de la partie terminale du bassinet et de l'origine de l'uretère. Ligature à la soie de l'uretère à 1 centimètre au-dessous de la plaie du bassinet. Le lapin meurt le 15 juillet, avec un vaste épanchement uro-purulent de la fosse lombaire.

Exp. XIII. — Lapin. Le 12 juillet, plaie de l'uretère gauche. Ligature de l'uretère un peu plus bas. Le 23 juillet, le lapin meurt. Vaste épanchement uro-purulent du côté.

Exp. XIV. — Lapin. Mars 1902. Laboratoire de Raymond Petit à l'Institut Pasteur. Le rein gauche est découvert par une incision lombaire. L'uretère est sectionné dans les deux tiers de son étendue, immédiatement au-dessous du bassinet; puis on laisse tomber dans la plaie, au voisinage de la section urétérale, 4 gouttes d'une culture atténuée de coli-bacille; reconstitution de la paroi par plans successifs.

Le lendemain, le lapin est couché sur le flanc, la respiration rapide et superficielle. Mort le soir, trente-six heures après l'opération.

A l'autopsie, aucune lésion nettement caractérisée. Nous concluons à une septicémie coli-bacillaire suraiguë.

Exp. XV. — Lapin. 15 avril. Dans le laboratoire et avec l'assistance de notre collègue et ami Raymond Petit, nous prenons un lapin; nous découvrons le rein gauche par une incision lombaire, et nous faisons, comme dans le cas précédent, une plaie latérale de l'uretère. Puis nous laissons tomber 3 gouttes d'une culture très atténuée de coli-bacille. Fermeture des plans superficiels en étages.

Le 16, le lapin paraît bien portant et semble supporter admirablement son traumatisme.

Le 17, même état.

Le 19, l'animal est malade.

Le 21, l'animal succombe. Malheureusement, le garçon de laboratoire a jeté l'animal et nous n'avons pu en faire l'autopsie. Ici encore l'infection a été trop grave et l'animal a succombé à l'intoxication générale.

Exp. XVI. — Le 10 mai, avec l'assistance de M. Boidin, interne à la Charité, je fais chez moi l'expérience suivante.

Un lapin de taille moyenne, de pelage gris, ayant été fixé sur une planche et anesthésié, je fais dans la région lombaire gauche une incision de 5 centimètres et découvre le rein. Le rein ayant été aussi peu manipulé que possible, je fais sur le bassinet une incision de 4 millimètres environ. Puis, le rein étant abandonné et ayant repris sa place, je laisse tomber au contact de la solution de continuité 4 gouttes d'une culture atténuée de coli-bacille; suture des plans superficiels en étages.

Le 11, l'animal est un peu affaissé; cependant il mange, s'écarte quand on s'approche. Le 13, l'animal, complètement remis en apparence, reprend sa vie normale. Le 15, le gonflement du flanc consécutif à l'opération s'at-

ténue. Le 20, on sent en palpant l'animal un empâtement profond. Le 24, l'empâtement s'est étendu.

Le 28, l'animal succombe rapidement, n'ayant présenté les jours précédents aucun symptôme faisant prévoir cette évolution rapide.

Le 29, autopsie. L'animal ne présente rien de particulièrement intéressant dans les régions autres que la région périnéphrétique gauche.

L'abdomen ayant été ouvert sur la ligne médiane, on constate que le péritoine prérénal gauche est soulevé par un épanchement lactescent. Cet épanchement commence au niveau du pôle supérieur du rein et s'étend parallèlement à la colonne vertébrale jusqu'à 1 centimètre et demi environ au-dessous du rein. Son bord interne est parallèle à celui du rein. Son bord externe, confondu avec celui du rein au niveau de son pôle supérieur, longe le bord externe de cet organe dans sa partie supérieure, puis s'en détache dans sa partie inférieure pour se porter en dehors.

La poche, limitée en avant par le péritoine, est fermée en arrière par la paroi lombaire. Le rein est dans cette poche accolé à la paroi antérieure. Le contenu est formé d'un liquide lactescent qui, par le repos, se divise en deux couches : l'une, inférieure, est franchement purulente, l'autre, supérieure, d'aspect urineux.

Exp. XVII. — Lapin. Le 13 juillet, incision lombaire gauche. Plaie de l'uretère. Infection avec culture de coli-bacille ancienne. Autopsie le 17. Vaste épanchement uro-purulent descendant tout le long de la paroi postérieure et gagnant la fosse iliaque.

Exp. XVIII. — Lapin orangé clair. Le 2 juillet 1902, découverte du rein gauche par une incision lombaire et isolement de l'uretère en ayant soin de ne pas léser le péritoine. A 1 centimètre du bassinet, nous incisons l'uretère en ayant soin de n'intéresser que les deux tiers de la circonférence; puis la pointe des ciseaux ayant été introduite successivement en haut et en bas dans le bout supérieur et le bout inférieur, l'uretère est fendu longitudinalement dans une étendue d'un tiers de centimètre environ.

Le 4, l'animal est bien. Le 6, il est très amaigri. Le 7, je le prends pour le palper. On sent une induration peu marquée et diffuse. Le 8, l'animal succombe. A l'autopsie, on trouve le rein gauche abaissé ; autour du rein et de l'uretère, un vaste épanchement, où le pus domine, déborde le rein de 2 centimètres en bas, de 1 centimètre en dehors.

B. — Hydronéphrose.

Il est beaucoup plus aisé de comprendre le mode d'apparition et de déterminer les conditions pathogéniques de l'hydronéphrose. L'hydronéphrose reconnaît comme cause un obstacle permanent à l'écoulement de l'urine excrétée par le rein. Dans le cas que nous étudions, cet obstacle occupe une situation variable par rapport à la

lumière du conduit urétéral. Il peut être cavitaire, pariétal, extérieur, ou constitué par un vice de position; enfin, il y a des cas mixtes dans lesquels des mécanismes divers se combinent. L'obstacle siège à une distance plus ou moins considérable du rein.

Cavitaire, l'obstacle est représenté par un caillot. Au moment du traumatisme, le rein contus saigne, le sang s'engage dans le bassinet et l'uretère et s'évacue au dehors; mais bientôt l'hémorragie se ralentit soit par suite de la rétraction des vaisseaux, soit par syncope, soit par suite de l'abondance même de l'hémorragie; le sang se coagule; cette coagulation est favorisée : par la stagnation, conséquence du diamètre relativement grand du bassinet; par le contact de la muqueuse pyélitique. Le caillot né dans le bassinet, trouvant dans le col du bassinet ou la partie supérieure de l'uretère un point rétréci, s'enclave et oblitère les voies d'excrétion.

Il faut bien le dire, l'oblitération par caillot est rarement signalée dans les autopsies. Seul, Barling (obs. XXVI) invoque sa présence, mais c'est là une interprétation; s'il croit dans son cas avoir affaire à une oblitération par caillot sanguin, il n'en a pas constaté directement la présence.

C'est pourquoi M. Ch. Monod a pu mettre en doute la réalité de ce mécanisme. Nous avons répondu plus haut aux objections de ce maître et cité les faits sur lesquels s'appuie notre conviction; nous n'y reviendrons pas; nous rappellerons seulement que pour nous, l'oblitération de l'uretère par caillot est possible dans le cas de Knox (obs. XV), de Wagner (obs. XIX), et vraisemblable dans ceux de Nathrath (obs. XXXII) et de Socin (obs. XL); que cette oblitération peut se produire, non seulement chez les malades ayant présenté des hématuries, mais encore chez ceux qui n'ont pas eu d'urine sanglante, le sang ayant pu s'écouler en faible quantité et oblitérer aussitôt l'uretère; qu'enfin, cette oblitération peut et doit provoquer des douleurs, mais que l'indolence dans l'évolution clinique de la maladie n'est pas nécessairement une preuve de non oblitération par le sang coagulé.

L'oblitération par caillot est en principe une obstruction passagère. Macéré dans l'urine, le lacis fibrillaire du coagulum se dissocie et la perméabilité se rétablit; il ne faut pas oublier cependant que le caillot peut s'infiltrer de sels calcaires et devenir le centre d'un calcul, ou provoquer une urétérite végétante ayant pour conséquence une sténose ou une oblitération de l'uretère.

Pariétal, l'obstacle résulte de la sténose ou de l'oblitération du conduit. Nous avons vu le rétrécissement cicatriciel noté par Pye Smith (obs. XVI) et Delettrez (obs. XXII); dans l'un et l'autre cas,

l'évolution fut lente : deux ans, dans le cas de Pye Smith, cinq à six ans, dans celui de Delettrez ; c'est bien là la marche progressive d'un rétrécissement scléreux. Cette évolution d'un conduit traumatisé, infiltré de sang, n'a rien de particulier à l'uretère. Inutile d'y insister.

Expérimentalement, nous avons vu l'oblitération progressive de l'uretère se constituer à la suite de la section transversale totale de ce conduit; la circonférence du bout supérieur sectionnée bourgeonne; les bourgeons charnus s'unissent et finissent par oblitérer l'uretère. Le fait est important. Les classiques admettent que la rupture transversale de l'uretère est une des causes pour ainsi dire fatales d'épanchement paranéphrique; nous voyons qu'il n'en est rien; par un phénomène singulier, c'est l'oblitération de l'uretère qui se produit. Comme il est difficile d'admettre que le rein cesse de sécréter, il faut supposer que l'urine est résorbée par le tissu cellulaire à mesure qu'elle s'écoule de l'uretère. Ceci ne peut se produire qu'avec une évolution aseptique, et cette constatation nous confirme dans notre pathogénie des épanchements paranéphriques. D'ailleurs, la rupture totale n'est pas fatalement suivie d'hydronéphrose. Il peut également se produire un épanchement paranéphrique. Le fait a été observé une fois; ici il y eut, après le traumatisme, de la fièvre. Cette infection, qui a empêché la réunion *per primam* de la surface de section urétérale, est, nous le répétons, la cause de l'épanchement paranéphrique.

Extérieur, l'obstacle est formé par des brides du tissu cellulaire périurétéral, par des indurations, des callosités tenant à une infiltration chronique du même tissu; nous avons vu que ce mécanisme avait été noté par Fenger (obs. XXIII), Lépine (obs. XVII), Bartlett (obs. XXV), Nathrath (obs. XXXII), Le Dentu. C'est, semble-t-il, le mécanisme le plus souvent observé. Le tissu cellulaire périurétéral, atteint par le traumatisme, infiltré de sang, infecté peut-être par le bacterium coli ou l'urine qui transsudent grâce à la désorganisation des tissus, s'œdématie, s'indure et se rétracte. L'origine traumatique explique son siège au voisinage du rein. Quand l'uretère est enclavé dans une gangue fibreuse, il y a sclérose, c'est-à-dire un processus à marche lente; il dura des années dans le cas de Lépine, trente-quatre ans dans le cas de Fenger; mais les brides inflammatoires se développent beaucoup plus rapidement : trois mois dans le cas de Nathrath et dans celui de Le Dentu. Dans le cas de Barker, il semble que les deux phénomènes se soient combinés; il y a d'abord un premier gonflement qui apparaît le troisième mois et reste limité, puis, deux ans après, une sclérose qui amène une exagé-

ration de la rétention. On peut se demander s'il ne peut y avoir aussi des cas dans lesquels il y a d'abord une infiltration de l'urine dans le tissu cellulaire (l'épanchement paranéphrique), puis résorption, sclérose, dilatation de l'uretère et du bassinet derrière l'obstacle.

L'oblitération est parfois la conséquence d'un *vice de position*; l'uretère est coudé; la partie de la paroi qui répond à la concavité de la coudure forme un angle, un éperon que le courant urinaire chasse devant lui et applique contre la paroi opposée, à la manière d'une valvule, d'où l'oblitération des voies d'excrétion. Cet obstacle paraît rare. On peut supposer la coudure dans le cas de Wagner (obs. XIX), car on vit la tumeur disparaître quelque temps après l'incision de la poche, brusquement, et seul, un obstacle passager peut disparaître avec cette brusquerie. De même, Le Dentu (obs. XXVIII) a vu une hydronéphrose par rein mobile. Le mécanisme est le même; ici encore il se constitue une valvule produisant la rétention.

Enfin, nous avons dit qu'il peut y avoir des *cas mixtes*. Nous en avons un bel exemple dans l'observation de Schede (obs. XXXI). Chez un malade, Schede a observé un rétrécissement constitué par des callosités du tissu cellulaire périurétéral; derrière cet obstacle, le bassinet distendu irrégulièrement formait une poche qui descendait le long de l'uretère vers le petit bassin et le comprimait au-dessous de l'obstacle.

En résumé, il semble que les hydronéphroses soient surtout consécutives aux lésions de l'uretère. Peut-être le siège du traumatisme joue-t-il un rôle dans l'évolution de la maladie dans un sens ou dans l'autre, les lésions du bassinet produisant surtout les épanchements paranéphriques, celles de l'uretère les hydronéphroses.

(*A suivre.*)

REVUE DES SOCIÉTÉS SAVANTES

SOCIÉTÉ DE CHIRURGIE DE LYON.

Séance du 9 juillet 1903. — *Présidence de M. Gayet.*

Thrombose de la veine mésentérique.

M. Villard. — Je vous présente une pièce anatomique qui représente une veine mésentérique thrombosée. La malade, âgée de quarante-cinq ans, était entrée il y a trois jours dans le service pour contusions de l'abdomen (coups de pied de son mari). Symptômes péritonéaux; matité à concavité supérieure dans la partie inférieure de l'abdomen. Pouls à 100. J'hésitai entre épanchement sanguin par hémorragie d'un viscère contus, et péritonite localisée dans la portion sous-ombilicale. Le lendemain matin, je devais opérer la malade; elle succomba dans la nuit. L'autopsie révéla la thrombo-phlébite de la veine mésentérique supérieure; coloration violacée de l'intestin; œdème hémorragique du mésentère; ascite sanglante. Dans la lumière de l'intestin, hémorragie abondante. — Dans la région pancréatique, on sentait une infiltration œdémateuse et, en disséquant, on trouvait la phlébite se continuant jusque dans la veine porte.

Cette malade avait été opérée trois fois par M. Jaboulay (deux trépanations successives, et laparotomie pour splénomégalie).

Fracture de jambe mal consolidée. Enchevillement et ligature.

M. Vial. — Je vous présente un jeune soldat qui fut atteint, à la suite d'un coup de pied de cheval, d'une fracture des deux os de la jambe au tiers inférieur.

Ce malade était envoyé à l'hôpital militaire pour retard et vice de consolidation. La radiographie montrait que le fragment supérieur du péroné s'était soudé au fragment inférieur du tibia, les autres fragments étant libres et flottants. La marche était impossible.

Le 28 mars, je fis en m'aidant de la radioscopie, des tentatives de réduction, mais sans résultat. Quelques jours après, j'endormis le malade et essayai encore vainement de réduire. Immédiatement je fis l'intervention sanglante suivante : incision longitudinale, libération et mise en place des fragments, enchevillement du tibia au moyen d'une cheville en os de veau, consolidé par une ligature en cadre au fil d'argent.

Suites simples; aucune infection. La radiographie montre que la correction s'est maintenue. Quarante jours après, ablation de la gouttière plâtrée. Le col n'est pas volumineux, ni douloureux; le malade marche; son articulation tibio-tarsienne s'est assouplie; il y a 1 centimètre de raccourcissement; presque pas de claudication.

Cependant, à la suite de massages un peu trop vigoureux, il s'est fait une petite excoriation superficielle au-devant du cal.

Cancer total de la vessie.

M. LATARJET, interne, présente au nom de M. ROCHET une pièce anatomique : cancer de la vessie avec énormes adénopathies iliaques et lombaires. Ce malade avait vingt-huit ans; la maladie avait débuté il y a dix-huit mois. Il y a deux mois, M. Rochet pratiqua une opération palliative contre les hématuries : taille sus-pubienne. A l'autopsie, noyaux secondaires dans les poumons. Toute la vessie était remplie de masses dégénérées polypiformes (au microscope, épithélioma pavimenteux); les uretères étaient comprimés par les ganglions, d'où distension rénale double et pyonéphrose.

M. FOCHIER lit un rapport sur le travail de M. COMMANDEUR, à l'appui de sa candidature au titre de membre titulaire.

M. TIXIER lit un rapport sur un mémoire de M. GÉRAULD, à l'appui de sa candidature au titre de membre correspondant.

ÉLECTIONS.

M. Vincent est nommé vice-président. M. Commandeur est nommé membre titulaire. MM. Rey (d'Alger), et Gérauld (de l'armée) sont nommés membres correspondants.

Séance du 16 juillet 1903. — *Présidence de M. Gayet.*

Fracture de l'astragale.

M. DESTOT présente un malade qui, sautant de sa voiture il y a cinq mois, se heurta le pied contre un morceau de bois; le pied tourna en dedans; impotence, gonflement, douleurs. Repos au lit pendant trois semaines, massage. Actuellement, une question de responsabilité pécuniaire est intervenue, et le malade a vu plusieurs médecins qui ont conclu à la simulation. La radiographie m'a permis de reconnaître un trait de fracture très minime sur le corps de l'astragale. Actuellement, il y a un peu de limitation des mouvements et un peu d'épaississement de la malléole externe; cliniquement, on est amené à croire qu'il exagère son impotence. Seule, la radiographie permet de reconnaître la cause de l'arthrite persistante. C'est de là que ce cas tire son intérêt.

M. FOCHIER demande si les constatations de M. Destot lui paraîtraient de nature à indiquer une intervention?

M. DESTOT. — J'aurais ce malade à traiter, je lui proposerais immédiatement l'astragalectomie; car il est destiné à attendre dix-huit mois à deux ans l'ankylose qui mettra fin à son arthrite.

M. DURAND. — On ne peut en général faire un pronostic de traumatisme de l'arrière-pied sans radiographie.

Quant aux indications qu'en tire M. Destot, elles me paraissent bien radicales. J'ai soigné l'an dernier un malade atteint de fracture intra-articulaire de l'astragale qui marchait bien et sans souffrances dans les délais normaux de consolidation. Si j'avais à intervenir, j'essayerais plutôt une opération conservatrice, l'extirpation du fragment déplacé seulement. Mais si d'ici quelque temps l'impotence persistait, l'astragalectomie serait évidemment de mise.

M. Destot. — Lorsqu'il existe des fractures combinées, astragale et tibia, par exemple, on obtient souvent de bien meilleurs résultats que dans les cas de fracture limitée à un seul os; c'est un fait paradoxal que j'ai constaté.

Fracture du maxillaire inférieur. Suture.

M. Vialle présente un jeune artilleur atteint de fracture du maxillaire à l'union du corps et de la branche montante, par cause directe (coup de poing). — Il y avait chevauchement des fragments. La réduction ne put se maintenir, même avec un appareil construit spécialement sur le type de l'appareil de Kingsley. Suture osseuse neuf jours après l'accident, faite en X avec un fil d'argent. Les suites furent bonnes; la réduction se maintint bien, et le malade sortit guéri trois mois plus tard.

La suture tire ses indications des grandes difficultés de maintenir la réduction, de l'absence de dents en nombre et en situation convenables pour l'application des appareils ou de la ligature.

M. Commandeur demande si la réduction ne s'obtenait pas dans l'attitude bouche ouverte que préconise M. Martin?

M. Vialle. — La réduction se produisait bien, mais il était impossible de maintenir cette attitude par le coin de liège préconisé par M. Martin, faute de point d'appui; du reste, cette attitude est très pénible pour le malade.

M. Commandeur. — Cette gêne disparaît vite, les malades s'habituent facilement; du reste, il suffit de garder l'attitude pendant plusieurs périodes de la journée, en laissant des intervalles de repos. L'absence de point d'appui est évidemment un meilleur argument contre ce procédé.

M. Durand. — J'ai échoué dans un cas par la suture osseuse, et mon malade guérit avec une simple gouttière buccale faite par M. Martin; la prothèse est donc parfois supérieure en puissance même à la suture. Quant à la méthode bouche ouverte, c'est un procédé de mobilisation et non d'immobilisation. Il faut même mobiliser souvent les fragments. J'ai eu un excellent résultat éloigné de cette méthode. La suture n'a donc que de très rares indications.

M. Vialle. — Le siège de la fracture, dans mon cas, était tel que je ne vois pas comment l'appareil prothétique eût pu s'appliquer. Je crois aussi que la suture reste insuffisante si on ne l'aide pas d'une attelle plâtrée externe.

Séance du 23 juillet 1903. — *Présidence de M. Gayet.*

M. Fochier présente les pièces anatomiques provenant d'une hystérectomie abdominale, qui montrent l'influence de la grossesse sur le dévelop-

pement des fibromes. Dès les premiers jours de sa grossesse, la malade présenta des douleurs tellement vives qu'il fallut l'opérer. Sur la coupe de la pièce, on voit le fibrome encapsulé, nettement séparé de la cavité utérine, ayant pris une teinte jambon avarié, sombre, indiquant le développement d'une stase veineuse, d'une imminence de gangrène.

L'hystérectomie subtotale eut des suites très simples.

Désenclaveur pour fibromes.

M. Albertin présente un désenclaveur pour l'hystérectomie abdominale en cas de fibrome. Il y a déjà une série de ces instruments, de Doyen, de Delagénière. Ces instruments dérapent parfois parce qu'ils n'ont qu'une tige spiroïde; j'ai utilisé un double tour de spire comme dans le tire-bourre des chasseurs. On commence par passer l'instrument à travers un tampon de gaze, et, en le vissant sur l'utérus, on obtient ainsi une compression des orifices d'entrée. On peut avoir des désenclaveurs de grosseurs différentes.

M. Condamin. — J'ai utilisé cet instrument, et j'avoue avoir dû l'abandonner. Avec un tire-fibrome étroit, on arrache tout; si on emploie un tire-fibrome plus volumineux, on a énormément de peine à le faire pénétrer, surtout en cas de fibrome un peu dur.

M. Fochier. — Si le tire-fibrome est trop enfoncé, on se bute à un inconvénient, c'est l'impossibilité de fléchir le fibrome pour le rabattre sur le pubis. Il ne faut donc pas que ces instruments aient trop de longueur.

M. Albertin. — J'accepte une partie des critiques de M. Condamin; le petit modèle est insuffisant. Mais les gros désenclaveurs sont très utiles. J'ai, pour le motif indiqué par M. Fochier, fait construire un instrument de moindre longueur. Le grand avantage de mon appareil est d'empêcher le suintement très gênant qui provient des orifices d'entrée, tout en donnant une prise solide.

Anévrysme poplité. Ablation du sac.

M. Durand présente une malade de MM. Pollosson opérée par ce dernier d'un anévrysme de la poplitée par l'ablation du sac. A l'entrée à l'hôpital, la tumeur existait depuis cinq à six mois; elle siégeait à la partie toute inférieure du creux poplité, avec battements, souffle, réductibilité. En décembre 1902, extirpation du sac. Aujourd'hui la malade est guérie.

De l'hystérectomie abdominale totale dans le cas de grossesse compliquée de tumeurs de l'utérus.

M. Commandeur. — En mon nom et en celui de M. Fochier, je désire présenter quelques considérations sur l'hystérectomie abdominale totale dans le cas des complications néoplasiques de la grossesse. Je rapporterai l'observation d'une jeune femme, L..., 4-pare, arrivée au terme de sa grossesse, qui me consulta pour quelques troubles abdominaux.

En pratiquant le toucher, je trouvai au niveau du col une masse dure, qui occupait toute la région cervicale, sauf une petite portion présentant

la mollesse spéciale à la grossesse. Depuis quelques mois, perte d'appétit, amaigrissement, pertes rosées très peu marquées; douleur dans le ventre, à droite.

On décida de pratiquer l'opération césarienne suivie de l'extirpation totale de l'utérus. La césarienne fut pratiquée très simplement; l'enfant fut retiré vivant; puis, ligature élastique provisoire, extirpation de l'utérus avec ligatures méthodiques des pédicules vasculaires; l'utérine droite fut un peu difficile à lier, la tumeur englobant l'uretère. Il fallut réséquer un segment de ce conduit.

Suites opératoires remarquablement simples.

Sur la pièce, on pouvait voir la tumeur pénétrant jusque dans l'étage inférieur du ligament large; au microscope, on voit des boyaux épithéliaux semblant infiltrer les lymphatiques du col.

Le moment de l'intervention en pareil cas est encore discuté; les Allemands font la césarienne vaginale au terme de la grossesse.

Les résultats de l'hystérectomie abdominale totale en pareil cas montrent cette opération sensiblement supérieure; la césarienne seule a 70 p. 100 de morts, l'opération de Porro, 75 p. 100; l'hystérectomie abdominale totale, 37 p. 100.

Si l'on tient compte de la gravité de l'affection, on est autorisé à tenter la cure radicale par l'opération qui réalise la plus large exérèse.

Pour les cas de grossesses compliquées de fibromes, le nombre des hystérectomies totales est de 50 cas avec 5 morts. Ces 10 p. 100 de morts sont un meilleur résultat que celui du Porro (50 p. 100 de mortalité). 16 cas ont été opérés à terme; dans 5 cas, l'enfant était mort. L'opération césarienne n'aggrave nullement l'opération dans le cas où l'enfant est vivant, car la mortalité est la même dans les 2 cas.

Il semble donc que l'hystérectomie abdominale totale doit être préférée dans tous ces cas à l'opération de Porro. On doit la pratiquer autant que possible pendant les derniers jours qui précèdent le terme.

M. Fochier. — Je désire ajouter, au point de vue technique, que le procédé d'hystérectomie à choisir est le procédé par étages, avec ligatures méthodiques. J'ai été frappé de la facilité de la recherche de l'utérine dans ces cas de grossesse; la gaine des vaisseaux présente une infiltration œdémateuse qui permet de les découvrir très aisément. Dans ce dernier cas, l'envahissement de l'uretère a compliqué un peu les choses; j'ai dû, après section, mettre le bout postérieur en communication avec le vagin. Mais, en somme, l'opération est facile en cas de grossesse. Je crois que le Porro a vécu, sauf en cas d'urgence, de chirurgie rurale; en somme, ce n'est plus qu'un procédé de nécessité.

G. Gayet.

BIBLIOGRAPHIE

Glossaire médical; par **L. Landouzy** et **F. Jayle**. — Paris, C. Naud, 1902.

La valeur d'un glossaire ne se juge pas au premier abord, après l'avoir feuilleté, mais bien après en avoir fait quelque peu usage. On peut dès lors se rendre compte combien celui-ci sera précieux pour tous les travailleurs, maîtres, élèves et praticiens.

En dehors de toutes les expressions médicales courantes que contient ce volume, il indique (et c'est là ce qui en fait l'intérêt tout spécial) d'une part, une série de *noms d'hommes* appliqués aux maladies diverses, aux procédés opératoires, aux instruments chirurgicaux, aux méthodes techniques de laboratoire; d'autre part, un nombre considérable de *néologismes scientifiques* dont la création a été la conséquence du développement des sciences nouvelles.

Nous ne discuterons pas ici les avantages et les inconvénients de l'apparition d'un si grand nombre de noms propres attachés à la désignation des maladies, des méthodes thérapeutiques ou des appareils. Peut-être est-ce là, comme on l'a soutenu, une déviation des règles de la nomenclature scientifique, embrouillant la nosographie et rendant difficile la langue médicale. Peut-être, en revanche, doit-on tenir compte de la grande brièveté de langage que permettent ces appellations.

Quoi qu'il en soit, cette nomenclature par noms propres prend une extension chaque jour plus considérable. C'était faire œuvre utile que de réunir dans un glossaire ces noms, qui pour la plupart sont ceux de contemporains.

En ce qui est des *néologismes* correspondant aux sciences nouvelles, telles que bactériologie, sérothérapie, opothérapie, radiologie, etc., les auteurs n'ont pas hésité à leur faire une large place, « comprenant qu'une langue n'est *vivante* qu'à la seule condition d'avoir, entre autres propriétés caractéristiques de la vie, la faculté de s'adapter aux milieux, et surtout la propriété d'accroissement facile ».

Le grand inconvénient de cet accroissement est dans l'ignorance où l'on se trouve parfois du terme nouveau, ignorance d'autant plus pénible que le mot nouveau ne peut être trouvé dans aucun dictionnaire.

Disons enfin le grand rôle que jouent les figures dans le livre qui nous occupe, tantôt fixant les traits d'un de ceux dont on aime à connaître le visage, tantôt facilitant la description de quelque instrument, procédé opératoire, disposition anatomique nouvellement étudiée, telle que celle des nombreuses fossettes péritonéales.

Le *Glossaire médical* est un ouvrage dont le besoin se faisait sentir. Pour rester au courant de tout ce qui est scientifiquement nouveau, il sera nécessaire sans doute d'y faire bientôt de nombreuses additions.

E. Reymond.

L'EXTIRPATION DU CANCER DU SEIN; par le Dr **Mériel**. — Paris, 1903, Maloine.

L'auteur résume dans un premier chapitre les nouvelles recherches anatomiques qui intéressent plus particulièrement le chirurgien pratiquant l'exérèse d'une tumeur du sein.

Puis, après avoir passé en revue les anciennes méthodes chirurgicales qui n'ont qu'un intérêt historique, il aborde la technique nouvelle et étudie successivement les procédés de Moore, de Halsted, de Willy-Meyer, de Kocher, de Rotter, d'Arbuthnot Lane, de Forgue, de Cestan, etc.

Le désir d'être complet a nécessairement conduit l'auteur à décrire en détail une série de procédés différant peu les uns des autres. D'autre part, afin de comparer ces procédés, il étudie à nouveau chacun des temps opératoires: incisions cutanées, curage axillaire et sus-claviculaire, autoplasties. Il nous parle de l'évidement du médiastin antérieur et de l'ablation des prolongements intrathoraciques de la tumeur, nous dit les avantages qu'il trouve personnellement à franchir la clavicule et à pratiquer l'évidement du creux sus-claviculaire; peut-être, à propos de la clavicule, eût-il été intéressant de grouper les divers procédés de section et de résection employés en pareil cas et restant jusqu'ici mal connus.

Vient ensuite l'étude d'accidents opératoires auxquels il est bon de songer, celle des suites de l'intervention, des résultats éloignés dont la statistique paraît en faveur des opérations étendues, au cours desquelles on sait largement sacrifier peau, graisse, muscles et lymphatiques.

L'opération aurait chance de devenir curative en enlevant le mal *d'une façon démesurée*; peut-être alors au milieu des parenchymes, une phagocytose énergique réduira-t-elle à néant les quelques embolies cancéreuses ayant, malgré tout, échappé à l'exérèse.

E. REYMOND.

SUR LA LIGATURE DE LA VEINE CAVE INFÉRIEURE; *Étude expérimentale*; par le Dr **François Purpura**, assistant à la clinique de chirurgie opératoire de l'Université royale de Palerme, dirigée par le professeur Iginio Tansini. — Palermo, Tipografia Matematica, 1903.

L'auteur a été amené à étudier expérimentalement la ligature de la veine cave inférieure, sur les conseils de son maître, le professeur Iginio Tansini. Il s'est inspiré aussi d'une opération très hardie, exécutée par le professeur Bottini.

Ce dernier, en effet, en extirpant un sarcome des ganglions lymphatiques prévertébraux, enleva une portion de la veine cave ascendante, adhérente à la tumeur. Il obtint la guérison de son opérée.

L'absence d'une portion de ce vaisseau fut constatée à l'autopsie, trois ans après, lorsque la malade succomba à l'hôpital de Pavie, aux suites d'une tuberculose pulmonaire. La résection d'une partie de la veine cave inférieure, résection suivie de succès, ne se rencontre pas dans l'histoire de la chirurgie.

Ce qui fait donc l'intérêt de l'étude du Dr F. Purpura, c'est la recherche

des conditions de possibilité de l'occlusion d'un pareil vaisseau dans l'organisme humain.

L'auteur rapporte tout au long l'observation de Bottini; il cite ensuite un cas de Turretta, où, à la suite d'une plaie par projectile de guerre, on pratiqua, pour tarir une hémorragie, la ligature de la veine cave inférieure et des deux veines iliaques communes; le malade mourut cinq heures après l'intervention.

Passant ensuite en revue tous les cas médicaux où l'on a noté l'oblitération de la veine cave ascendante, l'auteur recherche la façon dont la circulation supplémentaire peut s'effectuer.

Entrant dans le domaine expérimental, il énumère les 44 ligatures qu'il a pratiquées chez des chiens. Celles-ci ont été suivies de mort 20 fois seulement.

Il en conclut que, dans certains cas, chez les chiens et chez les chiennes :

1° La vie est possible après ligature de la veine cave inférieure en un point quelconque de l'union des veines iliaques primitives aux veines sus-hépatiques; l'existence est plus difficilement conservée, si la ligature est faite au-dessus des veines rénales.

2° La sténose de la veine cave prépare un terrain favorable à son oblitération absolue;

3° Si l'oblitération se trouve immédiatement au-dessous des veines rénales, la fonction de compensation s'effectue par les veines extra-rachidiennes antérieures, par l'utéro-ovarique gauche, par les urétériques, et aussi par les veines des parois abdominales et par la mésentérique inférieure. Si l'oblitération se trouve au-dessus des veines rénales, la circulation est rétablie par les vaisseaux appartenant à la veine, au parenchyme et à la capsule des reins, par les veines extra-rachidiennes antérieures, par celles des parois abdominales et la mésentérique inférieure;

4° Il en est de même dans l'organisme humain. Une sténose de la veine cave inférieure prépare des conditions favorables à l'oblitération absolue du vaisseau.

L'auteur termine par un index bibliographique et quatre figures photographiques avec notes explicatives.

M. Péraire.

Chirurgie des ovaires et des trompes; par **A. Monprofit**, professeur de clinique chirurgicale à l'École de médecine, chirurgien de l'Hôtel-Dieu d'Angers. Préface du professeur Terrier. — Paris, Institut international de bibliographie scientifique, 1903.

La marche suivie par M. Monprofit au cours de son ouvrage est certes inattendue. Dans une première partie, il traite des *anciennes opérations conservatrices* sur les ovaires et les trompes, dans une seconde partie, des *opérations conservatrices* non plus anciennes mais *modernes*; enfin, la troisième partie est consacrée aux *opérations radicales* sur les annexes.

On pourrait voir là, de prime abord, trois étapes successives des progrès

chirurgicaux; il n'en est rien. Les deux premières parties, loin de se compléter, s'opposent : l'une décrit la chirurgie d'autrefois, l'autre celle de demain. Les opérations conservatrices anciennes sont celles que le chirurgien pratiquait parce qu'il n'osait pas les faire radicales; elles sont partielles et incomplètes.

Par la suite, le chirurgien s'enhardit; il opère plus largement, il enlève non seulement tout ce qui lui semble malade, mais a tendance à ne pas laisser telle partie des organes génitaux devenue inutile : c'est l'ablation totale.

Enfin, dans une troisième période dans laquelle nous entrons (et qui correspond à la 2e partie de l'ouvrage de M. Monprofit), le chirurgien, mieux outillé et ayant plus ample connaissance des lésions pathologiques, cherche à ne plus sacrifier aussi délibérément les annexes utérines; il a recours aux opérations conservatrices qui ont pour but de sauvegarder les fonctions physiologiques de l'organe, tout en faisant disparaître les lésions dont il est atteint.

M. Monprofit était d'autant mieux désigné pour étudier ces opérations conservatrices que déjà, en 1888, dans sa thèse, il en signalait l'importance. « Cette nouvelle thérapeutique, disait-il, n'a été expérimentée qu'un trop petit nombre de fois pour qu'on puisse la juger; mais il est certain que l'ablation, telle qu'elle est pratiquée maintenant, sera modifiée dans ce sens. »

L'auteur étudie donc successivement les interventions conservatrices tentées par la voie abdominale ou la voie utéro-vaginale. Les premières sont les plus intéressantes; c'est parmi elles que nous trouvons, entre autres, les *greffes de l'ovaire* (greffes péritonéales, intraorganiques, sous-cutanées), *l'oophoropexie*, le *massage ovarien*, imaginé par l'auteur; — et, parmi les opérations sur les trompes, le *cathétérisme* de celles-ci, le *drainage salpingien*, la *salpingotomie exploratrice*, la *salpingoplastie*, la *salpingostomie* terminale, latérale, inguinale; enfin, les *sections abdominales des trompes* avec ou sans résection.

Beaucoup de ces opérations ne sont encore que des tentatives; il était du moins du plus grand intérêt, en les groupant méthodiquement, de pouvoir les comparer.

En ce qui concerne la 3e partie du volume (opérations radicales sur les annexes), disons seulement que l'auteur a su décrire clairement les méthodes diverses, sans tomber toutefois dans la fastidieuse énumération des procédés qui ne méritent pas d'être distingués les uns des autres.

E. Reymond.

JOURNAUX RUSSES

БОЛЬНИЧНАЯ ГАЗЕТА БОТКИНА.

(GAZETTE DES HÔPITAUX DE BOTKINE)

ANNÉE 1902.

Articles chirurgicaux.

N° **3.** — Lounine. *Les hémorrhagies consécutives à l'ablation de la glande naso-pharyngienne.*

N° **12.** — V.-P. Joukowski. *Quatre cas de hernies cérébrales congénitales.*

N° **13.** — B.-N. Kholtzoff. *Un cas d'hématurie par suite de contusion de la vessie.*

Nos **15, 16.** — L.-V. Soboleff. *Sur les conséquences de l'ablation d'un rein dans l'organisme.*

V.-P. Joukowski. *Quatre cas de hernies cérébrales congénitales* (suite et fin).

N° **18.** — L.-V. Soboleff. *Sur les conséquences de l'ablation d'un rein sur l'organisme* (suite).

N° **19.** — B.-K. Finkelstein. *Des plaies pénétrantes du thorax.*

L.-V. Soboleff. *Sur les conséquences de l'ablation d'un rein sur l'organisme* (suite).

N° **20.** — L.-V. Soboleff. *Sur les conséquences de l'ablation d'un rein sur l'organisme* (suite et fin).

N° **21.** — B.-P. Routchinski. *Cas de rupture spontanée du cœur.*

B.-K. Finkelstein. *Des plaies pénétrantes du thorax* (suite).

N° **22.** — B.-P. Routchinski. *Cas de rupture spontanée du cœur* (suite et fin).

B.-K. Finkelstein. *Des plaies pénétrantes du thorax* (suite).

N° **26.** — Fedoroff. *Contribution à l'étude de la grossesse extra-utérine.*

Nos **25, 26, 27, 28.** — Finkelstein. *Les plaies pénétrantes du thorax* (suite et fin).

N° **32.** — Falkner. *Le dermatol comme antiseptique.*

N° **35.** — Diatchenko. *Sur les causes de néoplasme du péritoine.*

N° **42.** — Libik. *Deux cas de blessure de la plèvre.*

N° **43.** — Lampsakoff. *Un cas de brûlure par courant électrique de la tête, de la main et de l'épaule droites.*

N° **51.** — Zaousaïloff. *Appareils nouveaux pour la désinfection.*

РУССКІЙ ВРАЧЪ.

(LE MÉDECIN RUSSE)

ANNÉE 1902.

Articles chirurgicaux.

N° **3.** — TURNER. *Sur la manière simple de reconnaître un pied plat.*

N° **4.** — BELIAMINOFF. *De la photothérapie, par le procédé de Finsen, basée sur des recherches cliniques.*

TURNER. *De la luxation antérieure de l'épaule, compliquée d'arrachement de la grosse tubérosité de l'humérus.*

N° **5.**—CHOLTZOFF. *Du traitement des rétrécissements de l'urètre par l'électrolyse.*

N° **6.** — FEDOROFF. *Sur le traitement chirurgical des affections de l'œsophage en général.*

GREKOFF. *Sur les causes des ankyloses des deux articulations coxo-fémorales.*

N° **12.** — FINKELSTEIN. *Des plaies pénétrantes du péritoine.*

N° **13.** — BATONÏEFF. *Un cas de fistules doubles et externes du cou, de nature congénitale, chez un homme adulte. Leurs rapports avec les fistules des espaces intercostaux.*

PHÉNOMÉNOFF. *Du traitement chirurgical des fibromes.*

FINKELSTEIN. *Des plaies pénétrantes du péritoine* (suite).

N° **14.** — GOUBAREFF. *Sur le traitement de l'inflammation des annexes par les injections intra-utérines.*

N° **15.** — ZIKOFF. *Résection du genou, sans raccourcissement du membre.*

FINKELSTEIN. *Des plaies pénétrantes du péritoine* (suite).

N^os **16, 17, 18.**—FINKELSTEIN. *Des plaies pénétrantes du péritoine* (suite et fin).

N° **20.** — ROSTOWTZEFF. *De la périthyphlite chez les femmes.*

N° **22.** — ROSTOWTZEFF. *De la périthyphlite chez les femmes* (suite et fin).

N° **23.** — POSNER. *Quelques remarques sur le mode de traitement de la prostatite chronique.*

N° **28.** — GEDROÏTZ. *Dix-neuf cas de cure radicale de hernie crurale opérés d'après le procédé de Roux, de Lausanne.*

N° **30.** — FÉDOROFF. *De la stérilisation du catgut.*

GEDROÏTZ. *Dix-neuf cas de cure radicale de hernie crurale, opérés d'après le procédé de Roux de Lausanne* (suite).

N° **31.** — GEDROÏTZ. *Dix-neuf cas de cure radicale de hernie crurale, opérés d'après le procédé de Roux, de Lausanne* (fin).

N° **33.** — GROUZIEFF. *De la stérilisation du catgut par la chaleur sèche.*

N° **34.** — AOUÈ. *De la restauration du nez par les injections de paraffine.*

N° **35.** — LIVOFF. *Sur la pathologie des trompes de Fallope.*

N° **37.** — HAGEN-THORN. *Sur quelques phénomènes cliniques de l'appendicite et de leur importance.*

N° **39.** — ANOUFRIEFF. *Sur l'ablation des annexes par la voie vaginale.*

N° **40.** — ANOUFRIEFF. *Sur l'ablation des ovaires par le vagin.*

N° **41.** — CHAOD. *Les causes des opérations faites sur la cornée d'après Scott.*

N° **42**. — Crever. *Onze cents opérations de cataracte.*

N° **43**. — Zabloudowski. *Sur le traitement des affections des annexes.*

Anoufrieff. *Sur l'ablation des ovaires par le vagin* (suite et fin).

N° **44**. — Ratimoff. *De la récidive tardive des néoplasmes en général.*

Sousloff. *Sur la hernie s'invaginant dans une des enveloppes du testicule, et de la cause de cette invagination.*

N° **45**. — Kondracheff. *Du phlegmon ligneux du cou.*

Sousloff. *Sur la hernie s'invaginant dans une des enveloppes du testicule, et de la cause de cette invagination.*

N° **47**. — Martin. *De la tuberculose de l'appareil génital de la femme.*

Poussepa. *Des lésions traumatiques de la colonne vertébrale dans la région cervicale.*

N° **50**. — Weber. *De l'opération césarienne et de l'hystérectomie vaginale dans les cas de néoplasmes du col de l'utérus à la fin de l'accouchement.*

ИРУРГІЯ

(LA CHIRURGIE)

Juillet à décembre 1902.

N° **67**. — Juillet 1902.

D.-J. Tatarinoff. — *Le traitement de la péricardite purulente.*

O. Jutchewitch. — *Du rétrécissement de l'intestin.*

F.-A. Alexandroff. — *Du rétrécissement de l'intestin après la laparotomie.*

V.-J. Gedroïtz. — *Vingt-deux cas de hernie inguinale opérés d'après le procédé du professeur Roux.*

B.-L. Gordon-Klatzko. — *Les causes de la rupture de l'urètre.*

N° **68**. — Août 1902.

N.-I. Napalkoff. — *De la narcose par le brome-éthyl-chloroforme.*

A.-M. Orlowsky. — *Sur les causes rares, de nature chirurgicale, dans les complications de l'influenza.*

M.-V. Dempel. — *Observation de retour de la voix après ablation d'un fibrome des cordes vocales dans la tuberculose laryngée.*

L.-A. Divavin. — *Sur les opérations pratiquées dans l'affection de Graves.*

V.-K. Trophimoff. — *De la cause des tumeurs primitives des côtes.*

V.-I. Cemionowitch. — *Sur les tumeurs de la paroi antérieure de l'abdomen.*

D.-E. Gorochoff. — *De l'amputation du membre supérieur gauche avec désarticulation, dans un cas d'ostéosarcome de l'épaule.*

N° 69. — Septembre 1902.

PROF. DIAKONOFF. — *Quelques mots sur la greffe dermo-épidermique d'après le procédé de Thiersch.*

C.-B. KAUFMANN. — *De la prothèse dans les greffes, selon la méthode de Gersuny.*

A.-B. BEKETOFF. — *Sur les causes de l'obstruction des viscères en général.*

G.-A. JASTREBOFF. — *De l'hypertrophie de la prostate chez les vieillards; son importance dans la pathologie des maladies génito-urinaires.*

C.-F. TSCHIJ. — *Du traitement opératoire des luxations en général.*

C.-C. ABRAMOFF. — *Sur les causes de la tuberculose ascendante dans les affections des voies génito-urinaires.*

N° 70. — Octobre 1902.

V.-M. PLATONOFF. — *De l'anesthésie rachidienne.*

V.-M. TSCHEKAN. — *Sur la chirurgie des tumeurs du poumon (sarcomes). Leur généralisation dans les ganglions du pli de l'aine. — Résection du poumon. — Extirpation des ganglions.*

V.-P. JOUKOWSKY. — *Du rétrécissement congénital de l'intestin (quatre cas chez les enfants). Rétrécissements du duodénum, du côlon transverse, de l'intestin grêle, du côlon descendant, du rectum.*

C.-P. FEDOROFF. — *Sur les causes des tumeurs abdominales.*

N.-V. ALTONKOFF. — *Sur la longueur anormale de l'appendice vermiculaire.*

V.-V. CHELEPOFF. — *Sur la fracture du calcanéum.*

N° 71. — Novembre 1902.

V.-A. STOROJENKO. — *De la stérilisation par un appareil à haute pression et à température élevée.*

C. SPASOKONKOTZKY. — *De la sténose pylorique et son traitement opératoire.*

M.-B. JUKELSON. — *Sur la technique de l'extirpation annulaire des hémorroïdes (opération de Whitehead-Heresco).*

P.-I. WENGLOWSKY. — *Sur le traitement de la tuberculose péritonéale par la laparotomie.*

N.-V. ALTOUKOFF. — *Sur la topographie des uretères.*

I.-A. ROMANINA. — *Un cas de ligature portant à la fois sur l'artère iliaque externe et sur l'artère et la veine fémorale.*

M.-A. CHWOROSTANSKI. — *De la ligature de l'artère et de la veine fémorale pendant l'ablation d'un lipome de la cuisse.*

N° 72. — Décembre 1902.

N.-I. NAPALKOFF. — *Sur la technique du nettoyage mécanique des mains.*

B. BAUER. — *Un cas rare de localisation du charbon.*

D.-E. GOROKOFF. — *Traitement par l'autoplastie au niveau de la joue, dans un cas de contracture des mâchoires.*

D.-I. TATARINOFF. — *Des causes de l'ablation du larynx dans les cas de néoplasme.*

M.-C. TSCHEREMONCHIN. — *Des corps étrangers de l'œsophage.*

E.-C. CANCELL. — *Sur le traitement opératoire de la péritonite après perforation au cours de la fièvre typhoïde.*

V.-N. GLASSON. — *Sur les causes des gros kystes de l'ovaire.*

NÉCROLOGIE

M. le Prof. W. S. PLAYFAIR (de St-Andrews, Angleterre).

Le Prof. William Smoult Playfair, l'éminent accoucheur, qui vient de disparaître, était fils et petit-fils de médecins. Il était né à St-Andrews en 1836, et était gradué de l'Université d'Edimbourg depuis 1856. D'abord chirurgien militaire dans l'armée du Bengale où son père était inspecteur général des hôpitaux, il avait été professeur de Chirurgie au Collège médical de Calcutta en 1859-60. Après sept ans de séjour dans l'Inde, il quitta l'armée et revint en 1863 à Londres, où pendant vingt-cinq ans il a occupé la chaire d'obstétrique à King's College. Il ne se retira de l'enseignement qu'en 1898, laissant le souvenir d'un des accoucheurs les plus en vue de l'Angleterre. Son traité d'accouchement a eu neuf éditions et a été traduit en plusieurs langues. Ses communications à la Société d'Obstétrique de Londres, dont il avait été le président, et à d'autres sociétés, ainsi que ses publications dans la presse médicale, sont remarquables par la clarté de l'exposition et l'élégance du style. Parmi ses principaux travaux, nous citerons :

1865. — *A hand-book of obstetric operations.* London, H. Rensgard, 1865, 8°, VIII-232 p.

1867. — *Observations on thrombosis and embolism of the pulmonary artery as a cause of death during the puerperal state.* London, 1867, 8°, 16 p.

1869. — *Observations on a case of sudden death after delivery, from embolism of the pulmonary artery.* London, 1869, 8°, 7 p.

1872. — *The progress of obstetrics. An introductory lecture.* London, R. Hardwicke, 1872, 8°, 15 p.

1873. — On the injection of perchloride of iron in post-partum haemorrhage. *Obstetr. J.*, Lond., 1879, n° 11, 89-94.

1874. — On the treatment of empyema in children. *Trans. obst. Soc. of London*, 1873, vol. XIV. — On chloral as an anesthetic during labour. *Lancet*, Lond., 1874, I, février, 263.

1877. — Caries of the pelvic bones following delivery. *Trans. obst. Soc. of London*, 1877, XVIII, 142.

1879. — *Traité théorique et pratique de l'art des accouchements.* Traduit par Vermeil. Paris, 1879, 8°.

1880. — *Introduction to a discussion on intra-uterine medication.* London, 1880, 12°, 12 p.

1881. — Further notes on systematic treatment of nerve prostration and hysteria connected with uterine disease. *Lancet*, Lond., 1881, december 10 a. 17.

1882. — The conjoined twins Rozalie and Josepha Blazet from Bohemia. *Lond. Obst. Trans.*, 1882, XXII, 265. — *The puerperal state. Being part the fifth from a treatise on the science and practice of midwifery. With notes and additions by Robert P. Harris.* Philadelphia, H. C. Lea's Son a. Co., 1882, 8°, 67 p.

1883. — Abdominal section for puerperal peritonitis. *Brit. M. J.*, Lond., 1883, march, 455. — *The systematic treatment of nerve prostration and hysteria.* Philadelphia, H.-C. Lea's Son a. Co., 1883, 12°, XVII-111 p.

1886. — *A treatise on the science and practice of midwifery.* London, Smith, Elder a. Co., 1886, 8°, 6 ed., XVIII-411 p.

1891. — On removal of the uteriue appendages in case of functional neurosis. *Brit. M. J.*, Lond., 1891, janv. 17, p. 119. — Part of an address on the neurotic complications of uterine disease. *Lancet*, Lond., 1891, I, 919.

1892-3. — A clinical lecture on the removal of the uterine appendages. *Clin. J.*, Lond., 1892-3, I, 200-202. — Supposed unruptured tubal gestation sac. *Tr. Obst. Soc. Lond.*, (1892), 1893, XXXIV, 465.

1893. — Puerperal septicaemia. *Lancet*, Lond., 1893, II, 1349. — *A treatise on the science and practice of midwifery.* London, Smith, Elder a. Co., 1893, 8 ed., 448 p.

1896. — *The nervous system in relation to gynaecology.* Syst. Gynaec. (Allbutt), Lond. a. N. Y., 1896, 220-231. — *A system of gynaecology*, by many writers. Edited by Thomas Clifford Allbutt and W. S. Playfair. London, Macmillan a. Co., 1896, 8°, 990 p. — On modern methods of intra-uterine medication. *Practitioner*, Lond., 1896, LVII, 235-242. Tubal abortion. *Tr. Obst. Soc. Lond.* (1895), 1896, XXXVII, 224. — Cancerous and gravid uterus removed per vaginam. *Tr. Obst. Soc. Lond.* (1895), 1896, XXXVII, 198-200.

1897. — Ruptured tubal gestation. *Tr. Obst. Soc. Lond.* (1896), 1897, XXXVIII, 221.

1898. — *A treatise on the science and practice of midwifery.* 7 th. Am. from the 9 th. Eng ed. Philadelphia a. New York, Lea Brothers a. Co., 1898, 8°, 687 p., 7 pl. — A valedictory lecture on the progress of obstetrics and gynaecology. *Brit. M. J.*, Lond., 1898, I, 741-744.

1900. — The proposed meeting of the international Congress of obstetrics and gynaecology in London in 1902. *Lancet*, Lond., 1900, II, 47-48.

1901. — The surgery of pregnancy and labour complicated with tumours. *Lancet*, Lond., 1901, I, 578-579.

Le propriétaire-gérant : FÉLIX ALCAN.

Coulommiers. — Imp. PAUL BRODARD.

CONGRÈS FRANÇAIS DE CHIRURGIE

SEIZIÈME SESSION, TENUE A PARIS DU 19 AU 24 OCTOBRE 1903.

Président : M. Ch. PÉRIER (Paris); *Vice-président* : M. S. POZZI (Paris).

Présidents d'honneur: MM. P. BERGER, KIRMISSON, SEGOND, SCHWARTZ (Paris), DELORME (Armée), MONRYMAN DE LEEDS, JULLIARD, A. REVERDIN (Genève), ROUX (Lausanne), TÉDENAT (Montpellier), BOURSIER (Bordeaux), FOLET (Lille), FONTAN (Toulon), MALHERBE (Nantes).

Questions mises à l'ordre du jour.

I. L'EXCLUSION DE L'INTESTIN. — MM. *H. Hartmann* (rapporteur), *Doyen*, *Girard*, *Tédenat*, *Roux*, *Monprofit*, *Berger*, *Mauclaire*, *Maire*, *Morestin*, *Depage*, *Von Eiselsberg*, *Hartmann*.

II. TUMEURS DE L'ENCÉPHALE. — MM. *Duret* (rapporteur), *Depage*.

QUESTIONS DIVERSES.

Pathologie et thérapeutique générales.

Vulpius : L'appareil d'Heidelberg : un nouveau bandage. — *Reboul* : De l'emploi du papier d'argent dans le traitement des plaies et en particulier des ulcères variqueux, du lupus et des épithéliums superficiels. — *Thiéry*, *Doyen* : Traitement abortif des furoncles. — *Savariaud* et *Deguy*, *Dor*, *Thiéry*, *Cazin*, *Poncet* : Deux nouveaux cas de botryomycose. — *Morestin*, *Doyen* : Des cancers développés sur les lupus. — *Delangre* : Considérations sur l'occlusion prothétique de la paraffine. — *Van Stockum* : Sur un traitement spécial des plaies accidentelles et en particulier des fractures compliquées. — *A. Poncet* : Rhumatisme tuberculeux ankylosant (spondylose rhizomélique d'origine tuberculeuse). — *Coudray* : Sur la tuberculose articulaire à forme rhumatismale. — *Thiéry* : De l'arthrotomie précoce dans certaines variétés d'arthrites. — *Calot* : La technique du traitement des tumeurs blanches par les injections modificatrices. — *Menciére* : Ankylose chirurgicale des articulations par voie de suppuration aseptique. Phénoarthrodèse.

Tête et face.

Barette : Note sur quelques faits de traumatisme du crâne et de l'encéphale. — *Villar* : 1° Pseudo-kystes sus-dure-mériens. 2° Tumeur de la région frontale ayant envahi la dure-mère. — *Reboul* : Méningo-encéphalocèle de la fontanelle postérieure. — *Delbet :* Sur un cas d'épilepsie jacksonnienne post-traumatique guéri par la trépanation. — *Morestin* : Technique de l'ablation des cancers des lèvres et des opérations réparatives consécutives. — *Jacques, Sébileau* : Traitement idéal de la sinusite frontale chronique suppurée. — *Moure* : Sur quelques cas de cellules mastoïdiennes aberrantes. — *Suarez de Mendoza* : Quelques considérations sur le traitement opératoire du strabisme.

Cou et tronc.

Faure, Moure, Broca : La voie transhyoïdienne dans l'extirpation des tumeurs de la région glosso-épiglottique. — *Castex :* Laryngotomies et laryngectomies (technique opératoire). — *Gaudier :* Volumineuse tumeur du pharynx laryngé. Ablation par la voie transhyoïdienne. — *Vidal* : Résultat éloigné du traitement chirurgical des épilepsies essentielles. — *Chavannaz* : Traitement du cancer du sein par les méthodes nouvelles. — *Reynès, Doyen, Pozzi* : Traitement des cancers inopérables du sein par la castration utéro-ovarienne. — *Tailhefer* : Sur un cas de galactocèle.

Abdomen, appareil digestif.

Vidal : Traitement chirurgical des ascites. — *Delagénière, Frœlich, Roux, Broca* : De la voie endo-stomacale pour le traitement et la cure de certains rétrécissements de l'œsophage, trois observations. — *Phocas, Depage, Girard, Reynier* : Sur un cas de diverticule de l'œsophage. — *Reynier* : Paralysies stomacales post-opératoires. — *Depage :* Résultat d'une nouvelle méthode de gastrotomie, six observations. — *Mauclaire* : La forme lente du cancer du pylore. — *Auvray* : Plaie de l'estomac par balle de revolver. Suture. Guérison. — *Goullioud* : 1° Sur un cas de pylorectomie pour leiômyome malin de la grande courbure. 2° De l'anesthésie discontinue en chirurgie gastrique et intestinale. — *Pauchet* : Des indications du bouton de Murphy dans la chirurgie gastro-intestinale. — *Barnsby* : Sur un cas d'anus iliaque ancien. — *Cazin* : Recherches expérimentales sur la valeur de la leucocytose dans le diagnostic précoce des perforations intestinales. — *Berthomier* : Sur un cas d'occlusion intestinale par double valvule du côlon transverse. Laparotomie. Guérison. — *Forgue* : L'intervention dans les cancers haut situés du rectum. — *Lapeyre* : De l'établissement d'un anus iliaque définitif, combiné à l'extirpation périnéale dans le traitement des cancers de l'ampoule rectale. — *Hartmann* : 4 cas de résection iléo-cæcale. — *Delaunay* : Note sur 2 cas de résection iléo-cæcale. — *Tavel* : 1° Sur la péricolite cicatricielle post-appendiculaire. 2° : Bactériologie de l'appendicite. — *Lapeyre* : Occlusion intestinale de cause appendiculaire. — *Péraire* : De l'intervention dans les appendicites. — *P. Delbet* : Le traitement de l'appendicite. — *Bœckel*

(Jules) : Abcès du foie avec fusée dans le bassin. Laparotomie. Guérison. — *Chibret* : Un procédé opératoire des fistules biliaires consécutives à la cholécystotomie. — *Auvray* : Suture d'une plaie du foie. — *Pauchet* : Voie d'accès de la rate dans le traitement des ruptures traumatiques.

Bassin.

Tédenat : Tumeur congénitale sacro-coccygienne.

Voies urinaires.

Phocas : Sur la cure du varicocèle. — *Lavaux* : 1° L'adrénaline et le traitement des cystites douloureuses. 2° Traitement des abcès urinaux chez les rétrécis. Observations et considérations cliniques. — *Gauthier* : Sur le traitement post-opératoire de la cystotomie d'urgence chez les prostatiques.

Organes génitaux.

Reboul : Kystes hydatiques du ligament large et du bassin. — *Savariaud* : Kyste hydatique du ligament large. — *Roussel* : 1° De l'hystérectomie abdominale totale dans le traitement des fibromes. 2° Hystérectomie vaginale pour fibromes. Technique; résultat. — *Sorel* : La péritonisation et l'hystérectomie abdominale dans les suppurations pelviennes. — *Témoin*, *Krafft* : Appendicite et grossesse extra-utérine avec inondation péritonéale. — *Gourdet* : Grossesse extra-utérine de treize mois traitée avec succès par l'ablation totale du kyste fœtal. — *Cazin*, *Témoin*, *Tédenat* : Contribution à l'étude des kystes de la vulve. — *Mondot* : Cancer de l'utérus, du sein droit, du sein gauche, de la peau et de l'estomac sur la même malade. — *Malherbe* : Traitement nasal de la dysménorrhée. — *Picqué* : Sur un cas intéressant d'absence du vagin.

Membres.

Calot, *Mencière*, *Redard*, *Coudray* : La technique du traitement de la luxation congénitale de la hanche. — *Ménard* : Note sur la coxalgie double. — *Gangolphe*, *L. Championnière*, *Bœckel*, *Reboul*, *Frœlich* : Tuberculose du genou chez l'adulte. Technique opératoire et résultat de la résection sus-périostée. — *Frœlich* : Résultats éloignés des greffes tendineuses dans le traitement du pied bot paralytique. — *Chibret* : Une méthode d'arthrodèse tibio-tarsienne. — *Delagénière* : Hersage des nerfs plantaires dans le mal perforant. — *Redard* : Du traitement du pied creux. — *Just L. Championnière* : Sur la fracture de l'extrémité supérieure de l'humérus. — *Mencière* : Main bote paralytique, correction orthopédique du membre avec guérison fonctionnelle par une palmairo-radiolorrhaphie. — *Martin* (père et fils) : Deux cas de paralysie ischémique de Volkmann traités par les tractions lentes et continues.

Présentation d'instruments.

Loumeau : Plan opératoire portatif à volume réduit remplaçant les tables à opération. — *Delbet* (Paul) : 1° Boîte pour brosses stérilisées. 2° Table d'opération. — *Suarès de Mendoza* : Présentation d'instruments otorhinolaryngologiques. — *Maire* (L.) : Appareil destiné à faciliter la chirurgie du membre supérieur, de la main en particulier. — *Hassler* : Présentation d'une table d'opération.

QUESTIONS A L'ORDRE DU JOUR

I. — L'exclusion de l'intestin.

M. H. Hartmann (Paris), *rapporteur*. — Le terme d'exclusion de l'intestin, auquel on a donné des sens différents, doit être réservé aux opérations dans lesquelles on interrompt, par une ou deux sections, la continuité de l'intestin. C'est l'ancienne dénomination de Maisonneuve.

L'exclusion est *unilatérale* ou *bilatérale*.

Dans l'*exclusion unilatérale*, on sectionne l'intestin au-dessus de la portion qu'on désire exclure, et l'on anastomose le bout supérieur dans une portion d'intestin située au-dessous de la partie qu'on veut exclure. Le bout sous-jacent à la section peut être fermé ou fistulisé ou fixé à la peau.

Dans l'*exclusion bilatérale*, on fait deux sections de l'intestin, l'une au-dessus, l'autre au-dessous de la portion à exclure, et on anastomose le bout périphérique de l'intestin avec le bout central. La partie exclue peut être fermée ou rester en communication avec l'extérieur.

M. Hartmann décrit la technique de l'exclusion, en insistant sur quelques points spéciaux. L'incision doit être faite à distance de la lésion; la cœliotomie médiane, le plus souvent, permet une exploration facile des lésions et une anastomose en bonne place. Le meilleur mode de section et d'oblitération des bouts de l'intestin est l'écrasement des tuniques intestinales avec un quelconque des modèles de pinces écrasantes que l'on possède, la section entre deux ligatures au catgut et l'enfouissement de la ligature sous un surjet non perforant. Les deux bouts de l'intestin non exclu doivent être traités par une entéro-anastomose latérale qui donne des résultats excellents, pourvu que les deux bouts soient opposés dans le sens de la péristaltique normale. L'anastomose récurrente et l'entéroplastie, conseillées dans certains cas, n'ont guère été employées sur l'homme.

Lorsque l'on désire laisser l'anse intestinale exclue ouverte, il est préférable de l'aboucher, non au niveau de l'incision médiane, mais dans une contre-ouverture latérale. Dans certains cas, pour faciliter l'évacuation et la désinfection d'une anse exclue d'assez longue étendue, il faut fixer les deux extrémités fistulisées dans les points de la paroi abdominale correspondant aux régions où elles se trouvent.

Les anastomoses à grande distance créent dans l'abdomen des orifices où peut s'étrangler l'intestin; aussi est-il nécessaire de fermer les fentes mésen-

tériques, et, dans les anastomoses du côlon descendant et du côlon transverse avec le côlon pelvien, d'affronter les deux anses intestinales par un capitonnage.

Quant à *l'étendue des exclusions*, il semble que l'ablation de deux mètres d'intestin grêle soit un maximum qui ne doive pas être dépassé.

Au point de vue opératoire, *la mortalité* pour exclusion de l'intestin est encore considérable (15,38 p. 100 d'après Terrier et Gosset; 13,80 p. 100 d'après Lance), surtout en ce qui concerne l'exclusion bilatérale fermée qui, d'ailleurs, donne des résultats très peu satisfaisants. Au point de vue fonctionnel, le résultat de l'exclusion unilatérale n'est pas parfait. En effet, le contenu de l'intestin peut refluer jusqu'à la région malade, et seules les lésions siégeant sur la partie terminale de l'iléon sont absolument exclues par une implantation iléo-sigmoïdienne, parce que le reflux s'arrête à la valvule iléo-cæcale.

Les indications de l'exclusion de l'intestin peuvent se résumer de la manière suivante : l'exclusion est préférable dans les cas des *sténoses* et de *tumeurs* l'intestin, de *rétrécissements inflammatoires* ou *tuberculeux*, les lésions intestinales accompagnées de fistules pyo-stercorales, ou intestino-vaginales, dans les invaginations chroniques, les oblitérations congénitales de l'intestin, les formes graves des colites rebelles, la constipation rebelle avec dilatation du gros intestin. Dans le cancer, l'entéro-anastomose simple suffit pour amener la cessation des accidents. Dans les cas où elle est indiquée, l'exclusion est inférieure aux opérations qui suppriment définitivement et immédiatement la lésion (résection intestinale, libération et suture d'une fistule, etc.); elle n'en constitue pas moins un progrès réel, puisqu'elle permet d'apporter un remède à une série de lésions jusqu'ici inaccessibles aux moyens chirurgicaux.

Quelquefois même elle a suffi pour amener dans l'état local et dans l'état général une amélioration telle qu'une opération radicale, impossible au début, l'est devenue au bout de quelque temps.

M. E. Doyen (Paris), pense que l'exclusion vraie de l'intestin n'est guère qu'une expérience de physiologie expérimentale, destinée à l'étude du suc intestinal.

En chirurgie, l'exclusion vraie de l'intestin normal n'a guère d'autre indication que la réfection de la vessie ou du vagin.

S'agit-il de détourner le cours des matières pour obvier à des accidents de sténose localisée, soit inflammatoire, soit cancéreuse, l'opération ne consiste le plus souvent qu'en une simple entéro-anastomose dérivatrice et il considère que *l'exclusion véritable* du segment sténosé ou cancéreux par abouchement à la peau de ces deux extrémités, après fermeture des bouts supérieur et inférieur de l'intestin et entéro-anastomose latérale, est une complication bien inutile de l'entéro-anastomose simple et ne sert qu'à créer pour le patient une infirmité dégoûtante.

Sa technique dans ces cas est très régulière : il pratique de préférence *l'extirpation* du segment altéré; si celle-ci est impossible, il fait une entéro-

anastomose dérivatrice simple et il refuse à cette opération le non d'exclusion de l'intestin.

Si on passe au traitement des fistules, tous les auteurs s'accordent pour reconnaître que dans ces cas, l'entéro-anastomose dérivatrice est le plus souvent insuffisante pour obtenir la fermeture de la fistule.

La technique de l'auteur consiste à isoler complètement l'anse fistuleuse pour refermer la fistule par une suture en cordon de bourse, si elle est petite et pratiquer, si elle est très large, soit la suture de la fistule avec entéro-anastomose dérivatrice, soit de préférence, la résection du segment fistuleux, par son procédé habituel.

Quant à l'entéro-anastomose pour le traitement de l'entéro-colite, sans extirpation et sans fistulisation du segment intermédiaire, elle ne constitue aucunement une *exclusion de l'intestin*, à moins qu'on ne veuille jouer sur les mots.

Relativement à la technique opératoire, M. Doyen se déclare tout à fait opposé à l'incision médiane préconisée par M. Hartmann; pour sa part, il incise toujours au niveau des lésions, ce qui permet de se rendre un compte plus exact de leur nature, de leur étendue et de la conduite opératoire qu'elles comporteront. La crainte d'une infection de la plaie par les fistules préexistantes est chimérique, il suffit de disséquer ces fistules, de libérer de ses adhérences l'anse fistuleuse, de la sortir hors du ventre, après l'avoir fermée par des pinces à anneaux et l'avoir mise à l'abri des parties voisines au moyen de compresses. Aucun danger d'infection n'est donc à redouter de ce côté. Enfin M. Doyen rappelle, pour terminer, qu'il a été le premier le promoteur de l'écrasement des tuniques intestinales comme premier temps de la séparation et de la fermeture des bouts intestinaux. C'est donc sa technique personnelle que recommande le rapporteur.

M. Monprofit (Angers) rapporte onze cas d'exclusion de l'intestin. Dans deux cas, il a fait la fermeture en cul-de-sac du bout distal, après avoir implanté le bout proximal au-dessous de la lésion.

Dans quatre cas, il a utilisé un *procédé spécial* qui consiste à ne faire ni la fermeture du bout distal, ni sa fistulisation cutanée, mais à l'implanter dans l'anse sigmoïde, de façon à réaliser en somme le *tout à l'intestin*. De la sorte tous les produits sécrétés par la tumeur en amont ou en aval peuvent s'écouler librement dans l'intestin. On évite la fermeture en cul-de-sac d'une extrémité intestinale dans l'abdomen, ce qui offre toujours quelques risques, et on évite aussi la fistule cutanée dont les ennuis sont bien connus. Dans les quatre premiers cas où l'auteur l'a employé, ce procédé lui a donné les meilleurs résultats.

M. Monprofit attire aussi l'attention sur l'*exclusion* combinée à la *résection* afin d'éloigner l'anastomose intestinale du siège occupé par la tumeur, condition qui évite l'occlusion secondaire en cas de récidive *in situ*.

L'ablation des grosses tumeurs des côlons laisse en effet parfois des extrémités intestinales qu'il est difficile de rapprocher pour la stuture circulaire bout à bout. Dans ces cas il eût été plus simple de fermer les deux

extrémités et de faire une anastomose sur un point aussi éloigné que possible du siège qu'occupait la tumeur, — on a ainsi l'avantage, dans le cas de récidive de la tumeur, de n'avoir pas d'occlusion secondaire nécessitant une nouvelle opération.

M. C. Roux (Lausanne) apporte une importante statistique d'exclusion de l'intestin. Il a pratiqué cette opération pour *19 cas de cancers inopérables*. Sur ces 19 cas, il a fait 18 fois l'exclusion unilatérale et une fois l'exclusion bilatérale. Trois morts, dont une par infection, une chez un malade opéré *in extremis* et une due au cancer même. Au point de vue des résultats éloignés, il cite une survie de deux années chez deux de ses opérés. Les services rendus par l'exclusion dans les cas de cancer inopérable sont très appréciables. Elle retarde la cachexie et diminue les douleurs mieux que la simple entéro-anastomose.

L'exclusion fut faite dans *11 cas d'appendicite*, lorsque le petit bassin était rempli par un exsudat inflammatoire ou qu'il existait des fistules, ou enfin quand l'extirpation de l'appendice était impossible. Pas une de ces opérations ne s'est terminée par la mort.

M. Roux n'hésite pas, dans les cas d'appendicite très grave, à faire l'exclusion préventive quant il craint de trouver en même temps que des lésions de l'appendice, des lésions du cæcum.

Dans *11 cas de tuberculose intestinale*, l'exclusion a donné de bons résultats. Elle est supérieure à l'entéro-anastomose. Dans un de ces cas, M. Roux a enlevé presque tout l'intestin. La diarrhée qu'on observe parfois est due à la non-accoutumance chimique du gros intestin.

Un cas d'exclusion a été fait pour *une constipation opiniâtre*, datant de vingt-trois ans, *un cas pour fistule vésico-intestinale*; il s'est terminé par la mort. Les cinq derniers cas, enfin, concernent des exclusions pratiquées pour *occlusions intestinales aiguës* de causes diverses; deux des malades succombèrent. En résumé, sur 48 opérations, 6 morts dont une seule, en réalité, peut être attribuée au seul acte opératoire.

M. E. Tédenat (Montpellier) estime que l'exclusion de l'intestin occupe une position intermédiaire entre la simple anastomose de Maisonneuve, presque toujours insuffisante, et l'entérectomie, qui se présente avec des allures plus radicalement curatrices, mais qui souvent est irréalisable ou trop dangereuse.

L'anastomose, qu'il a pratiqué deux fois pour des lésions fistulisées du cæcum, lui a donné une guérison. Il avait fait l'iléo-sigmoïdostomie.

Dans la tuberculose hypertrophique du cæcum, il a pratiqué cinq fois la résection de la portion malade avec trois guérisons. Mais les adhérences étendues, l'infiltration lointaine du méso, rendent souvent l'opération impossible. Alors l'exclusion constitue une ressource précieuse. Dans un cas de ce genre, il a fait l'exclusion unilatérale, abouchant l'iléon à l'S iliaque. Guérison.

L'abouchement à la partie inférieure du côlon descendant, ou mieux à

l'S iliaque, rend impossible, ou du moins difficile, le retour rétrograde du contenu intestinal. Deux de ses opérations concordent, sur ce point, avec celles de Jaboulay et de Delore et Patel. Mais il vaudrait peut-être mieux, pour éviter l'inoculation tuberculeuse descendante, suivre le conseil de Terrier et Vautrin, et faire l'exclusion bilatérale avec abouchement d'un ou des deux bouts de l'anse exclue à la paroi.

Très souvent l'exclusion unilatérale avec anastomose faite bas sera, pour les tumeurs intestinales et pour certaines fistules, préférable à l'exclusion bilatérale. Il a pratiqué celle-ci dans un cas de fistule du côlon transverse s'ouvrant à la fois à la région sus-pubienne et dans le cul-de-sac postérieur du vagin. Après exclusion de la partie moyenne du côlon, dont les deux extrémités oblitérées soigneusement furent abandonnées dans l'abdomen — ce que les fistules préexistantes permettaient sans inconvénient — il fit l'entéro-anastomose latérale du côlon transverse avec la partie moyenne de l'Siliaque. La malade guérit, mais les fistules mirent huit mois pour se cicatriser.

M. C. Girard (Berne). — L'exclusion de l'intestin n'ayant un but curatif que dans certains cas spéciaux, étant une opération surtout palliative, doit céder le pas à l'entérectomie partout où celle-ci est possible; elle lui servira parfois avec avantage d'opération préparatoire.

L'entéro-anastomose est capable de fournir une véritable exclusion intestinale, mais seulement lorsqu'il s'agit d'affections ayant amené une sténose très étroite de l'intestin; surajoutée à cette sténose elle amène une dérivation complète par le raccourci. Dans un cas de ce genre, tuberculose sténosante du cæcum, l'entéro-anastomose lui a donné une restitution parfaite des fonctions intestinales et un retour à la santé pendant quatre ans. Une tuberculose pulmonaire avancée enleva la malade au cours de la cinquième année; pour un cancer sténosant inextirpable du côlon descendant, l'anastomose colosigmoïdienne lui a fourni aussi un résultat palliatif satisfaisant. En revanche, pour une fistule pyo-stercorale du cæcum d'origine tuberculeuse, il n'a obtenu qu'une amélioration insuffisante. L'exclusion unilatérale qu'il a employée chez deux opérés atteints de fistules pyo-stercorales, l'une cæcale, l'autre siégeant à l'angle gauche du côlon, s'est montrée incapable d'amener la guérison complète.

Cette opération peut être utile dans beaucoup de cas, mais doit être remplacée par l'exclusion bilatérale quand il s'agit de fistules stercorales ou anus contre nature. Les faits qu'il a observés prouvent que contrairement à l'opinion qui a été exprimée, le reflux antipéristaltique dans l'anse exclue unilatéralement peut avoir lieu non seulement à l'intestin grêle, mais aussi au gros intestin. Chez un malade atteint de tuberculose cæcale, l'exclusion bilatérale lui a permis d'attendre le rétablissement des forces et de faire ultérieurement avec succès l'entérectomie de la portion malade de l'intestin.

M. P. Berger (Paris) rapporte l'observation d'une jeune fille porteuse d'une tuberculose iléo-cæcale avec fistule pyo-stercorale, chez laquelle la ferme-

ture de la fistule étant impossible, et l'iléocolostomie pratiquée par lui ne donnant qu'un résultat insuffisant, puisque l'issue des matières continuait à se faire par la fistule, il fit une exclusion bilatérale qui fut suivie de succès opératoire. Mais dans ces derniers temps, il s'est fait une évolution des lésions et la malade a de la péritonite tuberculeuse.

D'après lui, l'incision médiane n'est préférable que dans les cas assez rares, d'ailleurs, où le chirurgien sait d'avance qu'il fera l'exclusion de l'intestin. Il insiste sur ce fait que l'exclusion est une opération palliative, surtout en fait de tuberculose intestinale, puisqu'elle ne permet pas d'enlever le foyer d'infection.

M. Berger relate une particularité de sa technique. La peau des malades atteints de fistule étant d'une désinfection très difficile et souvent illusoire, il a coutume de fixer aux lèvres de la plaie opératoire une enveloppe stérilisée imperméable, qui empêche les anses intestinales, sorties du ventre, de s'infecter au cours de l'opération.

M. P. Mauclaire (Paris). — L'*exclusion congénitale* se présente avec des modalités nombreuses. Tantôt elle est complète; ce sont des atrophies segmentaires de l'intestin avec des portions segmentaires normales. Tantôt l'intestin grêle vient s'ouvrir à l'ombilic, au-dessus du pubis et dans l'aine, et le reste du tube digestif, d'un faible calibre, vient s'ouvrir à l'anus. Tantôt l'exclusion se complique d'occlusion; dans un cas de ce genre il a pratiqué « l'iléostomie anale » en abaissant, après laparotomie, l'anse iléale dans le cul-de-sac de Douglas.

L'*exclusion acquise* peut être pratiquée pour des malformations congénitales. Pour l'atrophie de la vessie, il a proposé la greffe des uretères dans le rectum exclu et la descente du côlon à travers le releveur de l'anus. Gersuny a pratiqué cette opération tout en la modifiant.

Dans un cas déjà publié, pour un *sarcome iléo-cæcal*, M. Mauclaire a fait une fistule de nécessité au niveau de l'angle iléo-colique et a anastomosé l'iléon sain avec l'S iliaque. Le malade a succombé. Dans le cas suivant, non publié, il s'agissait d'un anus total post-opératoire survenu à la suite d'une extirpation de salpingite. Il fit successivement l'anastomose iléo-côlique ascendante, puis l'anastomose iléo-sigmoïde; malgré ces deux interventions, l'anus laissait écouler quelques matières fécales; le reflux rétrograde était évident. Il fit la section de l'angle côlique gauche et, actuellement, il ne sort plus que du mucus par la plaie. Étant donnée la longueur de l'intestin exclu il ne sait si cette fistulette se fermera complètement, mais la situation de la malade est devenue supportable.

M. L. Maire (Vichy) ayant eu à pratiquer une exclusion de l'intestin pour un néoplasme et considérant d'autre part la suture latéro-latérale comme un pis aller, fit une anastomose termino-terminale, sans l'aide d'aucun bouton ni support, et il fut frappé par les difficultés qu'il rencontra à faire une suture étanche. Depuis, il s'est servi avec succès, dans un cas, d'une substance qui, dans la région niçoise, porte le nom de *caneloni* et qui n'est

autre chose qu'un volumineux macaroni. Ce tube supporte très bien l'étuve sèche et même l'autoclave, si on le met préalablement dans un tube bouché à l'ouate. Il est soluble dans l'intestin en quarante minutes. Ce tube permet de pratiquer facilement l'anastomose termino-terminale.

M. H. Morestin (Paris) insiste sur une indication de l'exclusion de l'intestin, indication laissée un peu dans l'ombre. Il s'agit de l'exclusion considérée comme opération préliminaire permettant d'enlever ultérieurement des tumeurs primitivement inopérables. Grâce à l'exclusion de l'intestin, les phénomènes inflammatoires qui s'étaient produits au niveau de la masse néoplasique s'éteignent, et l'on se trouve plus tard en présence de la tumeur seule et non plus de phénomènes surajoutés. Dans un cas où il s'est conformé à cette pratique, l'auteur a eu un succès, tandis qu'il a perdu un autre malade chez lequel l'exclusion de l'intestin et l'ablation de la tumeur avaient eu lieu le même jour.

M. Depage (Bruxelles) attire l'attention sur la difficulté qu'il y a à trouver au cours des manœuvres, dans certains cas de lésions inflammatoires, le bout distal et le bout proximal. Il a pratiqué une seule fois l'excision intestinale dans un cas de cancer ouvert du cæcum; il fit l'exclusion unilatérale et constata, comme M. Girard, le reflux rétrograde de matières par le côlon ascendant.

Dans les cas où c'est un segment de l'intestin grêle qui doit être exclu, il considère la recherche des deux bouts comme parfois très difficile, surtout quand il s'agit de tuberculose. Il cite, à l'appui de sa façon de voir, deux observations de tuberculose péritonéo-intestinale avec fistules où il ne parvint absolument pas à se reconnaître dans l'enchevêtrement de l'intestin et où il dut terminer par une entérectomie suivie de l'entérorraphie. Dans les deux cas il fit une incision médiane, ce qui compliqua l'opération.

Il conclut : 1° Dans nombre de lésions, principalement du gros intestin, l'exclusion intestinale peut être décidée d'avance et l'incision médiane sera alors la règle;

2° Dans une série de cas accompagnés de fistules fécales, on pourra décider d'avance l'entérectomie ou se borner à la fermeture de la fistule. Dans ces cas, on isolera l'anse perforée par une incision elliptique autour de la fistule et en se guidant sur le doigt enfoncé dans le péritoine, immédiatement après ouverture de celui-ci en un point. On fera alors, suivant la gravité, la suture simple de la fistule après avivement ou la résection;

3° Enfin, dans un troisième groupe, surtout quand il s'agit de tuberculose avec fistules, et principalement quand la lésion intéresse seulement l'intestin grêle, il sera téméraire de fixer d'avance l'opération que l'on fera. On incisera alors dans le voisinage de la fistule et ce n'est que le ventre ouvert qu'on se décidera pour telle ou telle opération.

M. Von Eiseslberg fait présenter par son assistant Hans Haberer une statistique de 48 cas d'anastomose latérale de l'intestin, 8 cas d'exclusion unilatérale et 14 cas d'exclusion totale.

Sur les 48 cas d'anastomose latérale, l'iléocolostomie figure 36 fois; l'iléo-iléostomie 5 fois; la colo-colostomie 3 fois; la jéjuno-colostomie 3 fois et la jéjuno-jéjunostomie 1 fois. Sur ces 48 entéro-anastomoses latérales, 5 ont été exécutées à l'aide du bouton de Murphy; toutes les autres, au moyen d'une suture intestinale circulaire suivant le procédé de Wölfler. Cinq anastomoses ont été faites dans la direction antipéristaltique sans qu'il en soit résulté un désavantage.

Eiselsberg a eu à enregistrer 13 morts sur les 48 cas d'anastomose latérale; sur les 8 cas d'exclusion unilatérale une mort.

Quant aux 14 cas d'exclusion totale de l'intestin, 13 fois l'auteur emp oya la suture circulaire de l'intestin suivant le procédé de Wölfler et une fois le bouton de Murphy; dans trois cas l'opération a été suivie de mort.

En résumé, sur les 48 opérés d'anastomose latérale, 35 survécurent à l'opération, dont 13 succombèrent dans l'espace de deux mois à un an après l'opération, et 20 vécurent de deux mois à quatre ans.

Des 14 malades ayant subi une exclusion totale de l'intestin, 7 ont été parfaitement guéris.

Ces diverses opérations ont été faites 34 fois pour des néoplasmes malins; 8 fois on eut recours à l'entéro-anastomose latérale, à cause des phénomènes d'iléus aigu; 19 fois à l'entéro-anastomose latérale; 3 fois à l'exclusion unilatérale et 4 fois à l'exclusion totale. La tuberculose donna lieu à 19 interventions. Les rétrécissements inflammatoires figurent au nombre de 3, les fistules au nombre de 8.

De ces trois opérations, l'entéro-anastomose latérale est la plus simple et la plus rapide, celle que l'on doit préférer quand l'état général du malade est grave. Lorsque l'exclusion de l'intestin est nécessaire et possible, il vaut mieux avoir recours à l'exclusion totale. Cette dernière reste la méthode de choix dans le traitement des fistules intestinales extérieures.

M. H. Hartmann conclut en disant que l'accord paraît s'établir sur cette question : l'exclusion intestinale est un pis aller, bien inférieur aux opérations qui suppriment définitivement et immédiatement la lésion (libération et suture d'une fistule stercorale, résection de l'intestin malade, etc.). Néanmoins, quoique limitée dans ses indications, elle mérite d'être conservée.

II. — Tumeurs de l'encéphale.

M. H. Duret (Lille), *rapporteur*. — Il serait trop long, dit-il, d'exposer tous les éléments constitutifs du complexus clinique qu'on désigne communément sous la dénomination de « symptômes généraux des tumeurs cérébrales » et qui a toute la valeur et l'importance d'un syndrome. Il limitera donc ce rapport à l'étude des opérations que nécessitent les tumeurs encéphaliques, en insistant principalement sur les résultats obtenus, d'après les documents les plus récents et les tableaux statistiques.

Quoiqu'elle paraisse plus lente dans son évolution que les autres branches de la chirurgie viscérale, la chirurgie des tumeurs de l'encéphale a fait cependant des progrès notables et continus, qui sont sous la dépendance d'un diagnostic et d'une intervention précoces. L'emploi de la radioscopie peut à cet égard rendre des services, comme le montrent quelques faits récents.

Il serait désirable, en effet, qu'on parvînt à reconnaître l'existence des tumeurs encéphaliques avant qu'elles aient eu un retentissement défavorable sur tout l'encéphale, c'est-à-dire avant que les phénomènes de leur syndrome se soient complètement installés.

La localisation topographique, quoique nécessaire, peut évoluer dans des limites moins étroites que jadis, en raison de la facilité d'ouvrir le crâne plus largement. Cependant, tous les faits démontrent que les résultats sont meilleurs quand on se trouve rapidement en présence de la tumeur, c'est-à-dire lorsque le diagnostic est exact et précis.

D'après la statistique qu'il a pu établir en réunissant 344 cas de tumeurs encéphaliques, la mortalité consécutive aux accidents primitifs de l'opération est de 18,20 p. 100, alors que la proportion indiquée par M. von Bergmann en 1899 s'élevait à 25 p. 100.

Le nombre des malades ayant obtenu un bénéfice réel de l'intervention est de 64,06 p. 100. Beaucoup ont vu disparaître les douleurs si violentes de la céphalée, les vertiges, la torpeur intellectuelle, et s'améliorer leurs crises convulsives ainsi que leurs paralysies; la vision fut recouvrée complètement dans 60 p. 100 des cas, partiellement dans 18 p. 100.

Un examen sévère et consciencieux démontre que 176 opérés sur 344, c'est-à-dire plus de la moitié, ont eu des améliorations durables ou des guérisons. On possède, sur 102 d'entre eux, des documents qui permettent d'affirmer que l'opération leur a procuré une prolongation de l'existence, assez souvent pendant plusieurs années; pour un certain nombre, la guérison paraît devoir être définitive.

Ces proportions peuvent ne pas sembler très élevées, mais il ne faut pas oublier que, dans la moitié des cas environ, il s'agit de sarcomes ou de gliômes, et que l'on n'obtient pas de meilleurs résultats, pour ce genre de néoplasmes, dans les autres régions de l'organisme. Au reste, les progrès réalisés dans la technique opératoire, ainsi que dans la sécurité et la rapidité de l'ouverture du crâne, permettent de bien augurer de l'avenir de la chirurgie cérébrale, et en particulier de celui de l'ablation des néoplasmes.

En ce qui concerne la technique, certains chirurgiens pratiquent, pour la recherche des tumeurs, la *craniectomie*, de manière à laisser la brèche ouverte et à pouvoir combattre les récidives. D'autres font la *craniotomie à lambeau*, afin de conserver au cerveau son organe de protection. Cette dernière opération est plus rapide et donne un jour plus grand, mais il ne paraît pas indispensable de l'étendre, dans tous les cas, à une moitié du crâne. L'emplacement de la craniotomie peut d'ailleurs varier selon le siège occupé par le néoplasme, et l'intervention, suivant les cas, sera frontale, occipito-cérébelleuse ou latérale.

La nouvelle instrumentation avec les fraises permet d'ouvrir le crâne rapidement et sans danger pour la substance nerveuse; la scie à curseur et le ciseau complètent son action.

La craniotomie n'est du reste qu'une opération préliminaire; le chirurgien doit réserver une bonne part de sa sollicitude pour le temps délicat de la recherche et de l'ablation du néoplasme.

Le plus grand nombre des extirpations de tumeurs encéphaliques a eu pour champ d'action la région motrice, sur laquelle ont porté 214 opérations. Dans ces dernières années, les progrès du diagnostic le permettant, on s'est attaqué à d'autres parties de l'encéphale : on compte 44 cas d'ablation de tumeurs du lobe frontal, 34 pour les lobes pariétal, occipital et temporo-sphénoïdal, et 52 pour le cervelet.

M. Duret étudie ensuite la symptomatologie des tumeurs du cervelet et conseille les larges craniotomies pour les extirper chez un homme ayant des phénomènes épileptiques.

M. Depage (Bruxelles) insiste sur la difficuté de l'intervention dans les tumeurs du cervelet. Il a eu l'occasion, sans succès d'ailleurs, d'en enlever une pesant 280 grammes. Il conseille de tailler le lambeau de façon à ce que le second lobe du cervelet fut examiné lorsque l'on a constaté l'absence de la tumeur dans le premier lobe.

QUESTIONS DIVERSES

Pathologie et thérapeutique générales.

M. O. Vulpius (Heidelberg) fait présenter par son assistant M. Klar, l'*appareil d'Heidelberg : un nouveau bandage.*

Le grand nombre des appareils en usage prouve que chacun d'eux est loin de réunir toutes les qualités désirées. L'appareil d'Heidelberg comble bien des lacunes et rend de grands services. Il se compose d'une tige en aluminium sur laquelle se placent, à angle droit, des bracelets de longueur différente, qui peuvent être fixés sur le membre en divers endroits. La tige elle-même peut être courbée suivant la position qu'on désire donner au membre. L'appareil peut être employé aussi bien pour le tronc que pour les membres. Il est léger, très solide et stérilisable au besoin. Cet appareil est particulièrement utile au médecin à la campagne et en temps de guerre. Il permet, en cas de fracture compliquée, de faire facilement et aussi souvent qu'il est nécessaire, les pansements de la plaie.

J. Reboul (Nîmes). — *De l'emploi des feuilles d'argent laminé en chirurgie.*

Depuis la communication de Crédé au Congrès allemand de chirurgie, en 1896, j'ai employé le papier d'argent (feuilles d'argent laminé des relieurs) dans le traitement des plaies. Les cahiers de feuilles d'argent que l'on trouve dans le commerce sont stérilisés à l'étuve à 140° ou 150°. Après avoir nettoyé la plaie à l'eau bouillie chaude, à l'aide d'une pince à griffes on applique

directement la feuille d'argent sur toute la surface de la plaie ou sur la tumeur; avec un petit tampon de coton on exerce des pressions sur la feuille d'argent de manière à la rendre intimement adhérente, et on recouvre ensuite la feuille d'argent d'un pansement ouato-collodioné ou d'un autre pansement approprié à la région et à la plaie suivant l'abondance de la suppuration ou du suintement; le pansement est renouvelé tous les deux ou trois jours. Il peut rester en place pendant un mois et même davantage sans produire le moindre érythème. Pour renouveler le pansement on laisse couler un filet d'eau stérilisée chaude sur la plaie ou la tumeur. Les parties de la feuille d'argent détachées sont entraînées avec la suppuration et les croûtes; je laisse en place les parties adhérentes. Je recouvre ensuite la plaie d'une nouvelle feuille.

Les applications de feuilles d'argent sont en général absolument indolores. Cependant, lors de plaies récentes, certains malades accusent au moment de l'application de l'argent un certain degré de cuisson qui dure fort peu, à peine quelques secondes, tout au plus deux ou trois minutes. L'application des feuilles d'argent est indolore sur les lignes de sutures, les ulcérations du col utérin, les plaies anciennes, le lupus, les épithéliomas cutanés superficiels.

C'est sur les ulcères variqueux et les plaies anciennes que j'ai commencé à employer les feuilles d'argent comme moyen de pansement. Ensuite je m'en suis servi pour les ulcérations et fistules tuberculeuses, pour le pansement des lupus traités par l'électrolyse.

Dans 5 cas d'épithéliomas cutanés superficiels de la face, les feuilles d'argent appliquées exclusivement ont amené la chute des croûtes et une bonne cicatrice; les résultats ont été durables.

En gynécologie les feuilles d'argent ont rapidement produit une amélioration et la guérison des métrites cervicales, ulcérées et infectées. Sous la même influence des érythèmes post-opératoires ont rétrocédé. Appliquée sur les lignes de sutures opératoires diverses, la feuille d'argent donne de bons résultats, sans érythème.

Ces faits confirment les résultats obtenus par Halsted, Crédé, Beyer, Gauthier, etc., en chirurgie, avec l'argent en feuilles ou en solution, et Netter, Moutard-Martin, Coudray avec le collargol dans les maladies infectieuses.

M. P. Thiéry (Paris). — *Traitement abortif des furoncles par les injections de gaz oxygène.*

Les divers traitements tour à tour préconisés du furoncle sont loin de donner des résultats toujours satisfaisants. J'ai essayé successivement l'onguent napolitain, la levure de bière, la congélation du furoncle par le chlorure d'éthyle, et j'ai constaté, par ces moyens, bien des insuccès. Je n'en dirai pas autant du traitement proposé par le professeur Thiriar et qui consiste à injecter dans le furoncle du gaz oxygène. On observe toujours, avec ce procédé, une disparition rapide de la douleur d'abord, du gonflement ensuite, puis du furoncle. En trois ou quatre jours, souvent,

la guérison est complète. Il suffit d'un récipient contenant de l'oxygène sous pression, d'un tube de caoutchouc et d'une aiguille. Il existe une petite bonbonne contenant 30 litres d'oxygène à 120 atmosphères. Le procédé opératoire consiste à faire quelques injections à la base du furoncle, d'abord; dans le furoncle même, ensuite.

M. E. Doyen préfère à ce procédé son *sérum antistaphylococcique*.

Les furoncles et les anthrax de même que les abcès tubéreux et les autres abcès à staphylocoques avortent et disparaissent si l'injection est faite avant que le pus ne soit collecté. Si le bourbillon est formé et le pus collecté la résolution est plus rare, mais l'élimination du bourbillon se fait en deux à trois jours. Les bourbillons sont très petits, ils se liquéfient en partie et leur élimination est suivie d'une cicatrisation immédiate. Un furoncle qui durerait douze à quinze jours guérit en trois ou quatre jours, un anthrax est enrayé en cinq à huit jours au lieu de durer six à huit semaines, sans aucun traitement chirurgical. Il mentionnera enfin deux cas de guérison de phlébites de la dure mère déjà signalés à l'Académie.

La douleur disparaît souvent deux heures après la première injection de 5 centimètres cubes de sérum antistaphylococcique. Ce sérum agit avec la même activité dans toutes les infections à staphylocoques notamment dans les angines simples et phlegmonneuses où le staphylocoque est si souvent l'agent pathogène. Il agit également dans les pneumonies franches dont plusieurs cas se sont terminés par une résolution rapide, deux ou trois jours après la première injection, et le quatrième ou le cinquième jour de l'injection.

La constance d'action du sérum antistaphylococcique permet d'en obtenir également des effets remarquables par l'injection préventive, dans les grands traumatismes infectés : il l'injecte alors préventivement ainsi que le sérum antitétanique.

L'injection se fait de préférence à la partie externe de la cuisse ou de la fesse.

MM. M. Savariaud et Deguy (Paris). — *Deux nouveaux cas de botryomycose.*

MM. Savariaud et Deguy rapportent deux cas de *botryomycose*. Dans le premier, la tumeur était petite, l'examen et l'inoculation n'ont pu être faits. Dans le second cas, malgré tout le soin apporté aux recherches, ils n'ont pu découvrir, à l'intérieur de la tumeur qui siégeait à la nuque, la présence des micro-organismes qui seraient la cause même de ces sortes de tumeurs, ainsi que Poncet et Dor l'ont décrit. Dans le cas qu'ils relatent, il s'agissait d'un botryomycome de la nuque en forme de champignon, à surface ulcérée. D'après eux, les microbes trouvés dans le botryomycome, qui ne répond à aucune entité morbide, ne seraient que les microbes banals de la suppuration.

M. L. Dor (Lyon) déclare que le microbe de la botryomycose est absolument différent du staphylocoque doré et qu'il possède des caractères spé-

cifiques. La plupart des auteurs qui ont nié son existence n'ont jamais examiné le microbe tel qu'on le trouve chez le cheval et le mulet; ils n'ont pu se rendre compte par conséquent de l'identité qui existe entre ce dernier et celui décrit dans la botryomycose humaine. Il est possible que la tumeur dont parle M. Savariaud soit simplement un molluscum ulcéré.

M. P. Thiéry (Paris) insiste sur ce dernier point et déclare que, cliniquement, l'aspect de la tumeur décrite par M. Savariaud n'est pas celui d'un botryomycome, mais bien celui d'un molluscum.

M. M. Cazin (Paris) a pratiqué l'examen histologique et bactériologique de deux petites tumeurs inflammatoires cliniquement identiques à celles que MM. Poncet et Dor ont observées et qui leur ont permis de généraliser la théorie botryomycosique à toutes les productions analogues. Or, dans ses deux observations, il s'agissait de vulgaires bourgeons charnus, ne renfermant aucun microbe spécifique. Il pense donc que, à côté des tumeurs dans lesquelles MM. Poncet et Dor ont pu constater l'existence des parasites de la botryomycose, il existe un grand nombre de bourgeons charnus qui, tout en étant cliniquement semblables aux botryomycomes, ne renferment pas de parasites spécifiques; dans ces conditions l'entité de la botryomycose humaine ne se trouve pas suffisamment établie par des caractères cliniques et anatomo-pathologiques, puisqu'il existe des productions identiques dans lesquelles le parasite spécial ne se rencontre pas.

M. M. Savariaud se range absolument à l'avis de M. Cazin.

M. A. Poncet (Lyon) déclare que, au point de vue clinique, la botryomycose est une entité nettement définie, à caractères très précis. Il ne s'agit pas de vulgaires bourgeons charnus, puisque, dans presque tous les cas rapportés, les malades s'étaient évidemment inoculés par piqûre, et que la tumeur avait mis quelque temps à apparaître avec les caractères qu'il a décrits. Il faut voir les champignons de castration chez les chevaux, pour savoir distinguer les botryomycètes des microbes vulgaires de la suppuration.

M. H. Morestin. — *Des cancers développés sur les lupus.*

M. Morestin rapporte sept cas d'épithélioma développé sur un lupus ancien, dont cinq pour lesquels il est intervenu chirurgicalement. Un de ceux-ci concerne une femme de cinquante ans, dont un lupus de quarante ans couvrait toute la joue droite. Sur ce lupus s'était développé un énorme épithélioma. Il fit l'ablation de tous les téguments de la joue, qu'il recouvrit par un lambeau pris dans la région sus-hyoïdienne. Depuis 1901, la malade est bien portante. Un autre cas concerne un homme de quarante ans, parfaitement guéri; un troisième a trait à un vieillard de soixante-dix ans, opéré avec succès également. Dans les deux derniers cas, le résultat ne peut être considéré comme définitif, l'opération ayant été faite il y a peu de temps.

M. H. Morestin insiste sur l'excellence du résultat qu'on peut obtenir dans les cas les plus graves, car, presque toujours, les lésions sont limitées aux téguments et les ganglions ne sont pas envahis, ce qui permet d'obtenir une guérison définitive.

M. E. Doyen, dans ses recherches sur le cancer, a obtenu une fois *le micrococcus néoformans* de la culture d'un ganglion volumineux du cou qu'il croyait cancéreux et qui était histologiquement tuberculeux — le point de départ était une petite ulcération de l'amygdale. — Chez une autre malade, deux ganglions carotidiens volumineux qui accompagnaient un goitre exophtalmique en dégénérescence cancéreuse ont présenté des lésions histologiques bizarres où l'infection épithéliale paraissait greffée secondairement sur une tuberculose ancienne.

Ces cas viennent à l'appui des observations de dégénérescence cancéreuse du lupus de M. Morestin.

M. Delangre (Tournai). — *Considérations sur l'inclusion prothétique de la paraffine.*

La prothèse élastique prend chaque jour de l'extension, mais l'accord, même entre les initiateurs de cette prothèse, n'est pas unanime au sujet de la nature de la substance plastique; au dernier Congrès de Berlin, on a pu voir Gersuny rester fidèle à la paraffine fusible à 38-40° et Eckstein préconiser l'emploi de la paraffine fusible à 58-60°. Par des preuves cliniques et expérimentales appuyées de la présentation de pièces anatomo-pathologiques, l'auteur pense avoir démontré que dans la pratique courante, au point de vue des questions de sûreté, d'innocuité et de résultats éloignés, il est préférable d'adopter la formule des paraffines fusibles de 50 à 55°.

Quant à la question des paraffinômes, ces amas paraffinés donnant lieu à des bourrelets déformants au niveau de la zone incluse, il ne saurait assez recommander pour les éviter d'avoir soin : 1° d'injecter, en plusieurs séances, des quantités plutôt faibles de paraffine ; 2° de confier la limitation du champ opératoire à un aide dont le rôle est très important; 3° si le cas offre quelque complexité, d'employer un appareil de contention en vulcanite qui permet non seulement de donner au modelage la forme projetée, mais encore d'assurer le maintien ultérieur du résultat obtenu. En tout état de cause, si l'on se trouve en présence de paraffinômes, au lieu de pratiquer des injections oxydantes d'eau oxygénée ou des piqûres d'éther et d'alcool amylique, il est plus rationnel d'avoir recours à l'électrolyse dans les cas d'amas peu saillants ou à l'extraction sous-cutanée dans le cas de bourrelets plus considérables.

L'excellence des résultats obtenus par l'inclusion prothétique a conduit l'auteur à faire l'épreuve du mélange de trois parties de paraffine pour une partie d'iodoforme, dans le but de combler les cavités pathologiques en communication avec l'air extérieur. L'épreuve préalable pratiquée avec succès chez le cobaye l'a engagé à faire une tentative de l'espèce pour

effacer la cavité d'un kyste ovarique intraligamentaire qu'il avait dû marsupialiser par suite de la friabilité de la poche fusionnée avec les viscères environnants. L'opération fut exécutée en quatre temps; préparation de la cavité, préparation de la substance prothétique, plombage paraffiné proprement dit et suture des parois. Tel est le principe d'une pratique — qui peut recevoir de nombreuses applications tant dans la chirurgie des os que dans celle des parties molles — qui lui a permis de combler la cavité de ce kyste au bout d'une dizaine de jours, laps de temps au terme duquel les fils enlevés montrèrent une réunion *per primam* sans réaction des téguments recouvrant le foyer plastique parfaitement toléré.

M. Van Stockum (Rotterdam). — *Sur un traitement spécial des plaies accidentelles et en particulier des fractures compliquées.*

J'ai eu recours, dans le traitement des plaies et notamment des fractures compliquées, à une méthode ancienne employée par un de mes prédécesseurs, M. Van der Hoeven, et qui consiste dans l'imprégnation des plaies par le baume du Pérou.

Après avoir enlevé les corps étrangers qui peuvent se trouver à la surface de la plaie, et sans avoir pratiqué aucun lavage de la plaie ni des téguments voisins, on remplit tout le foyer de la fracture avec une grande quantité de baume du Pérou stérilisé, et l'on favorise sa pénétration par de légers mouvements qu'un aide imprime au membre pour obtenir un déplacement des extrémités fracturées; on réduit ensuite la fracture comme dans un cas de fracture fermée, et l'on applique un pansement aseptique.

Les résultats que j'ai obtenus par cette méthode ont été excellents. Le nombre des fractures ainsi traitées a été de 90; dans un seul cas j'ai dû faire l'amputation secondaire pour une gangrène gazeuse; 3 fractures seulement ont suppuré.

M. A. Poncet. — *Rhumatisme tuberculeux ankylosant (spondylose rhizomélique d'origine tuberculeuse).*

Le rhumatisme vrai ou les rhumatismes infectieux peuvent très probablement déterminer la production de la spondylose; mais parmi les affections capables de produire cette polyarthrite ankylosante, la tuberculose joue un rôle et l'importance de celui-ci est de tout premier ordre. De l'étude de ses observations, M. Poncet se croit autorisé à conclure que les ankyloses articulaires multiples qu'il a rencontrées chez ses malades, étaient très probablement fonction de l'évolution fibro-formative d'une tuberculose chronique, au même titre que les scléroses pulmonaires, les symphyses pleurales ou les myocardites notées d'autre part. Donc, d'après M. Poncet, la spondylose rhizomélique serait une variété de rhumatisme tuberculeux.

M. P. Coudray (Paris). — *Polyarthrites tuberculeuses aiguës et chroniques.*

Nombre d'arthrites chroniques à forme rhumatismale sont d'origine tuberculeuse; je le disais déjà en 1892, dans mon travail sur les corps étrangers tuberculeux des synoviales articulaires.

M. Poncet a justement insisté sur la fréquence relative de ce fait. J'ai deux observations qui viennent à l'appui de cette manière de voir dont l'une est relative à la variété *déformante typique de Poncet.*

J'ai vu aussi trois cas très nets qui se rapportent à la forme aiguë ou subaiguë de l'arthrite tuberculeuse. Dans l'un de ces cas, l'intensité des phénomènes était telle (39° à 39°,9) que j'ai pu croire à une ostéomyélite de l'extrémité supérieure du fémur avec arthrite secondaire. Or cette arthrite formidable s'est terminée par une tumeur blanche. De fait, de mes cinq cas, trois se sont terminés par tumeur blanche, et les deux autres semblent prendre la même voie.

Je ne crois ni exact, ni utile d'appeler, avec M. Poncet, *rhumatismes* des formes d'arthrites tuberculeuses que les travaux de M. Poncet ont eu précisément pour but et pour effet de séparer du rhumatisme.

M. F. Calot. — *Tumeurs blanches.*

En premier lieu nous repousserons en principe, comme traitement de la tumeur blanche, la résection.

Nous ne pouvons pas être entièrement satisfaits par le traitement conservateur simple, c'est-à-dire l'immobilisation dans l'appareil plâtré pendant un, deux, trois ans ou davantage.

Éviter la mutilation qu'entraîne la méthode sanglante. Éviter l'immobilisation absolue et prolongée pendant plusieurs années qu'entraîne la méthode conservatrice ou tout au moins ne vouloir qu'une immobilisation relative et de courte durée, de quelques semaines, par exemple, de manière que la jointure n'ait pas le temps de s'ankyloser et cependant arriver à la guérison du foyer tuberculeux malgré cette liberté et cette mobilité relatives laissées à la jointure qui sont plutôt des conditions défavorables pour l'extinction du foyer morbide.

Cela est-il possible? Oui, en attaquant directement les lésions bacillaires par des injections de liquides modificateurs de la tuberculose (pancréatine, naphtol camphré, créosote, gaïacol, iodoforme), dans la cavité articulaire.

Ce traitement articulaire demande 8 à 10 injections faites à 3 ou 4 jours d'intervalle, la durée moyenne est par conséquent d'un mois. Ce traitement, ici comme pour les abcès froids, est celui qui assure le mieux la destruction des lésions bacillaires.

Mieux que la résection parfois insuffisante quoi qu'on fasse, mieux que l'immobilisation simple dans un appareil plâtré, de plusieurs années, qui ne donne pas toujours la résorption (spontanée, peut-on dire en pareil cas) des lésions tuberculeuses, puisqu'il surgit souvent des abcès froids au cours de ce traitement conservateur et après lui.

Le traitement que je préconise a donc un premier avantage : de guérir plus sûrement et plus souvent que tous les autres.

Le deuxième avantage c'est de guérir en laissant persister souvent, en partie tout au moins, la mobilité des articulations, parce que ce traitement dure à peine quelques semaines, les mouvements n'ont donc pas eu le temps de se perdre.

Dès que le traitement du foyer tuberculeux est fini, c'est-à-dire après 6 ou 8 semaines, l'on s'occupe en effet de la fonction en laissant réapparaître et se développer les mouvements spontanés dans cette jointure maintenant assainie.

Le traitement que nous préconisons réussira plutôt en ville qu'à l'hôpital, où le nombre trop grand des malades met le médecin dans l'impossibilité de s'occuper de chaque cas particulier avec l'assiduité désirable pour assurer la conservation des mouvements. Il faut donc, à l'hôpital, se résigner d'avance à n'obtenir dans la plupart des cas que des guérisons avec enraidissement de la jointure, mais en bonne attitude. Peut-on dire même que le traitement réussira dans tous les cas où l'on pourra s'en occuper à loisir, avec continuité?

Non, certes. Pour conserver les mouvements il faut que nous prenions les tumeurs blanches dès leur début, ou bien si nous arrivons à une période plus avancée, il faut que la déviation soit nulle ou presque nulle. Dans les cas contraires, on peut obtenir la mobilisation, mais sans arriver toujours à supprimer l'attitude vicieuse.

Il ne faut pas s'entêter en pareil cas à vouloir conserver quand même la mobilité de cette jointure ; si l'on voit, après s'être préoccupé de la fonction que les leviers articulaires retournent toujours quoiqu'on fasse à leur mauvaise attitude première, il vaut mieux renoncer à la mobilité, surtout s'il s'agit des membres inférieurs, car il est préférable d'avoir une jointure enraidie en bonne position, que d'avoir une jointure souple avec une mauvaise attitude habituelle. Mais il y a des articulations où l'on réussit à peu près constamment à conserver la mobilité : c'est le coude, le cou de pied.

La réussite est encore assez fréquente au genou et au poignet, un peu moins à l'épaule et au contraire rare à la hanche.

M. L. Mencière (Reims). — *Ankylose chirurgicale des articulations par voie de suppuration aseptique. — Phéno-arthrodèse.*

L'expérience a démontré que l'arthrodèse était souvent insuffisante pour donner une ankylose solide.

La nature a pris soin cependant de nous révéler les lois qui président à la soudure des articulations. A l'origine de toute ankylose, nous trouvons généralement un élément « inflammatoire ». Il faut imiter la nature et créer, après avivement des surfaces articulaires, une inflammation, mais une inflammation artificielle voulue, amicrobienne et sans danger.

Les caustiques divers pourraient être essayés, la méthode serait la même ; mais l'auteur donne la préférence à l'application d'acide phénique pur, suivie d'un lavage à l'alcool, et propose le nom de « Phéno-arthrodèse » pour son opération. L'auteur insiste sur les précautions à prendre et déclare que, ces précautions prises, il n'y a pas de danger à craindre, même avec des articulations ballantes, paralytiques, à tissus mal nourris.

A l'appui de sa communication, il fournit deux observations de Phéno-arthrodèse tibio-tarsienne pour pied paralytique, une observation pour genou paralytique, et deux observations pour genou tuberculeux, où il

était indiqué de rechercher, par une ankylose solide, une attitude en position normale.

Tête et face.

M. J.-P. Barette (Caen). — *Note sur quelques faits de traumatisme du crâne et de l'encéphale.*

M. Barette rapporte une série d'observations de traumatismes du crâne et de l'encéphale. Il s'agit six fois de fractures du crâne, dont trois fractures du rocher; deux fois de plaie pénétrante par balle; quatre fois de commotion avec contusion du cerveau.

Dans les trois fractures de la voûte, il y avait contusion violente du cerveau au point frappé. Dans ces trois cas on est intervenu ; deux guérisons et une mort, l'intervention ayant eu lieu vingt jours après l'accident.

Dans les trois fractures du rocher il y a eu deux morts et une guérison.

Dans un des deux cas du deuxième groupe, la balle avait perforé le lobe gauche, la mort survint quatre jours après l'accident. Dans les quatre cas de commotion, il y eut deux morts tellement rapides qu'on n'eut pas le temps d'intervenir et, dans un autre, où on constata une méningo-encéphalite localisée, M. Barette estime qu'une intervention précoce aurait peut-être pu sauver le malade.

M. F. Villar (Bordeaux). — 1° *Des pseudo-kyste-sus-dure-mériens consécutifs à des traumatismes anciens du crâne.*

M. Villar estime que si l'on connaît bien des épanchements sanguins intra-craniens d'origine traumatique, par contre on ne trouve dans les traités de Chirurgie aucun chapitre spécial sur les collections séreuses sus-dure-mériennes.

Il a eu l'occasion d'opérer un jeune malade atteint de cette variété de collection séreuse qu'il propose de désigner sous le nom de *pseudo-kyste séreux* et il a pu réunir quatre autres observations semblables.

Tous les malades étaient jeunes et chez tous les accidents moteurs ou psychiques n'ont fait leur apparition que plusieurs années après le traumatisme.

Trois hypothèses ont été invoquées pour expliquer la formation de ces collections séreuses; transformation d'un hématome, lésions de pachyméningite hémorragique, irritation par des esquilles.

Le diagnostic est impossible à faire; dorénavant on pourra songer à la possibilité d'un de ces pseudo-kystes.

Le traitement consistera dans l'ouverture du crâne et l'évacuation de la collection.

Les quatre malades opérés ont très bien guéri.

2° *Epithélioma de la peau du front ayant perforé l'os frontal.*

M. Villar a opéré, il y a quelques mois, un malade atteint d'une tumeur du front qui avait perforé l'os frontal. Il pensait qu'il s'agissait d'un fongus de la dure-mère.

Après avoir incisé la peau, il agrandit la brèche osseuse et il constata qu'en effet la tumeur recouvrait la dure-mère. En outre, elle avait détruit la paroi supéro-externe de l'orbite du côté droit et le sinus frontal du même côté; dans le sinus frontal gauche se trouvait un prolongement néoplasique.

Il extirpa les parties malades (tumeur et os) et il réunit la plaie dans toute son étendue, ne laissant qu'un petit orifice pour le drainage.

Les suites opératoires furent simples; mais le malade, homme très imprudent et même un peu déséquilibré, ne voulait pas rester dans sa chambre; il se promenait et se mettait à la fenêtre en chemise dès le lendemain de l'opération. Bref, il eut une broncho-pneumonie qui l'emporta au bout de neuf jours

L'examen histologique de la pièce pratiqué avec le plus grand soin a démontré qu'il s'agissait d'un épithéliome de la peau ayant perforé l'os frontal. Je crois que ce cas est assez rare.

M. J. Reboul (Nîmes). — *Méningo-encéphalocèle de la fontanelle postérieure. Opération, guérison.*

M. Reboul rapporte l'histoire d'un enfant d'un mois qui lui avait été présenté le 27 mars 1901, pour une tumeur siégeant à la fontanelle postérieure : il s'agissait d'une méningo-encéphalocèle du volume d'une grosse noix. A cause de l'état de faiblesse de l'enfant, il conseilla à la mère de tenter la compression à l'aide d'une lame de carton et de la ouate. Au mois de juillet suivant, l'enfant fit une chute sur la région occipitale, il perdit connaissance, la tumeur devint plus foncée et dès lors augmenta régulièrement.

Opération le 23 octobre 1901, à l'hôpital. Anesthésie au chloroforme. Dissection de deux lambeaux cutanés. La peau est adhérente, caverneuse, au niveau du collet, surtout en bas. Dissection et libération des méninges jusque dans l'intérieur du crâne. Un clamp saisit le pédicule, qui est étreint par une série de sutures en V au catgut, placées sous le clamp; on cherche à occlure la cavité méningée avant la section du pédicule afin d'éviter le plus possible une déperdition du liquide céphalo-rachidien. Section du pédicule au-dessus du clamp. Écoulement d'environ 150 centimètres cubes de liquide céphalo-rachidien. Deuxième série de sutures au catgut en surjet et à points entrecoupés pour oblitérer complètement la cavité méningée. Suture de la peau au crin de Florence, drainage au crin.

Pendant les premiers jours qui suivirent l'opération, l'enfant fut très excité et eut de la diarrhée verte. Le sixième jour la diarrhée s'arrêta, il se mit à téter de bon appétit et fut dès lors très calme. Suites opératoires simples, un peu de suintement par l'orifice du drain. Réunion par première intention. — La tumeur était formée d'un sac méningé contenant à sa partie inférieure un prolongement de substance cérébrale dégénérée, légèrement adhérent par son sommet.

La perte de substance cranienne siège exactement au niveau de la fontanelle postérieure, elle a la forme d'un losange dont les diagonales égales sont

de 5 centimètres. La peau qui recouvre la perte de substance cranienne est souple, mais légèrement soulevée par les battements encéphaliques. On conseille à la mère de maintenir à ce niveau une plaque de carton ouatée fixée par un bonnet.

Deux mois après l'opération, l'enfant avait un bon aspect de santé, il paraissait plus éveillé, plus affectueux.

Actuellement (octobre 1903) l'enfant est en parfaite santé, bien développé, intelligent, sans aucun trouble du langage ni de la motilité. La fontanelle postérieure n'est toujours pas ossifiée. Les téguments sont légèrement déprimés à ce niveau; ce n'est que dans les cris violents et les pleurs de l'enfant que l'on remarque une légère voussure de la fontanelle. Quand l'enfant est calme, les battements encéphaliques ne sont visibles qu'à la partie supérieure.

M. Paul Delbet (Paris). — *Épilepsie jaksonnienne traumatique.*

M. Delbet a opéré cet été un malade atteint de crise d'épilepsie jaksonnienne traumatique. Le malade a fait une chute à l'âge de quatre ans en 1884. Les crises ont débuté trois ans plus tard, puis se sont reproduites quatre fois par an, assez régulièrement jusque dans ces derniers temps où elles sont devenues plus nombreuses.

Quinze jours avant toute intervention, elles sont devenues subintrantes. Le malade était devenu aphasique et hémiplégique.

M. Delbet pratiqua l'ouverture large du crâne et put réséquer une plaque de méningite. Le malade est aujourd'hui complètement guéri.

A propos de ce cas l'auteur a relevé et analysé 300 observations d'épilepsie jaksonnienne traumatique. L'étude de ces observations est fort instructive et lui a permis de formuler une série de conclusions qu'il soumet au congrès.

1° Dans l'épilepsie jaksonnienne traumatique, on doit, après avoir éliminé les causes d'erreur provenant de la spécificité ou de l'hystéro-traumatisme, recourir à la trépanation aussi hâtive que possible.

2° La trépanation est indiquée même dans les cas très anciens ou exceptionnellement graves.

3° S'il existe une dépression ou un enfoncement marqué du crâne, on devra porter le trépan en ce point et relever l'os déprimé ou épaissi. L'incision de la dure-mère n'est pas indispensable, mais il est préférable d'ouvrir cette membrane pour se rendre compte de l'état du cerveau.

4° Dans les cas ou il n'existe pas de dépression, on recourra à un vaste lambeau ostéoplastique circonscrit par sa couronne de trépan. Les rondelles de trépanation forment autant de soupapes remédiant aux excès de tension du liquide céphalo-rachidien, le lambeau ostéoplastique permet d'explorer une grande étendue de méninges et du cerveau, fait important, étant donnée la diffusion et l'incertitude qui plane sur la valeur des localisations; l'opération permet de recouvrir le cerveau en relevant le lambeau et évite ces épilepsies secondaires dont on a vu quelques exemples chez les individus dont le cerveau reste trop largement ouvert.

5° On réséquera les plaques de méningo-encéphalite, mais on ne touchera au cerveau que s'il est manifestement malade; ou bien on en fera l'examen partiel.

6° On ne touchera au cerveau en apparence sain que si on ne trouve rien pouvant expliquer les crises, dans les couches superficielles.

7° Les succès sont la règle quand on trouve une lésion superficielle ou une lésion cérébrale inflammatoire; ils sont l'exception dans les lésions dégénératives du cerveau.

8° En cas d'insuccès d'une première trépanation, on peut recourir à une deuxième et à une troisième trépanation, plusieurs malades ont été ainsi guéris.

M. H. Morestin (Paris). — *Technique de l'ablation des cancers des lèvres et des opérations réparatives consécutives.*

Les récidives de cancer de la lèvre inférieure sont trop souvent imputables à la timidité du chirurgien ou à sa négligence vis-à-vis des ganglions. En trois ou quatre ans, M. Morestin a vu de nombreux exemples de continuation d'un cancer au niveau des masses ganglionnaires, qu'il est d'avis d'enlever toujours et des deux côtés, avec le plus possible de la lèvre malade. Pour la lèvre inférieure, il ne se contente pas de la simple incision classique en V, mais il enlève de la lèvre une vaste surface en forme de trapèze dont le petit côté correspond au bord libre de la lèvre, quand il s'agit d'un cancer situé non loin de la commissure. Si le cancer siège sur la ligne médiane, il fait l'ablation de presque toute la lèvre. La perte de substance est alors comblée suivant le procédé de Larger, c'est-à-dire avec un lambeau détaché de la lèvre supérieure, avec cette modification, toutefois, que M. Morestin conserve une languette de muqueuse du bord libre de la lèvre supérieure, pour reconstituer la commissure. Les résultats sont toujours excellents.

Lorsqu'il y a récidive avec un envahissement de la mâchoire, il faut enlever la portion de la mâchoire atteinte, sauf à faire la restauration de cette dernière dans une seconde opération. Si l'on est obligé de supprimer l'angle de la mâchoire, il est préférable de faire une prothèse immédiate.

Dans les cancers commissuraux, quand ils sont petits, M. Morestin se contente de faire porter plus en dehors la section et décolle la joue opposée pour en permettre la traction. Quand ils sont volumineux et envahissent la joue, il transpose du côté malade toute la joue du côté opposé.

M. P. Jacques (Nancy). — *Traitement idéal de la sinusité frontale chronique suppurée.*

Les procédés de Kunt, de Ogston-Luc dans le traitement de la sinusite frontale chronique ont donné, dans un certain nombre de cas, des résultats très bons; mais on peut leur reprocher de permettre une récidive facile de l'affection, à cause de l'insuffisance du curettage des cellules ethmoïdales. Le procédé de Killian, en honneur en Allemagne, n'est pas non plus à l'abri de tout reproche. Le procédé que décrit M. Jacques et qu'il a appliqué dans huit ou neuf cas lui a donné de très bons résultats. Il consiste

surtout à attaquer le sinus frontal par son plancher auquel on pratique une large ouverture, à curetter très soigneusement la partie verticale du sinus désormais facilement accessible, à réséquer tout le plancher du sinus dans sa portion orbitaire et à détruire tout l'ethmoïde antérieur. Ce procédé supprime toute la cavité sinusienne sans nuire à l'esthétique; il permet de réséquer le totalité de la masse latérale de l'ethmoïde; le sinus largement ouvert inférieurement se draine très bien.

M. P. Sébileau (Paris) fait remarquer qu'il y a une variété considérable de sinus et de sinusites; ce qui explique toutes les variétés de procédés opératoires. Le procédé de M. Jacques peut être dangereux dans certains cas de sinus frontal petit, car, malgré toute son habileté, le chirurgien est trop exposé à pénétrer dans le cerveau. D'autre part, si le sinus est grand, il est tout à fait impossible, avec le procédé de M. Jacques, d'aller à l'extrémité externe du sinus; et, le curettage étant insuffisant, la guérison définitive est impossible.

Le meilleur traitement de la sinusite est le plus simple et celui qui donne le maximum de sécurité; il peut se résumer ainsi : ablation large de la paroi frontale, curettage très soigné de toute la cavité sinusienne, destruction des cellules ethmoïdales, agrandissement de l'infundibulum; en un mot, c'est le procédé de Kunt.

M. E.-J. Moure (Bordeaux). — *Sur quelques cas de cellules aberrantes.*

M. Moure rappelle d'abord qu'un des premiers il a signalé l'existence de cellules isolées et éloignées du groupe classique mastoïdien. Il a rapporté autrefois l'histoire d'un malade mort de méningite, trente jours après une trépanation, alors qu'il paraissait guéri. Il était porteur d'une cellule juxta-sinusienne infectée. Actuellement, il appelle l'attention de ses confrères sur l'existence de cellules aberrantes, situées dans la profondeur même de la mastoïde. Celles-ci sont susceptibles de devenir le point de départ d'accidents fort graves, souvent restés inexpliqués, après une opération qui paraissait avoir été complète.

M. Moure pense que lorsque l'apophyse est éburnée et que la seule cavité mastoïdienne est constituée par l'antre, il n'y a pas lieu de rechercher des cellules diverticulaires.

Par contre, lorsque l'apophyse est pneumatique, formée de nombreuses cellules plus ou moins isolées par les travées osseuses, il est utile de voir s'il n'existe pas soit en arrière, soit en bas, soit même vers la partie profonde, des cavités isolées pouvant contenir des germes infectieux susceptibles de déterminer de graves complications.

M. Suarez de Mendoza (Paris). — *Quelques considérations sur le traitement du strabisme.*

L'auteur insiste sur l'avantage qu'il y a à répartir systématiquement, en faisant un double reculement, la correction dans les yeux, du moment où le strabisme dépasse 25° et à restreindre le plus possible l'emploi, trop à la mode aujourd'hui, des avancements musculaire et capsulaire.

Cette façon d'agir a, à son avis, les avantages suivants :

a) L'opération trouble moins l'association des mouvements oculaires;

b) Le rétablissement de la vision binoculaire devient par ce fait plus facile;

c) Les suites opératoires sont beaucoup plus simples dans le reculement que dans l'avancement. Dans le reculement, en général, dix ou quinze jours après, l'œil est revenu complètement à l'état normal. Dans l'avancement, au contraire, il persiste pendant longtemps un gonflement disgracieux pour lequel les malades savent souvent mauvais gré à leur opérateur si on ne les a pas prévenus nettement en temps opportun.

Cou et tronc.

M. J.-L. Faure (Paris). — *La voie transhyoïdienne dans l'extirpation des tumeurs de la région glosso-épiglottique.*

M. Faure a opéré un malade atteint d'un sarcome de la région glosso-épiglottique donnant lieu à des phénomènes graves d'obstruction du pharynx et s'accompagnant d'un volumineux paquet ganglionnaire des deux côtés. Il a d'abord enlevé les ganglions à droite et à gauche et ligaturé les deux carotides externes. Puis, après la trachéotomie préalable, il a incisé sur la ligne médiane, il a enlevé l'os hyoïde, et, par la voie sublinguale, il a pu très facilement extraire le sarcome. Cette tumeur présentait deux lobes, gros chacun comme un œuf de poule, qui furent énucléés, et il a procédé ensuite à l'oblitération de la ligne médiane. La canule trachéale fut laissée deux mois en place. Actuellement, l'opération date de dix mois, et le malade est guéri. M. Faure insiste sur la facilité et l'excellence de la voie transhyoïdienne, qui permet un accès des plus faciles.

M. E.-J. Moure (Bordeaux) a employé une fois la voie transhyoïdienne dans un cas analogue. Les résultats immédiats, d'après lui, sont excellents, mais il n'en est pas de même des résultats éloignés. Ainsi, chez son malade, un an après l'opération, les deux valves du thyroïde se sont rapprochées l'une de l'autre et presque accolées, si bien que les troubles respiratoires ont nécessité une trachéotomie secondaire, et l'introduction de la canule fut extrêmement difficile, le conduit aérien ayant pris la forme d'une simple fente.

M. A. Broca (Paris), au cours de ses opérations de fistule congénitale, a eu l'occasion, vingt-cinq ou trente fois, d'enlever l'os hyoïde sans qu'il en soit résulté les inconvénients à longue échéance que signale M. Moure.

M. A. Castex (Paris). — *Laryngotomies et laryngectomies* (*Technique opératoire*).

M. Castex présente un malade de soixante-six ans, à qui il a fait, le 4 août dernier, la laryngectomie, pour un cancer du larynx. Le malade est en parfaite santé. M. Castex insiste sur les risques d'ictus laryngé, avant et après l'opération, les difficultés de la mise en place de la canule et les

précautions minutieuses à prendre dans cette sorte d'opération pour empêcher le sang de pénétrer dans la canule et pour reconstituer la région sur laquelle on a opéré.

M. H. Gaudier (Lille). — *Volumineuse tumeur du pharynx laryngé. Ablation par la voie transhyoïdienne.*

M. Gaudier a enlevé, par la voie transhyoïdienne, une tumeur du pharynx laryngé du volume d'une orange. Le malade, placé dans la position de Rose et l'os hyoïde sectionné, la tumeur fut enlevée avec une anse d'acier et la canule retirée après l'opération. Mais le malade présenta pendant trois mois des troubles de déglutition, par suite du mauvais fonctionnement de l'épiglotte, qui nécessitèrent l'emploi prolongé de la sonde œsophagienne.

M. E. Vidal (Périgueux). — *Résultat éloigné du traitement chirurgical des épilepsies essentielles.*

M. Vidal (de Périgueux) revient sur la question de sympathicectomies cervicales totales dans les épilepsies, et apporte les résultats de sa pratique qui remontent à plus de deux années. La proportion élevée de guérisons et d'améliorations considérables qu'il signale, contraste avec les résultats plus que médiocres obtenus par d'autres (Jaboulay, Jonnesco, Chipault, etc.).

L'auteur trouve à ces différences trois raisons principales :

1° Choix rigoureux des malades, qui sont toujours soumis, selon sa méthode, à l'épreuve préalable du *nitrite d'amyle*; il n'opère que ceux chez qui les inhalations suspendent une crise nettement annoncée, car l'on peut en conclure qu'une vaso-dilatation cérébrale permanente a des chances d'avoir les mêmes résultats.

2° Il ne s'agit que de malades de clientèle, soumis après l'opération à une hygiène physique et morale rigoureuse, et non des convulsifs invétérés, bromurés à outrance, puis abandonnés à eux-mêmes, comme il arrive d'ordinaire dans les services spéciaux.

3° Extirpation très complète de la chaîne cervicale, notamment au niveau du ganglion supérieur, point délicat de l'opération.

L'auteur préconise enfin la cocaïnisation *intraganglionnaire* du ganglion supérieur, pour éviter des réflexes gênants, dus en majeure partie au dépresseur.

M. G. Chavannaz (Bordeaux). — *Sur les nouvelles méthodes chirurgicales opposées au cancer du sein.*

Dans ces dernières années les principes mêmes du traitement du cancer du sein ont été notablement modifiés. Si l'origine des nouvelles méthodes peut être trouvée dans les travaux des chirurgiens de l'ancien continent, c'est bien en Amérique que ces méthodes ont vu le jour et qu'elles ont progressé avec Welly Meyer et surtout Halsted. Le premier en France l'auteur a mis en pratique le procédé de Willy Meyer, qu'il a très légèrement modifié, comme cela est consigné dans la thèse d'un de ses élèves M. Brun.

L'auteur est intervenu chez trente malades. Sur ces trente, neuf ont été opérées depuis plus de trois ans, cinq depuis plus de deux ans, six depuis plus d'un an. Les autres ont été soumises à l'intervention, soit à la fin de 1902, soit dans le courant de 1903.

Il n'a observé aucun accident opératoire.

Les cas n'ont pas été choisis, bien au contraire. Des neuf malades opérées depuis plus de trois ans, trois sont encore vivantes et bien portantes; les temps écoulés depuis l'opération sont respectivement de quatre ans et quatre mois, de quatre ans et un mois et enfin de trois ans et quatre mois. Cette dernière malade est particulièrement à noter, car il s'agissait d'un cancer massif du sein chez une femme relativement jeune puisqu'elle n'avait que quarante ans.

Des cinq opérées depuis plus de deux ans, l'une est morte de cancer du foie seize mois après l'intervention; une, de cancer pleuro-pulmonaire; trois sont en parfait état.

Sur les trente opérées il n'a actuellement observé que deux récidives locales.

Les méthodes de Willy Meyer et d'Halsted lui ont donné l'impression d'une grande bénignité et il n'a pas hésité à intervenir récemment chez une femme enceinte; la grossesse a continué son cours normal.

Dans tous les cas il cherche depuis longtemps la réunion immédiate, quelquefois par simple libération et glissement, le plus souvent par une large autoplastie.

Les résultats fonctionnels sont excellents en dépit des larges sacrifices musculaires.

Bien pénétré de la valeur des méthodes nouvelles, le chirurgien pourra avec plus d'autorité conseiller l'intervention aux malades, car sans se promettre la guérison définitive, il pourra espérer obtenir une guérison durable.

M. H. Reynès (Marseille). — *Traitement des cancers inopérables de la mamelle par la castration ovarienne.*

Depuis longtemps la physiologie humaine comme l'art vétérinaire ont mis en lumière les relations qui existent entre les mamelles et l'appareil utéro-ovarien, pendant la période d'activité génitale. En se basant sur ces principes, G. T. Beatson, le premier, en 1896, fit connaître à Edinburgh deux cas de cancer inopérable des mamelles traités avec succès par la castration ovarienne. Connaissant ce travail, j'ai pratiqué le 20 mai 1903, avec l'assistance de mon collègue le prof. Combalat, la castration utéro-ovarienne par laparotomie, chez une femme de trente-deux ans, qui venait d'être réglée deux jours avant, et était atteinte d'un double cancer des mamelles, inopérable, avec tumeurs volumineuses, ganglions axillaires, ulcération à gauche. La nature épithéliomateuse maligne est vérifiée au microscope, par le professeur Cornil. Un mois après, la régression des néoplasmes est manifeste : en deux mois l'ulcération est cicatrisée. Bref, aujourd'hui après cinq mois, la guérison semble obtenue : localement il n'y a presque plus rien; l'état général est excellent. C'est un merveilleux résultat.

A New-York, Robert Abbe aurait également obtenu de brillants résultats dans 2 ou 3 cas semblables. Je dois dire que mon opérée a reçu des piqûres de quinine : mais jusqu'au moment de la laparotomie elles n'ont rien produit : la régression atrophique du cancer a marché avec une étonnante rapidité après la castration.

M. E. Doyen. — *Le sérum antinéoplasique. Son action thérapeutique.*

M. Doyen a déjà signalé les espérances que lui avait données dès le début l'emploi de son sérum antinéoplasique.

Actuellement le nombre des cas traités est de 80, et le plus ancien remonte à plus de deux ans. Son expérience clinique est donc suffisante pour l'autoriser à signaler les résultats obtenus.

Ces 80 cas doivent se subdiviser ainsi : 48 cas graves, avec généralisation, traités tardivement pendant un temps trop court et sans résultat thérapeutique, et 32 cas favorables.

Parmi ces derniers le plus ancien est celui d'un homme de trente-quatre ans, opéré trois fois d'un sarcome du testicule et de deux récidives ayant atteint le volume de la tête et pénétrant dans le canal inguinal. Ce malade a subi après la troisième opération des injections antinéoplasiques préventives et se trouve toujours en parfaite santé. Plusieurs autres cas d'une gravité exceptionnelle, parmi lesquels un lympho-sarcome de l'amygdale qui commença à récidiver quelques jours après l'opération, et divers cas de carcinomes qui semblaient voués à une reproduction rapide, demeurent parfaitement guéris et ne présentent aucune trace de récidive. Ces cas d'injections préventives, faites aussitôt après l'opération et commencées dans un cas, celui du lympho-sarcome mentionné plus haut, après l'apparition d'une récidive précoce dans la plaie opératoire, sont au nombre de 22, dont huit peuvent être comptées comme favorables, le traitement remontant à plusieurs mois, et 14, plus récents, ne permettent encore aucune conclusion définitive. Il a enfin à mentionner 10 observations de cancer inopérables, ou de récidives après opérations, également inopérables, et traités avec un résultat très satisfaisant. Pour les néoplasmes du sein l'œdème du bras a disparu, les indurations cutanées rougeâtres ont pâli et pris une teinte jaunâtre et feuille morte encore inconnue jusqu'ici, les noyaux sous-cutanés ont diminué de volume et l'état général est redevenu excellent. Un ancien opéré de gastro-entérostomie pour cancer de l'estomac il y a dix ans et demi est venu à la clinique en juin 1902 porteur d'une récidive en cuirasse étendue à presque toute la paroi abdominale antérieure et d'une fistule gastrique spontanée. Ce malade souffrait de douleurs atroces, il était maigre et cachectique ; sous l'influence du traitement pratiqué depuis ce temps avec quelques interruptions, les douleurs ont disparu, la fistule s'est fermée spontanément, l'état général est redevenu excellent et la presque totalité de la plaque cutanée est redevenue souple et a repris une teinte normale. Il en est de même d'un malade atteint d'une récidive inopérable d'un épithélioma du sac lacrymal ayant envahi la racine du nez, l'unguis, l'ethmoïde et le frontal et qui est presque cicatrisé sans opération.

Après une première série de 40 injections faites de juillet à septembre 1902, le malade revint à la clinique en février 1903 pour une légère récidive qui céda à 7 injections. Il refusa de continuer; le 3 juillet il revint avec une nouvelle ulcération; le traitement fut assez irrégulier en raison de l'indocilité du sujet. L'ulcération était très étendue et avait envahi les deux paupières. Actuellement la cicatrisation complète n'est plus qu'une question de jours.

Plusieurs cas de récidive de cancers utérins opérés sont également en voie d'amélioration notable.

Dans les cancers utérins il est remarquable que la sécrétion se modifie et disparaisse presque dès les 6 ou 8 premières injections. Parmi les cas dignes d'intérêt il doit signaler une observation de cancer de la verge avec ganglions cruraux et inguinaux suppurés adhérents aux vaisseaux, et qui furent traités profondément par le simple curettage et le tamponnement de la plaie opératoire. Ce malade, opéré le 8 décembre 1902, est actuellement sans récidive bien que l'opération ait laissé des tissus de nature douteuse. La cicatrice inguinale présente 20 centimètres de longueur, et la cicatrisation complète n'a été obtenue que cinq mois après l'opération. Des 48 cas rejetés dans la première catégorie, comme n'ayant donné aucun résultat probant, plusieurs malades ont bénéficié du traitement pendant un certain temps, et l'aggravation s'est produite soit parce que le cancer était déjà à la période de généralisation, soit parce que le traitement s'est trouvé interrompu par suite de l'insouciance des malades ou de leur entourage. Il peut donc conclure de ces observations : que le traitement des néoplasmes malins est entré dans une nouvelle phase et qu'on peut espérer l'arrêt et même la régression des foyers d'envahissement, si l'on emploie le sérum antinéoplasique à temps et avant la période de cachexie et de généralisation ganglionnaire et viscérale.

Le chiffre de 18 *résultats favorables indéniables* sur 66 cas traités, dont 48 trop tardivement, puisqu'il faut retrancher du chiffre total de 80, 14 cas trop récents, démontre que ces conclusions sont appuyées par une observation clinique indiscutable.

M. S. Pozzi (Paris) s'étonne que M. Doyen n'ait pas publié la composition et le mode de préparation de son sérum, de façon à ce que tous les grands laboratoires puissent le fabriquer; jusqu'à ce que cette formalité soit accomplie, son sérum rentrera dans la catégorie des *remèdes secrets*. Il faut mettre les savants en état de contrôler sa découverte et faire bénéficier de cet immense progrès les malades.

M. E. Doyen n'a jamais refusé son sérum aux médecins qui lui en ont fait la demande et il déclare le tenir toujours à la disposition de ceux qui voudraient l'expérimenter : mais il se réserve le monopole de sa fabrication.

M. E. Tailhefer (de Béziers). — *Sur un cas de galactocèle.*

M. Tailhefer a observé un cas de galactocèle qui diffère des faits ordi-

naires par l'absence totale de lactose dans le liquide sécrété. Celui-ci contenait un microbe analogue au pneumobacille de Friedländer, ayant comme ce dernier la propriété de faire disparaître le sucre. Cependant l'analyse chimique n'a pas permis de trouver dans le liquide le produit de fermentation du sucre; du reste, le lait du sein opéré se distinguait de celui de la lactose.

La malade, âgée de vingt-deux ans, allaitait des deux seins; le galactocèle s'était produit un mois après l'accouchement; il avait le volume d'une tête d'adulte.

L'opération a consisté dans l'aspiration du liquide avec l'appareil Potain et le curettage de la poche. La guérison définitive a été obtenue.

Abdomen. Appareil digestif.

M. E. Vidal. — *Traitement chirurgical des ascites.*

M. Vidal fait une communication tendant à démontrer que, dans la pathogénie de l'ascite cirrhotique, c'est moins l'hypertension portale que la pyléphébite qu'il faut incriminer. Aussi l'orateur ne croit-il pas à l'avenir des dérivations dirigées contre les ascites; par contre, il pratique volontiers ces opérations contre l'hématémèse cirrhotique, qui, elle, relève bien de l'hypertension.

Dans un cas, M. Vidal a fait l'abouchement direct, termino-latéral, de la veine cave à la veine porte, avec succès opératoire et guérison de l'hématémèse; mais le malade a succombé quatre mois plus tard à des phénomènes d'infection endoveineuse généralisée d'origine intestinale.

M. H. Delagenière (Le Mans). — *De la voie endostomacale pour pratiquer le cathétérisme de l'œsophage dans les cas de rétrécissements infranchissables.*

M. Delagénière, dans un travail antérieur intitulé « *De l'exploration intrastomacale après gastrotomie* », a rapporté déjà un cas de rétrécissement cicatriciel de l'œsophage, infranchissable de haut en bas et devenu accessible et franchissable de bas en haut par l'estomac ouvert. Il apporte aujourd'hui deux cas analogues. Le premier, un cas de rétrécissement néoplasique, le second un cas de rétrécissement cicatriciel. Tous deux infranchissables de haut en bas, tous deux devenus franchissables après l'ouverture de l'estomac, c'est-à-dire de bas en haut. — Chez ces deux malades une sonde œsophagienne introduite par une narine a pu être attirée dans l'estomac au moyen d'une bougie passée de bas en haut par l'estomac, enfin chez les deux malades une fistule gastrique a été établie pour servir à l'alimentation pendant le traitement de l'œsophage. Ce traitement de l'œsophage par la dilatation progressive a été très bien supporté par les deux malades tant qu'elle a été pratiquée au moyen de bougies.

L'usage des olives chez la première malade a occasionné des accidents rapidement mortels. Il pense donc conclure de ces deux nouveaux cas et du cas précédemment cité que :

1° L'exploration de l'estomac est facile après la gastrotomie sur la face antérieure de l'organe; elle permet de se rendre compte de l'état des orifices de l'estomac et de sa muqueuse.

2° Le cathétérisme de l'œsophage de bas en haut est facile alors qu'il était impossible de haut en bas, ce qu'on peut expliquer par la dilatation ampullaire qui précède ordinairement tous les rétrécissements de l'œsophage.

3° L'installation d'une sonde œsophagienne est utile pour permettre de nourrir le malade les premiers jours sans défaire son pansement, et pour préparer la dilatation en ramollissant le rétrécissement.

4° L'établissement d'une fistule gastrique est dans tous les cas indispensable pour nourrir le malade d'une façon définitive si le rétrécissement est incurable, pour le nourrir pendant la dilatation dans le cas contraire.

5° La dilatation, utile seulement pour les rétrécissements cicatriciels, doit être lente, progressive et pratiquée exclusivement avec des bougies en gomme.

M. R. Frœlich (Nancy) a traité 3 cas de rétrécissement de l'œsophage chez des enfants. Dans un de ces faits, il a essayé sans succès le cathétérisme et a dû pratiquer la gastrotomie. Pour les deux autres, il a eu recours à l'électrolyse avec résultat satisfaisant.

M. H. Delagénière n'a pu employer l'électrolyse, car les rétrécissements étaient absolument infranchissables.

M. C. Roux considère le cathétérisme rétrograde comme un excellent procédé : il n'a eu qu'à s'en louer chaque fois qu'il y a eu recours. Il lui a toujours semblé simple et facile.

M. A. Broca, dans un cas personnel, n'est jamais parvenu à dilater le rétrécissement par le cathétérisme rétrograde.

M. J. Phocas (Athènes). — *Diverticule de l'œsophage.*

M. Phocas présente l'observation et les photographies d'un homme de cinquante-deux ans, qu'il a opéré par un *diverticule de l'œsophage.*

Ce malade avait les signes classiques de diverticule tels qu'ils ont été décrits par Zenker et Ziemssen, qui appellent cette variété diverticule de propulsion. Ce malade avait son affection depuis plusieurs années mais ce n'est que depuis trois ans, qu'il en était sérieusement incommodé au point que sa nutrition en avait souffert. M. Phocas aurait pu pratiquer chez lui, à l'exemple de Köning et comme dans une récente observation de Souligoux, la gastrotomie. Il recula cependant devant une telle détermination qui aurait rendu le malade infirme pour sa vie, et il s'est arrêté au traitement opératoire local, à l'essai d'une extirpation du diverticule, telle qu'elle fut conseillée par Kluge.

A l'aide de l'anesthésie locale, la seule possible pour avoir le diverticule

développé et visible, il a pu facilement isoler le sac diverticulaire, pas assez pour l'extirper en totalité, suffisamment pour le réséquer en grande partie et pour rétrécir d'autant l'œsophage. La plaie a granulé et le malade a guéri, retirant grand bénéfice de son opération.

Au point de vue étiologique il ne peut dire, à coup sûr, s'il s'agissait d'une disposition congénitale et toutes les obscurités pathogéniques du diverticule persistent. Mais, du moins, il est d'avis qu'il faut dénommer ces cas diverticules de l'œsophage, car ils présentent des signes cliniques bien connus.

En ce qui concerne le traitement, il croit important de noter que la gastrotomie est dans ces cas une mauvaise opération qu'il ne faut pratiquer qu'après avoir inutilement mis en œuvre le *traitement local*.

Une opération locale très simple, faite sous l'anesthésie locale, est bien capable de donner comme dans son cas une guérison. 15 opérations de ce genre ont donné 3 morts.

M. Depage (Bruxelles) croit qu'il n'y a plus lieu pour les diverticules de l'œsophage de recourir à la gastrotomie, et qu'il vaut mieux enlever le diverticule. Mais l'utilité de l'anesthésie locale lui paraît problématique. Dans un cas, il a eu recours à l'anesthésie générale au chloroforme sans aucun inconvénient.

M. Girard ne considère pas l'excision des diverticules œsophagiens comme une opération bénigne, à cause de la facilité de l'infection des plaies œsophagiennes : on a observé souvent des complications graves, qui dans plusieurs cas ont déterminé la mort. C'est pour cela que son procédé d'invagination (Voir *Semaine Médicale*, 1896, p. 423) a sur l'excision une supériorité très grande, en ce qu'il ne comporte pas l'ouverture de l'œsophage.

M. P. Reynier (Paris). — Il est des diverticules œsophagiens très bas situés, pour lesquels l'excision paraît difficile à réaliser; on est alors bien obligé de se contenter de la gastrotomie.

M. P. Reynier. — *Paralysies stomacales post-opératoires.*

M. Reynier a attiré l'attention sur le rôle du système nerveux dans ces paralysies intestinales qui suivent les opérations abdominales et qu'il a cru pouvoir attribuer à une prédisposition particulière du système nerveux aux actes inhibitoires; on lui a objecté que l'infection était surtout la cause de ces troubles et que là où il voyait un trouble nerveux on devait surtout accuser une faute d'asepsie; il ne méconnaît pas en effet que l'infection joue un très grand rôle dans ces paralysies intestinales, ce dont on a un exemple typique dans l'appendicite, cependant il croit qu'en dehors de l'infection, ces paralysies peuvent se produire chez des prédisposés, comme se produisent les paralysies vésicales à la suite d'une simple dilatation anale sans qu'on puisse invoquer, dans ces cas, l'infection. C'est ainsi qu'on peut expliquer ces ballonnements du ventre succédant aux interventions et qui cèdent à une simple purgation.

Il trouve aujourd'hui une confirmation de ces notions de physiologie pathologique en venant relater des observations de paralysies stomacales survenant après des opérations abdominales ou juxta-abdominales, sans qu'on puisse incriminer d'infection, que ni la courbe de la température ni la marche de l'affection ne permettent de diagnostiquer. Ces paralysies stomacales se produisent dans les conditions suivantes : ce sont des malades qui, pendant les premières heures qui suivent l'anesthésie ne vomissent pas; puis, au bout de quarante-huit heures, quelquefois plus tôt, leurs traits s'altèrent, prennent l'aspect péritonéal, le pouls devient petit, précipité, sans que la température monte, il y a une certaine anxiété du malade avec dyspnée, mais beaucoup moins marquée que dans la péritonite. Les malades sont pris, dans quelques cas, de hoquet (ce symptôme peut d'ailleurs manquer), puis des vomissements; mais le caractère de ces vomissements a quelque chose de particulier : le plus souvent, ce sont des vomissement noirâtres, rappelant comme couleur les vomissements fécaloïdes, s'en distinguant cependant par leur odeur moins fétide; ces vomissements sont constitués par du sang digéré; il est d'ailleurs à remarquer que là le vomissement n'est jamais très abondant et que les malades débutent plutôt par des expectorations que des vomissements; ce n'est quelquefois que très tardivement, au moment de la mort, qu'il se fait une évacuation abondante de ces matières noirâtres, et c'est souvent dans ce vomissement final que le malade meurt.

Ces vomissements sont dus à ce que, dans un estomac paralysé et dilaté, les parois se congestionnent et saignent comme dans une vessie paralysée, et ces hématémèses répondent aux hématuries des dilatés.

Du côté de l'abdomen, le ventre, au début, conserve sa souplesse et c'est en cela que cette affection se distingue de la péritonite : il n'y a pas de contracture, mais peu à peu le ventre se ballonne et on voit se développer une tumeur quelquefois considérable qui envahit une partie de l'abdomen — tumeur mate le plus souvent, mais qui peut donner quelquefois de la sonorité à la percussion lorsqu'il se produit des gaz dans ces estomacs dilatés. On comprend que devant ces symptômes on ait souvent cru avoir affaire à de la péritonite ou à des phénomènes d'occlusion intestinale, d'autant plus que si, au début, souvent le malade a pu rendre des gaz par le fait de ce développement anormal de l'estomac paralysé, il se produit une compression de la masse intestinale et les symptômes de l'occlusion intestinale.

Mais ces paralysies stomacales se distinguent des péritonites par infection par l'absence de contractures et de douleur vive à la pression, par l'émission fréquente de gaz par l'anus, indiquant qu'il n'y a pas de paralysie intestinale, enfin par la température et la dyspnée moindres.

Tels sont les faits qui paraissent bien nettement établir l'existence de ces paralysies stomacales d'origine réflexe beaucoup plus fréquentes qu'on ne le croit après les opérations, non pas que toutes aient la même gravité, mais bien souvent, on a de ces dilatations stomacales qui se remettent peu à peu.

Pour son compte personnel il se rappelle certains malades qui avaient présenté ces vomissements noirâtres, pour lesquels il ferait aujourd'hui le diagnostic de paralysie stomacale et dont il a laissé mourir un certain nombre sans rien faire ne connaissant pas cette affection, tandis que quelques-uns ont pu guérir sans qu'il intervienne, mais en présentant des symptômes très graves.

Il n'est pas le premier à signaler ces faits. Morris a cité une observation de paralysie stomacale se terminant par la mort après une chloroformisation. Peut-être, en effet, le chloroforme joue-t-il un certain rôle dans la genèse de ces paralysies.

En 1873 Kæberlé signalait la gravité et la fréquence des accidents dus à la distension de l'estomac.

M. Reynier cite quatre malades qui ont présenté ces dilatations stomacales : 1° à la suite d'une néphropexie ; 2° à la suite d'un appendicectomie à froid ; 3° à la suite d'une hystérectomie supra-vaginale ; enfin 4° après une cure radicale de hernie étranglée.

Que faire en face de pareils accidents ? Dès qu'on voit, ou qu'on soupçonne les symptômes de cette paralysie stomacale, surtout si on voit de ces vomissements noirâtres, il ne faut pas hésiter à faire rapidement le sondage de l'estomac quelque difficile qu'il soit chez une malade alitée et qui vient d'être opérée, mais on y arrive facilement en usant de patience et en faisant comprendre à la malade l'importance de cet acte. Par cette évacuation et le lavage à l'eau de Vichy ou à l'eau bouillie qui la suit, on arrive le plus souvent à arrêter les vomissements et à rendre sa tonicité à la paroi stomacale.

Si toutefois les accidents se reproduisaient, il ne faut pas hésiter à réitérer ce cathétérisme stomacal. On se trouve bien également des injections de strychnine et des purgatifs.

M. Depage (Bruxelles). — *Nouveau procédé de gastrotomie.*

M. Depage expose une méthode nouvelle de gastrotomie qu'il a eu l'occasion de pratiquer six fois avec un succès complet.

Elle consiste essentiellement à faire communiquer l'estomac avec le dehors par une sorte d'œsophage artificiel, c'est-à-dire par un canal tapissé de muqueuse et suffisamment étroit pour assurer la continence parfaite de la cavité gastrique.

Pour cela, M. Depage taille à la face antérieure de l'estomac un lambeau aux dépens de la paroi saisie dans une pince-clamp et le renverse en haut en charnière ; il referme la plaie gastrique par un surjet et continue celui-ci sur le lambeau dont il accole les bords de façon à le transformer en un petit canal dont l'extrémité distale est fixée à la peau. M. Depage présente l'estomac d'un de ses opérés qui a succombé quelques mois après l'opération des suites de son cancer et où l'on voit nettement et le canal et la valvule due au retournement du lambeau et qui assure, comme une soupape, la rétention du contenu gastrique.

M. Mauclaire. — *Forme lente du cancer du pylore.*

M. Mauclaire rapporte l'observation d'un cancer du pylore dont l'évolution s'est faite avec une lenteur remarquable. Il s'agit d'une jeune fille de vingt-cinq ans qui, en 1896, commença à se plaindre de troubles gastriques. En février 1898, M. Mauclaire, ayant été appelé à voir la malade, constatait l'existence d'une volumineuse tumeur pylorique dont la nature fut reconnue au cours de la première intervention qui eut lieu en mai suivant (gastro-entérostomie). Depuis, cette malade a subi trois autres opérations, savoir une pylorectomie — d'ailleurs incomplète — en février 1901, une nouvelle gastro-entérostomie, antérieure cette fois, en 1902, et enfin une laparotomie simplement exploratrice en janvier 1903. Cette dernière opération permit de constater la marche progressive du néoplasme et l'envahissement commençant du duodénum et du péritoine.

M. M. Auvray (Paris). — *Plaie de l'estomac.*

M. Auvray rapporte un cas de plaie de l'estomac par arme à feu, guéri par la laparotomie et la suture de l'organe.

A propos de cette observation, il étudie longuement la conduite à tenir vis-à-vis des plaies de la face postérieure de l'estomac, qui, au point de vue pratique, sont les seules vraiment intéressantes. Il passe d'abord en revue les moyens d'exploration de cette face postérieure, préconise la création d'une brèche gastro-colique, à laquelle on peut adjoindre pour les plaies haut situées la résection du bord cartilagineux du thorax du côté gauche, et surtout la gastrotomie exploratrice qui seule permet de juger le siège, la nature et l'étendue des lésions de la face postérieure.

Il aborde ensuite l'étude des procédés opératoires applicables aux divers cas; cette étude est basée sur des expériences poursuivies sur le cadavre et chez les animaux.

Toutes les fois qu'une plaie de la face postérieure pourra être suturée à la brèche faite à l'épiploon gastro-colique, à laquelle on adjoindra ou non la résection du bord cartilagineux du thorax, cette voie devra être suivie, car il y a grand avantage chez des blessés gravement atteints à ne pas prolonger l'acte opératoire.

Lorsqu'il s'agit, au contraire, de plaies limitées à la muqueuse postérieure, il faut agir sur cette muqueuse après gastrotomie antérieure. S'il s'agit d'une section nette de la muqueuse, celle-ci sera suturée et les vaisseaux qui pourraient donner du sang seront liés; s'il s'agit d'une plaie contuse, il faut pratiquer la résection de la muqueuse en dépassant les limites de la contusion; M. Auvray estime, d'après ses expériences, qu'on peut réséquer sans inconvénient des lambeaux de muqueuse présentant les dimensions d'une pièce de cinq francs et suturer ensuite les bords de la plaie ainsi créée; ce rapprochement est possible grâce au glissement que présente la muqueuse sur les couches sous-jacentes; au delà de ces limites, et pour éviter la section de la muqueuse par les fils à suture, et aussi dans les cas où la contusion profonde pourrait faire craindre une désorganisation de la couche musculaire sous-jacente à la muqueuse, il conseille de réséq-

quer la portion de paroi contuse dans toute son épaisseur, la résection comprenant la muqueuse et la couche musculo-séreuse. La résection de la portion contuse est le seul moyen de prévenir la formation d'une escarre et la production consécutive d'un ulcère de l'estomac au moment de la chute de l'escarre, comme on en a rapporté des exemples.

M. P. Goullioud (Lyon). — 1° *Un cas de pylorectomie pour un léiomyôme malin de l'estomac.* 2° *De l'anesthésie discontinue en chirurgie gastrique et intestinale.*

1° La couche musculaire de l'estomac est le point de départ de tumeurs musculaires à fibres lisses, ou *léiomyômes*, qui tantôt se développent dans la cavité de l'organe, tantôt s'extériorisent du côté de la cavité péritonéale. Celles-ci ont plus de tendance à atteindre de grandes dimensions. C'est du côté de la petite et de la grande courbure qu'elles se développent, en dédoublant les feuillets des épiploons. Les unes restent bénignes, amenant même peu de troubles; d'autres prennent une vraie malignité.

L'auteur a eu deux fois l'occasion de rencontrer ces tumeurs volumineuses malignes de l'estomac, de nature musculaire.

Le premier cas concernait une femme de trente ans, opérée en 1889 par M. Laroyenne, pour une tumeur de l'épiploon du poids de près de trois kilos. A l'autopsie, on trouva une petite tumeur primitive dans la paroi musculaire de l'estomac, sans altération de la muqueuse. A l'examen histologique, M. Bard reconnut la nature musculaire identique des deux tumeurs, et admit qu'il s'agissait d'un cancer musculaire lisse de l'estomac avec tumeur secondaire dans l'épiploon. Le cas fut publié alors par MM. Goullioud et Mollard.

Le second malade observé par l'auteur était un homme de cinquante-quatre ans, qui portait, au niveau du siège habituel des grosses vésicules biliaires, une tumeur dure, mobile, du volume d'une tête de fœtus. Le malade se plaignait de troubles digestifs peu accentués, d'anorexie; il était amaigri. A l'intervention, on constata qu'il s'agissait d'une volumineuse tumeur, rappelant l'aspect grossier d'un fibro-sarcome, et qui était implantée sur la grande courbure, près du pylore. La tumeur, du poids de 600 gr., fut enlevée par une pylorectomie large, avec résection étendue de l'épiploon, qui renfermait plusieurs ganglions indurés et gros. Le malade guérit, et prit 4 kilos en quelques mois.

L'opération avait été rendue plus difficile par le siège de l'incision, faite d'abord verticale, en dehors du muscle droit, puis prolongée, légèrement arrondie jusqu'à l'appendice xiphoïde; d'où le nom d'incision semi-ogivale, donnée par l'auteur.

L'examen histologique montra qu'il s'agissait encore d'un cancer musculaire lisse, ou léiomyôme malin, avec dégénérescence des ganglions enlevés.

Quelques cas de Brodowski, Hausemann, Wolfler, Steiner, pour le tube digestif, de Devic et Gallavardin, etc., pour d'autres léiomyômes, montrent la malignité possible de cette sorte de tumeurs.

Il se dégage donc des faits présentés une forme de tumeur de l'estomac

qui, partant de la couche musculaire, peut atteindre un grand développement en restant bénigne, ou, au contraire, prendre une allure maligne en faisant des métastases dans l'épiploon, le foie ou d'autres organes, ou bien en récidivant après ablation.

L'expression de léiomyôme malin, inspirée par la théorie de la spécificité cellulaire de M. Bard, explique bien mieux l'histogenèse de ces tumeurs que l'expression de myosarcome, qui correspond à une conception tout autre. La fibre musculaire lisse qui, d'ordinaire, donne lieu à des tumeurs bénignes, peut, le cas échéant, créer des néoplasmes embryonnaires, présentant tous les degrés de la malignité et appartenant cependant au même type cellulaire. La fibre musculaire lisse se comporterait alors comme les cellules des revêtements épithéliaux qui produisent tantôt des adénomes, tantôt des cancers.

2° L'auteur emploie, dans ses interventions graves et longues sur l'estomac et l'intestin, une anesthésie qu'il appelle *discontinue*, pour exprimer qu'il suspend l'anesthésie pendant le temps viscéral de l'intervention, ou l'atténue en une sorte d'anesthésie chirurgicale à la Reine.

Il fait l'anesthésie à l'éther pour l'incision de la paroi, la recherche de la lésion, la mise au dehors des viscères; suspend ensuite l'anesthésie ou l'atténue pendant les incisions et les sutures portant sur l'estomac et l'intestin; la reprend enfin pour le temps douloureux de la fin : remise en place des organes, toilette péritonéale, suture de la paroi.

Pour l'anesthésie superficielle du temps viscéral, rien n'est plus commode que le mélange de Billroth. Il se donne comme le chloroforme, sans en avoir les dangers; quelques gouttes ont vite remis au calme, s'il est nécessaire, un malade qui s'agite, se plaint ou vomit.

Ce mode d'anesthésie convient spécialement aux sujets affaiblis et cachectiques, tels les cancéreux, ou bien aux opérations longues, telles que les résections du cæcum, dont huit cas furent tous suivis de succès, pylorectomies compliquées, entéro-anastomoses multiples.

Pour légitimer sa manière de faire, l'auteur insiste sur les dangers tardifs, ultérieurs, des anesthésies profondes et sur le peu de sensibilité de l'estomac et de l'intestin.

Cette sorte d'insensibilité est un fait connu, mais peu de chirurgiens font bénéficier leurs opérés de cette notion. Lennander a étudié la sensibilité de la cavité abdominale et est arrivé aux mêmes conclusions. L'estomac, l'intestin, la vésicule biliaire sont insensibles à la piqûre, à l'incision et à la cautérisation. Il en est de même du péritoine viscéral et de celui qui recouvre le mésentère. Par contre, le péritoine pariétal possède une sensibilité tactile et douloureuse très développée, ce qu'il faut attribuer aux nerfs intercostaux, lombaires et sacrés, ramifiés dans le tissu sous-séreux.

Il faut donc profiter de cette notion pour atténuer, chez les malades les plus menacés, le surcroît de danger qu'apporte toute anesthésie.

En effet, l'anesthésie joue un rôle certain dans le choc opératoire; elle amène les vomissements dits anesthésiques, avec l'embarras gastrique consécutif et l'atonie intestinale. Son action irritante sur les voies respira-

toires peut jouer un rôle dans les complications bronchitiques et la pneumonie post-opératoire, spécialement fréquente en chirurgie gastrique et intestinale. Elle a une action nocive sur le rein, le foie, les globules sanguins, etc.

Chez les sujets affaiblis, ce sont là autant de facteurs d'aggravation que l'on doit atténuer le plus possible.

M. V. Pauchet (Amiens). — *Des indications du bouton de Murphy dans la chirurgie gastro-intestinale.*

Voilà dix ans qu'on emploie le bouton de Murphy et l'accord n'est pas établi entre la plupart des chirurgiens relativement à ses indications. L'auteur l'a employé *quarante-deux fois en quinze mois* dans les interventions suivantes : gastro-entérostomies postérieures combinées ou non à la pylorectomie, cholédoco-colostomies, entéro-anastomoses, entérectomies suivies d'abouchement direct. Il a eu trois décès. Les autopsies ont été faites et le bouton était innocent de la mort des malades. Cette expérience pousse à conclure :

a) Le bouton de Murphy permet d'exécuter avec *rapidité* certaines opérations. La gastro-entérostomie postérieure par exemple se pratique en dix minutes.

Le facteur « temps » est appréciable pour le pronostic d'une intervention, quand celle-ci s'exécute sur un cancéreux toujours intoxiqué ou un non-cancéreux fortement déshydraté ou anémié.

b) Le bouton confère une grande garantie au point de vue de l'*asepsie*; les cavités intestinales et gastriques sont en effet ouvertes étroitement et pendant un temps fort court; cet avantage existe surtout quand l'opérateur intervient sur des organes peu mobiles ou dans la profondeur de l'abdomen (anastomose iléo-sigmoïdienne ou iléo-rectale).

c) Le bouton donne une grande *sécurité* sur la solidité immédiate de la réunion. Les deux surfaces séreuses coaptées énergiquement et comprimées par l'action des deux ressorts ne sauraient se désunir malgré les mouvements intestinaux ou l'alimentation. De plus, l'application de cet instrument ne comportant pas de suture du côté de la séreuse, il n'y a pas de contamination possible de ce fait.

d) Le bouton ne nécessite *pas l'assistance* d'un aide expérimenté, deux mains passives suffisent pour faciliter les manœuvres.

e) Les accidents d'*infection* ou de *perforation* secondaire signalés par les détracteurs du bouton sont dus à une *mauvaise technique* et relèvent des fautes suivantes : La muqueuse a été pincée entre les deux bourrelets séreux et a empêché la réunion séro-séreuse; les deux pièces ont été insuffisamment ou irrégulièrement serrées et l'écrasement a été inégal; l'opérateur a eu la malencontreuse idée de consolider la réunion métallique par un surjet ou quelques points séparés à la soie; on a fait usage d'un mauvais bouton.

f) C'est une *erreur* de croire que le bouton est destiné aux débutants ou réservé aux cas exceptionnels où la suture est impossible. *Il est plus diffi-*

cile de mettre bien un bouton que de faire une suture suffisante et le chirurgien fera bien de ne pas débuter par les cas difficiles s'il veut réussir et demander aux boutons une amélioration de ses statistiques. C'est pour avoir négligé de s'entraîner à cette méthode dans des cas faciles, que les opérateurs lui doivent des insuccès et renoncent à son emploi; en acceptant de se plier à une technique régulière *les bons suturistes deviendront de bons boutonnistes* et obtiendront des succès plus nombreux en utilisant concurremment ces deux excellentes méthodes, suivant les indications propres à chacune d'elles.

M. H. Barnsby (Tours). — *Anus iliaque ancien. Rupture spontanée de l'S iliaque. Hernie de l'intestin grêle. Réduction. Guérison.*

L'auteur communique l'observation d'un homme de soixante-sept ans, auquel il pratiqua d'urgence une colostomie iliaque pour une occlusion intestinale aiguë, consécutive à un cancer sus-ampullaire du rectum.

Trois ans après, à la suite d'une chute grave, il se produisit une invagination du bout supérieur, une déchirure spontanée de la paroi du gros intestin ainsi invaginé, et une hernie de tout l'intestin grêle avec son mésentère à travers la brèche.

Le malade fut amené dix heures après l'accident dans un état lamentable et fut opéré *in extremis*.

L'intestin grêle et le mésentère furent réduits.

Le gros intestin fut suturé. Le malade guérit sans aucun incident.

Cette observation montre :

1° Le soulagement prolongé qu'un anus iliaque peut apporter aux malades porteurs d'un cancer du rectum;

2° L'utilité de la chirurgie *in extremis* et les bénéfices que l'on peut en retirer;

3° Cette observation montre enfin et surtout la résistance de certains péritoines à l'infection.

M. M. Cazin. — *Recherches expérimentales sur la leucocytose dans les contusions et plaies de l'abdomen.*

L'auteur a cherché à déterminer expérimentalement si l'examen hématologique est susceptible de fournir des renseignements utiles au point de vue du diagnostic précoce des lésions viscérales dans les contusions et les plaies pénétrantes de l'abdomen.

Il a institué à ce propos, au laboratoire de la Clinique chirurgicale de l'Hôtel-Dieu, une double série d'expériences.

Dans une première série, 10 chiens ont subi des contusions abdominales déterminées par des agents vulnérants variés.

Dans 3 cas où la contusion n'a pas produit de lésions viscérales, le nombre des leucocytes du sang n'a subi qu'une augmentation relativement minime.

Chez cinq autres chiens, atteints de lésions viscérales légères, telles que contusions légères de l'intestin, contusions du mésentère, du grand épiploon, de la vessie, l'hyperleucocytose a été beaucoup plus marquée et s'est pro-

duite très rapidement; sans avoir toutefois dépassé le chiffre de 23 900 globules blancs par millimètre cube, observé trois heures après le traumatisme et suivi dès le lendemain d'un retour au chiffre normal.

Enfin dans deux expériences où des lésions graves ont été obtenues, la numération des globules blancs a permis de constater une hyperleucocytose très élevée et entièrement rapide. Chez un chien atteint de rupture de la vessie, le nombre des leucocytes, qui était de 9 950 avant le traumatisme, est monté à 23 150 trois heures après le traumatisme et à 36 450 une heure plus tard.

Dans une deuxième série de faits, huit chiens ont reçu dans l'abdomen une balle de revolver, et six ont présenté une ou plusieurs perforations intestinales, sans que la leucocytose se soit produite assez rapidement et assez accentuée, pour qu'il y ait lieu d'en tenir compte au point de vue du diagnostic de la lésion intestinale.

L'examen du sang paraît, en revanche, appelé à rendre des services au point de vue des contusions de l'abdomen, pour lesquelles, dans les cas de moyenne intensité surtout, le diagnostic précoce des lésions viscérales présente de si grandes difficultés.

Il semble donc qu'il y aurait un grand intérêt en clinique à rechercher le signe de tous les cas de contusion de l'abdomen, car on est en droit de penser que, dans certains cas, les renseignements fournis par l'examen du sang pourraient, en s'ajoutant aux autres signes cliniques, aider au diagnostic précoce des lésions viscérales et prendre ainsi une importance réelle, au point de vue des indications opératoires.

M. A. Berthomier (Moulins) relate un cas *d'occlusion intestinale*, dans lequel la laparotomie, pratiquée avec succès, lui a permis de constater, au-dessous de l'angle gauche du côlon transverse, une plaque cicatricielle déterminant *une coudure* qui avait produit les accidents.

M. E. Forgue (Montpellier). — *Du choix de l'intervention dans les cancers haut situés du rectum.*

Étant donné un cancer haut situé du rectum — c'est-à-dire siégeant, selon la terminologie de Waldeyer, sur le *côlon pelvien* ou sur la partie terminale de la boucle du *côlon sigmoïde*, — quelle doit être l'intervention? Faut-il l'aborder par le ventre, ou par la voie périnéo-sacrée, ou par la méthode combinée abdomino-périnéale? Comment doit-on traiter le segment terminal de l'intestin, sous-jacent du cancer?

L'intervention par la voie abdominale s'impose lorsqu'on opère en pleine crise d'obstruction. En pareil cas, il est à considérer, en effet : 1° que le siège de l'obstacle reste souvent incertain; 2° que l'établissement d'un anus contre nature est ordinairement la solution de nécessité, soit temporaire, soit définitive. C'est ce qui lui est arrivé deux fois cette année. Le premier cas concernait un carcinome étendu, occupant l'extrémité inférieure de l'anse sigmoïde, propagé largement à la paroi postérieure de la vessie; la lésion était inextirpable; l'anastomose transverso-rectale irréalisable. Il a

établi un anus, dont l'effet palliatif se maintient excellent depuis cinq mois. Dans le second, il a trouvé, sur le segment recto-sigmoïde, un squirrhe annulaire, occupant la région du promontoire. Après excision du segment cancéreux, la suture circulaire des deux bouts était impraticable (à cause de la brièveté et de la position profonde du bout inférieur), il a abouché le bout supérieur à la peau, en anus médian interombilico-pubien, et fermé, par trois plans de suture, le bout inférieur ainsi transformé en un cæcum, en un diverticule borgne externe. L'avantage de ce procédé d'*exclusion minima* du bout terminal est de dispenser de la prolongation opératoire nécessaire à son extirpation (ce qui est important chez un malade opéré en pleine crise d'obstruction) et surtout d'éviter de vider l'excavation et d'ouvrir à l'infection les nappes cellulaires du pelvis.

Dans le cas d'un cancer de même siège sigmoïdo-pelvien, diagnostiqué par le palper bimanuel, et opéré, par la voie haute, « à froid », en dehors des accidents pressants de l'obstruction, il est rationnel de chercher à éviter l'infirmité de l'anus contre nature et d'utiliser le bout rectal inférieur pour rétablir le cours normal des matières. Or, ce bout est court, immobile, peu accessible (surtout chez l'homme) à une suture circulaire méthodique. Si la résection du segment cancéreux n'a point été étendue, si l'on a affaire à un type d'anse sigmoïde à long méso mobile, on peut se proposer, après clôture du bout inférieur, d'anastomoser le bout supérieur dans le segment ampullaire, selon la technique préconisée par Rotter. C'est un procédé à étudier et à préciser, au point de vue de ces conditions *cliniques* de possibilité et d'exécution.

Mais, l'éventualité clinique la plus fréquente est celle d'un cancer sus-ampullo-sigmoïdien, c'est-à-dire qui, occupant la partie haute de l'ampoule, s'est propagé plus ou moins haut vers la fin de l'anse oméga, l'index explorateur restant très au-dessous de sa limite supérieure. Neuf fois, il est intervenu pour des cancers de ce type. Deux fois, chez l'homme, il a adopté la méthode abdomino-périnéale : les cas étaient défavorables, la dénutrition avancée, les adhérences pré-rectales difficiles à vaincre; ces deux opérés ont succombé, l'un au deuxième, l'autre au huitième jour. Sept fois, il est intervenu par le périnée en suivant une technique imitée de celle de Quénu; il ne compte qu'un décès sur sept observations. La voie périnéale, avec résection du coccyx, permet d'abaisser le côlon pelvien et la partie inférieure de l'anse oméga et d'en extirper un segment qui, dans ses interventions, a varié entre 21 et 28 centimètres à partir du bout anal, ce qui suppose une mobilisation portant sur quelques centimètres plus haut. Il paraît à l'auteur que l'on peut descendre au périnée et extirper, par cette voie, sans le secours de la résection partielle du sacrum, des tumeurs s'étendant au delà de l'origine de l'anse oméga : les conditions de ce grand abaissement sont surtout l'incision totale du cul-de-sac péritonéal et la section, par échelons successivement forcipressés, du méso, ce qui mobilise et « rectifie » l'anse sigmoïde, jusqu'à une limite de tension variable selon la longueur de cette anse et la souplesse de son mésentère. Le grand avantage de cette extirpation périnéale, quand elle est possible, c'est de permettre,

en enlevant l'intestin clos à ses deux bouts, de réaliser l'asepsie absolue que ne saurait garantir la méthode abdomino-périnéale, quel que soit le soin apporté à l'isolement du bout inférieur, après sa section. Enfin, bien qu'elle sacrifie l'appareil sphinctérien, elle place l'anus dans un lieu voisin de sa position normale et, grâce à la conservation du releveur, il s'établit peu à peu (malgré le sphacèle annulaire qui souvent frappe l'extrémité du bout descendu et la disjonction des sutures), un état de continence qui est très apprécié des opérés : quatre de ses malades, opérés depuis un temps variable de cinq mois à trois ans, n'ont que deux selles par jour, matin et soir; en dehors des périodes diarrhéiques un tampon de coton suffit à l'obturation.

M. E. Tavel (Berne) excise le sacrum très haut et fait la suture circulaire aussi soignée que possible.

M. L. Lapeyre (Tours). — *Anus iliaque définitif combiné à l'extirpation périnéale dans le traitement des cancers ampullaires du rectum.*

M. Lapeyre n'envisage ici que les cancers du rectum extirpables par la seule voie périnéale et non les cancers de l'anse sigmoïde qui exigent l'intervention de la laparotomie et de nécessiter l'anus iliaque dans un premier temps suivant la méthode de Quénu.

Les résultats curatifs obtenus par l'ablation périnéale de ces cancers ampullaires sont encourageants et ont remis en honneur cette chirurgie jadis un peu délaissée.

L'auteur se demande si l'on ne pourrait encore améliorer les résultats curatifs déjà obtenus en pratiquant systématiquement dans tous les cas la dérivation définitive des matières par l'établissement d'un anus iliaque permanent.

Jusqu'ici l'on a surtout fait l'anus iliaque temporaire pour réduire les dangers d'infection de la plaie périnéale (ce qui n'est pas absolument nécessaire).

Or, les résultats obtenus pas l'anus iliaque pratiqué à titre palliatif dans les cancers inopérables établissent que l'évolution du néoplasme est retardée par la suppression fonctionnelle des selles après l'extirpation; de même la récidive une fois produite évoluera plus lentement, moins douloureusement, si le passage des matières est supprimé au niveau de la muqueuse malade.

Il est même logique d'espérer pour les mêmes raisons que, le rectum déshabité, la tendance à la récidive sera diminué.

Dans une affection dont la cure reste aussi douteuse cette considération suffit à légitimer la permanence de l'anus contre nature.

De la comparaison entre eux des malades porteurs d'un anus iliaque et d'un anus périnéal, il résulte du reste, semble-t-il à l'auteur, que l'anus iliaque constitue une infirmité moins gênante, plus compatible avec les occupations habituelles de la vie.

S'il est vrai que la situation de cet anus paraît plus anormale au malade, son fonctionnement est plus régulier.

Les muscles de la paroi avec quelques précautions de technique constituent en effet un véritable sphincter autour de l'anus iliaque.

L'anus périnéal en reste totalement dépourvu.

Le nettoyage est plus facile; enfin, et surtout, le port d'un appareil, tel que celui de Reverdin, réduit au minimum les inconvénients d'un anus non continent.

L'auteur propose donc désormais d'établir systématiquement et toujours avant l'extirpation un anus iliaque destiné à exister à titre définitif.

Les observations annexées ici paraissent établir d'une part qu'on peut espérer un résultat curatif meilleur, d'autre part que l'anus iliaque constitue pour le malade une infirmité réelle moindre que l'anus périnéal.

M. H. Hartmann. — *Six cas de résection iléo-cæcale.*

Dans le premier cas remontant à 1893, il s'agissait d'une femme de trente-deux ans présentant de l'amaigrissement, des troubles intestinaux et une tumeur iliaque droite. Le 18 avril 1893, résection iléo-cæcale, suivie d'entérorraphie circulaire. Histologiquement, il s'agissait d'un rétrécissement inflammatoire. La malade guérit. Elle a succombé cette année, dix ans après la résection, de tuberculose pulmonaire, sans avoir présenté le plus petit trouble du côté de la circulation intestinale.

Dans le deuxième cas, la femme âgée de trente ans avait eu une série de crises d'appendicite, un phlegmon iliaque et présentait des fistules pyo-stercorales. Large débridement iliaque, puis trépanation de la fosse iliaque et enfin le 15 octobre 1898 résection iléo-cæcale avec fermeture des deux bouts et anastomose latérale. Guérison. Il existait, en même temps que des lésions de l'appendice avec perforation de celui-ci et de l'iléon, un rétrécissement iléo-cæcal. Histologiquement, les lésions purement inflammatoires, avaient leur maximum dans les couches superficielles de l'intestin, dont la muqueuse et la sous-muqueuse étaient saines.

Le troisième cas avait trait à un homme de cinquante-deux ans présentant des douleurs, de l'amaigrissement et une tumeur iliaque droite. Le 17 mars 1902, résection, fermeture des deux bouts, anastomose latérale iléo-colique. Guérison. Histologiquement tuberculose.

Dans le quatrième cas il s'agissait d'un tuberculeux pulmonaire qui avait constamment de petites crises rappelant l'appendicite et portait un gros boudin dans la fosse iliaque droite. Le 27 février 1903, résection, fermeture des deux bouts, anastomose latérale iléo-colique. Guérison. Histologiquement tuberculose. Les deux derniers cas correspondaient à des lésions cancéreuses.

Femme de cinquante-deux ans, présentant des accidents d'occlusion incomplète avec vomissements fécaloïdes, ondulations péristaltiques de l'intestin. Le 6 octobre 1903, cœliotomie médiane, distension des anses grêles, le cæcum contient une tumeur. Fermeture de l'incision médiane. Deuxième incision latérale. Libération de la tumeur amenée au dehors. Fixation de la partie herniée par une couronne de points séro-séreux. L'anse extério-

risée ainsi fixée, section du côlon à ras de la plaie et fixation de cette section à la peau. Section de l'iléon à 15 centimètres environ de la plaie. Une canule rectale est fixée par une ligature circulaire à la soie dans le bout iléal. Un raccord en verre la réunit à un tube de caoutchouc qui descend dans un seau à côté du lit, l'ensemble traversant le pansement. Guérison. Histologiquement épithélioma.

Homme de cinquante-quatre ans, amaigri, souffrant de troubles intestinaux et portant une tumeur dans la fosse iliaque droite.

Le 12 octobre 1908, résection, fermeture des deux bouts, anastomose latérale iléo-colique. Actuellement le malade va bien au point de vue abdominal, mais il a eu une poussée de broncho-pneumonie gauche, qui n'est pas terminée.

Ces six cas semblent présenter quelque intérêt au point de vue anatomo-pathologique et au point de vue opératoire.

Au point de vue anatomo-pathologique, ils montrent les trois types de lésions sténosantes les plus fréquentes dans cette région. Deux tuberculoses, un rétrécissement inflammatoire, deux épithéliomas, l'un à point de départ dans l'appendice, l'autre à point de départ cæcal.

Au point de vue opératoire, l'auteur fait remarquer qu'à l'exception de sa première opération, il a toujours fait la fermeture des deux bouts et l'anastomose latérale. Il croit que c'est la meilleure manière de procéder. La fermeture des deux bouts est très rapide lorsqu'on se sert de la pince écrasante et qu'on enfouit le moignon écrasé et lié.

Lorsque l'opération est terminée, il draine s'il reste des surfaces cruentées, mais s'il a pu, par une suture continue, réunir le péritoine postérieur de la fosse iliaque, il ferme le ventre complètement, sans drainage.

M. E. Delaunay (Paris) a pratiqué quatre résections iléo-cæcales avec succès. Une seule de ses malades conserve encore une fistule intestinale.

M. E. Tavel. — 1° *Péricolite cicatricielle post-appendiculaire.*

Il y a une complication de l'appendicite qui est trop peu connue et qui cependant joue un rôle bien important : c'est la péricolite cicatricielle, qu'on voit succéder à des attaques d'appendicite.

Tandis que quelquefois l'appendice guérit sans laisser de traces de son inflammation, les adhérences coliques consécutives subissant une dégénérescence cicatricielle, se transforment en brides plus ou moins résistantes avec tendance à la rétraction.

Les conséquences cliniques de ces modifications anatomiques sont des plus importantes et se manifestent par des symptômes assez caractéristiques : douleurs locales, douleurs irradiées dans le dos, constipation ou diarrhée, vomissements, fièvre. Comme souvent on ne sent pas de tumeur bien circonscrite, on attribue à d'autres causes les malaises observés, l'hystérie surtout sera mise en cause ou bien les douleurs dans le dos feront penser à une spondylite. S'il y a tumeur on pensera à la tuberculose, à l'actinomycose ou au cancer, ou si l'on n'a pas déjà enlevé l'appendice on croira à une inflammation chronique de cet organe.

Dans l'espace d'un an et demi j'ai eu l'occasion d'observer 7 cas de ce genre que j'ai tous opérés, tous aussi diagnostiqués sauf le premier. Un court résumé de ces cas éclaircira mieux qu'une longue description clinique le syndrome que donne la péricolite.

Observation I. — Accès d'appendicite, en 1893 et 1894, puis en janvier 1900, après un accouchement normal.

L'appendice et l'ovaire droit sont excisés le 3 juillet 1900. Aucune amélioration.

En 1902 la malade peut à peine se baisser, doit souvent garder le lit; à la place du cæcum une tumeur mobile sensible; fièvre vespérale fréquente, alternative de constipation et de diarrhée.

Diagnostic probable : tuberculose du cæcum.

Opération le 23 avril 1902. Je trouve le cæcum très mobile et tournant autour d'une bride; cicatrice de l'appendicectomie normale. Excision de la bride, fixation du cæcum.

Obs. II. — Appendicite opérée à la clinique chirurgicale le 4 mai 1902. Aucune amélioration; la malade marche courbée à cause des douleurs; à l'opération, 4 mars 1903, je trouve une bride étranglant le bas du côlon ascendant.

Obs. III. — Depuis dix ans des accès répétés de périty phlite. Depuis un an les douleurs sont intolérables.

A l'opération, 5 mai 1903, je trouve l'appendice libre sans adhérences, tandis que le côlon ascendant est étranglé vers sa partie moyenne par une forte bride.

Obs. IV. — De mars à juin 1902, appendicite chronique, dès lors douleurs dans le ventre sans fièvre; opération le 22 septembre 1902, coudure de l'intestin et brides multiples. Le médecin du malade affirmait que l'appendice était sain et c'était en effet le cas.

Obs. V. — En 1895 violent accès de périty phlite, dès lors douleurs toujours plus fortes dans le côté.

Appendicectomie en 1900. Aucune amélioration; dès 1903, vomissements, fièvre continue jusqu'à 44°,5; on diagnostique de l'hystérie, ou une affection rénale. Opération le 20 mai 1903. On trouve le côlon plissé en soufflet, tœnia antérieur retracté, brides. On résèque les brides et le tœnia; guérison complète.

Obs. VI. — A vingt-cinq ans accès de périty phlite qui se répète à vingt-six ans et vingt-sept ans; dès lors douleurs violentes, dans le dos, si bien qu'on diagnostique une spondylite.

A l'opération on trouve de nombreuses brides sur la partie externe du côlon.

Obs. VII. — Typhus à quinze ans, pas de périty phlite; dès lors maux de ventre, de dos, diarrhée. Opération en 1900, on laisse l'appendice. En 1903 je trouve une péricolite typique.

Ces cas nous montrent qu'il faut à chaque appendicectomie *reviser le côlon* et sectionner les adhérences qui peuvent entraver son libre fonctionnement.

C'est parce que la plupart des chirurgiens négligent cette revision que si souvent on n'obtient pas l'amélioration des symptômes que l'on attribuait à tort à l'appendicite.

Ma péricolite post-appendiculaire est le pendant pour le côlon ascendant de l'*adhérence péritonéale typique* décrite par *Gersuny* pour le côlon descendant.

2° *Bactériologie de l'appendicite.*

Lanz et moi, dans un travail antérieur, avons étudié la bactériologie de la péritonite et tout spécialement de la péritonite appendiculaire. Il était intéressant d'étendre cette étude bactériologique au contenu de l'appendice normal et pathologique à froid.

Nous avons donc repris cette étude pour laquelle Lanz et moi avons fourni la majorité des appendices examinés qui ont tous été analysés bactériologiquement dans mon institut.

Voici les résultats de ces recherches qui ont porté sur 10 appendices normaux et 130 appendices pathologiques.

1° L'*appendice normal* n'est jamais stérile, il renferme en général plusieurs espèces microbiennes; dans un seul cas il ne renfermait que le coli qui est toujours présent.

2° L'*appendice pathologique à froid est stérile dans 10,7 p. 100 des cas.* La flore microbienne est la même que celle de l'appendice normal, mais il y a moins d'espèces.

3° Le *kyste appendiculaire* est stérile dans 37,5 p. 100 des cas et renferme peu d'espèces microbiennes.

4° L'*abcès extra-appendiculaire à froid* est stérile dans 75 p. 100 des cas, il est souvent mono-microbique.

5° L'*abcès extra-appendiculaire à chaud, aigu et subaigu,* est toujours microbien.

La flore microbienne de l'appendice pathologique est la suivante :

Coli bacille	80,8	p. 100
Diplo-streptocoques	47,7	—
Pseudo-tétanos	45,4	—
Streptocoques pyogènes	37,7	—
Œdème malin	37,7	—
Friedlander	4,6	—
Proteus	4,0	—
Pneumocoques	2,3	—
Tétragènes	0,7	—
Staphylocoques	0,7	—

La flore de l'appendice sain est la même; ce n'est donc pas dans la flore microbienne qu'il faut chercher la cause des rechutes, ce sont les conditions mécaniques qui jouent le rôle principal.

La stérilité du kyste appendiculaire dans 37,5 p. 100 des cas n'étonnera guère

Quant à la stérilité si fréquente : 75 p. 100 dans l'abcès extra-appendiculaire à froid, il est très important pour la pratique chirurgicale.

Depuis longtemps je ne draine plus les petits abcès à froid que je trouve en faisant une appendicectomie et je n'ai jamais eu lieu de m'en repentir. On épargne à son malade en procédant ainsi beaucoup de douleurs et la probabilité d'une hernie.

C'est la conclusion la plus importante de ce travail au point de vue pratique.

Une autre conclusion qui s'impose, c'est que ce ne sont pas les microbes qui sont la cause première de l'appendicite, au moins pas dans l'immense majorité des cas. Ce sont des particularités mécaniques (coudures, corps étrangers) ou une affection de la muqueuse qui seront la cause première et donneront aux microbes les conditions favorables à leur développement.

M. L. Lapeyre. — *Occlusions intestinales de cause appendiculaire.*

L'auteur a eu l'occasion d'opérer pour occlusion trois malades chez lesquels la cause initiale de l'accident résultait d'accidents appendiculaires.

Dans les trois cas, il s'agit de malades qui n'avaient pas été opérés.

Chez un de ces malades même, il n'y avait jamais eu d'appendicite vraie, seulement des crises douloureuses très brèves qui n'avaient jamais fait un malheur.

Dans ce cas précisément, l'appendice lui-même était l'agent d'étranglement.

Le mécanisme de l'occlusion dans un deuxième fait n'a pas été élucidé par l'opération.

Dans le troisième, ce mécanisme était fort singulier et l'appendicite causale avait abouti à l'occlusion de manière très indirecte.

Il s'agissait en effet d'un volvulus d'une anse d'intestin grêle provoqué par le passage de cette anse au-devant du grand épiploon, lui-même enfoui au milieu de la masse intestinale.

Le grand épiploon occupait cette situation anormale par suite d'adhérences qui fixaient ses angles inférieurs droit et gauche aux deux fosses iliaques.

L'adhérence à droite était particulièrement intime, l'appendice malade était engainé dans l'épiploon infiltré et altéré.

Ce dernier cas seul a été suivi de guérison.

Au résumé, chez des appendiculaires en dehors ou à distance de toute crise aiguë, l'occlusion peut survenir.

Les morts qu'elle occasionne doivent être mises au passif de l'appendicite et grossir la statistique de mortalité de celle-ci.

Chez un malade atteint d'occlusion aiguë, il est important de penser à l'appendicite dans l'interrogatoire et au cours même de la laparotomie au temps d'examen du cæcum.

M. M. Péraire (Paris). — *De l'intervention dans les appendicites.*

Ce chirurgien a eu l'occasion d'opérer depuis un an dix appendicites. Toutes ont guéri.

Il se bornera à citer les observations qui lui ont paru les plus intéressantes.

Dans le premier cas il s'agissait d'un jeune garçon de quatorze ans et demi qui fut pris d'accidents appendiculaires avec phénomènes péritonéaux graves. L'opération eut lieu le quatrième jour de la crise. On trouva du pus plein le péritoine, un pus infect; on se borna à inciser et à drainer. Le sixième jour, il y eut élimination de l'appendice gangrené. C'est un bel exemple de guérison d'une appendicite perforante gangreneuse avec péritonite généralisée opérée à chaud. On ne peut songer sans trembler aux conséquences qu'auraient déterminé une temporisation soi-disant bien faite et une attente du refroidissement des accidents.

La seconde observation est aussi un exemple d'appendicite perforante, gangreneuse, opérée à chaud et guérie par l'incision simple et le drainage, sans recherche de l'appendice. Il s'agissait d'une jeune fille âgée de dix-huit ans, présentant un état général relativement bon, un facies coloré, un pouls vibrant, pas de dépression, l'intelligence parfaitement conservée. Il y avait très peu de symptômes locaux : simplement un peu d'empâtement dans la fosse iliaque droite avec une faible résistance de la paroi dans sa partie inférieure; température 37,6 le matin, 39,7 le soir, pouls à 120.

Quoique l'intervention ait été pratiquée à chaud, les suites opératoires furent des plus simples. Le drainage fut suffisant pour donner issue les jours suivants, comme dans le cas précédent, à du pus horriblement fétide, franchement phlegmoneux, indice d'une lésion ulcérative de l'appendice, et à des portions sphacélées, débris de l'organe éliminé.

Comme point intéressant, on doit signaler de l'hypothermie de la convalescence, présentée par la malade. Pendant quelques jours en effet, le thermomètre ne monte pas chez elle au-dessus de 35,5 et de 35,7.

Dans ces deux cas opérés à chaud, on pouvait craindre ultérieurement un affaiblissement de la paroi abdominale; heureusement il n'en fut rien. Les deux malades ont une cicatrice abdominale très solide; il n'y a aucune tendance à l'éventration malgré un travail régulier assez fatigant.

Les trois autres observations ont chacune leurs particularités, soit au point de vue clinique soit au point de vue de l'anatomie pathologique. Dans l'une, le malade n'avait jamais eu de crise appendiculaire franche. Tout s'était borné à des troubles gastro-intestinaux très peu prononcés. L'ablation de l'appendice malade fit disparaître ces accidents. Dans l'autre, la lésion appendiculaire fut découverte alors que la laparotomie était pratiquée pour des adhérences douloureuses épiplo-intestinales à une ancienne cicatrice d'hystérectomie vaginale.

Enfin dans la dernière observation, rien n'avait fait supposer qu'il s'était agi d'une appendicite dès la première attaque appendiculaire. Il y avait eu des troubles digestifs se produisant sans fièvre, s'accompagnant d'une contracture localisée et très vive. Cette contracture et cette douleur siégeaient très haut, au niveau du bord antérieur du foie, en un point répondant exactement à la vésicule biliaire.

On devait se demander en pareil cas s'il ne s'agissait pas d'une colique hépatique. La seconde atteinte fut plus décisive.

L'appendice examiné contenait dans sa cavité à 1 centim. et demi au-dessus de sa base, un poil de blaireau de teinte jaune brunâtre, directement implanté dans la muqueuse. Ce poil, d'une longueur de 20 millimètres, m'a paru avoir appartenu soit à un pinceau, soit à une brosse à dents.

Pour terminer, l'auteur signalera un point de technique opératoire auquel il a recours pour les appendicectomies. Après avoir isolé l'appendice de ses adhérences, il taille à sa surface un lambeau, en forme de raquette comprenant la surface séreuse de l'appendice qu'il rabat sur le cæcum. Il fait ensuite la ligature, la section de l'appendice et l'enfouissement du moignon, et suture enfin par-dessus la raquette séreuse.

M. P. Delbet. — *Traitement de l'appendicite.*

Je reste convaincu qu'il faut opérer les appendicites graves toujours et tout de suite. Voici les faits que j'ai observés depuis un an et sur lesquels je fonde ma conviction.

Un enfant de quatorze ans est pris d'appendicite : la famille refuse l'opération et conduit l'enfant chez un chirurgien qui temporise et ouvre enfin deux abcès : l'enfant meurt de septicémie le quinzième jour. Un deuxième enfant meurt le quatrième jour de péritonite septique. Un troisième n'avait au début qu'une appendicite bénigne; les accidents devenant graves, on m'appelle. Je trouve au quatrième jour un enfant algide que je refuse d'opérer et qui meurt deux heures plus tard.

J'ai pu au contraire tirer d'affaire deux malades gravement atteints et opérer en pleine crise. Chez un troisième malade je suis intervenu au quinzième jour d'une appendicite séreuse qu'on s'obstinait à laisser refroidir, j'ai trouvé une gangrène du cæcum et de l'intestin; il y eut fistule stercorale que je ne pus guérir que par trois interventions, la dernière étant une double résection de l'intestin et ayant été suivie d'une obstruction qui nécessita la laparotomie.

De plus, des malades que l'on croit guéris d'appendicite aiguë non opérée restent infirmes; j'en ai opéré un qui avait une sténose étendue de l'intestin et que je dus laparotomiser pour dégager 25 centimètres d'intestin pris dans des adhérences.

On objecte aux opérations à chaud leur gravité. C'est qu'on opère mal. Il ne faut ni laver, ni ouvrir les abcès en laissant l'appendice, ni se perdre au milieu des adhérences. Dans l'appendicite, le pus n'est rien, l'appendice est tout; il faut donc chercher le cæcum, aller à l'appendice et l'enlever, et s'en tenir là. En agissant ainsi je n'ai dans un nombre respectable de cas, perdu qu'un seul malade opéré à chaud.

M. J. Bœckel (Strasbourg). — *Abcès du foie avec fusée dans le bassin.*

M. Bœckel a observé, il y a deux années, chez une femme de trente-deux ans, un cas de rupture d'un abcès du foie dans le bassin. Appelé auprès de la malade, il porta le diagnostic de péritonite appendiculaire et fit la

laparotomie, qui donna issue à une grande quantité de pus jaunâtre remplissant toute la cavité pelvienne; il put se rendre compte que le pus provenait du côté droit et il trouva, en effet, un foyer hépatique ouvert dans le péritoine. Il n'arriva pas à déterminer le siège de l'orifice de communication entre ce foyer suppuré et le bassin; il ne s'attarda pas à le chercher; d'ailleurs, il établit un large drainage, et la guérison se fit sans incidents. L'origine de l'abcès du foie n'a pu être exactement établie; l'auteur a dû, par exclusion, se rallier à l'idée d'une lésion tuberculeuse.

M. A. Chibret (Aurillac). — *Procédé opératoire pour la cure des fistules biliaires consécutives à la cholécystotomie.*

Dans un cas de fistule biliaire consécutive à une cholécystotomie pour cholécystite calculeuse suppurée, après avoir cautérisé l'orifice, l'auteur fit une incision elliptique, qui lui permit de disséquer l'orifice fistuleux en séparant la paroi musculo-muqueuse vésiculaire d'avec l'enveloppe péritonéale sur une étendue de 6 ou 7 centimètres, réalisant ainsi la cholécystectomie sous-séreuse de Doyen. Ayant vérifié soigneusement l'absence de calculs dans les voies biliaires, et s'étant assuré antérieurement de leur perméabilité, il appliqua l'écraseur de Doyen sur la vésicule à un centimètre au-dessous de la collerette cutanée de l'orifice fistuleux, préalablement disséquée et fermée par une pince à anneaux. Après ligature à la soie au niveau du sillon d'écrasement, il sectionna la vésicule au thermocautère et enfouit le moignon au moyen de deux sutures en bourse placées sur la tunique musculaire.

Ce procédé simple et facile n'expose à aucun danger : si la ligature vésiculaire cédait, la bile serait conduite au dehors par l'entonnoir péritonéal conservé.

M. M. Auvray. — *Suture d'une plaie du foie après résection du bord cartilagineux du thorax.*

M. Auvray, après lecture d'une observation de plaie du foie par coup de couteau, tire les conclusions suivantes :

1° Il est de toute nécessité dans les plaies par arme blanche, même dans les cas où la plaie de la face supérieure du foie, représentant la porte d'entrée de l'agent vulnérant est de petites dimensions, de ne pas négliger de rechercher l'existence d'une plaie de la face inférieure, qui, comme dans le cas précédent, peut passer inaperçue et provoquer la mort du sujet. Cet examen des deux faces du foie s'impose *dans tous les cas.* Il est probable que chez mon opéré l'instrument vulnérant était un couteau à lame étroite et très allongée.

2° Je me suis contenté de faire des sutures capsulaires, parce que la plaie suturée était de petites dimensions et qu'elle ne saignait plus. Évidemment ces sutures capsulaires peuvent être suffisantes dans certains cas, étant plus faciles à pratiquer que les sutures comprenant à la fois la capsule et le tissu hépatique; mais j'estime néanmoins que dans tous les cas où la plaie saigne encore au moment de l'intervention, il faut préférer

ce dernier mode de suture aux sutures capsulaires simples. On peut s'exposer en effet avec la suture capsulaire à la formation d'un hématome sous-capsulaire par décollement de l'enveloppe de Glisson, la pression du sang peut être suffisante pour écarter les lèvres de la suture et permettre la continuation d'un suintement sanguin dans le péritoine.

3° Enfin et c'est surtout le point sur lequel je tiens à insister, la *résection du bord cartilagineux du thorax* du côté droit, est appelée à rendre de grands services pour la suture des plaies de la face supérieure du foie profondément situées sous le diaphragme. Monod et Vanverts l'ont conseillée, j'ai moi-même proposé d'y recourir dans les cas de ce genre, mais je crois que cette opération n'a encore été employée que bien exceptionnellement.

Or cette résection est appelée à rendre service dans bien des cas; mon observation m'a prouvé de la façon la plus évidente combien il était facile de suturer, grâce à ce procédé, une plaie qu'on n'eût pu atteindre que très difficilement; il est même des plaies situées très en arrière qu'il serait impossible d'atteindre sans la résection. Cette résection n'offre par elle-même aucune gravité et elle n'allonge l'opération que d'une façon insignifiante. Elle ne nécessite pas une instrumentation spéciale puisque une paire de solides ciseaux suffit pour sectionner les cartilages. Enfin il ne me semble pas utile de recourir à une résection typique, exécutée dans les limites précises qui ont été déterminées expérimentalement sur le cadavre par Caminot, par Ch. Monod et Vanverts et par moi-même. Cette résection typique représente évidemment le maximum de la portion cartilagineuse qui puisse être enlevée sans danger de blesser la plèvre, mais il n'est pas toujours indispensable de pousser la résection jusqu'à ses extrêmes limites. On peut ne réséquer que la portion strictement nécessaire du squelette pour voir clair, et dans le point exact où l'on veut aborder le foie. Je rappelle comment j'ai procédé chez le blessé qui fait l'objet de cette communication; après avoir dépouillé de leurs parties molles la face externe et le bord inférieur du thorax, je sectionnai verticalement avec des ciseaux le bord cartilagineux du thorax, vis-à-vis du point où siégeait la plaie hépatique; saisissant alors chaque extrémité, l'une après l'autre, à l'aide d'une pince, je la soulevai et désinsérai avec le bistouri de bas en haut les fibres musculaires qui s'attachent à la face profonde du bord cartilagineux, en rasant le squelette pour éviter la blessure de la plèvre. Je réséquai environ trois centimètres de cartilage de chaque côté de la section primitive, en tout six centimètres environ du bord cartilagineux.

M. V. Pauchet. — *Ruptures sous-cutanées de la rate. La meilleure incision pour l'aborder chirurgicalement.*

La rate correspond à la partie postéro-latérale de la cage thoracique; son extrémité postérieure est à 3 centimètres des corps vertébraux; son extrémité antérieure atteint la ligne axillaire antérieure. Son bord supérieur correspond à la huitième côte, son bord inférieur à la onzième. C'est donc un organe profond, caché par le squelette et d'un accès relativement

difficile. *Quelle est la meilleure incision abdominale pour l'aborder?* Voici le résultat de notre expérience personnelle, basée d'une part sur nos propres opérations, d'autre part sur nos recherches cadavériques.

a) *La laparotomie médiane* ne convient qu'aux cas où le diagnostic est hésitant. C'est une incision d'exploration. Dès que le diagnostic est fait, le mieux est d'abandonner cette voie.

b) *L'incision verticale et latérale* est encore plus mauvaise que la précédente. Elle est peut-être plus voisine de la rate, mais donne beaucoup moins d'amplitude au champ d'opération.

c) *Les incisions en T*, c'est-à-dire les débridements transversaux abaissés sur une incision verticale primitive — que celle-ci soit médiane ou latérale, — constituent une mauvaise méthode. En effet, les ouvertures de cette sorte ne donnent vraiment de jour que par leur portion transversale; la portion verticale est inutile : de plus, elles prédisposent à des éventrations graves. Quand dans un but explorateur, on a pratiqué d'abord une incision médiane, il faut abandonner cette dernière et mener une incision transversale, dont l'extrémité antérieure n'atteigne pas la première ouverture. En procédant ainsi, la solidité de la paroi sera moins compromise.

d) *Incision transversale.* — C'est l'incision de choix pour aborder la rate après une rupture sous-cutanée. Elle se fera parallèlement au rebord costal, à un travers de doigt de ce dernier, elle atteindra presque la masse sacro-lombaire (en ménageant le mésocôlon); en avant, elle s'arrêtera à quelques centimètres à peine de la ligne médiane. Le malade sera incliné latéralement à l'aide d'un coussin placé le long de l'échine, à gauche. Un autre coussin sera glissé dans le creux costo-iliaque du côté droit, de façon à faire bâiller la plaie.

e) *Incision transversale complétée par une résection costale.* — MM. Monod et Vanverts conseillent la résection du rebord costal pour assouplir la base thoracique et rendre plus facile l'extirpation de l'organe. Cette méthode doit être très bonne pour pratiquer l'ablation des rates hypertrophiées ou néoplasiques. Malheureusement, les sujets atteints de ruptures spléniques sont très déprimés et leur état comporte un minimum de manœuvres exécutées dans un minimum de temps. Je doute donc — sans que cette hypothèse soit appuyée sur des faits personnels — que ce judicieux complément soit indiqué à la suite de traumatismes.

Technique de la splénectomie pour ruptures sous-cutanées. — Large incision paracostale de la peau et des muscles. Incision prudente du péritoine en évitant d'entamer le mésocôlon descendant. Écartement de l'estomac et abaissement du côlon par les mains d'un aide. Soulèvement du rebord thoracique par une valve abdominale. Recherche de la rate, examen des lésions et appréciation de sa mobilité. Pose des clamps sur les pédicules gastro-pancréatico-spléniques et phréno-spléniques. Hémostase définitive constituée soit par les pinces qu'on laisse à demeure, si les pédicules vasculaires sont courts et peu mobiles, soit par des ligatures. Tamponnement et drainage.

Bassin.

M. E. Tédenat (Montpellier). — *Tumeur congénitale sacro-coccygienne.*

M. Tédenat a enlevé chez une fillette de quatre mois et demi une tumeur congénitale sacro-coccygienne, de 34 centimètres de circonférence. L'ablation se fit sans difficultés et la guérison fut obtenue simplement.

L'examen de la tumeur a montré qu'il s'agissait d'un néoplasme à tissus multiples; on y trouvait des kystes, dont quelques-uns avaient un revêtement épithélial à cils vibratiles; d'autres parties étaient constituées par du tissu osseux. En raison de la complexité de cette stucture, l'auteur croit qu'il faut redouter la malignité dans les cas de ce genre; c'est pourquoi l'ablation complète lui paraît nécessaire.

M. G. Phocas a opéré 2 cas de tumeur congénitale sacro-coccygienne, et dans l'un il n'a pu pratiquer l'ablation complète, qui aurait entraîné des délabrements trop considérables; il n'y a aucun inconvénient à laisser ainsi une partie de la tumeur, car il n'y a pas à redouter, à son avis, la malignité dont M. Tédenat vient de parler.

M. M. Cazin a eu l'occasion d'étudier histologiquement plusieurs cas de tumeurs congénitales sacro-coccygiennes et il reste convaincu de la nature bénigne de ces affections. Malgré leur apparente complexité, ce sont des tératomes.

Voies urinaires.

M. G. Phocas. — *Sur un nouveau procédé de cure radicale du varicocèle.*

M. G. Phocas est intervenu de la façon suivante dans 12 cas de varicocèle : il sectionne le ligament scrotal après avoir luxé le testicule et fixe ensuite l'organe en position élevée. Il ne touche en aucune façon aux veines. Il croit, d'après ses observations, que le ligament scrotal est trop court dans les cas de varicocèle et que tant qu'il n'a pas été sectionné, le testicule ne peut être fixé dans une position élevée. C'est par la section de ce ligament qu'il explique les bons résultats obtenus par la résection du scrotum.

Il n'éverse pas la vaginale, comme le font Parona et Longuet.

M. J.-M. Lavaux (Paris). — 1° *L'adrénaline et le traitement des cystites douloureuses.*

Si l'action physiologique de l'adrénaline est aujourd'hui bien connue, il n'en est pas de même de ses indications thérapeutiques. Il est certain que l'adrénaline rend des services dans le traitement des maladies des voies urinaires; mais, dans les cas de cystite douloureuse, elle ne peut pas remplacer la cocaïne, qui donne chez ces malades de si merveilleux résultats. L'association de ces deux puissants médicaments sera-t-elle, au moins dans certains cas, plus efficace que la cocaïne seule employée? Avant d'affirmer ce progrès, de nouvelles recherches sont nécessaires.

2° *Traitement des abcès urineux chez les rétrécis.*

L'antisepsie directe des voies urinaires inférieures est possible chez les

rétrécis, grâce au lavage de l'urètre et de la vessie *sans sonde*. On peut donc, dans les cas d'abcès urineux et d'infiltration d'urine, traiter de suite le rétrécissement, au lieu d'attendre des semaines et même des mois, comme le conseillent les classiques. Cette vieille méthode doit être abandonnée, à cause de sa lenteur et aussi parce qu'elle permet aux lésions scléreuses qui constituent la stricture de s'aggraver au point de nécessiter presque toujours une opération sérieuse.

M. R. Gauthier (Luxeuil). — *Traitement post-opératoire de la cystotomie d'urgence chez les prostatiques.*

La vessie des prostatiques est presque toujours infectée au moment d'une cystotomie d'urgence.

Cette infection préalable entraîne souvent la désunion des sutures vésico-cutanées.

Lorsque cette désunion se produit, l'adjonction d'une trompe aspiratrice faisant le vide dans un ballon où aboutissent les extrémités du siphon de Périer peut rendre de grands services.

Mais quelles que soient les précautions prises, on est exposé à voir survenir de grands accidents d'infection et d'intoxication; la sécheresse de la langue est ici un signe alarmant sur lequel peut se guider notre thérapeutique.

Le lavage continu de la vessie à l'eau salée bouillie est le traitement de choix de ce genre d'accidents.

Quand la cicatrisation est assez avancée, on doit faire porter au malade une canule en argent d'un modèle nouveau, dont l'extrémité vésicale est olivaire et qui est munie d'un tube inférieur, rappelant la disposition des canules à trachéotomie. Cette canule qui peut être hermétiquement close par un bouchon à vis, est très continente et ne donne lieu à aucune incrustation. Il est possible de voir les malades, porteurs de leur canule, uriner par les voies naturelles, ne conservant leur canule que comme une soupape de sûreté ou un moyen commode de lavage, l'eau entrant par la canule et pouvant sortir par l'urètre.

Organes génitaux.

M. J. Reboul (Nimes). — *Kystes hydatiques du ligament large et du bassin, et grossesse. Accouchement à terme normal. Opération. Guérison.*

Une jeune femme de dix-huit ans m'était adressée le 30 mai 1903. A l'âge de dix ans elle avait éprouvé de violentes douleurs coïncidant avec l'apparition d'une tumeur de l'abdomen. Un mois après tout rentrait dans l'ordre. A seize ans, nouvelle crise de douleurs avec une tumeur dans l'abdomen, qui ne dure que quelques jours.

A dix-sept ans elle devient enceinte, grossesse sans incidents ni complications. Accouchement normal le 20 février 1903. Le ventre reste volumineux. L'accouchée se lève le onzième jour. Le quinzième, frissons, fièvre. La malade est obligée de s'aliter. Le vingtième jour douleurs violentes dans l'abdomen

et le bassin. Le Dr Sommier appelé constate une volumineuse tumeur abdominale; le diagnostic est confirmé par le Dr Morizot, d'Arles. — Je vois la malade le 30 mai 1903; elle est pâle, anémiée. A l'examen je trouve une grosse tumeur kystique multiloculaire occupant toute la partie droite de l'abdomen, dépassant à gauche l'ombilic et emplissant à droite le bassin. Diagnostic : kyste multiloculaire de l'ovaire droit à un kyste dermoïde ou kyste hydatique. Laparotomie. Le grand épiploon est adhérent en bas à l'arcade crurale et à la tumeur. Après sa réclinaison un kyste volumineux apparaît. Il est situé dans le ligament large. La ponction donne issue à 3 litres de liquide eau de roche. En inclinant le kyste à gauche pour le libérer, je vois et je sens plusieurs tumeurs arrondies ou ovalaires, dans la fosse iliaque droite et le bassin — l'une d'elles est très adhérente à l'arcade crurale.

Je parviens à extraire non sans difficultés 5 kystes hydatiques de volumes divers variant entre un œuf de poule et une grosse poire. Le péritoine pelvien est parsemé de granulations miliaires dont l'examen microscopique me démontra ultérieurement la nature hydatique. J'excise plusieurs de ces îlots et suture les brèches de la séreuse. Ne pouvant les enlever tous sans dépéritoniser le bassin, je touche ceux que je suis obligé de laisser avec du naphtol camphré. A cause des adhérences internes du grand kyste du ligament large à la vessie, à l'intestin, à l'utérus, je ne puis l'énucléer et suis obligé de le marsupialiser. Il renfermait de nombreuses vésicules filles, j'ai pu extraire complètement la membrane fertile; drainage du bassin et du grand kyste, suites régulières. — Actuellement la malade a repris ses occupations habituelles, son état général s'est beaucoup amélioré.

Les divers kystes que j'ai extraits y compris les kystes miliaires péritonéaux étaient tous en pleine activité, ainsi que me l'a démontré l'examen microscopique. Aucun kyste n'avait suppuré.

Ce cas montre, contrairement aux faits connus de dystocie par kystes hydatiques de bassin, et en particulier à celui qu'ont cité Boissard et Coudert, que malgré l'existence des kystes hydatiques du bassin et du ligament large, la grossesse peut évoluer normalement et l'accouchement se produire à terme, sans dystocie et sans complications.

M. G. Roussel (Reims). — *Hystérectomie abdominale et vaginale pour fibromes.*

Les indications de l'une ou l'autre méthode sont bien nettes quand, la suppression de l'utérus étant décidée, le chirurgien se trouve en présence d'un très gros ou d'un très petit fibrome.

Il n'en est pas de même dans les cas de tumeurs assez volumineuses susceptibles d'être attaquées par la voie abdominale ou par la vaginale suivant les préférences de tel ou tel chirurgien.

Nous n'hésitons pas à donner le pas à l'hystérectomie vaginale toutes les fois qu'elle est possible, même au prix de difficultés assez grandes.

A antisepsie égale, elle est supérieure par suite de l'absence de cicatrice et d'éventration, à l'hystérectomie abdominale.

L'application des ligatures en masse des ligaments larges, la suppression

des pinces à demeure, dans tous les cas de fibromes, en font une opération très bénigne et dont les suites sont très simples. Et toutes les hystérectomies vaginales guérissent, du moment qu'il n'y a pas eu faute opératoire, c'est-à-dire blessure de l'uretère, de la vessie ou de l'intestin.

Cette bénignité est due à la simplification de la technique et à ce fait que les manœuvres opératoires se passent dans le petit bassin, tandis que dans les laparotomies laborieuses, s'il y a issue de l'intestin au dehors, hémorragie ou rupture de poches purulentes, c'est d'emblée la grande cavité péritonéale qui fait les frais de ces dégâts.

La technique que nous employons est la technique de Doyen, c'est-à-dire l'hémisection médiane de la paroi antérieure, l'abaissement de l'utérus par le morcellement de la surface péritonéale et le dévidement de l'organe à l'aide de V successifs.

L'utérus basculé, nous appliquons de chaque côté, au-dessus des ovaires, une seule grande pince à hystérectomie sur l'ensemble du ligament large, un fil de soie très solide est passé au-dessus de chacune des pinces, et, au moment précis ou celles-ci sont desserrées par notre aide, nous serrons énergiquement les deux chefs du fil, de manière que tout le ligament, ovaires et trompes compris, soit pédiculisé et qu'il n'y ait aucune fuite.

Nous avons, en définitive, deux pédicules et un seul fil pour chacun.

Nous terminons en nouant les quatre chefs par un nœud médian, qui, rapprochant les pédicules, ferme presque complètement le péritoine, sauf en arrière où une compresse à demeure complète l'hémostase de la tranche vaginale.

Toutes les fois que l'hystérectomie vaginale cesse d'être l'opération rapide qu'elle doit être, pour devenir une intervention au cours de laquelle le chirurgien a constamment comme perspective la laparotomie secondaire, elle est contre-indiquée.

Les difficultés, qui la rendent pénible ou impossible, peuvent être classées en deux catégories :

1° Difficultés résultant du volume : utérus volumineux, fibrome irrégulier, masse plus large que haute, col plus ou moins effacé, coïncidant avec un vagin étroit et long : toutes conditions qui rendent l'abaissement impossible.

2° Difficultés résultant du défaut de consistance, qui ne permet pas de tractions suffisantes, les instruments divaguant constamment sur des tissus trop friables.

Nous aurons énuméré les indications de la laparotomie, quand nous aurons ajouté à ces deux groupes les gros fibromes, qui donnent l'impression d'un utérus gravide de 5 1/2 à 6 mois et ceux qui, *appréciables au-dessus du pubis*, se compliquent de salpingites adhérentes ou d'un degré tel de fixité, que l'on doit prévoir une dissection laborieuse pour laquelle est indispensable la grande lumière de la laparotomie.

Les indications de la laparotomie étant posées, quel va être le manuel opératoire?

Toutes les fois que la configuration des fibromes ne comporte pas une

myomectomie simple, nous faisons, de propos délibéré, l'*hystérectomie totale*.

Nous n'avons jamais admis qu'on pût comparer cette opération rationnelle, définitive, bien réglée et par-dessus tout bénigne, à l'*hystérectomie subtotale* qui a tous les défauts inverses et ne peut être qu'un *procédé de transition*.

Quels arguments les chirurgiens partisans de cette méthode peuvent-ils invoquer en faveur de la conservation du moignon du col utérin, dont la présence, à défaut d'autres inconvénients, est un obstacle au drainage si complet de la cavité vaginale?

Est-ce pour parfaire le plancher pelvien? Comme si dans tous les cas d'hystérectomie vaginale et dans tous ceux d'hystérectomie abdominale totale, des statistiques extrêmement nombreuses ne démontraient pas que cette reconstitution des plans de soutien des organes abdominaux est aussi parfaite sans la présence de ce *corps étranger*, qui est le moignon du col utérin!

Ces temps supplémentaires de l'opération, à savoir l'autoplastie du col et l'antisepsie de la cavité utérine, ont-ils au moins pour compensation une rapidité plus grande dans l'exécution de l'hystérectomie?

Nous n'hésitons pas à répondre par la négative.

Nous n'avons jamais observé, sur un grand nombre de cas personnels et sur d'autres, que les difficultés de l'hystérectomie abdominale peuvent résider dans la nécessité d'enlever ou de laisser cette portion de l'utérus.

Et nous concluons que les partisans exclusifs de l'hystérectomie subtotale n'ont pas l'expérience de l'hystérectomie totale, disposent d'un mauvais procédé, ou ne sont pas rompus aux modalités qu'elle peut offrir.

Notre ligne de conduite est l'opération de Doyen avec pénétration dans le vagin par le Douglas, sans hémostase préventive.

Cette attaque du vagin est directe dans les gros fibromes réguliers et globuleux, basculant facilement en avant du pubis.

Elle est précédée de la *décortication* sous-péritonéale des fibromes qui gênent l'accès du Douglas ou même de la *section des deux ligaments larges*, si ces ligaments, enserrant la tumeur, la brident et empêchent son ascension.

Mais en aucun cas il n'y a lieu de chercher la pénétration par les culs-de-sac latéraux ou antérieurs.

Ces deux manœuvres, qui doivent être employées assez fréquemment, se font sans grandes précautions : la décortication à l'aide du bistouri qui sectionne en croix le péritoine et la capsule propre du fibrome, pour arracher ce dernier à l'aide du tire-bouchon, la section du ligament large à l'aide d'un coup de ciseaux, qui rase le tissu utérin. L'ablation de la tumeur, même avec ces complications, dure quelques minutes.

Ces deux méthodes abdominale et vaginale nous donnent les meilleurs résultats.

Nous avons perdu deux malades, l'une au vingt-sixième jour, femme obèse dont l'opération avait été laborieuse et qui fut prise d'embolie pulmonaire au moment où sa convalescence paraissait définitive; l'autre, arrivée

absolument exsangue par suite de ses métrorragies, mourut réellement d'anémie le douzième jour après l'opération, sans aucun accident péritonéal.

Ces deux insuccès ne sont dus qu'indirectement à l'opération, mais doivent figurer dans une statistique rigoureusement exacte. Toutes nos autres malades ont guéri.

Soit 74 hystérectomies abdominales avec 2 morts et 30 hystérectomies vaginales toutes guéries, c'est-à-dire une statistique totale de 104 hystérectomies avec 2 morts, soit 1,92 p. 100.

M. M. Savariaud. — *Kyste hydatique du ligament large.*

L'auteur est intervenu pour une tumeur diagnostiquée par lui fibrome de l'utérus enclavé dans le ligament large. Au cours de l'opération il reconnut qu'il s'agissait d'un kyste hydatique du ligament large. Devant les difficultés qu'il éprouvait à détacher la tumeur, il se décida à enlever l'utérus; néanmoins il dut laisser une partie du kyste qui adhérait intimement au pelvis. Guérison rapide.

En raison des conséquences que pouvait entraîner ce débris du kyste, M. Savariaud revit sa malade deux mois après l'opération. Il constata une nouvelle tumeur presque aussi considérable que la première, et devant siéger dans le grand épiploon ou dans le mésentère.

Une deuxième intervention fut acceptée. La poche se rompit dans le péritoine. A côté de cette grosse poche se trouvaient deux petites. L'extraction fut complète, sauf deux petits fragments étroitement unis au côlon. Guérison sans incident péritonéal.

L'examen des kystes a montré qu'il s'agissait non pas d'hydatides filles, mais d'hydatides sœurs, ayant évolué indépendamment dans une enveloppe commune.

M. Savariaud pense que s'il avait pratiqué le cathétérisme utérin chez sa malade, il aurait pu rectifier son diagnostic primitif. Après réflexion il estime qu'il aurait pu éviter le sacrifice de l'utérus.

Les cas de kyste hydatique sont rares, aussi joignant son observation aux sept qui sont publiées dans la science, l'orateur termine par la symptomatologie de ces tumeurs.

M. R. Sorel (Havre). — *La péritonisation et l'hystérectomie abdominale dans les suppurations pelviennes.*

M. Sorel, dans les cas de lésions très complexes des suppurations pelviennes avec adhérences multiples, aux intestins, rectum etc., croit l'hystérectomie abdominale totale indiquée : 1° parce qu'elle permet de drainer à la partie déclive; 2° parce qu'elle permet d'avoir un grand volet péritonéal qui, suturé au pourtour du petit bassin, forme une cloison étanche entre le petit bassin infecté et la grande cavité péritonéale saine.

M. D. Témoin (Bourges). — *Appendicite et grossesse extra-utérine.*

M. Témoin a eu deux fois l'occasion d'opérer dans l'espace d'un an des appendicites survenant dans le cours d'une grossesse extra-utérine méconnue. Il a rencontré dans ces deux cas les mêmes difficultés opéra-

toires et la même gravité des symptômes. Dans une première observation, il s'agissait d'une femme du vingt-deux ans mariée depuis trois ans, sans enfants, toujours bien réglée. Elle n'a jamais été malade sauf il y a un an, époque où elle a eu une crise violente de coliques à droite, crise ayant duré plusieurs jours avec vomissements.

Ses deux dernières époques ont été normales, peu abondantes et douloureuses.

Le 28 janvier 1903 elle est prise de douleurs atroces dans le ventre, avec ballonnement et vomissements.

On constate surtout des phénomènes d'obstruction intestinale. Il y a deux jours qu'elle n'a rendu de gaz; le ventre est très tendu, douloureux partout, les vomissements sont constants. Le pouls est rapide, 110 à 120.

1er février. Les douleurs sont généralisées; le toucher ne revêt rien de particulier, et le toucher bimanuel est impossible. Sous l'influence d'un lavement purgatif, une selle abondante est obtenue; la malade se trouve soulagée. On attend pendant deux jours; l'état reste stationnaire, le pouls est meilleur, mais le 4 février les symptômes douloureux s'accentuent, la douleur semble se localiser à droite où on croit percevoir de la matité s'étendant dans la région de l'appendice.

Après incision du péritoine, on rencontre une masse compacte recouverte d'une couche épaisse d'épiploon qu'il est impossible de disséquer. Sous cette masse on sent nettement une volumineuse poche fluctuante allant vers l'utérus. On pense à une salpingite purulente et pour ne pas infecter le péritoine on décide de l'évacuer séance tenante par le vagin. On ferme la plaie, on fait mettre la malade en position convenable et on incise le cul-de-sac latéral droit; à la grande surprise des assistants il ne s'échappe que quelques caillots et on constate que la cavité remplie de caillots est énorme. La malade est faible, et, craignant une hémorragie, on se contente de cette incision. La malade est replacée dans la première position et après une désinfection complète des mains et du champ opératoire, on fait une laparotomie médiane. On peut alors se rendre compte après des difficultés assez grandes de dissection, qu'il s'agit d'un volumineux hématosalpynx droit adhérent à l'épiploon qu'on résèque, adhérent aussi à l'appendice qui vient se confondre avec la tumeur et présente un volume extraordinaire. — Cette tumeur enlevée, on remarque que le bassin est rempli de sang, que la trompe gauche du volume du poing renferme aussi des caillots. On l'enlève aussi, on supprime tout l'épiploon suspect. On termine enfin par l'hystérectomie totale. La plaie abdominale est suturée sans drainage; le drainage est fait par le vagin.

Dans la trompe droite se trouvait un fœtus de 2 mois et demi environ — la rupture s'était faite vers le point où l'appendice était adhérent; l'utérus avait 11 centimètres.

La malade a guéri très rapidement, elle se porte très bien depuis.

Dans la seconde observation il s'agit d'une femme âgée de trente-sept ans. Sans jouir d'une excellente santé, elle fut toujours bien réglée. Elle a eu un enfant il y a dix ans. Ses dernières règles datent du 10 juillet 1903.

Il y a six mois elle fut soignée pour une crise légère mais bien nette d'appendicite.

Le 19 juillet elle fut prise subitement de douleurs violentes, avec vomissements, douleurs, ballonnement du ventre, ayant leur maximum à droite. Ces douleurs diminuèrent et la malade alla un peu mieux, mais l'état général ne s'améliorant pas, la malade souffrant de nouveau, elle se décide à une opération.

Le maximum de la douleur est à droite, mais ce qui frappe c'est la pâleur de la malade, le pouls mauvais et rapide, bien que le ventre ne soit pas très douloureux et qu'elle n'ait pas de vomissements.

Opération le 31 juillet. — Incision latérale. Dès que le péritoine est ouvert, du sang noir s'écoule de la cavité abdominale, ce sang remplit tout le petit bassin, et s'échappe autour d'une masse formée par l'appendice et l'épiploon adhérents. On referme la plaie et on fait aussitôt une laparotomie médiane. Il s'agit bien d'une inondation péritonéale, les anses intestinales baignent dans le sang. On enlève le plus possible de ce liquide épanché.

On refoule les anses intestinales et on trouve alors derrière l'utérus un fœtus de six mois environ du sexe masculin baignant dans le sang et sorti d'une poche ouverte qui est attenante à la trompe droite. La masse appendiculaire y adhère et celle-ci est enlevée avec l'épiploon. On termine par l'hystérectomie totale.

La trompe formait par un diverticule la poche fœtale et était complètement adhérente à l'appendice dont l'extrémité sphacélée présentait au milieu de la masse épiploïque un petit abcès.

Les suites furent simples et la malade guérit très rapidement.

M. Krafft (Lausanne) fait quelques remarques à propos des communications de MM. Témoin, Sorel et Roussel.

S'il y a encore hésitation à propos de l'opération de l'*appendicite*, c'est que les médecins confondent le catarrhe de la muqueuse appendiculaire, catarrhe qui accompagne l'entérite et ne donne pas de symptôme spécial, avec l'inflammation secondaire de la séreuse. C'est cette péritonite péri-appendiculaire, qu'elle soit lente ou foudroyante, qui constitue l'affection chirurgicale qui réclame une opération; il y aurait, nous semble-t-il, avantage à désigner par le terme péri-appendicite, la maladie caractérisée par la douleur, et les signes de péritonite locale qui caractérisent l'appendicite.

La *chirurgie gynécologique* d'aujourd'hui nous paraît un peu brutale : on enlève les utérus à l'heure actuelle avec le même zèle que l'on mettait jadis à amputer les membres; nous avons même vu enlever une matrice saine pour se faciliter l'accès d'annexes tout à fait mobiles; il y a là un abus. Beaucoup de fibromes peuvent être extirpés aussi facilement qu'un kyste de la glande thyroïde, par énucléation, et l'utérus en restant à sa place évite l'effondrement du plancher pelvien. En outre, quelle que soit l'habileté d'un opérateur, l'énucléation d'un fibrome est une opération

[illegible] les hystérectomies. [illegible] chirurgie conservatrice et respec[illegible]

M. [illegible] une hystérectomie abdominale [illegible] dans nos cas de salpingites et d'adhérences, mais seulement dans ces cas [illegible] l'ablation des annexes, de [illegible] Le seul cas qu'il a eu l'occasion de [illegible] jusqu'à présent.

[illegible] opérations comportant l'hystérectomie [illegible] pas à totalité de ses cas de salpingites.

M. [illegible] — [illegible] *douze à treize mois* [illegible]

Le [illegible] intéressant de cette observation tient à l'aspect polymorphe qu'a présenté à maintes reprises, tous [illegible] douze mois, une tumeur mobile derrière l'utérus [illegible] douze mois, une rétrodévion irréductible pour laquelle on [illegible] les lois prit l'aspect d'une grossesse normale, terminée à douze mois et demi par un faux travail, [illegible] à la suppose interne barrant l'excavation.

Après mort [illegible] se prolongea jusqu'à plus de douze mois de grossesse [illegible] par l'ablation en bloc du kyste fœtal, [illegible] par les adhérences aux parois abdominales antérieures et postérieures, à la vessie, l'utérus, le cæcum et l'appendice, tout le gros intestin, étalés autour [illegible] enfin le mésentère.

M. M. Cazin. — *Contribution à l'étude des kystes clitoridiens.*

L'étude des tumeurs bénignes du clitoris est entièrement négligée par les classiques, bien que plusieurs travaux aient été publiés dans ces dernières années sur ce sujet, notamment par M. Peckham et par M. Resinelli. Parmi les 22 faits relatés par ces auteurs, 4 seulement ont trait à des tumeurs kystiques. Or, M. Cazin a eu l'occasion d'enlever cette année, chez une femme de quarante ans, une tumeur volumineuse, implantée par un pédicule étroit sur la face interne du capuchon clitoridien et constituée par une formation polykystique, dont les cavités, tapissées par une seule couche d'épithélium prismatique, renfermaient un liquide lactescent, légèrement visqueux. Il a voulu attirer l'attention sur ces tumeurs kystiques dont la pathogénie n'est pas élucidée et qui peuvent être facilement confondues, au point de vue clinique, avec de simples *molluscum*.

M. D. Temois croit qu'il s'agit là, en effet, d'une variété de tumeurs kystiques assez rares dans la région clitoridienne; il a observé pour sa part un cas dont l'aspect clinique, la structure et le contenu lactescent rappelaient tout à fait la description qui vient d'être faite.

M. E. Tédenat n'a pas rencontré de tumeurs kystiques au niveau du clitoris,

mais il a vu plusieurs fois, sur les petites lèvres, des kystes assez analogues à ceux dont il vient d'être question.

M. Mondot (Oran) lit une observation de cancer de l'utérus, du sein droit, du sein gauche, de la peau et de l'estomac chez la même malade. Il s'agissait d'une religieuse. Le début du cancer utérin remonte à 1886. Une consultation en janvier 1887. Amputation du col en février 1887. Six mois après, juillet 1887, cautérisation. Neuf ans après, hystérectomie, octobre 1896; deux ans après, amputation du sein droit, février 1898; deux ans et demi après, 7 mai 1901, amputation du sein gauche. Dix-huit mois après, cancer de la peau de la région dorsale, novembre 1902; janvier 1903, cancer de l'estomac. Mort en juin 1903.

En résumé, dix-huit ans de survie après la première opération. Aucune récidive opératoire. C'est un exemple de néoplasme évoluant très lentement et se propageant au loin vraisemblablement par la voie sanguine.

M. A. Malherbe (Paris). — *Traitement nasal de la dysménorrhée chez la femme et de l'asthénie génitale chez l'homme.*

Dès l'année 1900, l'auteur a eu l'occasion de traiter 35 malades atteintes de dysménorrhée, ne présentant pas de lésions appréciables du côté des organes génitaux. Le traitement a été purement nasal et a donné les meilleurs résultats.

Ces expériences viennent d'ailleurs pleinement confirmer celles de Fliess et de Schiff, au sujet des relations qui existent entre la pituitaire et les organes utéro-annexiels.

Il a également pu traiter avec succès quelques douleurs occasionnées par la congestion de la glande mammaire, congestion liée à la période cataméniale.

Le traitement a consisté : 1° En cautérisation au galvanocautère et en électrolyse;

2° En ablation de certaines parties de la muqueuse à l'aide d'une pince à écrasement.

De plus, depuis environ un an, l'auteur a eu l'idée d'utiliser les recherches précédentes pour le traitement de certaines formes de neurasthénie, pensant que l'excitation des points génitaux du nez pouvait avoir une répercussion par action réflexe sur la sphère génitale.

Cette excitation a été pratiquée avec l'électrolyse chez seize malades et les résultats obtenus ont confirmé ses prévisions. Non seulement l'asthénie génitale a totalement disparu, mais encore l'état général nerveux a été complètement modifié.

M. L. Picqué (Paris). — *Sur un cas d'absence du vagin.*

Chez une jeune malade, âgée de seize à dix-sept ans, qui me fut amenée à l'asile Sainte-Anne, je sentis une tumeur abdominale qui me parut être un kyste; je n'avais pas cherché à pratiquer le toucher vaginal et m'étais borné à faire une exploration par le rectum. A la laparotomie je trouvai

un énorme hématosalpynx sur le point de se rompre, avec hématométrie; le vagin manquait dans ses deux tiers inférieurs. J'ai fait l'extirpation complète et la malade a guéri très simplement.

Membres.

M. F. Calot. — *Technique du traitement non sanglant de la luxation congénitale de la hanche.*

Les Allemands n'obtiennent guère que des transpositions dans le traitement de la luxation congénitale de la hanche.

Ils en ont conclu qu'il est impossible dans la plupart des cas d'arriver à la réduction anatomique.

C'est une erreur. Il est toujours possible dès que la réduction a été obtenue de la maintenir.

C'est une affaire de technique. C'est justement parce que la technique des Allemands est très défectueuse que l'insuccès est chez eux la règle.

La grande erreur, et la faute capitale de cette technique, ce n'est pas, comme on l'a dit, de faire des appareils s'arrêtant au genou ou de laisser marcher des enfants — mais de mettre dès le premier jour et dans le premier plâtre, la cuisse dans une position telle que le sommet de la tête regarde non pas un point du cotyle, mais un point de la capsule antérieure.

Ainsi placée, la tête, au lieu de creuser le cotyle, va creuser la capsule, la distendre et s'y loger de plus en plus profondément. Mais elle s'éloigne d'autant de la vraie place où elle devrait être.

La luxation antérieure et supérieure ainsi produite progresse par la suite et aboutit même parfois à une reluxation postérieure.

La position classique d'abduction extrême, d'hyper-extension associées à la rotation externe, conduit fatalement à un échec, puisqu'elle met le sommet de la tête en regard de la capsule antérieure.

La première condition du succès, c'est de mettre le pôle de la tête fémorale en regard du pôle de la cavité ou tout au moins d'un point de cette cavité.

Il est plusieurs positions qui remplissent cette condition fondamentale.

Voici les deux que je conseille, et qui sont à donner successivement à la cuisse et à garder chacune six semaines à deux mois.

Première position : flexion, abduction et rotation externe à 45°.

Deuxième position : flexion, abduction et rotation interne à 20°.

Mais pour être sûr de réussir avec cette abduction limitée, il est bon d'exercer une compression ouatée énergique à travers une fenêtre pratiquée au niveau du trochanter et du genou.

Nous empêcherons les déplacements de la tête fémorale sous l'appareil et nous travaillerons au creusement progressif et rapide de la cavité cotyloïde.

Et c'est grâce à cette compression précise exercée sur le grand trochanter que le traitement devient applicable aux tout petits enfants.

La précocité de la correction dans toutes les malconformations congénitales est le facteur capital de la perfection du résultat.

M. Ménard (Berck-sur-Mer). — *Coxalgie double.*

Sur un relevé de 150 coxalgies présentes à l'hôpital maritime le 1er novembre 1902, il y a 11 cas de coxalgie double, proportion moyenne parmi les malades envoyés à Berck.

Dans le même groupe de 150 coxalgies on voit cette affection associée: avec le mal de Pott, 9 fois; avec la tuberculose du coude, 1 fois; avec la tuberculose tibio-tarsienne, 1 fois; avec la tuberculose du métatarse, 1 fois.

La tuberculose d'une hanche coïncide avec la tuberculose de l'autre hanche plus souvent qu'avec toute autre localisation du rachis ou des grandes articulations.

Sur 35 cas de coxalgie double, 29 sont survenus entre deux et huit ans, 6 entre huit et quinze ans.

L'intervalle qui sépare le début de la première coxalgie du début de la seconde a été de trois mois (3 cas), six mois à trois ans (21 cas), cinq à douze ans (3 cas), indéterminé (6 cas).

Deux caractères dominent le tableau clinique : gravité et mortalité élevée d'une part; infirmité déplorable chez les malades qui guérissent.

Chez presque tous les malades, la coxalgie se complique d'abcès de chaque côté. C'est la règle habituelle. La guérison de ces abcès sans fistulisation n'a pas été obtenue dans la moitié des cas.

La luxation est très fréquente surtout pour la coxalgie première en date : les malades n'ont pas été soignés. Elle est peu fréquente pour la deuxième hanche : la deuxième coxalgie impose le repos.

La coxalgie double se trouve elle-même souvent associée avec d'autres localisations tuberculeuses : sur 35 malades, 14 cas de tuberculoses diverses surajoutées, mal de Pott, 9 fois, poignet 1 fois, épaule 1 fois, etc.

La mortalité est élevée : sur nos 35 cas, 9 décès (4 méningites, 4 septicémies chroniques, 1 appendicite), onze seulement peuvent être considérés comme guéris. Les autres sont en traitement.

Sur les 11 guéris, 5 sont exempts de fistules; 6 portent une ou plusieurs fistules.

Chez les malades guéris, la difficulté de la marche constitue une infirmité grave. Seuls ceux qui ont une ankylose bilatérale avec bonne direction et longueur égale des deux membres inférieurs marchent avec une facilité relative en se servant des genoux et des cou-de-pied seulement. Tous les autres (luxation bilatérale avec hanches mobiles, luxation avec attitude vicieuse, avec longueur inégale, etc.) ne peuvent marcher qu'avec le secours des béquilles.

M. Gangolphe (Lyon). — *Tuberculose du genou chez l'adulte, technique opératoire et résultat de la résection sus-périostée.*

1° La tuberculose du genou offre chez l'adulte et même l'adolescent une gravité toute différente de celle qu'elle présente chez l'enfant.

2° Le traitement opératoire doit être employé aussitôt que les moyens conservateurs ordinaires prolongés pendant quelques mois n'ont pas donné un résultat appréciable, indiquant une tendance effective à la guérison.

3° Quelle que soit la forme anatomique des lésions, que la synoviale soit seule touchée, ou qu'il y ait ostéo-arthrite, que la rotule ou un point isolé osseux, tibial ou fémoral soit le siège initial de l'affection, du moment où la synoviale est inoculée, il faut réséquer. La synovectomie est une opération à rejeter absolument.

4° Quant à l'arthrectomie, si en la pratiquant chez un adolescent on a soin d'aviver au couteau-ostéotome les surfaces osseuses, en les pelant pour ainsi dire, c'est une bonne opération parce que ce n'est qu'une résection dissimulée.

5° Le choix des indications établies est de la plus haute importance. C'est en choisissant ces cas que l'on obtiendra les meilleurs résultats.

6° Quant au manuel opératoire et aux soins consécutifs, ils méritent également toute l'attention du chirurgien. Une asepsie rigoureuse, une toilette soignée méticuleuse paraissent absolument nécessaires; tout aussi importants sont le drainage, la suture osseuse et la contention par un appareil plâtré immobilisant la hanche.

Retarder le plus possible le premier pansement jusqu'au cinquantième ou soixantième jour.

7° Quand bien même le membre paraît solide, faire porter un tuteur pendant quelques mois et user aussi complètement que possible des ressources du traitement général et d'une bonne hygiène.

M. J. Lucas-Championnière (Paris). — Le raccourcissement que donne la résection paraît infiniment préférable à M. J. L.-Championnière, au point de vue de la marche, à l'ankylose avec conservation de la longueur du membre. Aussi il étend considérablement les indications de la résection, qu'il pratique chaque fois que l'ankylose est à craindre.

Quant aux fils de la suture osseuse, il croit qu'il est inutile de les enlever.

M. J. Boeckel n'hésite pas à pratiquer pour sa part la résection du genou, même chez des gens âgés, et les résultats qu'il a obtenus chez les vieillards sont aussi bons que chez les sujets jeunes.

En ce qui concerne la suture osseuse, il y a renoncé complètement, car il la considère comme inutile, tout au moins chez l'adulte. Pour l'enfant, au contraire, les os se déplacent très facilement, et la suture est alors indiquée.

M. J. Reboul a fait plusieurs résections au-dessus de soixante ans et il a obtenu de très beaux succès. Comme M. J. Lucas-Championnière, il estime les résultats de la résection supérieurs à la terminaison par ankylose.

M. R. Froelich est d'avis que la résection convient parfaitement à l'adolescent; il ne parle pas de l'enfant, chez lequel la tumeur blanche du genou guérit toute seule; mais chez l'adulte, surtout quand il s'agit de malades des hôpitaux, il faut le plus souvent faire l'amputation.

M. R. Fœlich (Nancy). — *Résultats éloignés des greffes tendineuses, pour pieds bots paralytiques.*

Pour que les greffes tendineuses donnent des résultats encourageants et définitifs, il est certaines règles qu'il est indispensable d'observer.

Il faut choisir les cas et restreindre les indications de l'opération aux paralysies qui ont respecté trois des muscles suivants : extenseur commun des orteils, extenseur propre du gros orteil, jambier antérieur ou postérieur, triceps sural, long péronier, court péronier.

L'intervention doit être toujours faite à temps réglés et identiques pour le varus et le valgus, seules difformités étudiées ici.

I. *Redressement manuel* de la difformité avec ou sans chloroforme.

II. Quelques semaines ou quelques jours après, *opération sanglante* comprenant : A. *Un temps commun aux deux formes* de pieds bots : *allongement du tendon d'Achille* à travers une longue incision postérieure, *et raccourcissement des extenseurs* communs à travers une longue incision antérieure.

Ce temps commun *fixe* la position normale obtenue par le redressement manuel.

B. *Un temps variable* suivant la forme du pied bot et qui, dans le varus, consiste à greffer l'extenseur propre du gros orteil et le jambier antérieur sur le faisceau externe de l'extenseur commun; dans le valgus, ce même extenseur propre ou le long péronier sur le jambier antérieur : l'une et l'autre de ces greffes à travers l'incision antérieure faite dans le premier temps de l'opération. — Ce temps doit rendre au pied l'extension et la flexion, l'abduction et l'adduction.

III. Drainage et immobilisation pendant trois à quatre semaines.

IV. Traitement électrique pendant quelques mois.

V. Port d'une chaussure appropriée pendant un à deux ans.

En observant ces règles les greffes tendineuses peuvent occuper une place honorable dans la cure des pieds bots paralytiques et entrer dans la thérapeutique courante de ces difformités. Il faut cependant se rappeler que dans des cas choisis, l'opération redresse bien le membre, mais ne lui rend la totalité de ses mouvements que dans 1/3 des cas, une partie de ses mouvements dans un peu moins de la moitié, et aucune mobilité dans 1/4 des observations.

M. A. Chibret (Aurillac). — *Nouveau procédé d'arthrodèse tibio-tarsienne.*

Ayant été, dans deux cas, peu satisfait des résultats de l'arthrodèse pratiquée suivant la technique courante, il a eu l'idée d'employer un procédé nouveau, qui consiste à enlever d'abord l'astragale et à fixer ensuite la mortaise tibio-péronière au calcanéum; grâce au jour considérable donné par l'ablation de l'astragale, il est très facile d'aviver la mortaise; il ne reste plus qu'à y enfoncer le calcanéum qui est généralement trop gros et dont il faut par conséquent diminuer le volume. Le résultat éloigné d'une arthrodèse qu'il a faite par ce procédé, il y a quatre ans, est tout à fait satisfaisant et la solidité du pied est parfaite; dans un autre cas, qui date de quatorze mois, le résultat définitif est également excellent.

M. H. Delagénière (Le Mans). — *Traitement du mal perforant plantaire par le hersage des nerfs plantaires.*

M. H. Delagénière apporte l'histoire d'un malade âgé de vingt-sept ans et atteint d'un mal perforant grave aux deux pieds. Au lieu de lui faire la simple élongation des nerfs plantaires, l'auteur lui a pratiqué le hersage de ses nerfs et a obtenu un excellent résultat. Le hersage, en effet, qu'il a préconisé pour le traitement de certaines sciatiques, à la place de l'élongation, lui paraît être une méthode plus scientifique, plus sûre, et plus efficace que l'élongation dont on ne peut calculer les effets. Mais ce hersage, pour être efficace, doit remplir certaines conditions : 1° Il doit être pratiqué sur le tronc nerveux malade et toujours sur un point situé entre la moelle épinière et le dernier point douloureux ou malade. 2° Il faudra dénuder le nerf dans une certaine étendue, afin que l'on puisse juger de son aspect, de ses rapports avec les veines, et de sa circulation intrinsèque. Puis on l'isolera et on le soulèvera avec un écarteur plat sur lequel on effectuera le hersage. 3° Ce hersage n'est autre qu'une dissociation du nerf avec une aiguille un peu mousse, et le point essentiel est de détruire tous les vaisseaux situés dans l'épaisseur du nerf. 4° Le hersage doit porter sur une longueur suffisante du nerf pour que les conditions de vitalité du tronc nerveux se trouvent bien certainement modifiées.

M. P. Redard (Paris) expose la méthode de *traitement du pied creux* qu'il emploie depuis plusieurs années dans les formes graves et invétérées de cette difformité.

Il insiste sur la valeur du redressement forcé instrumental au moyen de son modèle de tarsoclaste, dont il donne la description.

Il précise les indications des ténotomies, des aponévrotomies, des allongements et des anastomoses tendineuses, opérations qui sont souvent le complément indispensable de la tarsoclasie.

Il indique les résultats qu'il a obtenus, sans accidents, dans 22 cas, et présente les photographies représentant les redressements des pieds creux de ses jeunes opérés.

M. J. Lucas-Championnière. — *Fractures de l'extrémité supérieure de l'humérus.*

Voici longtemps que l'auteur montre que toutes les fractures de l'extrémité supérieure de l'humérus (au-dessus de l'insertion du deltoïde) ne doivent pas être immobilisées, mais traitées par sa méthode de mobilisation méthodique et de massage. Il a ainsi fait que cette fracture-lésion, l'une des plus redoutables pour l'avenir des fonctions du membre supérieur, conduit aux suites les plus bénignes et permet le retour le plus satisfaisant aux fonctions.

Cependant la doctrine de l'immobilisation de ces fractures subsiste. On invente de nouveaux appareils pour une contention plus parfaite. On suture même les fragments, opération inutile dans la grande majorité des cas. Les plus hardis laissent séjourner leurs appareils moins longtemps.

Cependant la nécessité thérapeutique, c'est la mobilisation la plus rapide possible après le traumatisme.

Cette manœuvre permet seule de vaincre immédiatement la contracture qui empêche la réduction des fragments dans tous les cas dans lesquels la modification du déplacement est possible.

Cette réduction se fait tout simplement et tout naturellement par le poids du membre aussitôt que la contracture est tombée; dans beaucoup de cas toute réduction est inutile.

Il a eu l'occasion à plusieurs reprises de faire des opérations graves pour faire disparaître une difformité avec impotence sur des sujets qui avaient été soumis à une immobilisation rigoureuse. Il n'a jamais vu aucune déformation nuisible sur des sujets qu'il a pu soigner par la mobilisation rapide.

Mais surtout chez les sujets traités par l'immobilisation il a vu persister toutes les formes d'enraidissements depuis celle qui donne une gêne extrême jusqu'à celle qui donne l'ankylose absolue de l'articulation.

Au contraire, dans tous les cas sans exception, dans lesquels il a pu appliquer sa méthode, il a eu des résultats satisfaisants, si faciles à obtenir quel que fût l'âge des sujets. Il tient à montrer que les cas n'ont pas été choisis et il apporte les radiographies les plus variées pour des sujets qui tous lui ont donné des résultats favorables même alors que la grande mobilité des fragments paraissait un obstacle à l'application de la méthode.

Or l'application de cette méthode non seulement est facile, mais supprime la douleur si vive de cette lésion plus rapidement qu'aucune autre.

Puis comme il n'y a jamais d'enraidissement secondaire à vaincre il n'y a pas non plus de douleurs secondaires.

Le massage, régulier, quotidien, avec mobilisation méthodique suivant les principes très complètement exposés dans son livre en 1895, doit être fait à l'époque la plus rapprochée du traumatisme.

Il ne doit jamais être douloureux.

En l'absence d'un masseur expérimenté, la mobilisation méthodique donne encore des résultats satisfaisants.

Il n'a jamais vu ni un accident, ni un incident fâcheux après cette méthode qu'il a appliquée un grand nombre de fois.

M. L. Mencière (Reims). — *Main bote paralytique. Correction orthopédique du membre et guérison fonctionnelle par une « palmairo-radialorraphie ».* Greffe en fente avec transfixion du tendon ou d'une partie d'un tendon appartenant à un muscle normal.

L'auteur, ayant eu à opérer un garçon de quatorze ans, atteint de main bote palmaire paralytique, a imaginé une intervention nouvelle : la greffe du grand palmaire sur le premier radial, « palmairo-radialorraphie », et a réussi par ce procédé à corriger la difformité et à ramener la fonction de la main, fonction qui était totalement perdue.

Au cours de l'observation, les raisons anatomiques et physiologiques qui ont déterminé la ligne de conduite de l'opérateur sont longuement discutées. Les remarques physiologiques, faites, par l'analyse électrique,

sur le grand palmaire greffé, sont très intéressantes, car elles constituent une véritable expérience de physiologie faite sur l'homme; elles démontrent la fonction nouvelle du grand palmaire, qui de fléchisseur est devenu extenseur, grâce à un changement de direction, analogue à celui que prend un câble sur une poulie de réflexion.

L'auteur décrit et précise les différents temps de son intervention spéciale, pour son procédé de greffe en fente : spatule, bistouri-serpette, crochets mousses, détache-tendon et porte-tendon, conducteur pour passer le greffon.

A l'appui de sa communication, il montre les photographies et les moulages du malade avant et après opération. Il recommande après l'intervention un traitement mécanothérapique gradué et un dressage méthodique du membre.

MM. Claude et Francisque Martin (Lyon). — *Deux cas de paralysie ischémique de Volkmann traités par les tractions lentes et continues.*

Les tractions ou pressions lentes et continues qui nous avaient donné de si beaux résultats dans le traitement des cicatrices vicieuses, viennent d'être appliquées par nous comme traitement de la paralysie ischémique de Volkmann qui, comme le disait Albert, était incurable.

Deux observations des plus concluantes nous ont montré qu'avec l'application d'appareils spéciaux et appropriés à chaque cas, on pouvait triompher facilement de cette paralysie et non seulement redresser la main en griffe, mais encore ramener tous les mouvements volontaires.

Il nous semble, qu'en raison de l'innocuité de notre méthode, ainsi que de son efficacité, on devra toujours en faire l'essai, avant d'entreprendre une intervention sanglante, aussi bien dans la paralysie ischémique vraie que dans les diverses variétés de rétraction des muscles fléchisseurs des doigts ou toute autre rétraction tendineuse.

Présentation d'instruments.

M. Loumeau (Bordeaux) présente un plan opératoire portatif à volume réduit remplaçant les tables à opération.

M. P. Delbet une boîte pour brosses stérilisées et une table d'opération.

M. Hassler (Bordeaux) présente aussi une table d'opération.

M. Suarez de Mendoza montre quelques instruments oto-rhino-laryngologiques.

M. Maire fait voir un appareil destiné à faciliter la chirurgie du membre supérieur.

M. P.

LE DIAGNOSTIC DES TUMEURS ORBITAIRES

Par MM. F. TERRIER et V. MORAX

Dans un rapport très complet et très clair présenté à la *Société française d'Ophtalmologie*, M. F. Lagrange, professeur agrégé de la Faculté de Médecine de Bordeaux, vient de mettre au point la question du diagnostic et du traitement des tumeurs de l'orbite. Le but de notre mémoire est de montrer, par quelques faits, les difficultés que l'on peut rencontrer dans l'établissement du diagnostic et de préciser les caractères anatomo-cliniques d'un type de tumeur orbitaire qui ne semble pas très rare et dont l'étude offre un intérêt particulier.

Le diagnostic de tumeur orbitaire repose essentiellement sur le déplacement ou les troubles de mobilité du globe oculaire qui apparaissent dès que le contenu orbitaire subit une modification quelconque. Lorsque la tumeur n'atteint encore qu'un petit volume, l'exophtalmie est déjà apparente et ne saurait échapper à l'observation du malade ou de son entourage par suite du changement qu'elle apporte dans la physionomie. On peut donc admettre que même dans les cas où le diagnostic de la cause de l'exophtalmie n'est pas fait dès le début, il est néanmoins possible d'établir avec une certaine précision l'époque à laquelle a débuté la néoplasie. Nous verrons dans la suite le parti qu'il y a à tirer de cette indication au point de vue de l'évolution de ces tumeurs orbitaires.

Chez un malade atteint d'exophtalmie unilatérale avec ou sans limitation de la mobilité oculaire et diplopie, on est en droit de penser à la présence d'une tumeur, surtout si le développement de l'exophtalmie est lent et progressif.

Il faudra néanmoins éliminer toute possibilité de lésions inflammatoires chroniques développées aux dépens du contenu orbitaire, des parois osseuses ou des cavités voisines, notamment des sinus. Parmi les inflammations chroniques susceptibles de se développer dans l'orbite, on devra penser en premier lieu à celles que peut produire la syphilis. Celles qui relèvent de la tuberculose ou de l'actinomycose sont infiniment plus rares et ne sont presque jamais primitives.

Pour écarter l'idée d'une *lésion syphilitique*, c'est au traitement anti-syphilitique, méthodiquement appliqué pendant un mois au moins, que l'on aura recours. Les lésions syphilitiques intra-orbitaires sont, cela va sans dire, de nature très variable : infiltration gommeuse, caverneuse ou diffuse, périostose ou exostose avec ou sans cavités kystiques. Nous avons suivi une malade chez laquelle on sentait nettement une collection liquide sous-périostée. La ponction à l'aide de la seringue de Pravaz ramena un liquide brunâtre hématique qui se reproduisit le lendemain de l'évacuation, pour disparaître graduellement sous l'influence d'un traitement mercuriel.

Ces lésions syphilitiques de l'orbite sont en général douloureuses, contrairement aux néoplasies non épithéliales dont nous nous occupons ici. Il n'y a pas toujours douleur spontanée vive, mais il est rare que la pression digitale sur le région malade ne provoque pas une douleur relative.

La *tuberculose osseuse de l'orbite* est en somme rare. Entre le moment où apparaissent les symptômes indiquant la lésion orbitaire et la propagation de la lésion inflammatoire à la peau et l'évacuation du pus caséeux il ne s'écoule, en général, que quelques semaines, de telle sorte que l'hésitation ne saurait être de longue durée. L'examen du pus et surtout son inoculation au cobaye permettent dans ce cas un diagnostic étiologique précis.

L'*actinomycose orbitaire* est une rareté. W. B. Ranson[1] en a observé un fait où les symptômes ne diffèrent guère de ceux des tumeurs orbitaires. Il y eut tout d'abord un léger ptosis et une limitation de mouvements du globe oculaire sans trouble du côté du fond de l'œil; puis apparurent des douleurs mal définies dans la tempe et l'œil droit, et enfin de l'exopthalmie. Six mois plus tard une fistule se produisit au niveau de la commissure interne donnant lieu à une évacuation de pus à actinomyces typiques. A cette époque, des symptômes analogues apparaissent dans l'orbite gauche. Le malade succombe peu après et l'examen anatomique confirme le diagnostic. Le point de départ de l'affection orbitaire était une infection du sinus maxillaire par l'actinomyces.

Dans les cas de cette nature c'est uniquement l'examen microscopique du pus qui rend la détermination de l'étiologie possible.

Les lésions inflammatoires chroniques intra-orbitaires ne sont pas seules susceptibles de causer des erreurs de diagnostic. Certaines

1. W. B. Ransom, Un cas d'actinomycose de l'orbite..., *Brit. med. Journal*, 27 juin 1896.

altérations, dont le point de départ siège dans les sinus de la face, peuvent aussi en imposer pour une tumeur orbitaire ou inversement une tumeur faire penser à une sinusite. C'est ce qui est arrivé dans l'un des faits que nous avons observés. Un confrère très distingué et très au courant de la pathologie sinusienne crut à l'existence d'une sinusite ethmoïdo-frontale et fit une intervention sur ces cavités. A côté des sinusites suppurées aiguës dont l'évolution rapide ne saurait créer de confusion possible avec les tumeurs, il en est de chroniques où la paroi sinusienne se laisse refouler lentement dans la cavité orbitaire et où se produisent l'exophtalmie et les troubles de mobilité du globe oculaire. L'origine et la cause de ces mucocèles n'est guère élucidée. Il est possible qu'il s'agisse de lésions sinusiennes dues à la syphilis, mais, quoi qu'il en soit, leur développement lent, insidieux, et surtout dans les cas de mucocèle éthmoïdale, l'absence de déformation apparente du squelette orbitaire, en facilitent la confusion avec les néoplasmes.

Après avoir éliminé toute cause d'erreur provenant de lésions inflammatoires ou sinusiennes, l'on n'aura pas pour cela épuisé toutes les difficultés. Il restera à déterminer la nature de la tumeur, son siège, et à préciser les indications opératoires. On réussira assez souvent à diagnostiquer les *tumeurs kystiques* (kystes séreux congénitaux, kystes dermoïdes, kystes hydatiques, cysticerques), par la fluctuation et par la position exploratrice avec la seringue de Pravaz, que l'on n'hésitera pas à pratiquer en pénétrant dans l'orbite par la peau des paupières et non par le sac conjonctival d'une désinfection moins facile.

Des *tumeurs vasculaires* se reconnaissent soit à leur caractère pulsatile, soit à leur réductibilité. Le caractère pulsatile peut néanmoins donner lieu à des erreurs. Dans une des observations ci-dessous on verra que le fibro-sarcome orbitaire, animé de quelques mouvements pulsatiles en raison d'un fort pédicule vasculaire, avait été pris pour une tumeur vasculaire.

S'il ne s'agit d'aucune de ces lésions il nous reste à envisager :

a) Les *tumeurs du nerf optique*, dont le premier symptôme est une exophtalmie axile non réductible, très rapidement accompagnée d'une diminution très marquée de la vision. Les douleurs sont rares; la mobilité du globe est intacte, au moins au début.

b) Les *tumeurs osseuses du type sarcome véritable*. Ces tumeurs évoluent assez rapidement; elles ne s'accompagnent d'aucune douleur, mais elles acquièrent en quelques mois un volume parfois colossal. Leur récidive après ablation est constante et rapide.

c) Les *tumeurs d'origine sinusienne ou nasale envahissent secondai-*

rement l'orbite. On a surtout décrit les *ostéomes* dont le point de départ a été le sinus frontal. On peut observer aussi des *fibromes pédiculés* d'origine nasale. Enfin il existe aussi des *tumeurs épithéliales* qui, pénétrant dans le sommet de l'orbite, donnent lieu tout d'abord à des lésions du nerf optique ou à des troubles neuro-paralytiques.

Chez un malade de cinquante-trois ans dont nous avons pu faire l'autopsie après une observation de plusieurs mois, l'exophtalmie, dont l'origine paraissait être dans le sinus sphénoïdal, avait produit tout d'abord la compression et l'atrophie des nerfs optiques sans lésions apparentes de la papille.

Ultérieurement on vit la tumeur produire des troubles nasopharyngés puis pousser ses prolongements dans l'orbite et jusque sous la peau des paupières, entraînant des paralysies oculo-motrices et du ptosis. La mort survint par broncho-pneumonie un an après le début des premiers symptômes. Notons aussi qu'au moment de la mort les prolongements orbitaires de la tumeurs étaient devenus le siège de foyers suppuratifs [1].

Voici une autre observation recueillie à l'hôpital Bichat en 1899 et qui présente un certain intérêt au point de vue du diagnostic de la lésion orbitaire et de l'opération qui fut faite à la faveur de l'anesthésie pathologique.

Observation I. — *Tumeur du sommet de l'orbite. Kératite neuro-paralytique. Énucléation du globe oculaire et éviscération sans anesthésie artificielle. Épithélioma?*

Mme B..., âgée de cinquante-huit ans, entre le 1er mai 1899 à l'hôpital Bichat, salle Chassaignac, dans le service du Dr Terrier, pour des douleurs céphaliques violentes jointes à des signes de tumeur orbitaire Voici ce qu'elle nous a raconté : C'est en juillet 1897 qu'elle a ressenti pour la première fois des troubles de la santé. Toujours très robuste, sans aucune tare héréditaire et sans infection acquise, elle éprouve tout d'abord des étourdissements, puis des épistaxis répétés et enfin un peu de gonflement de la joue gauche. Simultanément la vision de l'œil gauche diminue et il se développe quelques douleurs périorbitaires d'intensité moyenne. Elle entre à cette époque dans le service du Dr Panas à l'Hôtel-Dieu et subit pendant neuf semaines un traitement électrothérapique combiné à l'ingestion d'iodure de potassium, mais il n'en résulte aucune modification dans son état.

Elle peut néanmoins se remettre au travail jusqu'en juin 1898, mais à cette époque elle se surmène et, à la suite de fatigues répétées, la vision

1. V. Morax, Troubles oculaires observés dans un cas d'épithéliome du sinus sphénoïdal, *Annales d'Oculistique*, 1896, t. CXV, p. 409.

de l'œil gauche devient encore plus faible; les douleurs périorbitaires et céphaliques réapparaissent avec plus d'intensité que jamais.

Elle se rend alors à la clinique du Dr Galezowski où on lui prescrit des applications de sangsues, de vésicatoires qui semblent procurer tout d'abord un léger soulagement. Mais bientôt la vision de l'œil gauche est complètement abolie.

En octobre 1898, l'exophtalmie a augmenté dans des proportions considérables.

En mars 1899, les douleurs rétro-orbitaires surviennent par crises fréquentes et très tenaces. Pendant ces crises la malade a la sensation de compression ou même de broiement de tout le globe oculaire. En mai, elle vient à la consultation d'ophtalmologie du service du Dr Terrier à l'hôpital Bichat.

Le 21 mai, nous notons l'*état* suivant :

Ce qui frappe tout d'abord c'est une exophtalmie considérable de l'œil gauche, atteignant environ 1 centim. 5. La moitié inférieure de la cornée de cet œil est en outre opaque, blanche, porcelainée. L'iris est adhérent à ce leucome et le cristallin présente quelques opacités. La conjonctive de la moitié inférieure du globe est le siège d'une injection modérée. La tension oculaire n'est pas augmentée. Toute perception lumineuse est abolie, ainsi que la sensibilité cornéenne et conjonctivale à la piqûre ou au contact.

Les téguments de la région orbitaire du côté gauche sont le siège d'une hyperesthésie manifeste au contact et à la douleur.

L'exophtalmie est axile et non réductible; les mouvements du globe oculaire sont très limités et se bornent à quelques faibles excursions ne dépassant pas 20°.

Le côté gauche de la face est paralysé.

L'œil droit est normal, à part une hypermétropie de + 2 D. V = 5/5.

La persistance des phénomènes douloureux que rien ne calme nous engage à intervenir sur l'orbite gauche, après que nous eûmes posé le diagnostic de tumeur du sommet de l'orbite comprimant les nerfs au niveau de la fente sphénoïdale.

L'ablation complète nous paraissant impossible, on décide de faire une simple éviscération de l'orbite en profitant de l'anesthésie pathologique.

L'opération est pratiquée le 20 mai 1899, avec M. Guillemain, interne du service.

L'énucléation est faite sans aucune difficulté; on constate le développement derrière le globe de masses assez dures, semi-cartilagineuses adhérentes aux parois orbitaires. On les résèque aux ciseaux, puis on fait un grattage du sommet de l'orbite avec la curette. Ce n'est qu'au cours de cet grattage que la malade accuse une certaine sensibilité à la douleur en certains points seulement de l'orbite.

Les suites opératoires furent des plus simples. Les douleurs cessèrent complètement pendant dix jours, mais au bout de ce temps elles récidivèrent à nouveau malgré l'état parfait de la cicatrisation. La malade quitte l'hôpital quinze jours après l'opération et, malgré nos recommandations,

nous n'avons pu obtenir de renseignement sur l'évolution ultérieure de son affection.

L'examen histologique de la tumeur n'a malheureusement pas été fait. Au raclage elle donnait un suc assez abondant et paraissait avoir la structure de l'épithéliome.

d) Un groupe de tumeurs dont le point de départ paraît être le périoste ou le tissu fibreux de l'orbite et dont les cas ont été décrits sous différents noms : *fibromes*, *fibrosarcomes*, *fibromyxomes de l'orbite.* Il s'agit de tumeurs bénignes, ne récidivant pas après ablation et à évolution très lente.

Voici les observations de deux malades que nous avons opérés et chez lesquels tous les symptômes : indolence, lenteur de l'évolution, absence de récidive, structure histologique de la tumeur offrent les plus grandes analogies et nous permettent de les ranger dans ce type de tumeur bénigne de l'orbite.

Obs. II. — *Tumeur de la région orbitaire animée de pulsations et prise pour un anévrysme artérioso-veineux. Opération de Kroenlein. Enucléation facile d'un fibrome très vasculaire développé aux dépens du périoste orbitaire.*

M. J. Caj..., âgé de soixante-deux ans, journalier, est venu de province pour prendre conseil au sujet d'une lésion de l'orbite gauche qui a produit de l'exophtalmie et un déplacement du globe oculaire vers le nez. Un confrère qui l'a examiné a pensé qu'il s'agissait peut-être d'un anévrysme artério-veineux et qu'il fallait essayer la ligature de la carotide. L'ayant examiné à l'hôpital Lariboisière, voici ce que nous notons : malade de petite taille, ne présentant pas de signes de sénilité autres que ceux qu'on observe habituellement à son âge. Il n'a fait aucune maladie grave dont il ait gardé le souvenir. Il y a deux ans et demi, il a reçu sur la région orbitaire gauche un coup de queue de cheval qui a été suivi d'une rupture vasculaire légère et d'un hématome sous-conjonctival à la paupière supérieure. Cet hématome se résorbe et ce n'est que six mois plus tard que le malade constate au niveau de la partie externe de la paupière inférieure gauche une légère saillie qui augmente lentement de volume, entraînant une exophtalmie progressive et latérale. A aucun moment il ne s'est produit de phénomènes douloureux au niveau ou au voisinage de la tumeur. Dans ces derniers temps la vision qui était conservée a diminué dans l'œil gauche. L'état général ne s'est nullement ressenti de l'évolution de ces lésions.

État actuel. 2 septembre 1902. — L'examen du malade révèle tout d'abord un déplacement très accusé du globe oculaire en avant, en haut et en dedans: une saillie anormale de la paupière inférieure, surtout dans sa partie externe qui est ectropionnée.

A la palpation on perçoit une tumeur ayant la forme d'une grosse amande et d'une consistance demi-rénitente.

On constate en outre qu'elle est animée de battements profonds qui la

soulèvent en masse. Le malade a d'ailleurs une perception nette de ces battements.

La paupière inférieure est éversée, surtout dans ses deux tiers externes, et la sécrétion lacrymale s'écoule directement par la région ectropionnée. A l'exception du mouvement d'abaissement le malade ne ressent aucune gêne pour mouvoir ses globes oculaires. Il n'y a jamais eu de diplopie gênante en raison sans doute du très grand écartement des images, car dans l'obscurité et avec le verre coloré on met facilement en évidence une diplopie verticale.

L'examen périmétrique montre dans le sens vertical une excursion de 85°, et dans le sens transversal de 90°.

Les pupilles sont égales. Les réactions à la lumière et à la convergence sont normales des deux côtés. Milieux transparents.

L'examen ophtalmoscopique montre à droite une papille et des vaisseaux absolument normaux. Du côté de la tumeur, à gauche, la papille est plus rosée; ses bords sont un peu diffus, et il y a un peu de stase vasculaire : en somme il y a apparence de névrite optique légère.

Emmétropie. V = OD 5/5, OG 5/15.

L'examen radiographique montre que le squelette orbitaire n'a subi du fait de la tumeur aucune modification importante et que la néoformation ne renferme pas de tissu osseux.

L'opération de Kroenlein avec extirpation de la tumeur est pratiquée le 3 septembre 1902. Anesthésie chloroformique. Incision de 8 centimètres. Après avoir ruginé le périoste orbitaire sur la paroi externe de l'orbite il se produit une hémorragie veineuse assez abondante. On tamponne et on fait avec le marteau et la gouge la section de la paroi externe, qu'on rabat facilement en dehors, ce qui donne un jour de 1 1/2 à 2 centimètres. La tumeur apparaît dans la plaie sous forme d'une noix lisse et bien encapsulée. On la libère assez facilement avec le doigt et l'on se rend compte alors qu'elle est adhérente par un pédicule siégeant en arrière et la réunissant à la paroi externe. Après ablation de la tumeur, l'hémorragie cesse assez rapidement. On laisse dans la plaie une mèche de gaze stérilisée et on réunit la plaie cutanée par quelques crins de Florence. Pansement aseptique.

Suites opératoires simples. Évolution apyrétique.

Le 4 septembre 1902, on enlève la moitié de la mèche. Pas de suintement, pas de sensibilité.

Le 6 septembre 1902, le reste de la mèche est supprimé.

Le 9 septembre 1902, on enlève les fils et on remplace le pansement par un petit pansement au collodion.

Le 12 septembre 1902, guérison parfaite et cicatrisation complète, sauf au niveau du passage de la mèche, où il existe encore une petite surface avivée. L'ectropion a diminué de moitié.

Le globe a recouvré sa mobilité dans toutes les directions. La pression sur le bord orbitaire externe n'est aucunement douloureuse.

La papille présente un aspect normal. L'acuité visuelle ne s'est pas modifiée.

Le 1er mars 1903, le malade nous écrit qu'il est en parfait état et qu'il ne ressent plus aucun trouble.

La cicatrice a presque complètement disparu.

Examen anatomique de la tumeur. — La tumeur a le volume d'une noix. A la coupe elle présente une surface blanc rosé et une consistance fibreuse.

Fig. 1. — Fibro-sarcome de l'orbite. *V*, vaisseaux à parois fibreuses; *Cs*; cellules néoplasiques.

Au raclage on n'obtient pas de suc. L'examen microscopique fait constater à la périphérie de la tumeur une abondance très grande de faisceaux conjonctifs parallèles à sa surface et présentant un nombre variable de cellules conjonctives à petit noyau fortement coloré. Dans l'intérieur de la tumeur, on voit en abondance variable des faisceaux conjonctifs, dont le développement est surtout accusé au centre même de la néoformation et dans le voisinage immédiat des vaisseaux qui, en très grande abondance, sillonnent le tissu néoformé; ces vaisseaux ont tous des parois propres, conjonctives ou fibro-musculaires très développés. Nulle part on ne constate de lacunes vasculaires sans parois propres, comme c'est le cas dans le sarcome vrai. Quant aux cellules mêmes, qui constituent la masse la plus importante de la tumeur, elles ont l'aspect fusiforme ou polyédrique et un noyau assez volumineux; elles affectent une disposition plus ou moins fasciculaire et forment autour des vaisseaux de véritables tourbillons.

Obs. III. — *Tumeur de la région orbitaire, siégeant dans l'angle supéro-interne, donnant lieu à une limitation des mouvements d'élévation et à une déviation du globe en dehors et prise pour une sinusite frontale.*

M. P..., âgé de trente-six ans, de Saint-Étienne, entre le 14 mars 1903, salle Michon, à la clinique chirurgicale du Dr Terrier, pour une affection de l'orbite gauche, gênant le malade par la diplopie qu'elle entraîne.

Il n'y a rien à signaler dans les antécédents héréditaires. La mère du malade n'a pas eu de fausses couches et P... est né à terme après deux ans de mariage. Son enfance s'est passée sans incidents et il n'a jamais été

arrêté dans son travail jusqu'en décembre 1900. Vers cette époque le malade s'aperçut un soir, à la veillée, d'une diplopie et d'une fatigue anormale de la vision. Il ne lisait qu'avec difficulté, obligé qu'il était de renverser la tête en arrière pour pouvoir continuer sa lecture. Il s'agissait d'une diplopie verticale et croisée. Quelque temps après, à la diplopie persistante vint s'ajouter une légère tuméfaction de la moitié interne de la paupière supérieure. Cette tuméfaction paraissait plus accusée le matin que

Fig. 2. — P..., en mars 1903. Regard en face.

le soir. Comme elle persistait et augmentait même un peu, le malade fut soumis à un traitement spécifique (iodure de potassium et biodure de mercure), qui, continué pendant un mois, ne modifia en rien les symptômes existants.

C'est alors qu'il se rend à Lyon, pour consulter un spécialiste. On diagnostique une sinusite frontale avec participation possible du sinus ethmoïdal, et on propose une intervention, qui est acceptée et pratiquée le 7 juin 1901.

Cette intervention a consisté dans une incision au bord supérieur et interne de l'orbite, avec trépanation de la paroi interne et évidement frontal et ethmoïdal.

Les suites en furent simples, mais le résultat nul, car la diplopie persistait aussi gênante.

Dans la suite la déviation du globe oculaire en bas et en dehors devint de plus en plus apparente en même temps qu'une légère exophtalmie. A aucun moment il ne se produisit de phénomènes douloureux et, à l'exception de la gêne visuelle, le malade ne fut nullement incommodé par son affection. Il existait il est vrai une sensation de battements permanents à laquelle vint

Fig. 3. — P..., en mars 1903. Mouvement d'élévation du regard.

s'ajouter, à certains, moments une sensation de tension dans le fond de l'orbite et la région frontale.

État actuel. — La physionomie de P... présente un caractère spécial par suite de la déviation du globe oculaire en bas et en dehors et de la légère protrusion du globe et de la paupière supérieure. L'état général ne parait pas atteint.

L'exophtalmie est en somme peu accusée : elle ne dépasse pas quelques millimètres et il semble que par une pression sur le globule on le réduise partiellement.

Il n'est pas possible par contre de replacer le globle dans l'axe de l'orbite et en étudiant les mouvements du globe oculaire, on voit nettement que

la déviation n'est pas assimilable à un strabisme paralytique, mais correspond à un déplacement du globe dans sa totalité.

Dans l'angle supéro-interne de l'orbite on sent une dépression au devant de laquelle se perçoit une arête mousse. On ne parvient pas à palper de tumeur dans la profondeur, mais on sent quelques battements peu accusés. En enfonçant le doigt vers le plafond de l'orbite on éveille un peu de douleur.

Le mouvement d'élévation de l'œil gauche est presque nul, tandis que les

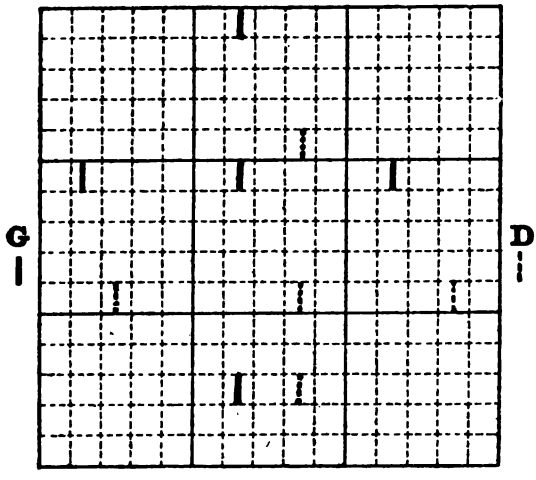

Fig. 4. — Dans ce schéma, le trait | indique l'image vue de l'œil gauche et le pointillé ⁞ l'image de l'œil droit. Chaque case limitée par un trait plein correspond à un écartement de 1 mètre à 5 mètres de l'observé. Les petits carrés limités par les lignes pointillées ont 20 centimètres de carré. Les doubles images sont inscrites suivant leur écartement réel en face, en haut, en bas et de côté.

mouvements de sangle des obliques est bien conservé. La convergence s'exécute assez bien. L'abduction est normale.

Les globes oculaires ne présentent aucun trouble. Les pupilles sont égales et leurs réactions conservées. Les milieux sont transparents. La papille et les vaisseaux offrent des caractères absolument normaux. L'acuité visuelle parait égale dans les deux yeux. Il n'y a rien du côté du nez ou des sinus.

En somme les symptômes se résument en ceci : développement progressif d'une diplopie résultant d'une déviation du globe oculaire gauche en bas et en dehors, avec protrusion légère incomplètement réductible. On pose le diagnostic de tumeur orbitaire possible siégeant dans l'angle supéro-interne, et on décide d'y aller voir.

L'opération est pratiquée le 31 mars 1903, avec M. le Pr Terrier, M. Gosset, agrégé, et M. le Dr Boureau, pour l'anesthésie chloroformique. On fait une incision de 6 centimètres en forme d'arc, moitié sur la base du nez et moitié sur la partie interne du bord supérieur de l'orbite. On incise les téguments jusqu'à l'os et on sépare le périoste orbitaire avec la rugine.

On décolle ainsi en haut et en dedans, en respectant la poulie du grand oblique, qui s'isole avec la plus grande facilité. On constate dans l'angle au-dessus de la poulie un orifice dans lequel on peut introduire une sonde et qui correspond au point antérieurement trépané, au-devant duquel l'os forme une légère arête verticale signalée à la palpation. On constate aisé-

Fig. 5. — P..., en mai 1903. — Regard en face.

ment que la face interne de l'orbite ne présente aucune altération. Pour explorer le contenu orbitaire, on décolle la poulie du grand oblique avec la rugine et cela fait en réclinant en bas le contenu orbitaire avec l'écarteur, on aperçoit très nettement une masse de coloration un peu brunâtre violacée qui paraît assez nettement capsulée.

En incisant cette capsule on trouve un tissu mou assez friable et d'apparence néoplasique. On libère la tumeur avec la curette et on parvient facilement à l'extirper dans sa totalité. Après quoi l'œil reprend sa place dans l'orbite. Cette tumeur siégeait donc au-dessus et en dedans du globe oculaire gauche, en dehors de l'entonnoir musculaire.

La plaie cutanée est réunie par 8 points de suture au crin de Florence et on applique un pansement compressif.

Le résultat de l'intervention a été excellent. Réunion par première intention. Ablation des fils au 7e jour et suppression du pansement le 10e jour.

Le 11 avril 1903, on note que les pupiles sont égales et réagissent normalement. Le fond de l'œil ne présente aucune altération. L'acuité visuelle après correction de la myopie donne pour :

L'œil droit avec — 4 D..... V = 5/10
L'œil gauche avec — 2,5 D..... V = 5/15

Il existe encore une diplopie verticale et homonyme surtout manifeste lorsqu'on recouvre un œil d'un verre coloré. Dans les conditions habituelles

Fig. 6. — P..., en mai 1903. Mouvement d'élévation du regard.

de la vision la diplopie est peu apparente et ne gêne pas le malade. On voit sur le schéma ci-joint que les images s'écartent surtout dans le mouvement d'élévation. On ne saurait donner une explication satisfaisante de cette diplopie en la rattachant aux types habituels de diplopie résultant d'une paralysie nerveuse, mais il ne faut pas oublier qu'il s'agit ici d'un trouble musculaire (déplacement de la poulie du grand oblique), et que c'est qu'il faut peut-être chercher la raison de cette anomalie.

Le 1er mai 1903, le malade nous fait savoir de ses nouvelles en nous adressant les photographies que nous reproduisons.

Il a pu reprendre ses occupations. Il persiste encore un peu de gêne

dans la vision de près, mais dans la rue il n'est nullement incommodé[1].

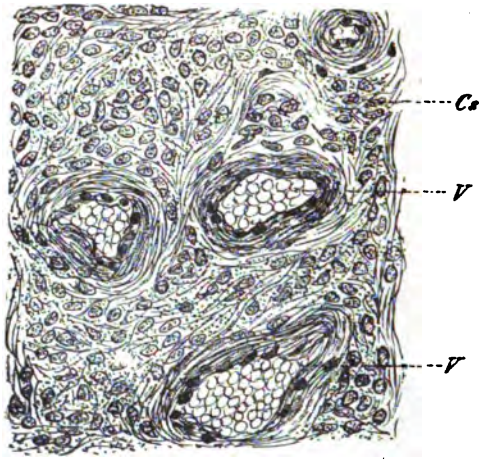

Fig. 7. — Fibro-sarcome de l'orbite. *V*, vaisseaux à parois fibro-musculaires; *Cs*, cellules néoplasiques.

Examen anatomique de la tumeur. — La tumeur formée par un tissu peu résistant paraissait développée sur le périoste orbitaire.

L'examen microscopique, à un faible grossissement, montre un aspect très

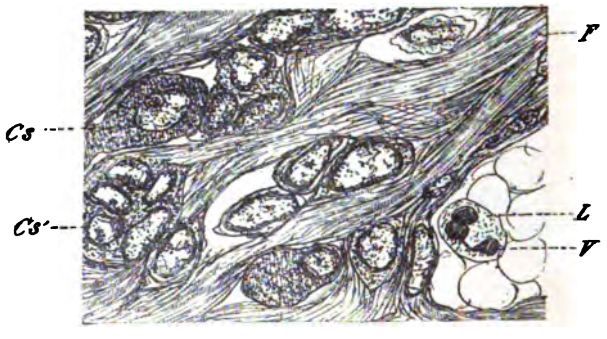

Fig. 8. — Fibro-sarcome de l'orbite (fort grossissement). *V*, vaisseau contenant un leucocyte polynucléaire; *F*, faisceaux conjonctifs; *Cs*; cellules néoplasiques,

grossièrement lobulé; la préparation est traversée par des faisceaux de tissu conjonctif compact présentant quelques petits noyaux allongés et aplatis. A la périphérie de la tumeur on voit une lame assez épaisse de tissu conjonctif dont les faisceaux lamellaires cheminent parallèlement, et ne contiennent également que quelques cellules à noyau aplati. Toujours à un faible grossissement on aperçoit aussi dans la masse de la tumeur un assez

1. A la fin d'octobre, l'opéré nous fait donner de ses nouvelles qui sont parfaites.

grand nombre de vaisseaux, dont la présence est d'autant plus apparente que leur lumière est entourée par des parois propres musculo-conjonctives. Quelques vaisseaux sont excessivement développés. Leur disposition est des plus irrégulières.

Quant au tissu même de la néoformation que traversent les vaisseaux et qu'entourent les traînées conjonctives, il est formé par des cellules polyédriques ou fusiformes à noyau assez volumineux. Le protoplasma est relativement peu développé. Le groupement des cellules affecte néanmoins, par endroits, la forme fasciculée habituelle des fibro-sarcomes.

Il n'y a rien dans les caractères histologiques de la tumeur qui rappelle le sarcome proprement dit.

Dans les deux observations que nous venons de rapporter, le siège de la tumeur en dehors de l'entonnoir musculaire semble indiquer que son point de départ est probablement dans le périoste. L'évolution a été lente et relativement bénigne, et si la période d'observation après l'ablation est encore un peu courte (9 mois dans la première observation et 4 mois dans la seconde) il n'en ressort pas moins que depuis le début de la tumeur, trois années se sont écoulées sans qu'il se produisît de tumeurs secondaires. C'est là un caractère clinique de réelle importance pour différencier ces tumeurs du sarcome proprement dit. Ajoutons encore qu'en dehors des symptômes résultant de la compression il n'y a eu ni phénomènes douloureux, ni retentissement sur l'état général, comme cela s'observe au contraire si rapidement dans les tumeurs malignes.

L'examen histologique nous a montré dans les deux cas une structure de tissus assez semblable : un tissu cellulo-fibreux, constitué par des cellules fusiformes ou polyédriques à noyau assez volumineux, à protoplasma relativement peu abondant, et des faisceaux conjonctifs disposés surtout autour des vaisseaux ou encore circonscrivant plus ou moins la première lobulation de la tumeur. Dans ce tissu cheminent des vaisseaux dont la structure anatomique ne s'écarte pas de celle des vaisseaux normaux. On y reconnaît les couches propres musculaires, fibreuses et élastiques des vaisseaux et il n'y a rien qui rappelle le système circulatoire lacunaire et dépourvu de paroi propre du sarcome vrai.

A défaut d'autres, ce caractère me paraît mériter encore toute son importance. Sans doute, d'après la définition donnée des tumeurs le sarcome doit comprendre toutes les tumeurs formées par des cellules se rapprochant du tissu conjonctif jeune. Il est probable que mieux renseignés sur l'étiologie des tumeurs nous trouverons un jour que la classification anatomique de ces affections est absolument insuffisante.

Dans l'état actuel nous ne pouvons faire œuvre que de clinicien ou, si l'on veut, d'anatomo-clinicien. Considérant le renseignement fourni par l'étude histologique de la tumeur comme un des symptômes et non comme le seul symptôme, nous devons chercher à grouper les faits en tenant compte des différents signes observés. Parmi ceux-ci les phénomènes réactionnels produits par la présence du néoplasme, les caractères de son évolution, l'absence de récidive, etc., nous paraissent devoir être mis à côté de l'examen histologique.

En se basant sur l'ensemble de ces symptômes, on peut grouper un certain nombre de faits épars dans la littérature ophtalmologique. Notre élève, M. G. de Closmesnil, s'est livré, à notre instigation, à quelques recherches bibliographiques qu'il a résumées dans sa thèse[1].

Nous lui empruntons le tableau suivant, qui résume une partie de ces faits.

Nous n'avons pas la prétention d'affirmer que dans tous les cas, il s'agissait de tumeurs identiques. La description histologique est habituellement écourtée; rarement elle est complétée par des figures. Le plus souvent même l'histologiste a fait le diagnostic de fibrome, fibro-sarcome, etc., sans donner les raisons de structure qui plaident en faveur de ce diagnostic. C'est pour cette raison que nous avons tenu à donner de la structure histologique de nos deux tumeurs des dessins montrant surtout la disposition des cellules et des vaisseaux. Nous avons trouvé néanmoins des analogies évidentes dans ces seize observations. Dans toutes, la durée totale de l'observation avant généralisation ou récidive a dépassé quelques années. Trois fois elle a atteint sept années. On peut voir déjà à ces indications qu'il ne s'agit pas de sarcome vrai ni de ce que l'on est convenu d'appeler une tumeur maligne. L'âge des malades était compris entre 16 et 70 ans. L'un de nos malades a été atteint à 33 ans et l'autre à 60 ans.

Le diagnostic du siège et de l'étendue de la tumeur orbitaire a une certaine importance au point de vue des indications opératoires. Il est en général facile de juger par le déplacement latéral du globe du siège de la tumeur et par l'exophtalmie du volume qu'elle atteint. La radiographie n'est dans ce cas-là d'aucun secours ce qui s'explique aisément puisque la tumeur est formée par des tissus perméables, que d'autre part le squelette osseux empêche les nuances des valeurs. Chez l'un de nos malades (obs. III), la radiographie a été

1. G. de Closmesnil, *Contribution à l'étude des tumeurs de l'orbite*, Thèse de Paris, 1903.

faite et n'a rien appris sur les dimensions antéro-postérieures de la tumeur.

Dans cette observation le siège externe de la tumeur indiquait l'ablation par le procédé de Kroenlein.

Nous n'insisterons pas sur le manuel opératoire de cette intervention nettement réglée et d'une exécution facile. Sans la résection temporaire de la paroi externe de l'orbite, il nous eût été impossible de libérer et de circonscrire cette tumeur du volume d'une noix. Après l'écartement du volet orbitaire au contraire, son énucléation devient d'une facilité extrême. Neuf jours après l'intervention, la consolidation était parfaite et le malade était débarrassé de ses fils de sutures et de son pansement.

Dans le second fait (obs. IV) la tumeur siégeait dans l'angle supéro-interne. Une incision cutanée suivant le bord orbitaire supérieur dans son tiers interne et se continuant par une incision verticale le long de la base du nez, permit après inclinaison en bas de la poulie du grand oblique d'atteindre la tumeur. Nous avions préparé tout ce qui est nécessaire pour faire l'opération de Kroenlein dans le cas où il eût été nécessaire de récliner le globe du côté temporal, mais avec deux bons écarteurs appliqués dans l'incision cutanée, il nous fut facile de voir et d'atteindre le néoplasme, bien qu'il s'étendît jusqu'au voisinage du sommet de l'orbite. Nous n'avons pas fait le drainage et le résultat opératoire a été aussi parfait que dans le premier cas.

OBSERVATIONS	AUTEURS	SEXE	AGE	DÉBUT DE L'AFFECTION	CAUSE OCCASIONNELLE	DATE DE L'OPÉRATION
I	Combalat, *Rev. de Chirurgie*, 1892.	M	35 ans.	Janv.-mars 1898.	—	17 avril 1880.
II	Knapp, *Comptes rendus du Congrès d'Utrecht*, 1899.	F	25 ans.	1897	—	1898
III	Badal, *Arch. d'Opht.*, 1891.	F	70 ans.	1888	Coup de cep de vigne.	1889
IV	Ahlstroem. *Hygiea*, 1899, et th. Domelé.	F	—	1895	—	10 juin 1898.
V	Schreiber, *Jahresbericht der Augenheilk.*, Magdeburg.	F	54 ans.	Janv. 1895.	—	30 avr. 1898.
VI	Madelung, *Beitrage zur klin. Chirurgie*, vol. XIX.	F	28 ans.	1885	—	31 mai 1897.
VII	Braunschweig.	M	34 ans.	1894	—	1er déc. 1896.
VIII	*Clinique ophtalm.*, 1897.	F	49 ans.	1896	—	—
IX	Leber, Thèse de Domele.	M	28 ans.	1891	—	13 nov. 1897.
X	Teillais, *Clin. ophtalm.*, 1897.	F	40 ans.	—	—	—
XI	Lange, *New Yorker medic. Monatschrift*, 1897.	M	31 ans.	—	—	—
XII	Kalt, *Annales d'Oculistique*, 1895.	F	16 ans.	—	—	—
XIII	Braunschweig, *Clin. opht.*, 1897.	F	38 ans.	Oct. 1892.	Accouchement.	Février 1893
XIV	Goldzieher, *Centralbl. f. prakt Augenheilk.*, 1894.	—	—	—	—	—
XV	Terrier et Morax.	M	62 ans.	Mars 1900.	Coup de queue de cheval.	3 sept. 1900
XVI	Terrier et Morax.	M	36 ans.	Décembre 1900.	—	31 mars 1901

DURÉE DE L'OBSERVATION APRÈS L'OPÉRATION	DURÉE TOTALE DE L'AFFECTION	EXAMEN HISTOLOGIQUE	OBSERVATIONS	DIAGNOSTIC DONNÉ PAR L'AUTEUR
7 ans.	9 ans.	Enveloppe fibreuse, stroma conjonctif, cellules fusiformes, vaisseaux nombreux.	La coque était incomplète en un point et la tumeur adhérait à l'os.	Sarcome fasciculé.
1 an.	2 ans.	Capsule fibreuse, cellules en faisceaux. Vaisseaux.	Un peu de tissu ostéoïde.	Sarcome à grandes cellules fusiformes avec plaques ossifiées.
2 ans.	3 ans.	Fibres conjonctives adultes. Peu de vaisseaux. Cellules embryonn.	Il y avait avec la tumeur fibreuse un petit kyste.	Fibro-sarcome kystique.
3 mois.	3 ans.	Faisceau de tissu fibreux. Cellules nombreuses. Vaisseaux sanguins.	—	Fibro-sarcome.
2 ans et 4 mois.	2 ans et 8 mois.	Faisceaux de tissu conjonctif très riche en cellules. Quelques vaisseaux.	A la périphérie, cordons de cellules d'apparence épithéliale.	Adénome atypique avec transformation centrale en fibro-sarcome.
2 ans 1/2.	12 ans.	Pas de détails.	—	Fibro-sarcome.
—	3 ans 1/2.	*Id.*	—	*Id.*
1 an.	3 ans.	*Id.*	—	*Id.*
5 mois.	6 ans 1/2.	*Id.*	—	Sarcome à cellules fusiformes.
7 ans.	10 ans.	Cellules-types du sarcome fusi-cellulaire.	—	Sarcome fusi-cellulaire.
7 ans.	—	Trace fibreuse à la périphérie. Noyau de sarcome au centre.	—	—
—	2 ans 1/2.	Cellules rondes ou fusiformes. Vaisseaux à parois adultes.	Expansion de la tumeur dans muscle et glande lacrymale.	Fibro-sarcome.
1 an.	4 ans.			Endothéliome.
—	—	Fibres conjonctives, rares cellules allongées. Vaisseaux adultes.	L'auteur signale quelques lacunes.	Fibrome.
11 mois.	3 ans.	Faisceaux conjonctifs formant une capsule. Vaisseaux à parois propres. Cellules fusiform. ou polyédr.	Pas de lacunes.	Fibro-sarcome.
4 mois.	2 ans 1/2.	Faisc. conjonctifs avec noyaux allongés ou fusiformes. Vaiss. à parois propres.	—	*Id.*

NÉCROLOGIE

M. le Professeur A. FOCHIER (de Lyon).

La mort prématurée et subite de M. le Professeur Fochier vient de mettre en deuil l'Université et le corps médical de Lyon.

M. Alphonse Fochier était né à Bourgoin (Isère) le 12 septembre 1845. Après de brillantes études à Lyon, il fut reçu à vingt ans, le 23 octobre 1865, le second au concours de l'internat des hôpitaux de Lyon et, en 1870, docteur en médecine à la Faculté de Paris, avec une thèse inaugurale très remarquée. Il fit alors la campagne de 1870-71 comme chirurgien dans les ambulances de l'armée de l'Est et de l'armée de la Loire.

Il s'établit ensuite à Lyon, et, en 1872, il était nommé chef de clinique chirurgicale, et, presque immédiatement après, à la suite d'un brillant concours, il succédait à Laroyenne, son maître, dans le poste important de chirurgien-major à l'hôpital de la Charité de Lyon. Chargé d'un cours complémentaire de chirurgie infantile, chargé des fonctions d'agrégé, il mena de front l'enseignement et la direction du service de la Maternité où il acquit une grande expérience clinique des accouchements. Organisateur actif, il transforma la clinique obstétricale par des améliorations incessamment poursuivies. En même temps il organisa, au point de vue de l'enseignement, les conférences, les travaux pratiques, la direction minutieuse des écoles. Pendant tout son professorat, il s'attacha à l'étude des rétrécissements du bassin et, en 1892, créa la méthode qui porte son nom, celle des abcès de fixation.

Chirurgien des plus remarquable par la sûreté du diagnostic, la prudence de l'indication thérapeutique, ses idées, ses observations personnelles, ont été surtout transmises par l'exemple, ou par l'enseignement oral, qui a servi de sujet à de nombreuses thèses de ses élèves.

L'homme était une intelligence encyclopédique, d'une grande élévation morale, unie à une grande bienveillance. Il était administrateur des hospices de Lyon .En 1892, il avait été nommé chevalier de la Légion d'honneur, et, en 1902, correspondant de l'Académie de Médecine.

Voici la liste des publications chirurgicales de M. le Professeur Fochier :

1870. — *Notes sur la caduque; anatomie normale et pathologique; conséquences et déductions*, thèse, Paris, 1870, 4°, n° 100, IV-64 p.

1874. — Présentation d'un monstre, *Lyon méd.*, 1874, V, 452.

1875. — *De la ponction capillaire de la vessie et spécialement des indications nouvelles qu'elle fait surgir et qu'elle remplit*, Paris, A. Delahaye, 8°, 24 p.

1876. — Sur l'application de la rectotomie linéaire aux rétrécissements très étendus du rectum, *Lyon méd.*, 20 février.

1883. — Dystocie due à une tumeur du col de l'utérus; opération de Porro, guérison, *Lyon méd.*, 20 mai.

1887. — De l'antisepsie obstétricale, *Lyon méd.*, LIV, 29-34. — Pelvipéritonite suppurée; plusieurs ponctions vaginales; incision, drainage et lavages antiseptiques; accident pendant un lavage, guérison, *Province méd.*, Lyon, II, 229-232. — Kyste ovarique multiloculaire; ovariotomie; phlegmatia alba dolens du membre inférieur droit; guérison, *Province méd.*, Lyon, II, 279; en collaboration avec M. H. Coutagne. Relation médico-légale de l'affaire Caroline B. et consorts (Avortement criminel démontré au bout de plusieurs mois par le diagnostic rétrospectif de la grossesse), *Arch. de l'Anthrop. crim.*, Paris, II, 148-156.

1888. — Forceps ou version dans les bassins rétrécis; sur quelques causes du dissentiment des accoucheurs français et allemands, *Province méd.*, Lyon, III, 113-115.

1890. — Dystocie à la suite du traitement de l'endométrite par la pâte de Canquoin, *Lyon méd.*, LXIV, 479. — De la traction sur le forceps par des lacs fixés au niveau du centre de la tête; défectuosités de la méthode; des moyens d'y remédier. — *Verhandl. d. X. internat. med. Cong.*, 1890, Berl., III, 8. Abth., 254.

1891. — Thérapeutique des infections pyogènes généralisées, *Lyon méd.*, 23 août.

1892. — Sur les indications et la technique de l'opération césarienne. Soc. d. Sc. méd., Lyon, avril.

1895. — Hydrocéphalie et spina-bifida, Soc. obst. de France, Paris, 3e sess.

1896. — Traitement de l'éclampsie, XIe Cong. intern. de gyn. et d'obst., Genève, sept. 1-5. — Fibrome dégénéré de l'utérus, Soc. d. sc. méd., Lyon.

1896. — Fochier, Barnes, Lusk [et al.]. Fréquence relative et formes les plus usuelles des rétrécissements du bassin selon les différents pays, groupes de pays et contrées. [Rap.] Cong. périod. internat. de gynéc. et d'obst., C. R., 2e sess. Genève, Obst., 3-93.

1897. — Radiographies des vaisseaux utérins. Soc., obst. de France, Paris, avril 24. — Sur le diagnostic de la grossesse compliquée de fibrome dans les premiers mois, Soc. obst. de France, Paris, 5e sess., avril. — Sur un point d'anatomie de l'utérus. Soc. obst. de France, Paris, avril 22-24. — Sur la perception de la fluctuation dans les tumeurs abdominales. Soc. de chir., Lyon, juillet 1.

1897-8. — De la torsion du pédicule des kystes de l'ovaire. [Discussion]. *Bull. Soc. de Chir. de Lyon*, n° 2, 12. — Discussion sur la fracture obstétricale de l'humérus. Paralysie radiale. Libération du nerf le trente-huitième jour. Guérison. *Bull. Soc. de Chir. de Lyon*, n° 2, 30.

1898. — Traitement des phlébites des membres inférieurs par les abcès de fixation. IIe Sess. Cong. périod. de gyn., d'obst. et de pédiat., Marseille, sect. d'obst., oct. 8-15. — Apparence de fluctuation dans quelques tumeurs solides du ventre, *Soc. de Chir.*, Lyon, déc. 26.

1899. — Discussion sur le pied bot invétéré et tarsoplasie à l'aide de l'ostéoclaste de Robin. Résultats définitifs. *Bull. Soc. de Chir. de Lyon*, II, 47-48. — Discussion sur une déformation singulière du poignet, *Bull. Soc. de Chir. de Lyon*, II, 134. — Discussion sur l'application de la ponction de Quincke au traitement d'une paraplégie consécutive à un traumatisme de la portion lombaire de la colonne vertébrale, *Bull. Soc. de Chir. de Lyon*, II, 337. — Les incisions cervicales au début de la dilatation chez les primipares, 7e sess., Soc. obst. de France, Paris, avril 6-8. — Fochier et Fabre, Endométrite à diplocoques, 7e sess., Soc. obst. de France, Paris, avril 6-8. — Discussion sur l'autopsie d'une articulation du coude réséquée il y a vingt-huit ans et demi. *Bull. Soc. de Chir. de Lyon*, II, 40. — Discussion sur deux signes en faveur de la non-intervention dans les cas de fibromes volumineux de l'utérus, *Bull. Soc. de Chir. de Lyon*, II, 23. — Fluctuation d'une tumeur solide de l'utérus, *Province méd.*, Lyon, XIII, 53. — Classification des rétrécissements du bassin. Soc. obst. de France, Paris, avril 6-8. — Discussion sur la greffe opératoire d'un néoplasme, *Bull. Soc. de Chir. de Lyon*, II, 152. — Discussion sur les greffes dermo-épidermiques d'Ollier, résultat datant de deux ans et demi. *Bull. Soc. de Chir. de Lyon*, II, 109. — Discussion sur la lymphadénie. *Bull. Soc. de Chir. de Lyon*, II, 210-211. — Considérations sur le traitement de la septicémie puerpérale [Discussion]. 7e sess., Soc. obst. de France, Paris, avril 6-8. — Discussion sur la technique opératoire; résultats comparatifs immédiats et éloignés de l'opération césarienne et de la symphyséotomie, 7e sess., Soc. obst. de France, Paris, avril 6-8. — Disc. sur la statistique personnelle de symphyséotomie et d'opération césarienne, Soc. obst. de France, Paris, avril 6-8. — Discussion sur le tuberculome para-synovial du genou, *Bull. Soc. de Chir. de Lyon*, II, 16-17. — Discussion sur le lymphangiome de l'aisselle, *Bull. Soc. de Chir. de Lyon*, II, 232; 233. — D'un dispositif permettant de faire des mensurations précises sur les épreuves radiographiques. *Bull. Soc. de Chir. de Lyon*, II, 283-288, 2 fig. — Des rapports entre l'objet radiographié et l'image radiographique. *Bull. Soc. de Chir. de Lyon*, II, 299-300. — Discussion sur des ossifications du brachial antérieur consécutives aux traumatismes du coude, *Bull. Soc. de Chir. de Lyon*, II, 13. — Discussion sur l'intervention dans la peritonite généralisée. *Bull. Soc. de Chir. de Lyon*, II, 272-273. Discussion sur la radiographie et coxalgie. *Bull. Soc. de Chir. de Lyon*, II, 16-17.

1900. — Abcès de fixation et de neutralisation. *Lyon méd.*, XCV, 5-10. — Discussion sur la symphyse thoraco-brachiale consécutive à une brûlure. Dissection de la cicatrice. Autoplastie par pivotement d'un large lambeau de peau saine. *Bull. Soc. de Chir. de Lyon*, III, 105-106. — Réduction des rétroversions utérines adhérentes. *Bull. Soc. de Chir. de Lyon*, III, 221-222. — Discussion sur la grossesse extra-utérine. Inondation péritonéale par poussées hémorragiques successives. Laparotomie. *Bull. Soc. de Chir. de Lyon*, III, 161. — Discussion sur la guérison d'une cicatrice adhérente de la joue par la libération et la greffe d'un morceau de graisse. *Bull. Soc. de Chir. de Lyon*, III, 174. — Discussion sur le traitement de la luxation congénitale de la hanche chez l'adolescent et l'adulte. Transposition des os iliaques, *Bull. Soc. de Chir. de Lyon*, III, 60. — Discussion sur le traitement des luxations congénitales de la hanche, par la méthode de Lorenz, *Bull. Soc. de Chir. de Lyon*, III, 19-20. — Discussion sur la salpingostomie, *Bull. Soc. de Chir. de Lyon*, III, 53. — Discussion sur le traitement du cancer utérin compliqué de grossesse, *Bull. Soc. de Chir. de Lyon*, III, 148. — Hydro-salpinx pédiculisé et tordu sur son pédicule. *Bull. Soc. de Chir. de Lyon*, III, 183. — Discussion sur la régression d'un cancer du sein traité par les injections sous-cutanées de quinine, *Bull. Soc. de Chir. de Lyon*, III, 230. — Discussion sur l'ankylose du coude, compliquée de synostose cubito-radiale. Son traitement par la résection sous-périostée interrompue, pour obtenir une néarthrose lâche, *Bull. Soc. de Chir. de Lyon*, III, 133; 134. — Discussion sur l'ostéosarcome costal. Propagation à la plèvre et au poumon. Résection de deux côtes. Pneumectomie partielle, *Bull. Soc. de Chir. de Lyon*, III, 128. — Discus-

sion sur un cas de dyschondroplasie. *Bull. Soc. de Chir. de Lyon*, III, 42. — Discussion sur le chlorure d'éthyle ou kélène comme anesthésique général, *Bull. Soc. de Chir. de Lyon*, III, 201. — Discussion sur le sarcome musculaire développé dans le pectiné. Ablation du muscle et de ses insertions au squelette pelvien, *Bull. Soc. de Chir. de Lyon*, III, 155. — De la radiographie métrique appliquée à la mensuration des diamètres du détroit supérieur. XIIIe Cong. internat. de Méd., Paris, août 2-9.

1901. — Sur deux cas d'hystérectomie, *Bull. Soc. de Chir. de Lyon*, IV, 201. — Utérus bicorne fibromateux, *Bull. Soc. de Chir. de Lyon*, IV, 301. — Sur une conséquence éloignée des ligatures après l'hystérectomie abdominale totale, *Bull. Soc. de Chir. de Lyon*, IV, 27-28. — Discours prononcé sur la tombe de M. Ollier, *Bull. Soc. de Chir. de Lyon*, IV, 13-14. — Discussion sur deux cas de dégénérescence maligne développés dans le moignon cervical après hystérectomie subtotale pour fibrome, *Bull. Soc. de Chir. de Lyon*, IV, 43. — Discussion sur le lympho-sarcome opéré chez une enfant de deux ans sans récidive au bout de trois mois, *Bull. Soc. de Chir. de Lyon*, IV, 64. — A propos du procès-verbal. Présentation d'une pièce d'hystérectomie totale. *Bull. Soc. de Chir. de Lyon*, IV, 89-90. — Hystérectomie subtotale pour des kystes d'origine inflammatoire des ovaires, *Bull. Soc. de Chir. de Lyon*, IV, 83-85. — Développement sous-péritonéal de l'hydronéphrose, *Bull. Soc. de Chir. de Lyon*, IV, 3-6. — Discussion sur l'entérocèle vaginale postérieure. Résection large du cul-de-sac de Douglas, *Bull. Soc. de Chir. de Lyon*, IV, 123. — Déplacement de l'appendice sain dans les lésions pelviennes, *Bull. Soc. de Chir. de Lyon*, IV, 166-167. — Discussion sur la phlébite du membre inférieur gauche et appendicite, *Bull. Soc. de Chir. de Lyon*, IV, 22-23. — Défaut de développement congénital d'un fémur, *Bull. Soc. de Chir. de Lyon*, IV, 17. — La méthode de Bottini dans le traitement de l'hypertrophie prostatique, *Bull. Soc. de Chir. de Lyon*, IV, 34.

1902. — Kystes multiples du mésentère, *Bull. Soc. de Chir. de Lyon*, V, 189-190. — Discussion sur le diverticule de Meckel (?) dans un sac herniaire, *Bull. Soc. de Chir. de Lyon*, V, 275. — Discussion sur des documents pour la pathogénie de l'hématocèle pelvienne, *Bull. Soc. de Chir. de Lyon*, V, 284. — Discussion sur une tumeur amygdalienne enlevée par la voie externe. *Bull. Soc. de Chir. de Lyon*, V, 191. — Discussion sur une variété particulière d'une ostéo-arthrite de la hanche chez les enfants, *Bull. Soc. de Chir. de Lyon*, V, 105-106. — Discussion sur le traitement de la tuberculose du genou par l'arthrectomie, *Bull. Soc. de Chir. de Lyon*, V, 54. — Discussion sur le traitement des fistules vélo-palatines par la méthode de Brophy, *Bull. Soc. de Chir. de Lyon*, V, 273; 275. — Discussion sur le traitement de la rétroversion utérine par le raccourcissement des ligaments ronds noués au-devant des muscles droits, *Bull. Soc. de Chir. de Lyon*, V, 85. — Squelette d'achondroplasique, *Bull. Soc. de Chir. de Lyon*, V, 78. — Discussion sur la luxation pathologique de la hanche. Reposition sanglante, *Bull. Soc. de Chir. de Lyon*, V, 237. — Discussion sur la rétraction des muscles de l'avant-bras, consécutive à la constriction exagérée produite par un appareil à fracture, *Bull. Soc. de Chir. de Lyon*, V, 6. — Hystérectomie pour fibrome et grossesse, *Bull. Soc. de. Chir. de Lyon*, VI, 272-274. — Fochier et Commandeur. Hystérectomie abdominale totale et opération césarienne, *Bull. Soc. de Chir. de Lyon*, VI, 277-278.

M. le Pr A. GALLET (de Bruxelles).

La Chirurgie belge vient de perdre un de ses représentants les plus distingués, M. le Dr Arthur GALLET, professeur de clinique chirurgicale à l'hôpital Saint-Jean, de Bruxelles, décédé dans cette ville le 2 octobre dernier.

M. Gallet était né à Meslin-l'Évêque (Belgique), le 30 août 1855. Il avait fait ses études médicales à l'Université de Bruxelles, et y avait obtenu son diplôme de docteur en médecine en 1884. D'abord médecin des pauvres, il s'était fait recevoir en 1889 agrégé de l'Université libre de Bruxelles. Nommé chirurgien adjoint à l'hôpital Saint-Pierre en 1889, il fut chargé en 1895 de la clinique externe à l'hôpital Saint-Jean. Son élocution facile, sa parole claire et élégante, en avaient fait un professeur de clinique fort écouté et adoré de ses élèves. Son aménité, son tact en toutes circonstances, ses qualités de cœur, l'avaient fait apprécier à juste titre par ses confrères. C'était un chirurgien habile, rompu à la pratique, au courant de toutes les techniques modernes.

Son œuvre scientifique est considérable. Pour ne citer que ses travaux les plus importants, rappelons ses belles recherches sur la pleurotomie antiseptique, l'opération d'Estlander, la résection du pylore, la gastro-entérostomie, la jéjuno-jéjunostomie, la néphropexie, la suture des uretères, l'hémostase temporaire des vaisseaux artériels, l'incision inter-thyro-maxillaire comme voie d'accès dans le pharynx nasal, le massage du cœur dans les accidents par le chloroforme, etc., etc., tous travaux qui lui avaient fait une légitime réputation dans le monde chirurgical.

PUBLICATIONS DE M. LE Pr GALLET.

1887. — Gallet et Lambotte, quatre résections de la hanche; guérison, *Clinique*, Brux., I, 509-517. — Empyème chronique, fistule pleurocutanée datant de quatre ans, résection d'une portion des cinquième, sixième, septième et huitième côtes, guérison, *Clinique*, Brux., I, 317-319.

1888. — Empyème chez un enfant de dix ans; pleurotomie antiseptique, guérison rapide, *Clinique*, Brux., II, 449-453.

1889. — *La pleurotomie antiseptique et l'opération d'Estlander, Contribution au traitement chirurgical de la pleurésie purulente.* Thèse d'agrégation, Brux., H. Lamertin, 8°, IX-192 p. — Calcul biliaire enclavé dans le cholédoque; cholhémie; cholécystotomie; mort, *Clinique*, Brux., III, 337-340.

1890. — Pleurésie purulente interlobaire; thoracotomie; guérison, *Presse méd. belge*, Brux., XLII, 177-180. — Ablation d'un volumineux lipome après anesthésie par la cocaïne, *Clinique*, Brux., IV, 465-468. — Pyosalpingite, laparotomie et ovaro-salpingectomie, guérison, *Presse méd. belge*, Brux., XLII, 569-571.

1892. — L'appendicite, *Clinique*, Brux., VI, 737-745.

1893. — Fibrectomie, hystéropexie, néphropexie chez une même malade. Occlusion intestinale par bride ancienne, section de la bride, guérison, *Ann. Soc. belge de Chir.*, 15 juillet.

1894. — *Les fistules consécutives à l'hystérectomie vaginale*, Brux, Lamertin, 8°, 24 p., 3 fig. — Atélectasie pulmonaire et pneumonie pleurogène, *Clinique*, Brux., VIII, 609-616. — Gallet et Depage, Des généralisations tuberculeuses après intervention chirurgicale sur des foyers tuberculeux, *Ann. Soc. belge de Chir.*, Brux., II, 79-118. — La cœliectasie, *Clinique*, Brux., VIII, 225-237.

1895. — Coxo-tuberculose, résection, généralisation rapide, *Clinique*, Brux., IX, 289-294. — Pleurésie purulente (opération d'Estlander et de Schede, décortication du poumon), *Clinique*, Brux., IX, 354-357. — Le rôle des aides en chirurgie. [Abstr.], *Clinique*, Brux., IX, 193-199. — Les fistules consécutives à l'hystérectomie vaginale, *Arch. de Tocol. et de Gynéc.*, Paris, XXI, 288-306. — A propos d'une laparotomie, les adhérences péritonéales, *Clinique*, Brux., IX, 129-136.

1895-6. — Les traitements des grands traumatismes des membres, *Ann. Soc. belge de Chir.*, Brux., III, 433-444. — Enquête sur le cancer en Belgique; étiologie, traitement, *Presse méd. belge*, Brux., XLVIII, 225-228 (en collaboration avec Deschamps). — Chirurgie de l'estomac, *Soc. roy. d. Sc. méd. et nat. de Brux., Bull.*, 47-49.

1896-7. — Tumeur sanguine en communication avec les tissus craniens, *Ann. Soc. belge de Chir.*, Brux., IV, 190-193. — Note sur le shock, *Clinique*, Brux., XI, 441-446. — La pylorectomie à l'aide du bouton de Murphy, *Clinique*, Brux., XI, 201-210. — [Perforation de la trachée par un corps étranger arrêté dans l'œsophage]. Soc. belge d'Anat. patholog., 1897, mars 5. — Deroubaix, mort à Bruxelles, le samedi 22 mai 1897. Nécrologie, XI, 329-334, 1 portr. — Néphrite unilatérale. Hématurie. Néphrectomie. Guérison. [Discussion.] Soc. belge de Chir., Brux., déc. 18. — *Statistique d'opérations, cliniques et observations prises à l'Hôpital Saint-Jean (Bruxelles) pendant l'année 1896*, Paris, Baillière, 4°, 257 p. — Procédé rapide de gastro-entérostomie avec jéjunostomie, IVe Cong. de Chir., Paris, octobre 17-22. — Discussion sur deux années de chirurgie gastro-intestinale. XIIe Cong. Assoc. franç. de Chir., Paris, oct. 17-24. — Chirurgie de l'estomac et de l'intestin, XIIe Cong. de Chir., Paris, oct. 17-24. — Psychologie du chirurgien, *Clinique*, Brux., XII, 609-616. — Notes sur l'hystérectomie abdominale (indications, technique opératoire), *Clinique*, Brux., XII, 225-237. — Tumeurs rétro-pharyngiennes, Soc. d. Sc. méd. et nat. de Brux., juillet 4.

1898. — Ablation des tumeurs du pharynx et du rétro-pharynx par la voie inter-thyro-maxillaire, *Bull. Soc. roy. d. Sc. méd. et nat. de Brux.*, LVI, 55-57. — Discussion sur la ligature de la carotide externe, Soc. belge de Chir., 19 mars. — Discussion sur le traitement du mal de Pott par le procédé de Calot, IVe Cong. Soc. belge de Chir., juin 18-20. — Traitement chirurgical de la pleurésie purulente, Soc. roy. d. Sc. méd. et nat., Brux., févr. 6. — Sur les causes du rein mobile, Soc. roy. d. Sc. méd. et nat., Brux., nov. 6. — Epilepsie jacksonnienne, Soc. roy. d. Sc. méd. et nat., Brux., nov. 6. — Discussion sur l'appendicite, Soc. belge de Chir., mai 20. — Cancer de l'estomac, Soc. belge de Chir., Brux., mai 20. — Les suppurations pelviennes chez l'homme, *Clinique*, Brux., XIII, 733-740.

1899. — L'alimentation des malades au cours des opérations, *Clinique*, Brux., XIII, 813-815, 1 fig. — Traitement chirurgical du goitre exophtalmique, Soc. roy. d. Sc. méd. et nat., Brux., 6 juillet. — Traitement du cancer du rectum, indications opératoires basées sur l'étude de 20 cas personnels, *Clinique*, Brux., XI, 681-683. — Kyste hydatique du foie, *Clinique*, Brux., XI, 49-55. — De l'inter-

vention opératoire considérée comme moyen de suggestion, *Rev. de Méd. lég.*, Paris, IV, 169-171. — Fracture du crâne, méningo-encéphalite, mort, *Clinique*, Brux., XI, 233-237. — Perforation de la trachée-artère, *Ann. Soc. d'anat. path. de Brux.*, n° 44, 35.

1900. — Cas de volumineux ostéome développé aux dépens du sinus sphénoïdal, *Clinique*, Brux., XIV, 449-453. — Le droit d'opérer, *Clinique*, Brux., XIV, 79-81. — Epithélioma du plancher de la bouche. Opérations temporaires combinées, *Clinique*, Brux., XIV, 453-454. — Fracture transversale de la cupule du radius et de l'apophyse coronoïde, *Clinique*, Brux., LVI, 337-341. — Myxo-sarcome amygdalo-pharyngien. Ablation par la voie interthyro-maxillaire. Guérison. Technique opératoire, *Clinique*, Brux., 513-517. — Gallet et Vilain (J.). Luxation métacarpo-phalangienne du pouce irréductible. Intervention sanglante. Guérison par ankylose, *Clinique*, Brux., XIV, 1-7. — Chirurgie de l'estomac, *Clinique*, Brux., XIV, 289-293. — Eléphantiasis de la vulve, *Ann. Soc. belge de Chir.*, Brux., VIII, 357-358, 1 fig. — Discussion à propos des ostéomes traumatiques, *Ann. Soc. belge de Chir.*, Brux., VIII, 328-329. — A propos de l'effondrement de la paroi thoracique dans la pleurésie purulente chronique généralisée, *Ann. Soc. belge de Chir.*, Brux., VIII, 330-333. — La chirurgie pleuro-pulmonaire, *Ann. Soc. belge de Chir.*, Brux., VIII, 121-156. — Les opérations préliminaires et temporaires dans la chirurgie de la tête et du cou, *Ann. Soc. belge de Chir.*, Brux., VIII, 159-201, 13 fig. — Modification à la colostomie iliaque, *Ann. Soc. belge de Chir.*, Brux., VIII, 96-98. — Discussion sur un cas de mort sous le chloroforme, *Ann. Soc. belge de Chir.*, Brux., VIII, 81-82. — A propos de la désarticulation de la cuisse [Discussion], *Ann. Soc. belge de Chir.*, Brux., VIII, 43. — Un cas d'abcès du cerveau, *Ann. Soc. belge de Chir.*, Brux., VIII, 67-69. — Urétérorraphie. Manuel opératoire et résultat éloigné, *Ann. Soc. belge de Chir.*, Brux., VIII, 25-27.

1901. — Fractures spontanées et incurvation du tibia, *J. de Chir. et Ann. Soc. belge de Chir.*, Brux., I, 7-14, 1 pl., 3 fig. — De l'emploi de la scie filiforme. Recherches et expériences. Indications. Ostéotomie pour incurvation rachitique, craniectomie, costotomie, laminectomie, résection temporaire pour ablation du ganglion de Meckel, *J. de Chir. et Ann. Soc. belge de Chir.*, Brux., I, 47-51, 1 pl., 1 fig. — Sur l'anesthésie médullaire par injection intra-rachidienne de cocaïne, *J. de Chir. et Ann. Soc. belge de Chir.*, Brux., I, 330; 331; 332. — Énucléation d'un gros fibrome sous-séreux au cours d'une grossesse gémellaire compliquée d'hydramnios, *J. de Chir. et Ann. Soc. belge de Chir.*, Brux., I, 550-556. — Deux cas de désarticulation inter-ilio-abdominale, *J. de Chir.*, Brux., juillet-août. — La pratique et la théorie dans l'enseignement médical, *J. de Chir. et Ann. Soc. belge de Chir.*, Brux., I, 108-122. — Cancéreux et incurables, *J. de Chir. et Ann. Soc. belge de Chir.*, Brux., I, 66-70. — Le professeur van Iterson, *J. de Chir. et Ann. Soc. belge de Chir.*, Brux., I, 348. — Gallet et Depage. Les progrès de la chirurgie considérée au point de vue de l'administration hospitalière, *Rev. de l'Université belge de Brux.*, VI, 501. — Du traitement des traumatismes articulaires, *J. de Chir. et Ann. Soc. belge de Chir.*, Brux., I, 451. — Discussion sur les dangers de la résection systématique de l'épiploon dans la cure radicale des hernies, *J. de Chir. et Ann. Soc. belge de Chir.*, Brux., I, 544. — Sarcome périostique du fémur, *J. de Chir. et Ann. Soc. belge de Chir.*, Brux., I, 389. — Epithélioma de l'ombilic, *J. de Chir. et Ann. Soc. belge de Chir.*, Brux., I, 565-566.

1902. — Quand et comment faut-il opérer l'appendicite? *Gaz. hebd. de Méd.*, XLIX, 925-929. — Sur la gastro-entérostomie, Soc. roy. d. Sc. méd. et nat. de Brux., 123. — Sur un cas de tuberculose péritonéale à évolution atypique, *Clinique*, Brux., XVI, 189-194.

Le propriétaire-gérant : FÉLIX ALCAN.

Coulommiers. — Imp. PAUL BRODARD.

NANISME ANCESTRAL

PAR

ACHONDROPLASIE ETHNIQUE

NAINS D'AUJOURD'HUI ET NAINS D'AUTREFOIS

PAR MM.

A. PONCET et **R. LERICHE**

Professeur de clinique chirurgicale. Interne des hôpitaux de Lyon.

Depuis quelques années, l'étude de l'achondroplasie confinée jusque-là, presque exclusivement, dans le domaine des curiosités médicales, et peu connue en dehors du monde des accoucheurs, est entrée dans une phase active. Les observations s'en sont multipliées : dans la seule région lyonnaise, depuis trois ans, sept cas d'achondroplasies adultes ont été publiés ou présentés à diverses Sociétés savantes, sans parler des squelettes et des fœtus. La plupart de ces travaux sont réunis dans la thèse récente de notre élève Peloquin[1], qui est une revue générale très complète de la question. Mais malgré de nombreux mémoires, la pathogénie est encore bien mal connue, et à peu près aussi imprécise qu'à l'époque où Parrot donnait à l'affection le nom qu'elle a conservé. C'est surtout comme contribution à cette étude, et pour tenter à notre tour un essai pathogénique que nous publions les deux observations suivantes. Il nous a paru, à la lumière de deux cas familiaux où l'hérédité est patente, qu'une nouvelle hypothèse pouvait être émise et qu'une division entre tous ces faits s'imposait.

Voici tout d'abord ces deux observations. Il s'agit du frère et de la sœur, nés dans un petit village du département de l'Ain.

Antécédents héréditaires. — Leur grand-père était de la taille de leur père, environ, qui mesurait 1 m. 35. Ils étaient de petite taille, mais bien conformés, sans tare appréciable. Leur corps était long à tous deux, avec ensellure lombaire, la tête offrait les dimensions

1. Peloquin, *Achondroplasie chez l'homme et les animaux*, Th. de Lyon, 1902-03. n° 22.

de celles d'un homme ordinaire, les membres étant très courts. Le père se portait bien, très bien musclé. Il est mort à cinquante-deux ans des suites d'une affection gastrique (?).

Ces renseignements nous ont été fournis par la mère de nos deux nains. C'est une femme intelligente, assez nerveuse, qui n'a jamais fait de maladie grave. Elle est âgée de quarante-neuf ans, bien proportionnée, d'une taille de 1 m. 40.

Elle eut trois grossesses pendant lesquelles sa santé fut excellente. Les trois accouchements se firent sans difficulté, à terme, et donnèrent le jour à trois enfants : les deux aînés, achondroplases, la dernière, normale.

Le premier enfant est Pierre P. (observation I).

Le second une fille, Louise P. (observation II).

Le troisième est une fille âgée de vingt-six ans, plus grande et plus grosse que ses deux aînés, mesurant 1 m. 65. Sa santé est excellente.

Les trois enfants furent nourris par leur mère.

Observation I[1]. — Pierre P. est né à terme, après une grossesse à évolution normale. Il était de petite taille, mais sans aucune lésion apparente, sans signes de myxœdème. Nourri par sa mère jusqu'à dix mois, il a marché à dix-huit mois. Il a eu quelques maladies dans sa première enfance : bronchite, scarlatine, et à vingt et un ans une pneumonie? Son intelligence a évolué comme chez les autres enfants; à six ans il savait lire et écrire.

A l'heure actuelle, trente et un ans, malgré son nanisme évident, sa tête et son corps paraissent ceux d'un homme ordinaire. La face pourvue d'une barbe abondante, est intelligente, bien en correspondance avec l'âge du sujet, sans rides précoces. Il répond très bien à toutes les questions et nous dit avoir un tempérament nerveux, sa santé est bonne.

La tête est ronde et globuleuse, sans saillie exagérée des bosses frontales et pariétales.

Circonférence maximum	0,56
Diamètre ant.-post. maximum	0,17
Diamètre transversal maximum	0,165
Indice céphalique	98,8

La face n'a pas d'aspect spécial, le nez est légèrement aplati à la racine mais sans être disgracieux, la voûte palatine est ogivale, les dents bien plantées et basses, les dents de sagesse existent; les oreilles sont assez larges, sans être déformées.

Pierre P. étant dans la position du soldat sans armes, les membres supé-

1. Thèse de Peloquin, Lyon, *loc. cit.* — Observation complétée et présentée à la Soc. nat. de méd. de Lyon, le 16 février 1903. V. Leriche, *Lyon Médical*, n° 9.

rieurs pendant naturellement le long du corps; leur brièveté est mise en évidence par ce fait qu'ils descendent à quelques centimètres, à peine, au-

Fig. 1 et 2. — Pierre P., âgé de trente et un ans. Taille 1 m. 20.

dessous des trochanters. Ils ont une légère tendance à se maintenir écartés du tronc, les mains sont dans une position intermédiaire entre la pro-

nation et la supination. On ne trouve pas de courbure anormale d'aucun segment. La palpation indique des os volumineux. Au niveau de la partie

Fig. 3. — Radiographie de la main droite de Pierre P., pas de déformation en trident, doigts de longueur différente, comme à l'état normal.

supérieure de l'humérus, à la région antéro-interne du bras, on sent une sorte saillie osseuse qui semble répondre à l'insertion du grand pectoral.

Les plis articulaires sont très obliques, la musculature assez puissante. Notre sujet porte facilement un poids de 15 kilos à bras tendu.

Longueur totale du membre supérieur	0,50
— du bras	0,17
— de l'avant-bras	0,19
— de la main	0,14

La main, petite, est réduite dans toutes ses dimensions, mais sans avoir cet aspect difforme dû au tassement, à l'écrasement de son squelette, et à l'épaisseur des parties molles qu'on a signalés chez les achondroplases. Les doigts sont de longueur différente.

Pas de déformation en trident.

Le membre gauche a les mêmes dimensions.

Les membres inférieurs sont aussi très courts, fortement musclés, les fesses proéminentes. Il existe des courbures, l'une, à concavité interne assez prononcée, qui donne un aspect arqué aux jambes; l'autre, à conca-

Fig. 4. — Radiographie du pied droit de Pierre P. Os de la jambe rectilignes. Pied normal.

vité antéro-postérieure, très faible. Les plis articulaires sont très obliques. La palpation révèle des os de gros calibre, le péroné remonte haut.

Longueur totale du membre droit du grand trochanter au sol..	0,54
Cuisse	0,28
Jambe	0,27
Pied	0,21

Le pied est petit, réduit dans toutes ses dimensions, les doigts sont normaux.

Mêmes chiffres à gauche.

Bourses séreuses professionnelles au niveau des malléoles externes.

Nous avons dit que le corps était celui d'un homme ordinaire. En effet, la

longueur qui sépare la fourchette sternale du pubis est de 0 m. 54, supérieure à la longueur totale de chacun des membres.

Fig. 5. — Pierre P. Courbure diaphysaire de l'humérus droit. Exostoses des extrémités articulaires du coude.

Le thorax est globuleux, les pectoraux saillants, le système pileux assez fourni.

Le contour de la poitrine au niveau du mamelon, mesure 0 m. 86. La colonne vertébrale ne présente aucune déviation latérale. A la partie inférieure, il existe une ensellure lombaire très marquée. Le dos est plat.

Les organes génitaux bien développés fonctionnent, d'après Pierre P., normalement, sans exagération, ni diminution.

Nullement obèse, il se sert adroitement de ses membres, il est bon ouvrier, bon marcheur, et même très leste.

Rien aux poumons, ni au cœur, où les bruits sont normaux et bien frappés. Réflexes normaux.

Examen radiographique. — Nous avons pu examiner des épreuves du

Fig. 6. — Pierre P. Genou droit. Extrémités articulaires normales. Ascension de la tête du péroné (comme dans les radiographies précédentes, soudure complète des épiphyses).

pied, de la main, du bras, du coude, du genou, faites par le Dr Chanoz, chef des travaux à la Faculté de Médecine. Le fait le plus saillant qui résulte de cette étude c'est que partout les épiphyses sont soudées à la diaphyse, *et que, nulle part, on ne trouve trace de cartilage de conjugaison.*

En dehors de cette remarque d'une grande importance, nous noterons deux faits bien typiques : tout d'abord, le *calibre normal de toutes les diaphyses*, qui ne sont nullement épaissies eu égard à leur longueur. Sauf peut-être celle de l'humérus qui semblerait un peu grosse (?), toutes ont une largeur absolument harmonique à leurs dimensions longitudinales. Il ne semble pas qu'il y ait eu désaccord entre l'ossification cartilagineuse et l'ossification périostique; les proportions sont conservées. C'est ensuite *l'existence d'exostoses très saillantes* correspondant à des insertions musculaires, au niveau de la partie supérieure du cubitus, de la partie moyenne du radius et de l'extrémité supérieure de l'humérus.

L'humérus, dont la tête est très volumineuse, présente une courbure douce en S, assez nette, mais n'a aucune déviation angulaire et rectiligne. Au niveau du condyle externe se trouve une volumineuse exostose.

Au genou, le péroné est à coup sûr remonté, mais il ne nous a pas paru faire partie de l'articulation du genou, pourtant son profil losangique déborde légèrement en haut l'interligne articulaire.

Nous relèverons encore la longueur de l'apophyse styloïde cubitale, qui s'avance pour emboîter le condyle carpien, en affectant une disposition cupuliforme, très particulière.

Obs. II[1]. — L. P., âgée de vingt-huit ans, est née à terme, après une grossesse normale. Elle était petite, sans présenter de troubles des téguments. Nourrie au sein par sa mère jusqu'à un an, elle a marché à treize mois. Elle est réglée depuis l'âge de quinze ans, très régulièrement et très abondamment.

De dix-sept à vingt ans, chloro-anémie. Elle aurait eu la variole et la scarlatine, sa santé est restée bonne. Elle est intelligente, elle a une mémoire facile et sûre. Elle apprit à lire et à écrire très facilement de six à sept ans. A treize ans, elle passa son brevet, elle fut classée deuxième sur 60 élèves, et, ajoute-t-elle, « elle ne se donna aucune peine pour cela. » Cette remarque trouve confirmation dans ce fait : que pendant onze ans elle fut placée comme lectrice chez un aveugle.

Quand on l'examine, on est immédiatement frappé de la disproportion de sa tête et de ses membres.

1° La tête est celle d'une femme normale de son âge. Elle mesure :

Circonférence occipito-frontale	0,52
Diamètre bi-auriculaire	0,34
Diamètre occipito-frontal maximum	0,17
Diamètre transverse maximum	0,16
Indice céphalique	98

2° La taille est de 1 m. 17.

L'examen montre que cette petitesse est due surtout à l'exiguïté des membres inférieurs. Si, en effet, on regarde le tronc en faisant abstraction

1. Malade présentée à la Soc. nat. de méd. de Lyon, le 26 janvier 1903. Voir *Lyon médical*, n° 6, p. 202.

des membres, le sujet étant assis, on n'est plus frappé de cette disproportion.

Le tronc mesure 0 m. 52, de la fourchette sternale au pubis.

Fig. 7. — Louise P. âgée de vingt-huit ans. Taille 1 m. 17.

Par contre, la brièveté de ses membres se révèle au premier coup d'œil. Dans la position du soldat sans armes, on voit que les mains dépassent à

peine les trochanters, et de plus, que les membres supérieurs restent toujours écartés du corps.

Longueur totale du membre supérieur (acromion au médius)	0,44
Bras	0,15
Avant-bras	0,16
Main	0,13

La circonférence au niveau du pli du coude est de 24 centimètres.

L'épitrochlée et l'épicondyle sont à 15 centimètres l'un de l'autre, sur la face antérieure, tous deux très saillants.

Les membres inférieurs présentent également le caractère micromélique. Leur brièveté, évidente au premier coup d'œil, se traduit suffisamment par les chiffres suivants :

Longueur totale du grand trochanter au sol	0,47
Cuisse	0,23
Jambe	0,24
Pied	0,18

En somme, aux deux membres, disproportion entre la longueur du segment rhizomélique et celle des segments mésomélique et acromélique.

La circonférence de la cuisse à 3 centimètres, du bord supérieur de la rotule, est de 37 centimètres; celle du mollet de 33, à 7 centimètres de la rotule.

La palpation révèle des extrémités osseuses fortes. Les plis articulaires de flexion sont plus obliques que normalement.

Le plateau tibial a de la tendance à être déjeté en dehors; le péroné, un peu postérieur, ne paraît pas sensiblement remonté.

Ensellure lombaire très accusée. Dos plat. Tour de taille 0,61.

Les mains sont très longues, disproportionnées par rapport surtout au bras. Les doigts sont de longueurs différentes, mais il y a, peut-être, une tendance à l'égalisation. L'annulaire, le médius et l'index sont, à peu de chose près, de la même hauteur.

La main en trident est à peine ébauchée, par une très faible tendance de l'auriculaire à s'écarter des autres doigts.

La face est large, l'air intelligent et bon enfant. Le nez, droit, n'est pas enfoncé. Cicatrice linéaire sur le bord externe de la paupière droite, reste d'un trauma ancien.

Voûte palatine ogivale. Bonne dentition. Dents de sagesse.

L. P. est grasse, bien musclée. Elle est forte et porte couramment deux seaux de 16 litres, un de chaque main; elle n'est incommodée que par la hauteur des récipients qui, dans ses mains, rasent presque le sol. Elle est cuisinière habile, paraît-il, et fait, sans peine, toute la besogne nécessaire.

La peau est de coloration normale, sans épaississement.

L. P. pesait 43 kilos il y a trois mois, elle a légèrement maigri dans ces derniers tem ps.

L'examen du thorax montre une saillie considérable de la 2e côte et de la partie correspondante du sternum.

De plus, à partir de ce point, l'os se creuse en gouttière, jusqu'à l'appendice xiphoïde, de telle sorte que les deux seins, qui sont bien développés, sont séparés par une rainure profonde, qui augmente encore, en apparence leur volume.

Corps thyroïde absolument normal.

L'examen des organes génitaux ne nous a pas pas été permis. Nous avons

Fig. 8. — Louise P. Squelette rectiligne du membre supérieur droit. Exostose épitrochléenne.

dit que la menstruation était régulière et les pertes abondantes. Extérieurement le bassin paraît très développé, les hanches sont fortes et visiblement disproportionnées, eu égard à la taille.

Jamais de grossesse. La malade n'est pas mariée; mais elle fait remarquer, avec insistance, « que les occasions ne lui ont pas manqué, et que ce sont de pures raisons de convenance qui l'en ont empêchée. »

L'examen du poumon et du cœur ne révèle rien. Le cœur a été particulièrement examiné avec soin; les deux bruits sont normaux, bien frappés, sans bruit surajouté.

La pointe bat dans le 5e espace, choc bien perçu.

Réflexes habituels.

Examen radiographique. — A peu près superposable à celui de son frère. *Partout soudure épiphyso-diaphysaire.* Exostoses aux points d'insertion des groupes musculaires importants : épitrochlée, col radial, région trochan-

érienne, condyle interne du fémur. Nous signalerons particulièrement ces deux derniers points, en raison de l'aspect tout spécial que prend le con-

Fig. 9. — Louise P. Squelette normal du membre inférieur. Fémur droit, vu par sa face postérieure, absolument rectiligne et non hypérostosé. Exostoses du condyle interne et de l'extrémité supérieure du fémur.

dyle interne avec une arête supérieure en accent circonflexe d'une part, et de l'autre à cause de l'étendue de la saillie qui part de la région intertrochantérienne, postérieure, et se dirige en dedans, pour aller perdre sa

silhouette ombrée au contact du bassin, formant un véritable 3e trochanter très proéminent.

Les massifs articulaires sont volumineux, un peu aplatis, avec saillie des condyles. Le péroné est haut. Il ne nous a pas paru nettement faire partie de l'articulation fémoro-tibiale.

Comme on peut en juger d'après la lecture de ces deux observations et d'après les photographies, ces deux sujets qui réalisent, d'une façon indiscutable, le syndrome typique de l'achondroplasie, sont, en dehors de certains caractères anatomiques, et de la réduction de la taille, des individus complètement normaux, sans aucune tare organique, sans aucun signe de déchéance physique et intellectuelle. En présence de pareils cas, on est immédiatement tenté de se demander s'il ne s'agit pas là d'un type spécial de l'espèce humaine, d'une variété particulière, représentant une race lointaine et disparue [1].

Effectivement, cette notion a existé pendant longtemps, à l'état de légende, que de petits hommes, dont les arts nous ont laissé maintes représentations iconographiques, avaient peuplé certaines régions de l'Afrique et de l'Asie.

Actuellement encore des races naines vivent dans différentes contrées.

Tout récemment de nombreux travaux ont établi que des Pygmées avaient autrefois peuplé l'Europe.

On pouvait donc se demander, en présence de ces nains robustes et solides, s'il ne s'agirait pas, dans certaines achondroplasies, d'un retour atavique à un type ethnique disparu, si certains achondroplases ne seraient pas des types vestigiaires des races naines ancestrales?

Nous allons donc tout d'abord exposer ce que nous savons actuellement des Pygmées [2], de leurs caractéristiques physiques, et voir quels points communs ils peuvent avoir avec des achondroplases, tels que nos deux sujets.

Dès l'antiquité la plus reculée, le nom de Pygmées évoquait l'idée d'une race de petits hommes, en lutte, pour défendre leurs

1. C'est cette hypothèse que nous avons défendue, dans une communication récente à l'Académie de Médecine (Séance et *Bull. de l'Acad.* du 20 oct. 1903), ayant pour titre : *Nains d'aujourd'hui et Nains d'autrefois. — Nanisme ancestral. Achondroplasie ethnique.*

2. Voir : Garnier, *Nains et Géants*, bibliothèque des Merveilles ; de Quatrefages, Pygmées anciens et la science moderne, *Journal des Savants*, 1881-1882, et *Les Pygmées*, Baillière, 1887 ; Jacques, Les nains, *Bull. Soc. d'anthrop. de Bruxelles*, 1897-1898, p. 282 ; P. Monceaux, Les légendes des Pygmées et des nains de l'Afrique, *Revue historique*, 1891 ; Flower, The Pygmey Races of men, *Journal of the anthrop. Institut*, 1888.

moissons, avec des grues presque aussi grandes qu'eux. Ils font leur apparition dans la littérature, avec Homère, qui compare les clameurs et les cris des Troyens au cri des grues « quand elles ont fui l'hiver et les torrents de pluie, et qu'elles volent bruyamment au-dessus des flots de l'Océan, portant le massacre et la mort aux hommes Pygmées ». Mais la légende remonte plus loin encore, puisque les nains équatoriaux qui lui ont donné naissance, sont représentés, sur les monuments égyptiens, bien avant l'époque homérique.

Au ve siècle, Hérodote raconte l'expédition des cinq jeunes Nasamons, partis à la recherche des sources du Nil, à travers les déserts de Libye, qui furent un jour cernés par des hommes très petits, et emmenés par eux, jusque dans une ville, dont tous les habitants avaient la même taille.

Au ive siècle, Ctésias, le médecin d'Artaxerxès-Mnémon, en fait une nouvelle mention, mais ce n'est plus au sud de l'Égypte qu'il les place, c'est aux Indes, dans les monts Vendhya. C'est aux Indes encore que, plus tard, Pline les signale, à l'ouest de l'Indus, là où les explorateurs modernes ont décrit les nains Brahouis du Béloutchistan. Pour Aristote tout ceci n'est pas une fable, « il y a réellement là-bas (au sud de l'Égypte), dit-il, une petite race qui vit en Troglodyte ».

Et pourtant c'est cette épithète de fable que Strabon applique à l'antique légende : « Aucun homme digne de foi n'affirme en avoir vu », dit-il. Ce qui n'empêche pas, d'ailleurs, un autre géographe, Pomponius Méla, de les décrire à nouveau, comme habitant la côte orientale de l'Afrique, au sud de la mer Rouge. Et c'est cette opinion qui s'affirme, dans la littérature romaine, avec Ovide[1], Juvénal, Papinius Statius, Claudien, etc.; et dans l'art, comme en font foi des monuments de toutes sortes, marbres, bronzes, terres cuites, pierres gravées, verreries et poteries, etc. Les spécimens les plus anciens nous en sont fournis par la plus ancienne école d'Égypte, l'école Memphite, et nombreuses sont les reproductions qu'en ont recueillies Mariette, Maspéro, qu'ont citées et commentées de Quatrefages, Parrot, Porak, et tout récemment Regnault[2]. Ce dernier cite les peintures décoratives des tombeaux de Ti-Phtah-Hotep et de Khou-Hotep à Saqqarah, dont Mariette a déposé des copies au musée Guimet[3]. On y voit des nains employés au service de la meule et des bijoux. Ils conduisent des singes, des lévriers,

1. Ovide, *Métamorphoses*, liv. VI, v. 90; *Fastes*, liv. VI; Juvénal, *Satires*, XIII, v. 167; Papinius Statius, liv. VI, v. 62-64; Claudien, liv. XL, v. 13-14.
2. Regnault, *Arch. gén. de méd.*, 1902.
3. Salle égyptienne, table II, 4e registre; t. XI, 3e registre.

malaxent l'or, fabriquent des colliers. Au contraire, les autres serviteurs, les souffleurs qui aident les nains à faire fondre l'or dans les creusets, sont de grandeur naturelle. En même temps qu'elles nous expliquent, ainsi que le fait remarquer Regnault, cette tradition ancienne qui veut que les travailleurs de métaux soient des êtres difformes et anormaux, les Nibelungs des cycles germaniques et scandinaves, ces peintures établissent, d'une façon indiscutable, la façon dont côte à côte vivaient les races naines et les races de grande taille, à l'époque des Pharaons.

Regnault cite encore Nom, Hotep, le chef des Parfums ou maître de la Garde-robe pendant la 1re dynastie, dont la statue provient



Fig. 10. — Fragment d'une fresque de la maison des Chapiteaux à Pompéi. (Extrait de l'ouvrage de T. Wright.)

d'une des plus belles tombes de Saqqarah, et deux naines royales du bas-relief du temple de Der-el-Behair.

Après avoir été un des types habituels de la sculpture des nécropoles égyptiennes, après l'éclat de l'école d'Alexandrie, le Pygmée devient un sujet cher aux artistes grecs et romains. A Pompéi et à Herculanum, ils sont un motif fréquent d'ornementation. Les fresques de la maison des Chapiteaux (fig. 10) sont particulièrement remarquables à ce titre, et ce ne sont pas les seules. Les peintres de Pompéi ne se contentent pas de les représenter sous leur propre forme, ils s'en servent pour caricaturer les diverses occupations de la vie : scènes d'intérieur, scènes de mœurs, conférences graves, et nombre d'autres sujets, même d'une nature personnelle : et toujours, dit Thomas Wright[1], « on donnait aux Pygmées ou aux nains, *de très grosses têtes avec de très petites jambes, et de très petits bras* ».

Les figures citées par cet auteur, à ce point de vue, sont typiques. Dans le répertoire de la statuaire grecque et romaine de Salomon

1. *Histoire de la caricature et du grotesque dans la littérature et dans l'art*, p. 33.

Reinach, dans les collections de bronzes et de terres cuites antiques, comme celle de O. Rayet, les collections Lécuyer, Thiers [1], Dutuit, au musée du Louvre, de Naples, de Dresde, nous trouvons un certain nombre de ces reproductions, qui ne sont pas moins caractéristiques, sans que leur provenance inconnue permette de les rattacher à l'art grec ou romain. Au reste, ni l'un ni l'autre n'ont eu le monopole des représentations de nains.

Très curieux à ce chef sont, en effet, certains vases sigillés gallo-romains, qui nous ont été obligeamment montrés par M. Joseph Déchelette. Il suffit de se reporter au tome II de son important ouvrage sur les vases céramiques ornés de la Gaule romaine, et l'on verra que les potiers de Lezoux n'ignoraient pas la légende antique à la fin du Ier ou du IIe siècle de notre ère [2].

Cependant, petit à petit, on perd en Europe toute notion relative à l'existence réelle des Pygmées. Au XVIIIe siècle, on discute si la légende a quelque base sérieuse, ou si elle n'est qu'une fable de la mythologie gréco-romaine. Banier [3] est pour la première opinion; Albert le Grand, Buffon pour la seconde; et ces deux derniers auteurs pensent que les Pygmées représentaient des singes!

Déjà pourtant des voyageurs avaient rencontré des nains au delà des sources du Nil. Hovelacque cite un passage d'Isaac Vossius qui ne laisse pas de doute à cet égard. Un Anglais Anden Battell envoyé en captivité à Angola par les Portugais, y aurait vu une espèce de petit peuple, a Kind of Pygmeys, dans une région qui correspond, dit Hamy, au bassin de la Sette. Ceci en 1625.

Quelques années plus tard, Dapper [4] parle de nains qui ont la tête extraordinairement grosse et qui font une guerre terrible aux éléphants. Enfin, plus près de nous, de Commerson, un compagnon de Bougainville, prétend avoir vu des nains à Madagascar.

D'ailleurs, jusqu'au XIXe siècle les cartes font mention de nains, dans les régions où les plaçaient les anciens géographes, et les voyageurs portugais. Les cartes arabes y ont toujours mentionné une rivière des Pygmées, dit Monceaux, qui cite encore la carte de l'Afrique de Guillaume de l'Isle (1708). Celui-ci indique, au nord de l'Équateur, des forêts habitées par les peuples Bokke-Bokke, qui sont vassaux du Grand Macoco, et que l'on prétend être une nation de nains. D'Anville, à la même époque, place une mention analogue sur sa carte du Congo, récemment publiée par E. Reclus.

1. Voir: collection O. Rayet, n° 118; collection Thiers, nos 55, 56, 57; etc.
2. Jos. Déchelette, *Vases céramiques ornés de la Gaule romaine*, t. II, p. 71, nos 437 à 442.
3. *Mémoires de l'Académie des inscriptions*, 1729, t. V, p. 101.
4. *Description de l'Afrique*, Amsterdam, 1686.

Au XIXe siècle[1], Mollien (1818), puis Escayrac de Lauture (1855) décrivent les Négrilles. Barth en 1860 en rencontre au sud du lac Tchad. En 1866, dans une lettre d'Abbadie, le R. P. Léon des Avranches parle des tribus naines vivant dans la région où les plaçait Pomponius Mela, et deux ans plus tard d'Abbadié publie quelques détails sur eux.

Mais, à vrai dire, les légendaires tribus naines ne sont connues scientifiquement que depuis Schweinfurth. Encore un incendie ayant détruit les notes de voyage de l'auteur allemand, celui-ci ne put parler que d'après ses souvenirs. Néanmoins, il en a vu sûrement, tandis que les auteurs précédents n'en parlent que par ouï dire. Il eut donc l'honneur de démontrer d'une façon définitive ce que le mythe d'Homère cachait de réalité, et justifia les paroles d'Aristote. Les Akkas dont il parla et dont Mariette a lu les noms à côté du portrait d'un nain, sur un monument de l'ancien empire égyptien, occupent une aire contenue dans le bassin de l'Ouelli, et comptent neuf tribus distinctes, ayant, chacune, son chef. En échange d'un de ses chiens, Schweinfurth avait obtenu un Akka dont il a donné le portrait. Il comptait l'amener en Europe, mais le pauvre Nvesou mourut de la dysenterie au sud de Kartoum.

Le monde scientifique accueillit avec la plus grande réserve la relation de l'auteur allemand, et un peu plus tard, quand les deux Akkas de Miani, légués par cet explorateur à la Société italienne de Géographie, arrivèrent en Europe, amenés par le comte Miniscalchi Erizzo, on parla encore d'arrêt de développement sous l'influence du rachitisme, pouvant non seulement affecter des individus, mais des peuples entiers.

Ce ne furent que quand les observations se furent multipliées, après de nombreuses discussions et de nombreux travaux[2], que Hamy, en 1874, put compléter les travaux de Quatrefages, grouper sous le nom de Négrilles les petites races naines de l'Afrique, dont les représentants se rencontreraient dans presque toute la zone équatoriale du continent noir dont personne ne songeait plus à nier l'existence.

Aujourd'hui on signale des tribus apparentées, d'une façon plus ou moins directe, aux Négrilles de Hamy, depuis le Cap jusqu'à l'Atlas,

1. *Voyages aux sources du Sénégal*, 1822. t. II, p. 256; *Voyage et découverte dans l'Afrique septentrionale et centrale*, 1863; D'Abbadie. *Douze ans dans la haute Éthiopie*; Au cœur de Afrique, *Bull. Soc. d'anthropologie de Paris*, 1899.

2. Voyez : *Bull. Soc. d'anthrop. de Paris*, 1872, 1874, 1879; *Revue d'anthrop.* 1874, 1886, 1897; Broca; Hamy; de Quatrefages; von Lusch; Bogen und Pfeil, etc., in *Zeitschrift für Ethnologie*, t. XXXI, p. 361; Lapicque, *Ann. Soc. géogr.*, 1897.

depuis l'Atlantique jusqu'à l'océan Indien, et de nombreux ouvrages[1] ont définitivement fixé bien des points de leur étude.

Récemment A. Loir dans d'intéressants articles du *Temps* (janvier-février 1903) attirait encore l'attention sur ces peuples, qu'il avait pu voir de près, en Rhodesia.

D'autre part, l'Afrique n'a nullement le monopole de ces races naines. Tout aussi important que le groupe des Négrilles est celui des Négritos de l'Asie, dont une étude complète a été publiée par de Quatrefages et Hamy [2], donnant une confirmation à l'opinion de Ctésias et de Pline, comme en avait reçu une, celle d'Homère et d'Aristote. Les principaux groupes de ces races importantes, qui se partagent, au point de vue géographique, en insulaires et continentaux, sont les Actas, les Bengali, les Andamiens et les Mincopies, qui jouissent d'une renommée aussi grande que les Akkas et les Obongos africains. Au Tonkin, au Japon, des travaux récents ont établi l'existence de types ethniques identiques.

Bref, dans l'Asie tout entière l'existence de races naines a été relevée, vérifiée, définitivement établie.

En Amérique [3] la question est de date plus récente et son étude moins avancée. Pourtant Stan (de Chicago) a trouvé un grand nombre de nains, disséminés dans l'Amérique centrale, sans aucune unité de race. Sullivan a décrit dans la région du haut Amazone des races comparables aux Négritos et aux Négrilles, confirmant ainsi des traditions anciennes très discutées.

Jusque-là nous ne trouvons rien sur les Pygmées européens. Les mythes populaires cependant, ont toujours fait jouer un rôle considérable aux nains et aux Pygmées. Aussi bien en Angleterre [4], dans le Folklore de l'Écosse et de l'Irlande, qu'au Danemark, sous le nom de Kolold, qu'en Allemagne sous le nom de Nibelung, qu'en Russie, qu'en France, comme si les légendes reflétaient le souvenir de populations petites, ayant vécu en des temps éloignés. Or voici que des travaux récents viennent d'établir que notre continent est aussi favorisé que les autres, que la croyance populaire a son fonds de vérité, et relie ainsi la tradition à son point de départ.

Haliburton a récemment décrit les Pygmées des Pyrénées occi-

1. Haliburton, *Congrès Brit. pour l'avancement des sciences*, 1888; Hende, *Bull. de Soc. d'études coloniales*, 1897; Le Roy, *Mission cath.*, 1897.

2. *Revue d'Ethnographie*, 1882. — Voir aussi Ling Roth, *The journal of the Anthrop. Instit. of Great Britan und Ireland*, janvier 1896.

3. Voir : Pygmées de l'Amérique centrale, de l'Amazone supérieur de l'Amérique du Sud, *L'Anthropologie*, 1898, p. 297-360; Brinton, *American Anthrop.*, 1898, p. 297.

4. Voir Tyson, *Pygmées des Anciens*; Windle, *Introduction sur les races pygmées*, Londres, 1895.

dentales et des autres parties de l'Espagne. Dans le val des Ribas, d'après les recherches du professeur Miguel Moragata, il existe encore des nains mesurant de 4 pieds à 4 pieds 8 pouces.

Sergi a insisté, à différentes reprises, sur les races naines de Sicile.

En Russie, d'après Logrof, les tables de taille des conscrits indiquent, dans de nombreux gouvernements, bien des tailles inférieures à 150 et 140 centimètres.

Il semble donc établi, quoi que la question soit loin d'être mise au point, que quelques très rares races de Pygmées vivent aujourd'hui en Europe.

Mais si elles y sont rares à l'heure actuelle, de récentes découvertes anthropologiques nous autorisent à penser qu'elles y furent autrefois très répandues.

Tel était en effet l'état de la science sur les Pygmées quand Sergi [1] en 1893 déclara qu'il avait existé, en Sicile, toute une race d'hommes petits mesurant moins de 1 m. 50 et microcéphales, et dont les quelques nains d'aujourd'hui n'étaient que les descendants, chaque jour plus rares et moins nombreux. Sa communication avait passé à peu près inaperçue, quand en 1894 [2] les fouilles des sépultures de l'époque néolithique faites, sous la direction du professeur Nüesch au voisinage de Schaffouse, dans la riche station du Schweizersbild, mirent à jour, au milieu de squelettes de grande taille, cinq squelettes d'une remarquable petitesse. Kollmann, de Bâle, fut chargé de les étudier. Il montra qu'il ne s'agissait nullement de squelettes d'enfants, ainsi qu'on l'avait cru tout d'abord, mais d'adultes, ayant terminé leur croissance, sans arriver à la taille de certains de leurs contemporains. Il en concluait à l'existence indéniable de Pygmées, habitant l'Europe lors de l'âge de la pierre.

Tant que cette découverte restait isolée, il pouvait subsister quelques doutes sur l'existence à cette époque d'une race si remarquablement petite. Mais, depuis, des découvertes identiques se sont tellement multipliées qu'il est impossible aujourd'hui de ne pas admettre l'opinion de Nüesch et de Kollmann, opinion qui, pourtant, avait paru si hasardeuse au moment, où elle fut émise pour la première fois.

En Suisse tout d'abord, Studer et Bannwarth, dans leur volumineux ouvrage des *Crania helvetica antiqua* [3], ont indiqué l'existence de petites races néolithiques, dont ils ont trouvé à Chamblandes

1. Sergi, Pigmei di Europa, *Boll. reg. Acad. med.*, 1893; *Archivio per l'Anthropologia et l'Ethnologia*, 1892; *Congrès de Moscou*, 1892.
2. *Revue d'ethnologie*, Berlin, 1894, in-8.
3. Leipzig, 1894.

les squelettes, enterrés dans des cistes. Des sépultures analogues au Chatelard, à Montagny, dans les environs de Lausanne, ont donné lieu à des découvertes identiques, absolument confirmatives des nombreux travaux [1], publiés depuis 1894, sur les hommes du Schweizersbild par Kollmann et par Nüesch. Ce dernier auteur a récemment encore décrit deux nouveaux squelettes pygméens provenant des stations de Kesserloch.

En France, à la même époque, on a relevé, en différents endroits, des traces d'hommes de petite taille, voisinant dans leurs tombes avec des individus de taille normale.

En 1895, Lapouge, découvrait dans l'Hérault et les cavernes des Cévennes, des squelettes de petite taille, brachycéphaliques, et décrivait son « *homo contractus* », type ethnique ayant joué un rôle considérable en Europe, d'après lui, et se rattachant absolument [2] « par son crâne et sa taille, aux groupes des Akkas, Andamans et autres Pygmées ».

Simultanément des fouilles mettaient au jour dans trois stations néolithiques, à la Cavé-aux-Fées, près de Brueil (Seine-et-Oise), à Châlons-sur-Marne et à Mureaux, des ossements, qui permirent à Manouvrier et à Pokrowsky, d'établir l'existence, à cette époque, d'une race de taille inférieure à celle des Européens actuels. Les squelettes de petite taille étaient dans une proportion de 9 p. 100, par rapport à ceux de dimensions normales.

Aussi Kollmann, groupant ces faits, prétend-il, avec vraisemblance, que la race pygméenne avait peuplé autrefois toute l'Europe, et il ne doutait pas que de prochaines découvertes vinssent bientôt à l'appui de son opinion.

Effectivement, G. Thilénius vient de trouver [3], entre Breslau et Zobten en Silésie, de nombreux squelettes de petite taille. Malgré l'état pitoyable des ossements découverts dans ces fouilles, dont le contenu indique des sépultures de l'âge du bronze, il a pu reconstituer la taille de ceux qui les possédaient, il y a des milliers d'années, et la moyenne ne dépasse pas 1,42. Ils paraissent, dit Thilénius, avoir subsisté longtemps en tant que race, et les derniers ont

1. *Anzeiger für Schweizerische Altertumskunde*, 1896-1900; Kollmann, Tirage à part (2e édition), des *Denkschrifte der Schweiz Naturforschenden Gesellschaft*, 1901; Nüesch, *Nouvel indicateur des antiquités suisses*, 1900, mai; Kollmann, *Monitoro zoologico Italiano*, 1894; Congrès de Rome, 1894; *Zeitschrift für Ethnologie*, 1894; Nüesch, *Nouv. Mém. de la Soc. helvét. des Sc. nat.*, 1896, Das Schweizersbild, eine Niederlassung aus paleolithischer und neolithischer Zeit, et dernièrement, Der Dachsenbüel eine Höhle früh-neolithischer Zeit, bei Herblingen. Kanton Schaffhausen, *ibid.*, 1903, Bd. XXXIX.

2. *Bull. Soc. scientif. et méd. de l'Ouest*, 1895.

3. *Globus*, 1903, Bd. 81, n° 17.

été, selon lui, contemporains des Romains et des Slaves. On les suivrait jusque vers l'an 1000.

Près de Colmar, Guttmam a, de même, dernièrement découvert des Pygmées ne dépassant pas 1,20, et ces races naines nullement dégénérées ou pathologiques, retrouvées près de Worms et d'Egisheim, ont certainement peuplé toute la Basse-Alsace.

Faisant la synthèse de ces divers travaux, Nüesch et Kollmann ont cherché à établir la filiation de ces races. Contrairement à Sergi qui fixait leur berceau en Afrique, et les faisait pénétrer en Europe par le Nord et l'Est, ces deux auteurs pensent qu'il s'agit d'une race primitive de l'Europe, qui a progressivement évolué vers le type actuel. Et comme, dans toutes les parties du monde, on trouve la trace de races pygmées dans les temps les plus reculés, pour eux, de même que chez les animaux, les espèces de grande taille proviennent des petites, de même les Pygmées sont l' « avant-garde » de la variété actuelle du genre humain. Il faut apporter une modification à l'arbre généalogique d'Hæckel, et mettre les Pygmées dans un groupe spécial, sur lequel les grandes races se sont édifiées, entre ces dernières et les Protanthropes, par conséquent.

Dès lors, n'est-on pas en droit de rechercher si, de temps en temps, et sous des influences qui nous échappent, le type ancestral ne peut pas faire retour, et si par là ne pourraient pas s'expliquer certaines variétés de nanisme, celles qui se rapprochent le plus du type normal : *le nanisme achondroplasique?*

C'est ce que nous nous sommes demandé.

Il faut, pour avoir en main toutes les pièces du procès, voir quelles est la caractéristique de ces races, quelles particularités présentent les squelettes des Pygmées antiques, quelles constantes somatiques ont les races naines subsistant encore, et les comparer aux symptômes assignés à l'achondroplasie.

Des termes de cette comparaison, nous verrons quelles conclusions sont légitimes.

Physiquement, que sont donc ces populations naines? De l'avis de tous ceux qui ont été à même d'en voir les représentants actuels, ou d'étudier les squelettes venus jusqu'à nous, de l'époque néolithique, il est impossible de créer un type unique, en dehors du trait commun fourni par la petite taille.

Examinons-en successivement les principales variétés.

Les Pygmées de Schweizersbild nous sont mal connus, relativement, en raison du petit nombre d'ossements retrouvés. La taille

1. *Zeitschrift für Ethnologie*, 1896; *L'Anthropologie*, 1896.

moyenne des quatre petits squelettes, mis au jour par Nüesch et étudiés par Kollmann, est de 1,42, d'après la méthode allemande. Elle est inférieure encore à ce chiffre, si on calcule à l'aide du procédé de Rollet ou de Manouvrier.

Contre toute attente, dit Verneau, dans l'analyse qu'il donne du premier mémoire de Kollmann [1], avec des os indiquant ainsi une taille anormalement petite on trouva de grosses têtes, à tel point que cet auteur, dépité de ne pas trouver des microcéphales, suppose qu'il n'y a pas correspondance, que les crânes ne sont pas ceux des sujets, dont les os longs étaient voisins. Dans son dernier mémoire également Kollmann les indique encore mésocéphales, avec un point d'interrogation sur l'attribution pygméenne.

Il s'agissait donc de nains à grosse tête, suivant toute vraisemblance. Quant aux os longs, leurs mensurations les indiquent, comme plus petits, que ceux des Négritos de taille correspondante. De plus en comparant entre eux les os d'un même membre, on trouve le radius et le tibia longs, par rapport à l'humérus et au fémur, comme chez les nègres et chez les achondroplases.

Les restes du Pygmée de la fosse 12 indiquent un indice tibio-femoral de 84,2, alors que l'indice de l'Européen normal est de 79,7,

De même le Pygmée de la fosse 14 a un indice radio-huméral = 80,14, au lieu de 73 chez l'Européen d'aujourd'hui, et tibio-fémoral, de 82,99.

En somme, avant-bras long par rapport au bras, supériorité marquée du segment mésomélique sur le segment rhizomélique des membres.

A l'extrémité occidentale de la Suisse, à Chamblandes près de Lausanne, on a trouvé d'autres Pygmées, chez lesquels le crâne tend à la brachycéphalie : indice de 76,7, visage étroit, nez large et court. Ces caractères ont fait dire à Lapouge qu'il s'agissait là peut-être, d'un métis avec la race de Cro-Magnon, ou de la forme qui a donné par enroulement, le type *contractus*. C'est, en effet, par le métissage que l'on arrive progressivement aux races brachycéphales, et à un type de visage qui est proche de celui des achondroplases.

Le type *homo contractus* est une petite race découverte par Lapouge dans les cavernes des Cévennes, retrouvée dans les sépultures les plus récentes de l'Hérault, finalement constatée vivante sur plusieurs points de la Bretagne. Elle a joué certainement un rôle considérable dans l'ethnologie de l'Europe. Cette race en cela se rapproche, dit Vacher de Lapouge, par son crâne et sa taille, du groupe

1. Lapouge, *Bull. de la Soc. méd. et scientif. de l'Ouest*, 1895 ; *L'Aryen, son rôle social*, p. 229, 1899.

des Akkas, Andamènes et autres Pygmées. Son crâne est caractérisé par le renfoncement de la face sous le crâne, la double flexion de celui-ci aux bosses frontales et pariétales, la petitesse de la face courte, avec un indice de 79 ou 80.

De cette brachycéphalie, qui apparaît, on a donné hypothétiquement plusieurs raisons. L'une d'elles prend pour nous un intérêt particulier : la transformation du dolicho en brachy se ferait par involution, c'est-à-dire « *un enroulement en crosse du crâne et du cerveau, par atrophie ou arrêt de développement de la région basilaire* [1] ».

« Cet enroulement existe, en fait, chez toutes les formes du groupe Pygmæus, Nigritiens de l'Afrique centrale, Akkas, Veddas, et ce type proviendrait alors peut-être par arrêt de développement d'une forme chétive de l'*homo spelæus*. » Cette conformation est ordinaire chez le fœtus, dit encore Lapouge. Elle explique, tout naturellement, la saillie des bosses frontales et pariétales qu'on voit chez les Pygmées.

Un troisième type va nous fournir des indications non moins importantes. C'est celui qui se dégage des études de Manouvrier et Pokrowsky [2] avec les ossements recueillis dans les sépultures néolithiques de Châlons-sur-Marne, de Brueil et de Mureaux. La taille moyenne est sensiblement inférieure à celle des autres populations néolithiques, et à celle des Français actuels. D'ailleurs, il s'agit d'individus, robustes, trapus, fortement musclés sans doute, car ils ont des saillies osseuses très marquées, des apophyses très saillantes, quelquefois des éminences osseuses que l'on ne trouve plus chez les hommes d'aujourd'hui (troisième trochanter...), une saillie pélastrique très accentuée, des os gros, plus gros relativement que ceux des races actuelles. L'indice céphalique très variable, va de la dolichocéphalie à la brachycéphalie, de 73,1 à 82,7 à Châlons-sur-Marne, de 67,4 à 89,8, à Brueil.

Mais il est surtout un fait à noter, c'est que chez ces races *incontestablement microskèles*, c'est-à-dire ayant des membres inférieurs courts par rapport à la taille, *les radius et les cubitus indiquent toujours une taille sensiblement supérieure à celle indiquée par les autres os*, en d'autres termes, que *l'indice radio-huméral doit être très élevé*. Cette particularité, expressément notée par Manouvriere est confirmé, par un mémoire récent de Rabon, un de ses élèves. Manouvrier n'ose pas en conclure que l'avant-bras est relativement long par rapport au bras, et pour lui le fait s'explique par cette seule raison que ce sont les os les plus robustes qui ont résisté. Ne pourrait-on

1. Vacher de Lapouge, *L'Aryen*, p. 232.
2. *Revue de l'École d'anthropologie*, 1896, p. 166; 1892, p. 234.

pas l'expliquer tout simplement par l'élévation de l'indice radio-huméral chez les peuples pygméens, haut chez eux, comme il l'est chez les nègres, et simple caractère de race.

En somme, l'étude des squelettes nains offre comme particularité, l'existence d'une grosse tête eu égard à la taille, *avec brachycéphalie vraie* chez certains représentants, l'*arrêt de développement de la base du crâne* avec saillie des bosses frontales et pariétales, la *persistance du type infantile* dans les rapports du crâne à la taille, la forte musculature probable, la *microskélie, avec indice radio-huméral élevé.*

Or, si nous comparons ces squelettes aux squelettes achondroplases, nombreux sont les points communs que nous relevons entre eux. En présence d'un squelette achondroplasique, dit Peloquin (*loc. cit.*), on est de suite frappé de la disproportion entre la taille, le volume de la tête et la longueur des membres. La tête paraît volumineuse, eu égard aux dimensions du corps, *la face en retrait sous la saillie du front.* Comme les bosses frontales, *les bosses pariétales sont saillantes*, et ceci est dû surtout à la diminution d'étendue de la base. *Les os de la base sont, en effet, atrophiés.* La partie inférieure de l'écaille de l'occipital, au lieu d'avoir une étendue égale à la supérieure, n'en est que le cinquième, ou même le neuvième (Regnault). L'illusion de l'augmentation de dimensions de la voûte est souvent accrue par suite de l'*aplatissement des os propres du nez.* D'ailleurs, le crâne est *ordinairement brachycéphale* (non toujours, comme on l'a dit, puisque nous avons relevé dans la littérature deux observations avec dolichocéphalie et sous-dolichocéphalie).

Les os des membres sont courts, leur épaisseur au niveau de la diaphyse est normale, mais trop considérable par rapport à leur longueur. C'est la raison pour laquelle ils paraissent épaissis.

Cette diminution de longueur des os, qui ne porte que sur les os longs, est proportionnellement plus marquée sur les os proches du tronc que sur les autres segments, sans, d'ailleurs, que cette remarque ait la valeur absolue qui lui est assignée par Marie[1]. D'après nos relevés, en effet, sur neuf squelettes, quatre fois l'indice radio-huméral est inférieur à l'indice moyen des Européens (73,9); cinq fois il lui est supérieur. Au membre inférieur, le même fait se remarque, l'indice normal tibio-fémoral étant 79,7 chez l'adulte de petite taille, celui des squelettes d'achondroplases oscille autour de 80, tantôt au-dessus, tantôt au-dessous.

De plus, les épiphyses volumineuses présentent de fortes saillies, ainsi que les diaphyses, au niveau des insertions musculaires et liga-

1. *Presse Méd.*, 1900.

menteuses. Le volume atteint par l'empreinte deltoïdienne et les dimensions du grand trochanter sont souvent des plus accusés. Les coudures fréquemment notées sur les squelettes de fœtus sont rares chez les adultes (nous donnerons plus tard l'explication de cette rareté), elles sont toujours peu marquées. La radiographie, chez l'adulte, permet de voir que cette absence de coudures angulaires, coudures, cependant, partout données comme caractéristiques, est confirmative de l'étude des squelettes.

Le thorax et la colonne vertébrale n'ont rien d'anormal, sauf l'ensellure lombaire causée par la bascule en arrière du sacrum.

On voit par ce rapide exposé combien les squelettes d'achondroplases ressemblent aux squelettes pygméens.

Cette similitude entre les deux catégories d'individus, nous la retrouvons aussi nette, en comparant les races naines actuellement vivantes, à certains achondroplases adultes, elle a d'ailleurs été notée depuis longtemps. Nous avons dit plus haut toute la place que les légendaires Pygmées tenait dans l'art antique, nous avons vu que ce sont les Ooengos et les Akkas qui ont fait naître la légende. Incontestablement ce sont eux aussi qui ont servi de modèles aux sculpteurs romains, aux décorateurs d'Herculanum et de Pompéi, et aux artistes égyptiens. La chose est si vraie que Mariette-Bey a lu le nom qu'ils portent encore aujourd'hui sur un bas-relief du musée de Boulacq, où se voit un nain sculpté, vrai type d'achondroplase. D'ailleurs, l'esprit formaliste de la race égyptienne, la tradition religieuse, exigeant que l'effigie destinée à la sculpture fût la représentation exacte du défunt, obligeaient les artistes à s'affranchir des formules dont ils étaient trop facilement esclaves et à copier la nature jusque dans ses errements. Or les spécimens qui nous en restent, minutieusement décrits par Mariette, par Maspero, par de Quatrefages sont proclamés Akkas, par les ethnologues et anthropologistes; achondroplases, par les pathologistes. Après une intéressante étude des peintures décoratives des tombeaux de Ti-Phtah-Holep et de Khon Hotep à Saqqarah, Regnault formule cette conclusion : « Toutes les représentations qui nous sont parvenues des Pygmées antiques sont des modèles de parfaits achondroplases. »

Ces simples citations suffisent bien à justifier d'avance le rapprochement que nous allons faire entre les achondroplases vivants, adultes, et les races naines contemporaines. Ces dernières sont très variables, et la pluralité des types ethniques chez les Négrilles[1] est aujourd'hui parfaitement établie. Parmi leur grand nombre, nous

1. V. Verneau, *L'Anthropologie*, 1896.

choisirons les plus typiques à notre point de vue; ce sont aussi les mieux connues.

Hamy[1], décrivant les Babonkos, écrit d'après Dapper : « cette race a la tête extraordinairement grosse, une brachycéphalie accentuée, la face large, dilatée, un peu prognathe, les mâchoires robustes, le nez court et large. Sous la peau, les muscles décrivent des saillies très accusées ». Comme autre chose de remarquable avec le développement relatif de la tête, il cite l'amplitude du thorax et l'allongement proportionnel des bras, surtout de l'avant-bras. On sait l'importance de ce signe ostéologique, comme caractère de race, cette élévation marquée de l'indice radio-huméral, chez les nègres, sur laquelle Broca a tant insisté.

De Quatrefages décrit ainsi les Mincopies : « la tête, brachycéphale, vue de face paraît presque globuleuse, le front large et bombé, la face large, le nez, très enfoncé à la racine, plutôt court que long... Le squelette, malgré sa petitesse, ne présente aucun signe de dégénérescence ou de faiblesse. Les os sont relativement assez épais, leurs empreintes musculaires, toujours bien marquées, sont parfois remarquablement accusées... Si la longueur de l'humérus est représenté par 100, celle du radius l'est par 81,83. Par ce rapport le Mincopie diffère de l'Européen plus que n'en diffère le nègre. »

Virchow[2] décrivant une femme Bagelli, relève des particularités identiques et indique, en plus, le ventre proéminent et les fesses saillantes sans stéatopygie.

Enfin, tous ces caractères nous les retrouvons dans la description des Akkas, brachycéphales, pour la plupart. On note chez eux la dépression à la racine du nez, la proéminence du ventre, répondant à une ensellure lombaire, etc. Les membres inférieurs sont courts relativement au tronc, et légèrement courbés en dedans. Les proportions du corps ne sont pas chez eux, dit Broca, celles des individus de leur âge : *ce sont celles de la première enfance, les membres sont courts et frêles, eu égard au volume du tronc et la longueur du rachis. Le type du premier âge s'est maintenu.*

Est-il besoin de rappeler les signes qui caractérisent l'achondroplase adulte pour établir la similitude des types; signes fondamentaux constants, sur lesquels se basent les diagnostics : nanisme micromélique, macrocéphalie avec brachycéphalie; signes variables contingents : ensellure lombaire, forte musculature, nez court fortement aplati à sa base, coudure, etc. Il n'est pas jusqu'aux caractères du bassin dans les deux races qu'on ne puisse rappro-

1. *Bull. Soc. anthropol.*, 5 février 1879.
2. Virchow, Bagelli Zwerge, in Kamerun, *Zeitschrift für Ethnologie*, 1898, XXX.

cher. Sur le bassin sec, dit Porak, comme sur le vivant, le bassin achondroplasique est caractérisé surtout, par une diminution, absolue de tous les diamètres, et relative, du diamètre antéro-postérieur du détroit supérieur, due à la bascule sacrée. Ces modifications dépendent exclusivement d'une question d'équilibre dans la marche et dans la station. Il y a une différence réelle, radicale entre ce bassin et le bassin rachitique, ostéomalacique. Si on redresse par la pensée l'angle normal existant au niveau de la première sacrée, on obtient un diamètre A. P. qui se trouve, avec le diamètre oblique et transversal, dans les dimensions du diamètre supérieur parfait de forme. *C'est un bassin régulièrement trop étroit.*

Voici, d'autre part, comment Verneau[1] décrit le bassin d'un négrille : c'est l'aspect d'un bassin européen dont tous les diamètres seraient un peu réduits, se rapprochant de celui des négresses véritables par son faible développement vertical, par ses autres caractères, se rapprochant du bassin européen, etc.

Quoi qu'il en soit, d'ailleurs, de ces rapprochements, la ressemblance des négrilles et des achondroplases est si frappante, que Broca parle, au sujet des premiers, de ce degré du rachitisme qui se borne à entraver l'accroissement de l'os, sans produire un ramollissement assez fort pour donner lieu à des courbures. Si l'on veut bien se rappeler l'histoire de l'achondroplasie, et songer qu'à l'époque, où écrivait Broca, le mot d'achondroplasie n'existait pas encore et que le type qu'il désigne était considéré comme le premier degré d'un rachitisme arrêté dans son évolution, on conviendra que la pensée de Broca n'est pas sans intérêt.

Elle nous est une raison de plus de conclure à la ressemblance extraordinaire des squelettes des Pygmées, habitants primitifs de l'Europe, avec les squelettes de certains des achondroplases actuels, à l'homologation de ceux-ci avec certaines races de Pygmées, actuellement vivants, bien que les croisements aient pu déterminer, chez les uns et les autres, des différences de détail. Malgré ces légères dissemblances, la communauté d'origine est si frappante entre les deux, que l'on est réellement en droit de se demander si, dans certains cas, l'achondroplasie ne serait pas autre chose qu'un retour atavique imprévu au type Pygmée, que l'on retrouve dans les ascendants des races actuelles de l'Europe?

Pour établir cette manière de voir, nous avons envisagé successivement les signes caractéristiques de l'achondroplasie et cherché si l'on ne peut pas les expliquer tout autrement que par la pathologie. Il nous a semblé que la chose était possible et qu'une disso-

1. *L'Anthropologie*, 1897.

ciation dans le groupement clinique des nains achondroplases était, de ce chef, des plus légitime.

Nous nous proposons donc maintenant d'envisager quelles sont les objections tirées de l'étude des achondroplases que l'on peut faire à notre hypothèse et, d'autre part, d'exposer quelles sont les raisons qui, par contre, militent en sa faveur.

I. — 1° La première objection qui se présente à l'esprit est fournie par la constance presque absolue de la macrocéphalie avec brachycéphalie chez les achondroplases, alors que plusieurs des Pygmées anciens étaient des microcéphales, ainsi d'ailleurs que l'on est, de prime abord, tenté de le supposer. Les faits que nous avons exposés jusqu'ici ont, en partie déjà, répondu pour nous. Nous avons vu qu'à côté des nains microcéphales, on en trouvait de mésocéphales, puis de macrocéphales, que l'on allait de la dolichocéphalie à la brachycéphalie, et cela aussi bien sur les squelettes anciens que dans les races naines actuellement vivantes. Ce passage est généralement expliqué en anthropologie[1] par le métissage, à la suite de l'invasion des brachycéphales en Europe. Dans nos régions, dès le néolithique ancien, le brachycéphale existe partout. Il n'y a donc rien d'étonnant à ce qu'il ait existé des races naines brachycéphales, et que les achondroplases en soient des types vestigiaux. Nous rappellerons, d'autre part, la règle, d'ailleurs aujourd'hui discutée par quelques auteurs, établie par Hamy, d'après laquelle, la brachycéphalie coïncidait toujours avec un amoindrissement sensible de la taille.

Il n'y a donc, au point de vue ethnologique, aucune discordance entre le nanisme et la macrocéphalie brachycéphalique, tout au contraire.

Nous avons déjà dit, du reste, comment l'arrêt du développement de la région basilaire, constante chez les achondroplases comme chez les Pygmées, pouvait, à elle seule, suffire pour expliquer la brachycéphalie, en même temps que la double saillie pariéto-frontale.

Loin d'être un obstacle à notre hypothèse, les caractères craniologiques de nos nains en sont une confirmation.

2° Les caractères de la main des achondroplases ne sauraient davantage constituer une difficulté. Cette main, petite, trapue, charnue, est surtout spécialisée par la tendance à l'égalisation des doigts, et leur écartement à la base, donnant l'aspect de la main en trident. La main des Akkas, des Obongos est donnée, tantôt comme courte et trapue, tantôt large avec des doigts effilés. Elle n'a jamais été systématiquement examinée en détail. D'autre part, certains

1. Voir Bloch, *Bull. Soc. d'anthrop.*, 1901, n° 1 ; Vacher de Lapouge, *loc. cit.*

auteurs ont noté chez eux, au pied, la tendance à l'écartement des doigts et du pouce, qui est comme détaché. N'est-ce pas à rapprocher de la main en trident? De plus cette particularité qui manque chez plusieurs achondroplases, chez les nôtres en particulier, existe en dehors de l'achondroplasie. Pauly a dernièrement présenté à la *Soc. nat. de Méd. de Lyon*[1] un rachitique adulte, indemne de tout signe d'achondroplasie, même fruste, dont les deux mains réalisaient au maximum l'aspect en trident, avec doigts presque égaux. Nous-mêmes l'avons nettement observé, chez un enfant de deux ans, atteint d'un phlegmon de l'œil, absolument normal en tous points.

La valeur de ce signe, en tant que caractéristique de la main achondroplasique, n'est donc pas définitivement établie, ou, du moins, elle l'est peut-être de certaines achondroplasies, elle ne l'est sûrement pas de toutes.

3° Plus sérieuse est l'objection des coudures sur les os achondroplasiques, coudures brusques, anguleuses, non curvilignes siégeant au point d'union de la diaphyse et de l'épiphyse, et qui sembleraient bien être une signature pathologique. La chose est incontestable, et l'objection serait valable si ces coudures étaient constantes, en réalité elles ont été décrites sur certains squelettes. Sur les fœtus, elles sont inconstantes; chez l'adulte, elles sont rares, on pourrait presque dire qu'elles n'existent pas, tant elles sont peu importantes. La seule chose que la radiographie révèle, c'est un os moins rectiligne dans son ensemble, mais jamais on ne voit de déviation angulaire. Dans notre observation I, nous avons relevé une courbure douce en S de la diaphyse terminale. C'est la seule que nous ayons trouvée. Elle n'existe que d'un côté, et ne possède aucun des caractères habituels des courbures achondroplasiques. Des courbes semblables, en quelque sorte normales chez certains individus, ont été souvent signalées (Broca) chez les Akkas en particulier, à l'exclusion du reste de toute déviation angulaire et rectiligne.

Chez les achondroplases adultes on a voulu expliquer l'absence de ces dernières, fréquentes chez le fœtus, par le peu d'intensité de la maladie, mais alors pourquoi les autres déformations sont-elles si accusées chez eux? Il y a une contradiction évidente entre ces deux faits. On pourrait dire aussi que ces courbures se réparent progressivement avec la croissance, comme le font les courbures rachitiques, mais l'argument n'est plus valable quand il s'agit d'enfants de quatre ou cinq ans.

Avec plus de vraisemblance, ne pourrait-on pas, considérant que

1. *Lyon méd.*, 1903, n° 13.

la déviation caractéristique de ces courbures n'existe pas chez bon nombre d'adultes, différencier des types différents dans le syndrome achondroplasie : une maladie infectieuse fœtale, ayant terminé son cycle évolutif au quatrième ou sixième mois de la vie utérine, aboutissant au ramollissement de l'os et permettant des inflexions juxta-épiphysaires, et un type ethnique particulier, retour atavique à un nanisme micromélique des ascendants? L'une est la raison de ces fœtus, difformes, à grosse tête, hydrocéphalique, vêtus d'une peau trop étoffée pour leur corps, au tégument boursouflé et plissé, qui ne survivent pas à leur maladie; l'autre, sans retentissement sur les fonctions organiques du porteur, est l'explication de ces petits athlètes, musclés, solides, de santé parfaite que sont nombre d'achondroplases adultes.

4° Comme les coudures, les exostoses, fréquemment relevées chez les achondroplases, semblent être, au premier abord, une signature pathologique. Nos deux sujets sont particulièrement remarquables à ce point de vue. La région du coude de Pierre P., les deux extrémités du fémur de Louise P. ont, de ce chef, une silhouette radiographique des plus curieuses. Ne s'agit-il pas là de ces exostoses inflammatoires. bien étudiées par L. Dor, et leur présence chez des achondroplases, n'est-elle pas une preuve manifeste de la pathogénie infectieuse de l'achondroplasie? Il nous semble que non. Bien plus, la présence de ces exostoses peut et doit, selon nous, s'interpréter en faveur des idées que nous soutenons. En effet, on est de suite frappé, à l'examen de nos radiographies, par cette constatation que les exostoses siègent exclusivement au niveau des épiphyses ou des régions juxtaépiphysaires. Une seule est diaphysaire, on la voit sur le radius de Pierre P. D'autre part, toutes paraissent constituées par du tissu osseux identique à l'os normal qui les avoisine. Si, enfin on veut bien se souvenir qu'elles siègent sur des os réduits dans leur longueur, et cela chez le frère et la sœur, on verra qu'elles reproduisent singulièrement les caractères assignés aux exostoses ostéogéniques, contenues dans cette définition de A. Poncet dans le *Traité de chirurgie* : « Une production osseuse, développée sur le squelette, au moment de la croissance, qui n'augmente plus après que le squelette a terminé lui-même son développement, qui est presque toujours héréditaire (hérédité exostosique vraie ou hétéromorphique), qui est une dystrophie régulière en ce sens que le squelette perd en longueur ce qu'il gagne en néoformation ». Pour nous, les exostoses de nos achondroplases sont des exostoses ostéogéniques. Or celles-ci sont, par tous, considérées comme du domaine de la tératologie. D'autre part, ainsi que nous

l'avons indiqué déjà, les squelettes des nains d'autrefois ont, entre autres particularités, de remarquable, des saillies osseuses très marquées, des apophyses saillantes, quelquefois des éminences osseuses que l'on ne trouve plus chez les hommes d'aujourd'hui. Le rapprochement de ces deux faits anatomiques n'est-il pas significatif, et les exostoses de nos nains ne peuvent-elles pas, à bon droit, être considérées comme la trace des saillies osseuses des régions d'insertions musculaires, observées dans les squelettes anciens?

5° Reste une dernière objection, la plus sérieuse d'ailleurs : elle consiste dans l'existence du caractère particulier de la micromélie des achondroplases que Marié a montré être surtout rhizomélique; en d'autres termes, chez eux, relativement et même absolument, le radius est plus long que l'humérus, le tibia que le fémur. Or c'est là un fait absolument exceptionnel dans l'espèce humaine, et qui ne se verrait chez aucune race actuelle. Elle ne pourrait donc s'expliquer que par une raison pathologique, processus toxique ou infectieux, stérilisant les cartilages de conjugaison de l'humérus et du fémur, plus que ceux du radius et du tibia.

Effectivement, si l'on examine l'indice radio-huméral et tibio-fémoral, c'est-à-dire le rapport de la longueur du radius à celle de l'humérus, considérée comme 100, on voit que celui des achondroplases est généralement élevé. Nos deux sujets ont :

L'homme un indice radio-huméral de		111,7
	tibio-fémoral de	96,4
Sa sœur	R. H	106
	T. F	104

Or chez un adulte normal[1] de nos pays, ces indices sont incontestablement moins élevés .

R. H	89	sur l'homme.
T. F	92,2	
R. H	88,5	sur la femme.
T. F	90,3	

Ces différences sont-elles suffisantes pour ruiner l'hypothèse que nous soutenons et qui semble exacte à tant de points de vue?

Il ne nous semble pas, sans que, cependant, nous puissions apporter de nombreux chiffres concordant avec les nôtres : c'est nous n'avons pas de mensurations des différentes races humaines qu'en effet prises sur le vivant. Les seuls chiffres sur lesquels on table en Anthropologie sont ceux des mensurations pratiquées sur le squelette. Seules celles-ci ont une rigueur suffisante, et seules

1. Ces chiffres proviennent d'adultes normaux de taille moyenne.

elles sont données dans les ouvrages scientifiques. Aussi discuterons-nous la question surtout au point de vue des squelettes.

Nous ferons toutefois, remarquer que sur le vivant normal nous avons relevé un cas où l'indice radio-huméral est exactement superposable à celui des achondroplases. Il s'agit d'un Tougourtien de 1 m. 64, mesuré par le Dr Ev. Laffargue, pour servir de terme de comparaison à un achondroplase rencontré et mesuré par lui, dont il rapporte l'observation dans la *Médecine moderne*, 1898 (p. 364).

Cet individu tout à fait normal avait :

Longueur du bras	26	centimètres.
— de l'avant-bras	30	—
— de la cuisse	40	—
— de la jambe	41	—

ce qui nous donne comme indice :

Radio-huméral	115
Tibio-fémoral	102

chiffres absolument superposables à ceux de nos deux sujets.

Autant qu'on en puisse juger par un seul cas, l'affirmation de Broca est en défaut sur l'adulte vivant, et dès lors l'objection que l'on pouvait, *a priori*, considérer comme irréductible n'a plus sa raison d'être.

Et d'autre part, sur le fœtus il est presque constant de trouver une augmentation de longueur au profit du segment mésomélique comme chez les achondroplases. Nous avons établi, en utilisant les mensurations données par Faucon [1], confirmées par des mesures personnelles, les indices radio-huméral et tibio-fémoral des fœtus aux différents mois; nous les avons trouvés souvent au-dessus de 100, allant jusqu'à 127,5 chez un enfant à terme.

Dès lors, qu'y a-t-il d'étonnant à ce que les achondroplases, chez lesquels la croissance se fait peu et s'arrête vite, gardent le type fœtal, sans l'intervention d'aucun agent morbide? Qu'y a-t-il d'étonnant à ce que certaines races gardent toute leur vie une conformation que toutes ont à une certaine période de leur existence?

Et s'il est vrai que l'ontogénèse reproduise la phylogénie, quoi d'étonnant à ce que le type fœtal actuel des rapports de longueur radio-huméraux soit celui d'une race aujourd'hui disparue, que l'on tend à considérer comme une des origines de la race actuelle?

Si d'autre part nous passons des mensurations prises sur le vivant à celles prises sur le squelette, les seules précises, que voyons-nous?

1. *Mensurations et pesées des fœtus aux différents âges*, Thèse de Paris, 1897.

Chez l'Européen normal[1] le maximum est 81,5; le minimum = 69; la moyenne = 73,9.

Le maximum de l'espèce humaine est : 87,5; le minimum : 69.

Chez les Pygmées africains comme chez tous les Nègres, chez les Andamiens, Pygmées asiatiques, le rapport radio-huméral s'élève, l'avant-bras tend à égaler le bras, avec des indices oscillant autour de 80, et montant à 83,6.

D'autre part, chez les Pygmées de Schweizersbild les chiffres sont aussi élevés : 80,14 pour le squelette de la fosse 14.

Bref, chez les races naines, l'indice radio-huméral (et il en est de même pour l'indice tibio-fémoral) tend constamment à s'élever, et se tient toujours bien au-dessus de l'indice des Européens, comme celui des achondroplases, ainsi que le prouvent les chiffres que nous avons colligés sur neuf squelettes, dont les mensurations ont été publiées ces dernières années.

Ces neuf squelettes nous donnent, comme maximum : 98 (Musée Broca, n° 2) et comme minimum : 56,8.

Les chiffres ordinaires oscillent entre 73 et 80[2].

Dans aucune observation nous ne trouvons de radius plus long que l'humérus; toujours, sauf dans un cas, les indices se tiennent dans la moyenne des chiffres relatifs aux Pygmées asiatiques ou africains, un peu supérieurs à la moyenne de ceux des races européennes, inférieurs à ceux de certaines races nègres.

Dès lors, il semble bien que rien ne s'oppose à l'assimilation que nous avons tentée. Les achondroplases actuels, dont la ressemblance est frappante avec les portraits des Pygmées antiques, c'est-à-dire de races naines disparues d'Europe, existant encore dans les autres continents où elles sont en voie d'extinction, sont le vestige de ces races disparues, un retour atavique au type primitif peuplant l'Europe d'autrefois.

Les rappels ataviques des ancêtres animaux de l'homme sont assez nombreux et suffisamment connus aujourd'hui[3] pour que le retour à un type humain, disparu depuis moins longtemps que le type animal, ne soit admissible *a priori*.

II. — Quant aux raisons qui militent en faveur de cette hypothèse, elles sont nombreuses. A défaut de preuves formelles, difficiles à fournir, elles constituent un ensemble de probabilités favorables à l'idée que nous avons émise.

1. Mensurations prises dans Soularue, *Bull. Soc. d'anthrop. de Paris*, 1902.
2. Observation Lannois, Fochier, Regnault-Jullien, Musée de Clamart, etc.
3. R. Blanchard, *Revue d'anthropologie*, 1885; Testut, *Traité des anomalies musculaires*, Paris, 1885.

1° C'est tout d'abord l'hérédité du type, incontestablement observée chez quelques sujets. La valeur de cet argument ressort trop d'elle-même pour qu'il soit nécessaire d'insister, mais cette hérédité ayant été contestée par quelques auteurs, nous rappellerons les observations de Porak, de Baldwin, de Bœckh, de Vincenzo-Lauro, et surtout nos deux observations personnelles, dans lesquelles le père et le grand-père étaient des achondroplases.

2° A côté des cas héréditaires, les cas familiaux sont aussi un excellent argument : cas de Boeckh, de Lannois-Tissié, cas personnels.

3° Et quand, comme chez nos deux sujets, une achondroplasie héréditaire et familiale coïncide avec une santé parfaite, avec un développement physique complet, en dehors de l'exiguïté de la taille, en présence de ces petits athlètes solidement bâtis, quand l'examen le plus minutieux ne révèle pas la moindre tare organique, on est porté, en dehors de toute idée préconçue, à rejeter une pathogénie morbide et à considérer les achondroplases comme « une variété spéciale de l'espèce humaine ou tout au moins une variation bien caractérisée du type humain », ainsi qu'Apert déclare être tenté de le dire[1].

La chose est si vraie que Marie, partisan, cependant, d'une tout autre théorie, émet l'hypothèse : que les peuplades naines d'Afrique pourraient être des peuples d'achondroplases. N'est-ce pas délivrer à ces derniers un brevet de santé et de conformation quasi normale, étant données les conditions d'existence de ces races?

4° D'ailleurs les espèces animales nous présentent des exemples de faits semblables. Les recherches de Dareste, de Humphreys, celles plus récentes de Regnault, de L. Dor et Leblanc, celles de notre élève Peloquin nous ont montré, qu'à côté des veaux achondroplases naissant accidentellement, il existe des races entières d'animaux présentant des modifications comparables (bœufs natos, moutons ancons, chiens bassets) se reproduisant par l'hérédité et vivant, côte à côte, avec les autres espèces animales.

5° Enfin, nous citerons encore en faveur de notre théorie la rareté de plus en plus grande des achondroplases. Les spécimens qui nous ont été laissés d'eux par l'art antique, en Égypte et en Italie, sont si nombreux qu'on ne saurait se l'expliquer. Eu égard à la rareté des représentations, de pottiques, de scoliotiques, de rachitiques, dont le nombre était incontestablement bien plus grand à Rome que celui des achondroplases, et dont les déformations sont bien plus grotesques et mieux adaptées à la caricature, on a peine à comprendre le monopole des achondroplases.

1. Apert, *Société de Biologie*, 5 févr. 1902.

On ne voit pas ce qui légitime cette spécialisation dans les incursions pathologiques des décorateurs anciens. Bien plus, il existait à Rome un bataillon de gladiateurs nains. Où trouverait-on aujourd'hui, alors que partout les chercheurs sont à l'affût, assez d'achondroplases adultes pour constituer une troupe équivalente? La seule explication valable est qu'à cette époque il existait encore en Europe, ainsi qu'il ressort des recherches de Thilenius, les derniers représentants des races naines qui l'avaient peuplé autrefois.

Petit à petit le type se perd : à mesure que l'on avance leur nombre diminue; au moyen âge ils sont encore nombreux. On sait quel rôle leur font jouer dans l'histoire les intéressantes études rétrospectives de Parrot et de Porak, et quelle immortalité leur ont donnée Velasquez (Musée du Prado à Madrid), Tiepolo et Véronèse.

Aujourd'hui ils sont plus rares, on les montre dans les sociétés savantes, peu de cas échappent à l'intérêt qu'a suscité leur étude; et pourtant, leurs observations se comptent.

Cette rareté croissante, à mesure que nous nous éloignons davantage de l'époque où ils peuplaient l'Europe et le monde, alors que le rachitisme et les autres causes du nanisme sont aussi fréquents qu'autrefois, que le nombre des autres nains n'a guère varié, n'est-elle pas une preuve de plus de la filiation que nous cherchons à établir?

Pour toutes ces raisons on peut inverser la formule, dire : Pygmées certains achondroplases d'aujourd'hui, au lieu de dire achondroplases les Pygmées d'autrefois, et légitimement conclure à l'existence d'une variété spéciale d'achondroplasie, qui ne fait pas sa preuve par la pathologie, qui n'est qu'un retour ancestral au type Pygmée primitif.

C'est ce type, croyons-nous, qui correspond à la dystrophie primitive du cartilage de conjugaison de Parrot, ou plutôt à la chondrodystrophie congénitale de Bück [1], véritable insuffisance chondroplasique.

Dans ces cas, nativement le cartilage produit peu; il y a non pas achondroplasie, mais « oligochondroplasie ».

Le cartilage est peu productif et comme, ainsi que le fait a été récemment établi, d'une façon définitive, par Godin [2], l'avant-bras et la jambe sont des longueurs dont le développement est plus actif que celui du bras et de la cuisse, il arrive que l'ostéogénèse est plus abondante au niveau des segments mésomélique des membres, et la

1. *Belgique médicale*, 1900, p. 737.
2. Godin, *Recherches sur la croissance des différentes parties du corps*, Paris, Maloine, 1903.

micromélie surtout rhizomélique, chez l'adulte seulement d'ailleurs, car chez le fœtus ce caractère n'a pas eu le temps de se constituer encore.

La pathologie est capable, d'autre part, de réaliser un syndrome clinique à peu près analogue, et cela de deux façons :

1° Par une infection épuisant son action dans les premiers mois de la vie intra-utérine, et stérilisant, plus ou moins, les noyaux cartilagineux, en faisant du tissu de sclérose qui les étouffe.

L'os produit alors est ramolli, se ploie sans se briser au point où le ramollissement est le plus grand, c'est-à-dire dans la région juxta-épiphysaire, d'où les courbures, angulaires, brusques, caractéristiques, et bien différentes de celles du rachitisme. Si l'infection est forte, elle réalise d'autres troubles, et on a le tableau des fœtus mort-nés, avec des lésions cutanées et viscérales.

2° Par une intoxication qui peut être d'origine maternelle ou d'origine fœtale : hérédo-intoxication (alcoolisme, syphilis ou autre), auto-intoxication, par insuffisance glandulaire fœtale. Cette dernière n'est certainement pas d'origine thyroïdienne. Le corps thyroïde agit incontestablement sur la croissance [1], mais le nanisme thyroïdien est tout différent du nanisme achondroplasique [2]. Peut-être s'agit-il de lésion testiculaire. Au rebours du gigantisme, avec lequel elle est en relation manifeste dans certains cas, par insuffisance, la glande testiculaire pourrait par excès ou viciations produire un arrêt de croissance. En faveur de cette hypothèse, nous citerons des expériences en cours au laboratoire de la Clinique chirurgicale, sous la direction de M. Dor, desquelles il résulte que l'injection de spermine produit un arrêt de croissance chez le lapin et le cobaye.

Sans insister davantage aujourd'hui sur ce point, il est une dernière question que nous voulons soulever, c'est le moyen de différencier entre eux les deux grands types que nous venons d'individualiser. Comment reconnaître l'achondroplasie, simple retour atavique, olichondroplasie congénitale, de l'achondroplasie pathologique? La question est évidemment délicate à trancher. Sans insister sur l'habitus extérieur, les malformations concomitantes, les reliquats d'infection, l'existence de courbures angulaires, il nous semble que la radiographie peut être ici d'un grand secours. Jusqu'à présent l'examen des radiogrammes a montré deux variétés de faits dans l'achondroplasie : parfois il y a soudure complète de

1. Voir : Thèses, de Danis, de Chapellier, Lyon, 1897.
2. Voyez Apert, *Soc. de Biologie*, 5 février 1902.

l'épiphyse à la diaphyse comme chez nos deux sujets, tantôt, au contraire, cette soudure ne se fait pas. Anatole, « quoique ayant dépassé la quarantaine », n'avait pas ses épiphyses soudées[1].

Dans le premier cas l'ossification a été régulière, elle a eu lieu dans les délais ordinaires, mais le cartilage étant improductif, la soudure épiphyso-diaphysaire s'est produite sans que la croissance ait été suffisante. C'est le cas de l'achondroplasie, retour atavique.

Dans le second ordre de faits, une cause pathologique disparue, ou encore agissante a dévié de leur processus normal les cellules cartilagineuses, qui ne sont plus capables d'édifier assez d'os pour que la soudure se fasse. L'os grandirait encore si une réaction, en sens inverse, venait rendre au cartilage son pouvoir ostéogénique perdu. C'est à ces cas, dans lesquels l'opothérapie rendra, peut-être, des services un jour, que répond l'achondroplasie-maladie.

En résumé, il existerait, ainsi que nous le disions, à la fin de notre communication à l'Académie de médecine (*loc. cit.*) deux variétés d'achondroplasie : l'une, *physiologique*, *héréditaire*, *ethnique*, l'autre, *pathologique*.

Les fameux Nains ou Pygmées d'autrefois ont donc encore aujourd'hui quelques représentants.

1. P. Marie, *Presse médicale*, 1900.

(Travail de la clinique chirurgicale du Prof. Terrier).

DE L'ŒSOPHAGO-GASTROSTOMIE TRANSDIAPHRAGMATIQUE

OPÉRATION DE BIONDI

Par A. GOSSET

Agrégé,
Chirurgien des hôpitaux de Paris.

Depuis 1888, époque à laquelle le chirurgien russe Ivan I. Nassilov[1] eut le premier l'idée de pénétrer dans le médiastin postérieur pour aborder l'œsophage thoracique, la chirurgie médiastinale n'a pas cessé de progresser. Beaucoup reste cependant à faire dans cette voie et c'est pourquoi, nous appuyant seulement sur des recherches cadavériques et expérimentales, nous venons aujourd'hui proposer une intervention que nous avions d'abord considérée comme tout à fait nouvelle : *l'œsophago-gastrostomie transdiaphragmatique.*

L'historique de cette question si importante « des interventions chirurgicales sur le médiastin postérieur et les organes y contenus » se trouve parfaitement exposé dans un excellent article du Dr P. Iv. Stoyanov[2], paru il y a quatre ans dans la *Revue de chirurgie*. On y relèvera les noms de tous ceux qui dans cette période de dix ans (1890-1900) se sont occupés de ce sujet. Après Nassilov — et il est juste en effet de donner le nom d'*opération de Nassilov* à l'ouverture du médiastin avec œsophagotomie — viennent Quénu et Harmann[3], Obalinski[4], Potarca[5], Milton[6], Kocher[7]. Jusqu'à présent

1. Ivan I. Nassilov, Œsophagotomia et resectio œsophagi endothoracica; *Vratch*, Pétersbourg, 1888, n° 25, vol. IX, p. 481-482.
2. P.-Iv. Stoyanov, Les interventions chirurgicales sur le médiastin postérieur et les organes y contenus; *Rev. de Chir.*, Paris, 1899, t. XIX, p. 388-404.
3. Quénu et Hartmann, Des voies de pénétration chirurgicale dans le médiastin postérieur; *Bull. et M. Soc. Ch.*, Paris, 1891, p. 82-86.
4. Obalinski, Beitrag zur operativen Behandlung der Phlegmonen des hinteren Brustfellraumes; *Wiener kl. Woch*, 1896, n° 50.
5. Potarca, Thèse Bucarest, 1893.
6. Milton, Mediastinal surgery, *Lancet*, London, 1897, p. 872-875.
7. Kocher, *Chirurgische Operationslehre*, 1897, p. 155-156.

il ne s'est agi que d'interventions pour lésions suppurées. C'est Rehn[1] qui le premier en 1898, dix ans après le travail de Nassilov, intervint par le médastin postérieur non plus pour des lésions de suppuration, mais pour un cancer de l'œsophage et une seconde fois pour un rétrécissement. Après les deux cas de Rehn, nous avons le cas de Forgue[2], le cas de Llobet[3] et les deux cas de J.-L. Faure[4], ce qui, sauf erreur, porte à six le nombre des interventions pratiquées sur l'homme vivant pour atteindre l'œsophage thoracique cancéreux, rétréci ou contenant un corps étranger.

Signalons encore l'important travail expérimental de Lévy[5] paru en 1898 : « Les interventions et les résections sur le tube digestif supérieur ».

Dans la plupart de ces mémoires et au cours de ces différentes interventions, la préoccupation dominante du chirurgien, c'est la plèvre, c'est la crainte du pneumothorax. Doit-on procéder par décollement de la séreuse, évitant ainsi le pneumothorax, mais au prix d'un champ d'action bien restreint? ou faut-il délibérément donner la préférence à la large voie transpleurale, en faisant bon marché du pneumothorax.

La voie transpleurale gagne peu à peu du terrain, surtout depuis qu'on sait mieux graduer l'entrée de l'air dans la plèvre[6]. La peur de la plèvre passera dans quelques années à l'état de souvenir; elle ira rejoindre la peur du péritoine qui, elle aussi, mais pour des raisons d'un autre ordre, a si longtemps hanté l'esprit des chirurgiens. Des opérateurs dont la compétence en chirurgie pulmonaire est incontestable, l'ont dit depuis déjà longtemps et dès 1895 Llobet[7] (de Buenos-Aires) n'a pas craint d'écrire : « Depuis longtemps j'étais préoccupé par l'idée d'opérer à *ciel ouvert* dans l'intérieur de la cavité thoracique, et les craintes relatives aux accidents immédiats dans les interventions de ce genre me paraissent un peu exagérées par les auteurs. Pendant neuf ans de pratique chirurgicale je n'ai

1. Rehn, *Centr. f. Ch.*, 1898, n° 26, p. 90-93.
2. Forgue, XIIe Congrès de l'Assoc. fr. de Ch., Paris, 1898, p. 220.
3. Llobet, L'opération de Nassilov; *Rev. de Ch.*, Paris, 1900, t. XXII, p. 674-677.
4. J.-L. Faure, Cancer de la portion thoracique de l'œsophage. Extirpation du néoplasme par la voie médiastinale postérieure droite, combinée à une incision cervicale. Mort. Rapport par A. Demoulin; *Bull. et M. Soc. Ch.*, Paris, 1903, t. XXIX, n° 4, p. 122.
5. Levy, *Arch. f. Klin. Chirurgie*, 1898, Berlin, t. I, p. 839-892.
6. Terrier, *Progrès médical*, Paris, 1896, p. 265-270. — H. Delagénière (du Mans), Du pneumothorax chirurgical; ses dangers et sa valeur au point de vue de la chirurgie pleuro-pulmonaire d'après dix observations, *Arch. provinciales de Ch.*, Paris, 1er décembre 1901, p. 709.
7. Llobet, Thoracotomie et thoracoplastie; *Revue de Chirurgie*, Paris, 1895, t. XV, p. 242-245.

jamais vu d'accidents graves suivre une pleurotomie avec entrée franche de l'air ». Et plus loin : « cette entrée de l'air n'a pas de conséquences très graves, comme le démontrent les faits publiés par de nombreux chirurgiens, et celui que je publie aujourd'hui ».

Aussi est-ce la voie transpleurale que nous avons suivie de propos délibéré dans nos recherches cadavériques et expérimentales. C'est à elle que nous donnons nettement la préférence.

Mais le plus difficile n'est pas d'aborder l'œsophage thoracique, c'est de pouvoir logiquement traiter les lésions en cause, néoplasiques ou cicatricielles, les seules que nous ayons ici en vue.

Rectiligne ou peu s'en faut, fixé dans sa position, l'œsophage ne peut être ni largement réséqué, ni amené facilement au dehors pour être abouché à la peau.

Pourquoi dans ces conditions — le cas d'une lésion très limitée étant excepté — ne pas tenter pour l'œsophage ce qui se fait depuis longtemps pour l'estomac ou l'intestin, c'est-à-dire une anastomose? Pourquoi ne pas faire dans le cas de rétrécissement de la partie inférieure de l'œsophage ou du cardia une anastomose œsophago-gastrique? Il y a bien un obstacle, le plan diaphragmatique. Mais qui empêche d'effondrer ce plan musculaire, d'attirer à travers cette brèche une portion de la grosse tubérosité de l'estomac et finalement d'établir une anastomose entre la portion d'œsophage située au-dessus du point rétréci et cette partie d'estomac ainsi attirée jusque dans le thorax. On aurait ainsi réalisé par voie transpleurale, une *œsophago-gastrostomie transdiaphragmatique*.

C'est ce que nous avons fait sur le cadavre, c'est ce que nous avons exécuté avec succès sur le chien.

Ce que nous connaissions des interventions transpleurales pour plaie du diaphragme n'était pas pour nous faire rejeter la voie transdiaphragmatique, bien au contraire [1].

Nous savions que l'intervention transpleurale proposée par Permann [2] (de Stockholm) pour les hernies du diaphragme et exécutée par Postempsky [3] (de Rome) pour les plaies récentes, était chose admise à l'heure actuelle et que Lenormant avait pu réunir dans son travail 23 opérations, avec 3 morts seulement, toutes pratiquées à travers

1. Lire à ce sujet le travail documenté de notre ami Ch. Lenormant, Du traitement opératoire des plaies du diaphragme; *Revue de Chirurgie*, Paris, 1903, t. XVII, p. 617-640.

2. Permann, *Arsberätelse fran Sabbatsbergs Sjukhus*, Stockholm, 1887, p. 264.

3. Postempsky, Nuovo processo operativo per la riduriam cruenta delle ernie diaframmatiche da trauma et per la sutura delle ferte del diaframma; *Bulletino della reale Academia medica di Roma*, 1889, anno XV, p. 191, et Sutura del diaframma per ernia traumatica epiploica; *id.*, 1890, anno XVI, p. 433.

la plèvre. Les faits montrent que la suture du diaphragme s'exécute sans difficulté et que les mouvements du muscle ne causent qu'une gêne relative.

Non seulement on a pu facilement par voie transpleurale suturer la plaie diaphragmatique, mais on a encore pu, par la brèche, explorer l'étage supérieur de l'abdomen et même traiter par cette voie une lésion viscérale. Lenormant rapporte 3 cas de suture de l'estomac et 4 cas de suture du foie par voie transpleurale.

Dans ces conditions nous étions autorisé à chercher à réaliser par la combinaison des deux voies transpleurale et transdiaphragmatique, une anastomose œsophago-gastrique.

Nous avons fait deux sortes de recherches : des recherches cadavériques, des recherches expérimentales.

A. Recherches cadavériques. — Nous avons, telle qu'elle est représentée par temps successifs dans les 10 dessins annexés à ce travail, exécuté l'opération sur 3 cadavres. Sur un quatrième sujet, la plèvre était absolument adhérente au poumon, il y avait une sorte de fusion des organes du médiastin par suite de lésions tuberculeuses et l'opération fut impossible. C'est là une contre-indication dont il faudra tenir compte. Sur les 3 autres sujets, l'opération fut presque aussi facilement exécutée qu'une simple gastro-entérostomie.

Position du sujet. — Le sujet est couché sur le côté droit, et un coussin dur est glissé dans l'intervalle costo-iliaque; le membre inférieur droit est allongé, le gauche fléchi et le bras gauche fortement relevé.

1er temps. — Tracé d'un large volet thoracique gauche en forme d'U, à la base supérieure; la branche postérieure de l'U chemine parallèlement à la crête des apophyses épineuses à quatre travers de doigt en dehors d'elle; la branche antérieure suit la ligne mamelonnaire. Le sommet de l'U répond au neuvième espace intercostal. Quant à la base, elle est plus ou moins haut, suivant les besoins. Un volet comprenant 4 ou 5 côtes est largement suffisant.

On coupe à fond jusqu'aux côtes et on met celles-ci à nu en avant et en arrière. Le volet sera relevé en un seul plan comprenant à la fois les parties molles, les côtes et la plèvre pariétale. Mais pour éviter une entrée trop brusque de l'air dans le thorax, on aura soin avant la section des côtes, de couper couche par couche au niveau de l'espace qui correspond au sommet de l'U, d'abord les muscles intercostaux, puis prudemment le feuillet pariétal et de ne laisser pénétrer l'air qu'en graduant pour ainsi dire son entrée.

Une fois le pneumothorax établi — et après quelques instants

d'attente, si besoin est — on coupera rapidement les côtes en avant et en arrière, dans la direction occupée par les deux branches verticales de l'U, et on relèvera en totalité, fortement vers le haut, tout

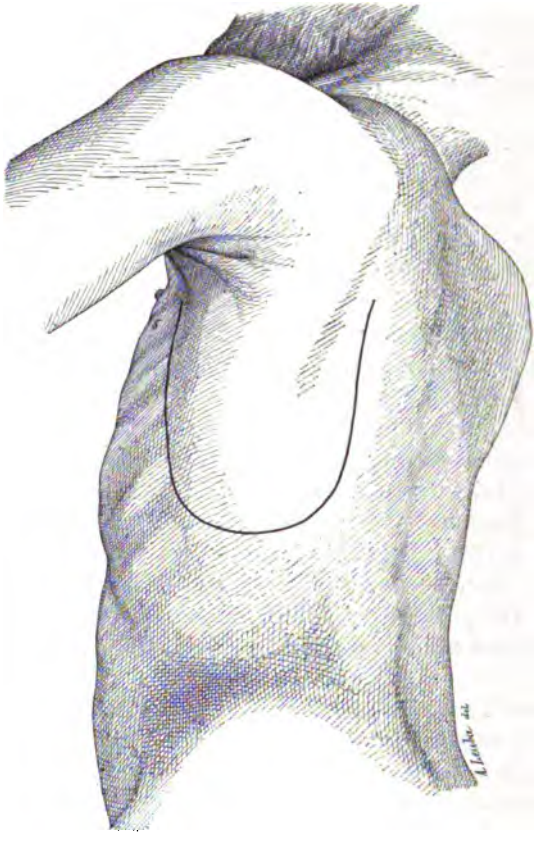

Fig. 1. — Tracé du volet thoracique.

le volet ainsi formé. Il pivotera ainsi autour de sa base comme autour d'une sorte de charnière et une forte pince de Richelot servira à le rétracter en haut le plus possible. Une compresse de toile le recouvrira et le maintiendra pendant toute la durée de l'opération.

2e temps. — Limitation du champ opératoire. — Il faut procéder dans le thorax exactement comme on a coutume de le faire au cours des opérations abdominales, c'est-à-dire constituer autour de la région où l'on se propose de manœuvrer une barrière de compresses asep-

tiques. Ces compresses permettront d'opérer en foyer limité, ce qui a une importance capitale au point de vue de l'infection; en outre elles limiteront, si l'on peut ainsi parler, le pneumothorax, ou en tout cas elles isoleront toute la partie supérieure de la cavité pleurale et le poumon qui y est contenu; elles empêcheront les mouvements désordonnés de celui-ci, elles permettront aussi une respiration

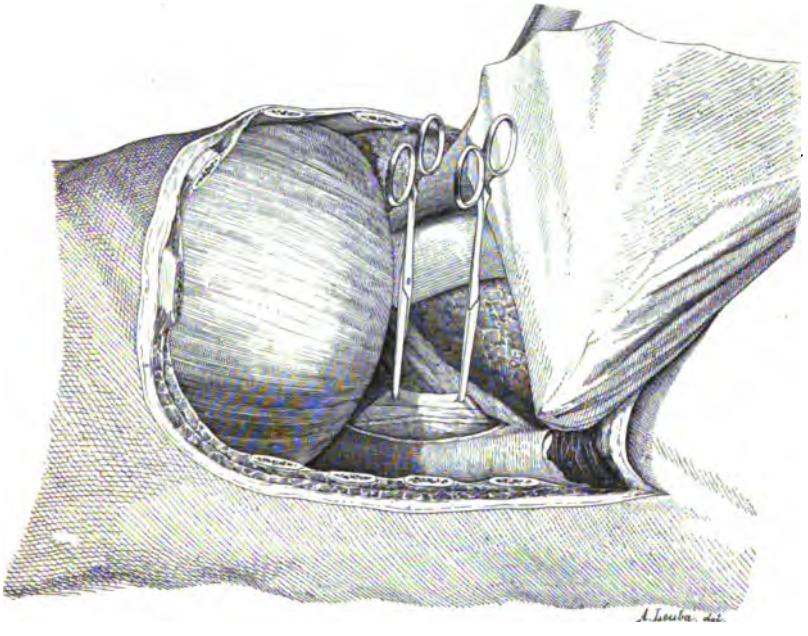

Fig. 2. — La plèvre pariétale a été incisée et l'œsophage est fortement attiré en avant.

plus régulière. Et chez le chien chloroformé, on est frappé de la différence du rythme respiratoire, suivant qu'on a ou non établi une barrière de compresses.

3e temps. — Découverte et exploration de la partie inférieure de l'œsophage. — Cette découverte est facile. En arrière on sent les battements de l'aorte et immédiatement en avant, après incision du feuillet pariétal de la plèvre, on arrive sur l'œsophage que le toucher du reste permet bien souvent de reconnaître. Dans les cas pathologiques, la lésion elle-même et la portion dilatée située au-dessus rendent la chose encore plus facile. Je suppose que l'on se décide pour une anastomose entre l'œsophage et l'estomac. Jusqu'à quelle hauteur est-il possible d'attirer la grosse tubérosité pour l'anastomoser avec le conduit œsophagien? Sur le cadavre on peut établir cette anastomose, sans tiraillement nuisible, jusqu'à une

hauteur de 8 centimètres au-dessus du cardia. Sur l'animal vivant, nous avons pu facilement attirer un cône gastrique long de 12 centimètres. On peut donc dire que toute lésion siégeant sur les 8 derniers centimètres de l'œsophage, ou à plus forte raison sur le cardia, est justiciable de l'opération que nous proposons. Sur nos dessins l'estomac eût pu être plus fortement attiré dans le thorax et le cône gastrique eût pu être figuré plus étendu, donc l'anastomose eût pu être établie un peu plus haut. C'est ce que nous avons fait sur le chien.

Une fois l'anastomose décidée, il faut libérer le segment d'œsophage sus-jacent à la lésion. Pour cela (Voir fig. 2 et 3) deux pinces

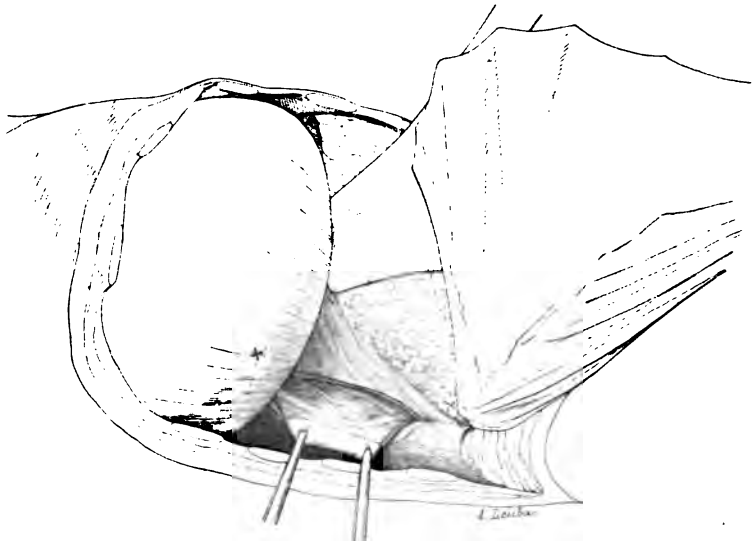

Fig. 3. — L'œsophage est basculé, de façon à permettre l'isolement des filets nerveux. Le signe + indique l'endroit où portera l'incision diaphragmatique.

de Kocher le saisissent et l'attirent fortement; avec la sonde cannelée on libère à droite et à gauche les pneumogastriques, ce qui est facile car les filets nerveux sont compris dans une toile cellulaire qui se laisse facilement décoller et l'œsophage est ainsi préparé. Il reste à attirer l'estomac, après ouverture du diaphrame.

4e temps. — Ouverture du diaphragme. — La figure 3 porte sur la voûte diaphragmatique, en plein centre phrénique, un signe + indiquant le point qui nous a paru le plus favorable pour établir la brèche diaphragmatique. Pour être assuré de tomber exactement sur la grosse tubérosité, il faut, par le palper de la convexité du diaphragme, sentir en dehors la résistance de la rate, en dedans la résistance du foie,

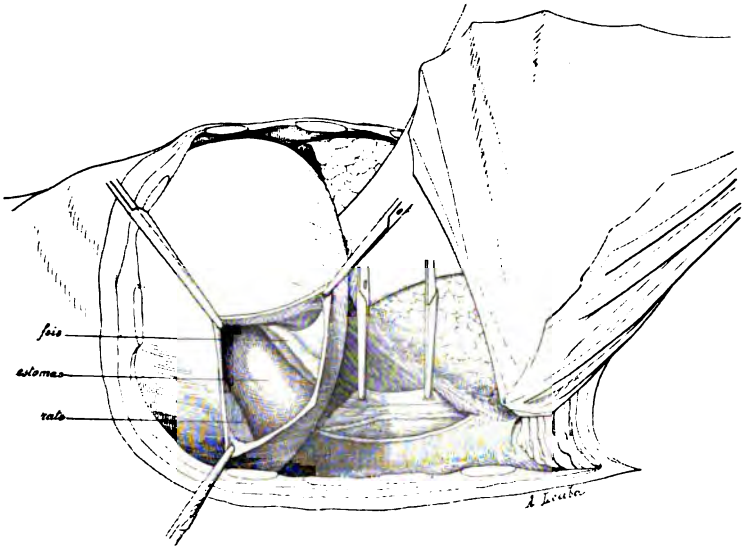

Fig. 4. — Le diaphragme a été incisé. Immédiatement se présente la grosse tubérosité de l'estomac, flanquée du foie et de la rate.

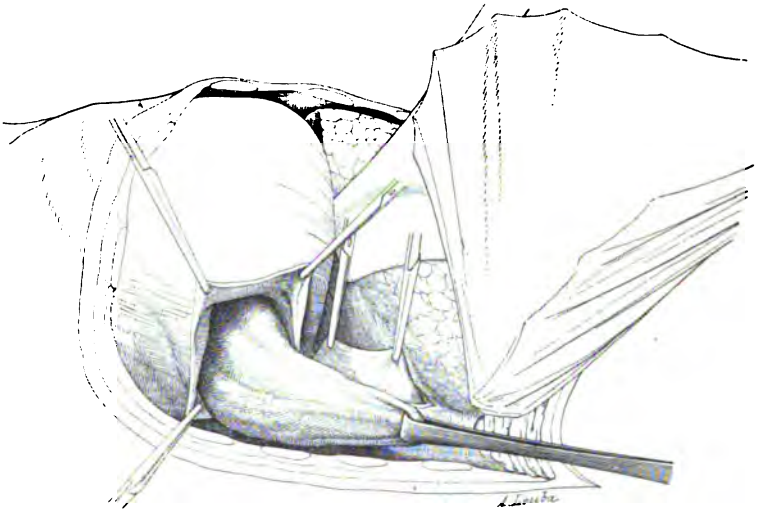

Fig. 5. — L'estomac est fortement attiré à travers la brèche diaphragmatique.

ce qui est facile. En incisant entre les deux, dans le sens antéro-postérieur, sur une longueur de 2 à 3 centimètres, on tombe forcément sur la grosse tubérosité de l'estomac (Voir fig. 4). On la saisit avec un clamp et on l'attire progressivement, le plus qu'on peut, vers le thorax. On attire ainsi un cône gastrique long de 10 centimètres environ, dont la base correspond à l'ouverture du diaphragme. Il

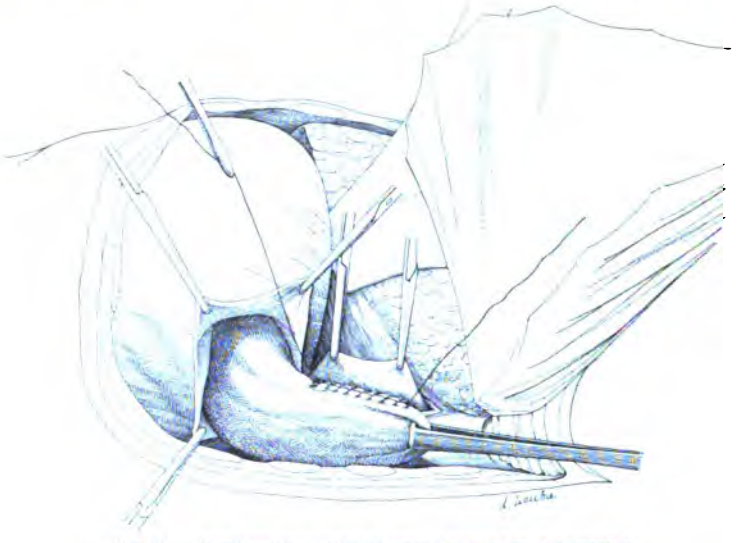

Fig. 6. — Demi-surjet postérieur entre l'œsophage et l'estomac.

est *capital* — et nos dessins ont le tort de ne pas le montrer de suite — de suturer immédiatement, *avant toute anastomose*, l'estomac à tout le pourtour de l'ouverture diaphragmatique. Si l'on ajournait cette suture comme dernier temps de l'opération, elle serait beaucoup plus difficile à exécuter. Il existe en outre, dans cette façon de faire, un autre avantage : c'est que la cavité abdominale se trouve ainsi refermée et le reste de l'opération s'achève exclusivement dans le thorax.

5e temps. — Anastomose. — On peut alors faire soit une anastomose latérale, en profitant de la dilatation œsophagienne sus-jacente au rétrécissement, soit une anastomose par implantation du bout supérieur de l'œsophage, sur le sommet du cône gastrique. Nous nous proposons de revenir sur ce point dans un travail ultérieur en étudiant ce qu'on peut appeler l'exclusion du cardia. Ici nous ne décrirons que l'anastomose latérale.

Nous avons établi cette anastomose latérale œsophago-gastrique, en suivant exactement la technique employée par nos maîtres,

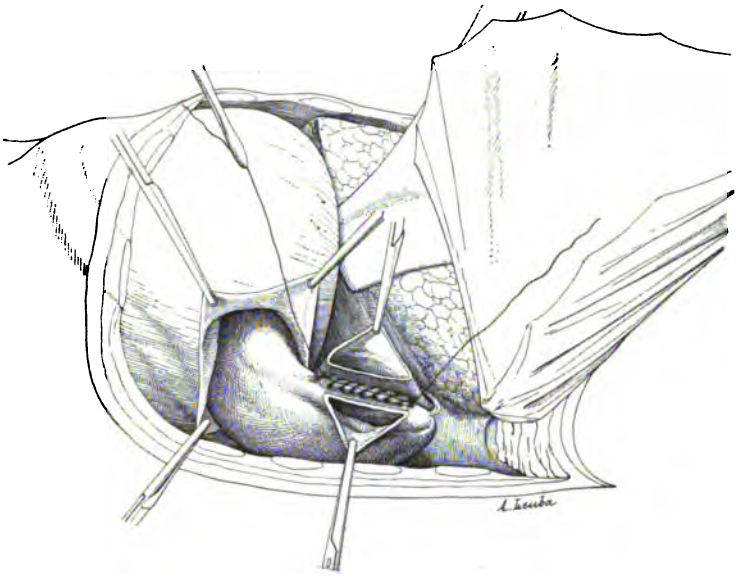

Fig. 7. — Ouverture de l'œsophage et de l'estomac.

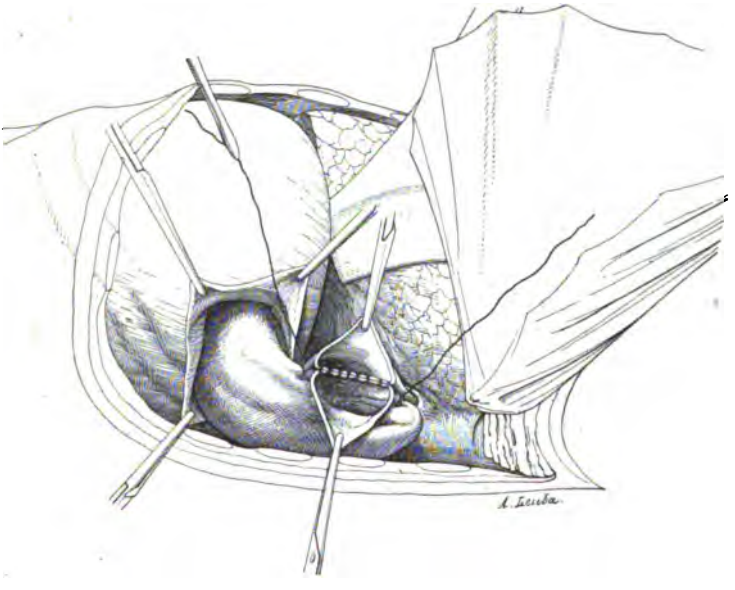

Fig. 8. — Suture des deux orifices.

M. Terrier et M. Hartmann, pour toute anastomose entre deux organes creux quels qu'ils soient : deux surjets à la soie fine, l'un profond, total, unissant et hémostatique — l'autre superficiel, non perforant, servant à enfouir le premier (Voir fig. 6, 7, 8 et 9).

Pour compléter l'opération et éviter toute coudure ou tout tiraille-

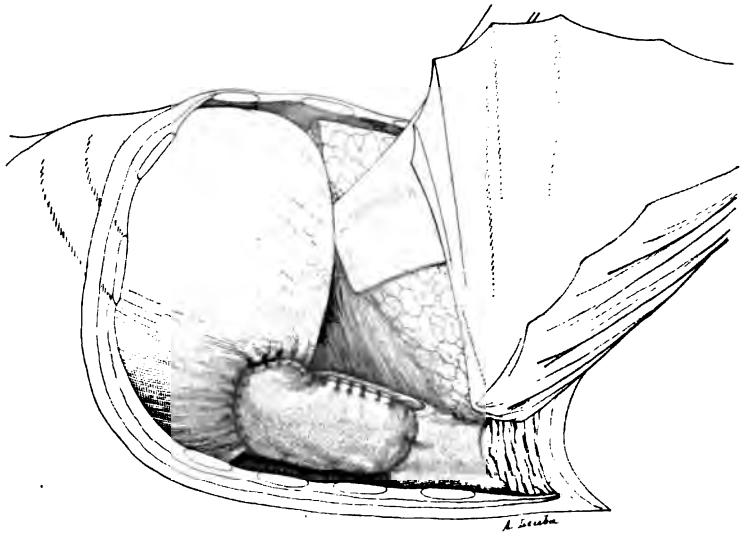

Fig. 9. — Opération terminée.

ment, il est indispensable, comme l'indique la figure 9, de fixer par quelques points le cône gastrique à la plèvre pariétale. Et même si l'on veut, on peut profiter (fig. 10) des lambeaux de plèvre pour les ramener par-dessus les sutures, les y fixer et enfouir ainsi l'anastomose.

Suivant la façon dont l'opération aura été conduite, on fera ou non un drainage de la plèvre. Si l'on ne draine pas, on fera après hémostase des rameaux intercostaux, une suture soignée des muscles et de la peau et on pratiquera la ponction aspiratrice pour enlever l'air de la plèvre et faire disparaître le pneumothorax.

B. Recherches expérimentales. — Telle est l'opération que nous avons répétée trois fois sur le cadavre, et cela avec une facilité relative. Elle demande *sur le cadavre* de 35 à 45 minutes.

Mais nous avons voulu l'exécuter sur l'animal vivant, sur un chien. Ce chien a été opéré par moi dans le laboratoire de la Clinique chirurgicale du Professeur Terrier le 28 novembre 1903, avec l'aide de

mon ami Proust et de M. Pietkiewicz, externe du service, qui a bien voulu se charger de la tâche délicate de l'anesthésie.

Après injection sous-cutanée d'atropo-morphine, l'animal a été anesthésié au chloroforme, un large volet thoracique gauche a été tracé, puis 4 côtes complètement enlevées sur une longueur de

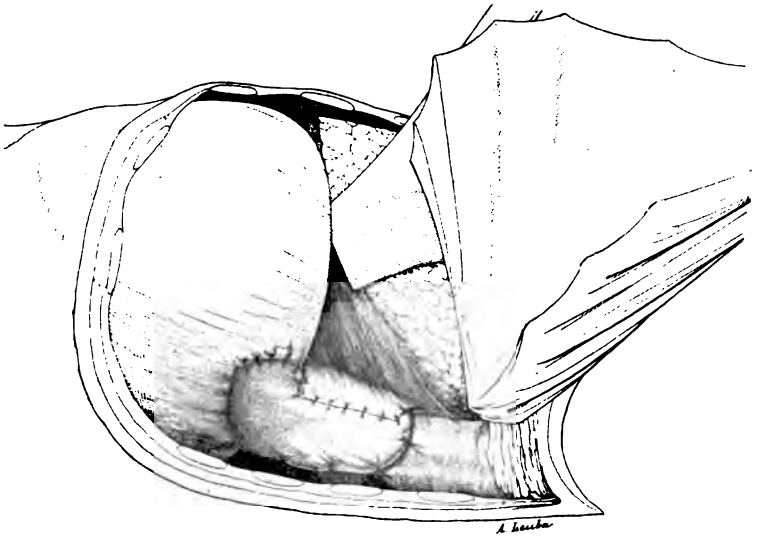

Fig. 10. — Remarquer sur cette figure le soin avec lequel on a cherché à fixer de tous côtés le cône gastrique pour éviter les tiraillements et surtout la hernie diaphragmatique.

8 centimètres. Le pneumothorax a été assez bien supporté, grâce surtout à la barrière de compresses dont nous avons parlé plus haut, et j'ai pu très méthodiquement, en suivant exactement la technique exposée sur les dix dessins annexés à ce travail, établir une anastomose latérale œsophago-gastrique. J'ai eu seulement le tort de ne pas suturer dès le début de l'opération la base du cône gastrique au pourtour de l'ouverture diaphragmatique et ce temps a été ainsi rendu un peu plus délicat. Il est préférable, je le répète, de le faire dès le début.

Actuellement, quarante-huit jours après l'opération, le chien conservé au laboratoire de la clinique se porte très bien ; il a engraissé de 600 grammes. Je me propose de le sacrifier seulement dans quelque temps : la relation de l'autopsie sera publiée.

Nous avons entrepris ces recherches cadavériques au mois de mars de cette année et à la fin du mois de septembre, nous avons exécuté avec succès cette anastomose sur le chien.

Notre article était complètement rédigé lorsque nous avons trouvé dans un travail important du Dr William Levy (Versuche über die Resection der Speiseröhre, *Arch. f. kl. Chirurgie*, 1898, t. I, p. 839-892) l'indication d'une communication faite en 1895 par Biondi, au sujet d'une anastomose œsophago-gastrique à travers une brèche diaphragmatique. W. Levy donne deux indications, Biondi, Congresso chirurgico italiano, 1895 et *Il Policlinico*, nov. 1895, n° 52. La seconde indication n'est pas exacte, ce n'est pas dans *Il Policlinico*, c'est dans le supplément : *Supplemento al Policlinico* n° 52, p. 964, qu'a été donné le compte rendu de la communication de Biondi. Je n'ai pu avoir, à la bibliothèque de la Faculté de Médecine, ni le Congrès italien de 1895, qui n'y a jamais été, ni *Supplemento al Policlinico*. Mais je me suis fait envoyer de Rome ce Supplément et en voici la traduction exacte : « Biondi a anastomosé l'extrémité inférieure de l'œsophage et le fond de l'estomac à travers un orifice du diaphragme.

« Technique : incision paravertébrale, résection de 2 à 3 côtes. Après incision du diaphragme, le fond de l'estomac fait hernie : suture de l'estomac à l'orifice diaphragmatique. Après avoir isolé le cardia, et sectionné l'œsophage, le bout supérieur est fixé à l'estomac et le cardia est fermé. Les dangers sont graves, à cause des mouvements du diaphragme. Aussi Biondi chercha à placer le tractus anastomosé en dehors de la paroi thoracique, pour éviter l'épanchement dans la plèvre. — Dans quelques cas, il a réussi, mais il se garderait bien d'appliquer ce procédé chez l'homme. Cependant, il y a des cas de cancers œsophagiens très bas situés pour lesquels on pourrait appliquer l'œsophago-gastrostomie.

« Ceci fait observer que l'application du procédé est encore plus restreinte que ne le croit son inventeur, parce que, dans le cas de sténose œsophagienne, il faudrait faire la résection et ensuite le moignon œsophagien serait trop court pour pouvoir être anastomosé avec le fond de l'estomac.

« Postempski est d'avis qu'il y a des opératiens qu'on ne doit pas essayer, même chez les animaux, parce que l'insuccès est certain et que l'application ne pourra jamais être faite chez l'homme. S'il s'agit de sténose cancéreuse, il ne faut pas parler d'opération ; si c'est une sténose cicatricielle, il y a d'autres moyens curatifs.

« Biondi avait fait les plus grandes réserves. Il regrette qu'on ne laisse pas à l'expérimentateur toute sa liberté. Il n'a voulu faire qu'une tentative expérimentale, sans chercher à lui donner aucune importance pour son application à l'homme. »

C'est donc à Biondi que revient incontestablement, malgré toutes les réserves qu'il formule, l'idée de l'opération que nous avons nous-même étudiée.

Depuis 1895, les progrès de la voie transpleurale, les succès des interventions transdiaphragmatiques doivent faire reviser le jugement porté sur cette opération. L'avenir montrera ce qu'on peut en attendre.

Biondi appelle son opération *œsophago-gastrostomie intrathoracique*; nous préférons dire *œsophago-gastrostomie transdiaphragmatique*.

Conclusions.

Aujourd'hui que la voie transpleurale est mieux connue, que la voie transdiaphragmatique a été souvent employée pour des plaies ou des hernies du diaphragme, il ne paraît pas déraisonnable de proposer, à nouveau, pour les rétrécissements néoplasiques cicatriciels ou de la partie inférieure de l'œsophage et du cardia, l'*œsophago-gastrostomie transdiaphragmatique*. Ce qui reste à élucider, ce n'est plus le danger de la voie pleurale; ce n'est pas non plus la difficulté de passer à travers le diaphragme. Ce sont les nouvelles conditions ainsi réalisées dans le jeu des organes thoraciques et abdominaux. Quelles seront les conséquences de la pression abdominale, en regard de l'aspiration thoracique?

On peut encore réaliser par cette voie un nouveau procédé de gastrectomie totale. En étendant la brèche diaphragmatique jusqu'au cardia, nous avons pu sur le cadavre dégager complètement la partie inférieure de l'œsophage de son anneau musculaire et, travaillant sur la voûte, et non plus au-dessous d'elle, le temps terminal de suture de l'œsophage et de l'intestin se trouve ainsi simplifié. L'opération comprend deux temps : un premier temps abdominal, dans lequel on dégage le pylore; on libère les attaches de l'estomac et on amorce une gastro-entérostomie en Y; puis, dans le deuxième temps, thoracique, on libère le cardia, on enlève l'estomac et on termine par une anastomose bout à bout, entre l'œsophage et le bout inférieur du jéjunum. On a ainsi exécuté par voie abdomino-thoracique une gastrectomie totale avec œsophago-entérostomie en Y.

En somme, par voie transdiaphragmatique, on peut expérimentalement réaliser trois opérations :

a. L'anastomose latérale entre l'œsophage et l'estomac, ou *œsophago-gastrostomie transdiaphragmatique*.

b. L'anastomose par implantation du bout supérieur de l'œsophage sur la grosse tubérosité, ou *exclusion du cardia*.

c. La gastrectomie totale, par voie abdomino-thoracique, avec œsophago-entérostomie en Y.

Reste à déterminer ce que ces recherches expérimentales peuvent contenir d'applicable à la chirurgie.

LA
LUXATION CONGÉNITALE DE LA HANCHE

RÉFUTATION DES THÉORIES PATHOGÉNIQUES

DISCUSSION DES TRAITEMENTS ACTUELS

(ÉTUDE CRITIQUE ET EXPÉRIMENTALE)

Par M. P. LE DAMANY,
Professeur à l'École de Médecine de Rennes.

La luxation congénitale de la hanche, celle du moins dont les chirurgiens et les orthopédistes cherchent la guérison, est une infirmité spéciale à l'espèce humaine. Au risque d'exciter l'étonnement et l'incrédulité, hasardons-nous à dire qu'elle est, au point de vue philosophique, l'un des dangers auxquels l'homme est exposé par certaines de ses particularités anatomiques et physiologiques. Son énorme cerveau, son mode de station bipède, lui donnent une immense supériorité sur tous les êtres inanimés ou vivants. Mais sa grandeur n'est pas sans péril, la luxation congénitale en est une preuve.

De cette infirmité, nombreuses sont les interprétations pathogéniques proposées jusqu'à ce jour; il en est toujours ainsi quand un problème obscur excite la sagacité des chercheurs. Nous n'en acceptons aucune. Mais l'importance des savants qui les ont émises, le succès dont elles ont joui à telle ou telle époque, les défenseurs que celle-ci ou celle-là possèdent encore, les arguments mêmes sur lesquels elles s'appuient, nous obligent à en faire une étude critique. Avant de proposer une pathogénie nouvelle, il est bon, autant que possible, de réfuter celles qui, antérieurement élaborées, ne sont pas purement imaginatives, et sont, par suite, réfutables.

Certains chirurgiens considèrent le traitement des luxations congénitales comme déjà voisin de la perfection. Malgré l'ignorance où ils sont des causes et du mécanisme de cette malformation, leur opinion pourrait, à la rigueur, être fondée. Mais toute thérapeutique

qui n'a pas pour base la connaissance intime d'une lésion risque fort d'omettre le point capital du traitement et de le rendre ainsi dangereux ou inutile, ou, tout au moins, long, pénible et incertain.

Les traitements de la luxation congénitale de la hanche n'échappent pas à ces reproches, nous l'avons pensé du moins.

Dans ce mémoire, nous allons donc faire la critique des théories et des traitements nantis, soit naguère, soit actuellement, de la confiance des chirurgiens. Notre travail sera facilité par nos devanciers, car chacun, avant de proposer sa théorie ou sa méthode, a, comme nous, pris la peine de discuter celles de ses prédécesseurs. Il en est même qui ont changé leur fusil d'épaule : d'opérateurs hardis ils sont devenus orthopédistes fervents.

I. — Réfutation des théories pathogéniques émises jusqu'à ce jour.

Ces théories sont si nombreuses et si diverses qu'il serait bien long de les discuter toutes. Beaucoup, d'ailleurs, n'ont jamais été considérées comme susceptibles d'être sérieusement défendues. Lorenz, dans son livre [1], Delanglade, dans sa thèse (Paris, 1896) [2], les ont soigneusement étudiées et ont exposé les raisons qui plaident pour ou contre telle ou telle. Nous adoptons la plupart de leurs arguments contre celles qu'ils combattent, mais nous aurons à réfuter les raisons dont Delanglade se sert pour étayer celle de son maître, le professeur O. Lannelongue. Pour expliquer la luxation congénitale de la hanche, cinq groupes de théories ont vu le jour. Cette division est simple, claire et suffisamment complète. Nous l'adoptons très volontiers et avons donc à reviser :

1° Les théories des traumatismes;
2° Les théories des vices de position et des compressions *in utero*;
3° La théorie de l'inflammation;
4° Les théories musculaires;
5° Les théories des malformations.

A. Théorie des traumatismes. — Hippocrate, Ambroise Paré, admettaient que le déplacement de la tête fémorale pouvait être dû à une chute, à un coup reçu par la mère pendant sa grossesse. Il suffit d'avoir cherché à produire, sur des fœtus nés avant terme, une luxation de la hanche pour constater l'impossibilité d'une pareille pathogénie. Contrairement à l'opinion de Sainton, la hanche

1. *Pathogénie et traitement de la luxation congénitale de la hanche*, Traduction Cottet, Paris, 1897.
2. Pages 13-29.

du fœtus humain est une articulation très solide, très difficile à luxer. Un traumatisme abdominal violent, subi par la mère, produirait peut-être un avortement ou un accouchement avant terme, ou une rupture utérine, mais le fœtus est extrêmement mobile dans une poche à parois lisses; il est entouré de liquide, il a toute facilité pour fuir devant les chocs, donc il sera blessé bien difficilement.

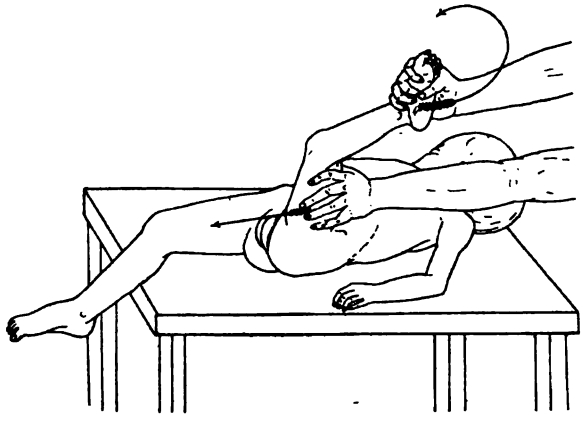

Fig. 1. — Par la flexion combinée avec une rotation en dedans forcée et avec une poussée ou traction de haut en bas dans le pli de l'aine, le fémur se luxe facilement.

Avec la plus grande aisance, ses membres et ses organes se déroberont à la pression. En admettant qu'il en fût autrement, il suffit de savoir que tous les signes habituels aux luxations traumatiques manquent dans la luxation congénitale pour affirmer que telle ne saurait en être la cause.

Jean-Louis Petit et Brodhurst[1] incriminaient un traumatisme subi par le fœtus lors de l'accouchement et surtout à l'occasion d'une présentation du siège. Or, 92 fois sur 100 luxations congénitales, d'après Delanglade, le fœtus a eu une présentation du sommet et est né spontanément, sans aucune intervention obstétricale. Les tractions d'un lacs ou d'un crochet de forceps dans le pli de l'aine, destinées à faciliter un accouchement par le siège, donneraient lieu ordinairement, si elles étaient trop puissantes, non à une luxation, mais à une fracture juxta-épiphysaire. Valette[2] l'a prouvé, et son opinion, quoique trop absolue, car la luxation se produit facilement par rotation forcée en dedans du fémur fléchi, combinée avec des tractions en bas dans le pli de l'aine (fig. 1), reste applicable aux

1. On congenital dislocation of the femur; *Saint-Georges Hospital Reports*, 1866, t. I, p. 517.
2. *Dictionnaire de Jaccoud*, art. « Hanche ».

conditions habituelles des dystocies dans les présentations du siège.

L'anatomie pathologique fournit un argument démontrant, sans aucune hésitation, sans erreur possible, que la luxation congénitale n'est pas traumatique. Un traumatisme ne peut luxer le fémur sans rompre la capsule. Or, dans cette luxation, elle est allongée par les pesées de la tête, mais non déchirée. De plus, on ne constate, au moment de la naissance du futur infirme, aucun signe d'endolorissement du membre qui sera plus tard déclaré atteint de luxation congénitale. Or, il serait bien surprenant que ce traumatisme obstétrical ne produisît pas de douleur au moment où on touche le membre blessé, au moment où la pression de ses langes met ses membres en extension et enserre ses hanches.

Surprenante aussi serait l'absence d'ecchymoses, de contraction réflexe. Pour être vraisemblable, cette théorie nécessiterait donc l'existence de symptômes totalement absents. Elle est de plus incapable d'expliquer les luxations doubles, le rôle de l'hérédité et la prédisposition évidente du sexe féminin.

B. Théorie des vices de position et des compressions in utero. — Elle a eu de puissants et nombreux défenseurs : Dupuytren [1], Cruveilhier [2], Roser, n'en sont que les plus importants. Dans la position de flexion du fœtus, la tête, appuyant sur la partie postérieure de la cavité et sur la capsule, peut et doit, nous dit-on, chez les sujets dont les tissus ne sont pas très résistants, passer en arrière. Le déplacement en haut se fera plus tard, par la traction des puissants muscles de la cuisse qui vont du bassin au fémur. Dans l'attitude du fœtus, ce que Roser [3] incrimine surtout, c'est l'adduction; mais cette accusation semble aussi peu fondée que celle par laquelle il attribue, pour les fœtus du sexe masculin, un certain rôle préservatif aux mouvements réflexes produits par la compression du testicule. Lorenz [4] est porté à admettre la combinaison de l'adduction avec la flexion; de leur action simultanée et concordante résulterait une subluxation complétée plus tard, sous l'influence du poids du corps; les lésions osseuses, effet et non cause de la luxation, seraient secondaires. Malgré l'autorité de ses défenseurs, ce groupe de théories est passible de graves objections qui ne laissent pas grande valeur aux diverses hypothèses sur lesquelles

1. Mémoire sur un déplacement originel ou congénital de la tête des fémurs; *Mémoires de l'Académie de Médecine*, 1826.
2. *Traité d'Anatomie pathologique*, t. I, p. 515.
3. Du mécanisme de la production des luxations congénitales de la hanche, *Congrès de Chirurgie de Berlin*, avril 1874.
4. *Pathologie und Therapie der Angeborenen Hüftverrenk*, Wien et Leipzig, 1895.

il est construit. Le fœtus n'a pas ses membres inférieurs en adduction, mais en flexion forte avec légère abduction (fig. 2). La luxation n'existe pas à la naissance (Verneuil, O. Lannelongue). L'expérimentation sur l'animal jeune et en voie de développement nous apprend que les pressions exercées par la tête contre l'une des parois du cotyle ne produisent, chez les animaux, aucune tendance à la luxation. Ce n'est pas le sourcil cotyloïdien qui cède, c'est l'orientation de l'épiphyse qui se modifie; le fémur ne se luxe, ni se subluxe, il se tord (fig. 3). Quant à la pression longtemps continuée de la tête sur la paroi postérieure du cotyle, elle ne peut en déterminer que l'hypertrophie. Le rôle de la fonction sur le perfectionnement de l'organe n'est nulle part plus vrai que pour le creusement des cavités articulaires. Plus l'appui est fort, plus le cotyle sera profond. Et ce n'est pas tout. Si la flexion avait provoqué, avant la naissance, une tendance à la luxation en arrière ou, pour préciser davantage, une subluxation latente, ce déplacement se corrigerait par la station

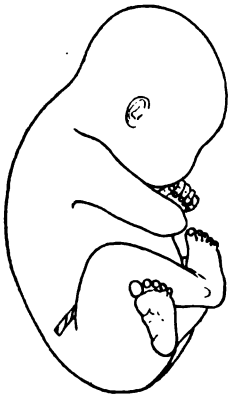

Fig. 2. — Attitude du fœtus *in utero*. Les fémurs sont en flexion, abduction et rotation en dehors.

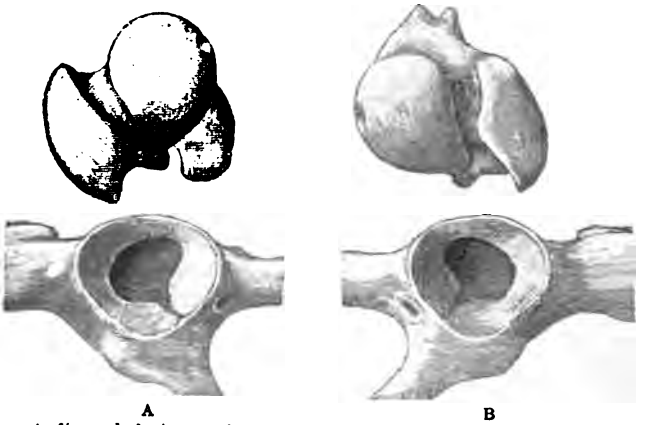

A B

Fig. 3. — A, fémur de lapin soumis à l'hyperflexion; il s'est tordu; le cotyle correspondant ne s'est pas déformé; B, fémur et cotyle de l'autre côté.

debout, car l'extension forcée, nécessaire pour cette attitude et pour la marche bipède, n'appliquerait plus la tête fémorale contre la partie postéro-inférieure du cotyle. Après l'avoir tout d'abord ramenée dans cette cavité, elle la poussera, aidée par le poids du

corps, vers sa région antéro-supérieure. Donc, quand même l'attitude vicieuse ou la compression du fœtus dans la matrice détermineraient, par impossible, un point faible dans la partie postéro-inférieure de la cavité cotyloïde, la tête, si elle n'était pas luxée avant la naissance, ne pourrait émigrer sous l'influence de la station debout et de la marche; celles-ci réduiraient d'abord cette subluxation, puis éloigneraient l'appui de la tête, jusqu'à l'opposé du point affaibli (fig. 4). Répétons que cette subluxation, telle que les auteurs précédents la comprennent, est démontrée impossible par l'expérimentation.

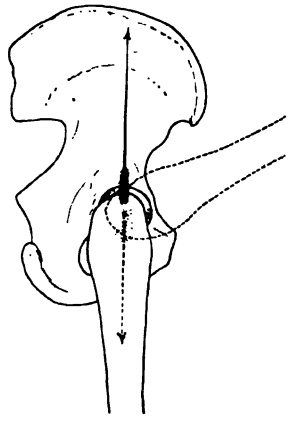

Fig. 4. — En flexion forcée (attitude fœtale), le fémur se luxerait en bas. En extension maxima, le poids du corps tend à le luxer en haut (station debout).

Chez un lapin d'une quinzaine de jours, fixons le fémur en flexion à l'aide d'une bande de diachylon entourant le corps et le membre, tandis que la partie moyenne de la cuisse prend appui sur un bouchon de liège placé sous l'abdomen. L'extrémité supérieure du fémur est ainsi constamment poussée de haut en bas et la tête appuie fortement contre le segment inférieur du cotyle. Si l'application de cette double force est maintenue pendant une ou plusieurs semaines, nous la verrons produire des déformations dans le squelette de l'animal, mais la partie du cotyle où la tête appuie reste absolument normale; le pourtour de cette cavité a sa forme habituelle; il n'y a pas de dépression sur le segment inférieur du bourrelet cotyloïdien (fig. 3).

Les altérations observées chez les monstres, les déplacements fémoraux dont ils sont atteints, n'ont guère d'importance pour l'affection qui nous concerne. Leurs malformations sont nombreuses, variables de l'un à l'autre, et chaque cas nécessite, pour ainsi dire, une description spéciale. Il faut les séparer des luxations congénitales justiciables d'un traitement. Pour l'étude de celles-ci, aucune conclusion générale ne peut être tirée de celles-là.

C. Théorie inflammatoire. — Elle a pour base de rares constatations faites sur des fœtus non viables. Sédillot[1] explique la luxation par une mollesse excessive et un relâchement de l'appareil ligamenteux; cette laxité capsulaire serait pour le Prof. Kirmisson

1. *Journal des Connaissances médicales*, février 1836.

la raison immédiate de la luxation. La cause en résiderait dans une hydarthrose pour Parise[1] et, d'après Pravaz[2], cette hydarthrose guérirait après la naissance. La coxalgie a été incriminée par d'autres auteurs. De ces explications variées, aucune n'a le mérite de la vraisemblance, tant est grande la différence entre les luxations dites congénitales et les luxations pathologiques, tant est hypothétique le relâchement primitif de la capsule.

L'existence, à titre exceptionnel, de luxations accompagnées d'inflammations articulaires démontre seulement qu'on peut observer chez les nouveau-nés, tout comme chez l'enfant ou l'adulte, des luxations pathologiques de la hanche. En général, les enfants qui auront plus tard, aux débuts de la marche, la claudication spéciale à la luxation congénitale n'ont eu, au moment de leur naissance, ni la douleur dans les mouvements provoqués, ni la contracture qui empêche les mouvements spontanés, ni l'empâtement de la région périarticulaire symptomatique d'inflammation profonde, ni l'atrophie des segments sous-jacents, si remarquable dans toute coxalgie. Les théories inflammatoires ne sont donc pas démonstratives, car elles ne sont pas adéquates aux observations cliniques.

D. Théorie des influences musculaires. — Elles sont beaucoup plus sérieuses que les précédentes et demandent un examen approfondi. Les luxations par lésions musculaires existent, indubitablement. Tout comme la luxation congénitale, elles se font sans douleur, insensiblement, par l'absence d'équilibre dans les forces musculaires. Les muscles, moyens d'union actifs chez les individus normaux, deviennent des agents de luxation, l'action de l'un n'étant pas contre-balancée par celle de l'autre. La réfutation des théories musculaires de la luxation congénitale pourrait donc paraître difficile de prime abord; les documents acquis la rendent très simple aujourd'hui. Des auteurs d'une haute autorité ont assumé cette tâche et l'ont menée à bonne fin. Verneuil a réfuté la théorie de la luxation par rétraction musculaire due à J. Guérin; O. Lannelongue et ses élèves ont réduit à néant la théorie paralytique édifiée par Verneuil. Discutant les théories de la luxation par vices de position *in utero*, nous avons dit que toute pression sur le bord du cotyle, exercée par la tête, augmente la puissance du sourcil au lieu de l'affaiblir. Si les lésions musculaires produisent la luxation, c'est donc parce qu'elles agissent suivant une direction vicieuse, diver-

1. *Archives générales de Médecine*, 1842.
2. Note sur l'étiologie des luxations congénitales du fémur; *Bulletin de l'Académie*, 1839. — Etiologie des luxations congénitales du fémur; *Gazette des Hôpitaux*, 1881.

gente; elles n'augmentent pas la pression de la tête sur la cavité, au contraire, elles la diminuent. Dans cette diminution réside le danger. La poussée ne s'exerce pas vers l'os, vers le cotyle, mais vers une région de la capsule, et la capsule ne résiste pas à cette pression anormale.

Les muscles ont été considérés comme capables de provoquer la luxation congénitale par deux mécanismes opposés, soit rétraction, soit paralysie. J. Guérin croyait à la rétraction musculaire primitive. Elle agirait ici comme elle le fait dans le torticolis, le pied bot, etc., par le raccourcissement du muscle rétracté et par la fatigue consécutive des muscles antagonistes. Mais, Sainton l'a remarqué, les observations de J. Guérin concernaient encore des monstruosités et non des faits cliniques courants; or, il est très hasardeux de conclure des premières aux seconds. La luxation, diminuant la distance qui sépare les insertions des muscles étendus du bassin au fémur ou à la jambe, provoque leur rétraction. Le raccourcissement de ces muscles peut donc être aussi bien secondaire que primitif; l'opinion générale est même qu'il est l'effet et non la cause de la luxation. De fait, il se produit non seulement dans toutes les luxations traumatiques non réduites, chez l'homme, mais encore dans toutes les luxations provoquées expérimentalement chez les animaux. Dans le torticolis chronique, dans le pied bot, on sent, comme des cordes tendues, les muscles rétractés ou sclérosés. L'altération musculaire est là des plus évidentes. Dans la luxation congénitale, il n'existe rien de semblable. Les adducteurs, sans doute, sont raccourcis, mais, sous le chloroforme, la tête fémorale s'abaisse facilement jusqu'à la hauteur de la cavité cotyloïde, si le patient est très jeune. Il ne se fait aucune déchirure de ces muscles quand l'abduction ne vient pas s'ajouter à la traction en bas. Les muscles se sont raccourcis pour s'adapter à la nouvelle longueur du membre; ils ne sont pas à proprement parler rétractés d'une rétraction primitive, comme dans le pied bot, ni surtout sclérosés comme dans le torticolis. Le cas de Lorenz, où une rétraction des muscles fléchisseurs, au cours d'un mal de Pott, produisit une luxation, ne ressemble en rien à une luxation congénitale; et puis, dans cette observation, la cause de la rétraction était palpable. Où est-elle, quelle est-elle dans la luxation congénitale ordinaire? Personne ne le sait au juste, ou du moins personne ne l'a dit.

Verneuil[1] ne croyait pas à la rétraction musculaire, mais il fut un défenseur fervent de la paralysie et édifia sur elle une autre

1. Sur les luxations prétendues congénitales de la hanche, *Revue d'Orthopédie*, 1890, p. 23-25.

pathogénie. A peine ébauchée avant lui, cette conception peut lui être attribuée en propre; il est vrai qu'elle est fausse. A l'aide de trois observations, il montra de quelle façon on peut voir s'installer progressivement une luxation dans la paralysie spinale de l'enfance. La paralysie de tous les muscles relâche la jointure, mais ne produit pas de luxation. Si un groupe s'atrophie, l'action des antagonistes continue; l'influence de leur tonicité et de leurs contractions n'étant pas contre-balancée, ils poussent la tête vers un point de la capsule et la font sortir de la cavité articulaire. Pour Verneuil, les luxations congénitales sont des luxations paralytiques, résultat d'une poliomyélite antérieure, infantile, méconnue. Voici les arguments sur lesquels il étayait son opinion. 1° La luxation n'existe pas à la naissance; elle ne s'est donc pas produite dans l'utérus; par suite, elle n'est pas congénitale. 2° Les luxations par coxalgie survenues pendant la vie intra-utérine ou à une époque postérieure à la naissance, mais voisines d'elles, ont des caractères particuliers qui ne permettent pas de les confondre avec les luxations dites congénitales. 3° Il est souvent possible de prendre sur le fait la pathogénèse de la luxation paralytique. Malgré l'appui de P. Reclus[1], à cette ingénieuse théorie les objections se sont présentées nombreuses et capitales. On a dit que la luxation peut exister au moment de la naissance, et Verneuil n'a apporté aucun argument prouvant l'impossibilité de luxations véritablement congénitales. Il le savait bien, au contraire, pour en avoir recueilli une pièce déposée au musée Dupuytren, la luxation du fémur peut se faire pendant la vie intra-utérine. Il affirmait, il est vrai, qu'il ne faut pas confondre entre elles les luxations constatées au moment de la naissance et celles que la marche seule révèle. Mais puisque sa théorie de la luxation par paralysie spinale est controuvée, sa distinction reste hypothétique. D'ailleurs, dans certains cas, la luxation pourrait être accomplie avant la naissance, et, dans d'autres, simplement préparée pendant la vie intra-utérine pour s'accomplir ultérieurement. A la fin de la gestation, il peut y avoir une tendance à la luxation, latente pour le clinicien et réelle toutefois. P. Broca émettait cette idée sous la forme dubitative; nous la donnons, au contraire, ainsi que O. Lannelongue, mais pour d'autres raisons, comme une affirmation sans restriction. La luxation paralytique et la luxation congénitale ne se ressemblent pas; tous les cliniciens le savent et le disent. Les lésions musculaires de l'une et celles de l'autre n'ont aucune analogie; le Prof. Lannelongue nous l'a appris avec l'aide d'Achard.

1. *Revue mensuelle de Médecine et de Chirurgie*, Paris 1878, n° 3, p. 176-189.

Dans la forme paralytique, il y a des dégénérescences musculaires; dans la variété congénitale, les faisceaux primitifs sont absolument sains. Ils sont seulement moins nombreux et moins gros qu'à l'état normal. Donc, ses caractères cliniques, son anatomie pathologique et l'examen histologique des muscles différencient la lésion paralytique de celle qui a mérité le nom de congénitale. La théorie de Verneuil est erronée et O. Lannelongue nous l'a prouvé plus et mieux que tout autre.

E. Théorie des malformations. — La théorie purement philosophique de l'aberration du *nisus formativus* (force formatrice) est une de ces théories vagues comme on les aimait avant que l'observation et l'expérimentation fussent devenues les pierres fondamentales des sciences médicales. Elle n'explique rien, mais elle s'adapte à toutes les autres théories; elle n'est d'aucune utilité, mais elle ne peut pas être fausse; toute luxation non traumatique s'accompagne forcément d'un trouble trophique, d'une altération morphogénétique.

Breschet admettait un arrêt de développement de l'os iliaque, et Richard attribua cette atrophie à une inflammation de l'os au niveau du cotyle. Ce sont là hypothèses pures; aucune constatation ne les a confirmées. Von Ammon [1] admit qu'un développement trop grand de la tête fémorale par rapport à la cavité cotyloïde fait qu'elle y est mal fixée et se luxe. Schuster [2] et Sainton [3] adoptèrent cette opinion et l'appuyèrent de leur approbation; elle fait partie intégrante de la théorie de O. Lannelongue. Elle n'est pourtant pas exacte, l'expérience nous l'a prouvé. Le cotyle se moule sur la forme de la tête; sa capacité est proportionnelle au volume de celle-ci, sauf dans des conditions particulières, dont les auteurs n'ont jamais fait mention et que nous préciserons ailleurs.

Introduisons, à travers le trochanter, le col et la tête du fémur d'un jeune lapin vivant, excentriquement par rapport à celle-ci, une cheville qui traverse ensuite l'os iliaque. Nous allons obliger l'animal, objet de cette expérience, à mouvoir la tête de son fémur autour de cette pièce métallique, comme un excentrique de machine se meut autour de l'axe qui le porte. Si nous sacrifions l'animal après une attente assez longue, nous trouverons la cavité cotyloïde élargie de façon à se prêter au nouveau type de mouvements de la tête. Elle est notablement moins large du côté sain (fig. 5). Si la

1. *Die angeborenen chir. Krankheiten des Menschen; in abildangen dargestellt und durch erlaütern den Text erklärt*, Berlin, 1842.
2. *Correspondenzblatt für schweizer Aerzte*, 15 juin 1879, n° 12.
3. Thèse de Paris, 1893.

cheville est retirée du vivant de l'animal, si celui-ci conserve la vie pendant quelques semaines après cette extirpation, la tête fémorale se remet à se mouvoir autour de son axe central, comme primitive-

A B C

Fig. 5. — A, cotyle sain de lapin; B, l'autre cotyle du même lapin agrandi à la suite et par l'effet de l'enchevillement excentriqué du fémur correspondant C.

ment, et la cavité articulaire revient à des dimensions sensiblement égales à celles du cotyle sain. Donc, c'est la tête articulaire qui fait la cavité; en grandissant, elle l'agrandit. En diminuant, elle la laisse se rétrécir (fig. 6); si elle la quitte, il y a atrophie. A un très jeune

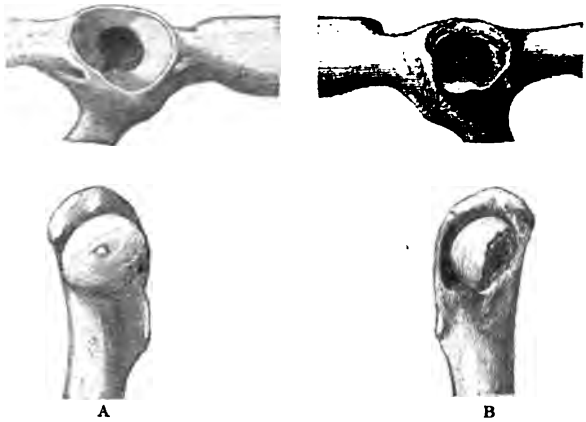

A B

Fig. 6. — A, cotyle et fémur droits, normaux, d'un lapin; B, cotyle et fémur gauches. La moitié de la tête fémorale a été réséquée une quinzaine de jours avant la mort. La cavité cotyloïde s'est rétrécie.

lapin d'une vingtaine de jours, nous réséquons, par une section verticale et transversale, une moitié de la tête fémorale sans léser l'os iliaque. La guérison se fait par première intention. Quelques semaines plus tard, l'animal étant sacrifié, comparons le volume des têtes fémorales et la capacité des cotyles : la tête partiellement réséquée n'a pas repris son diamètre primitif. La cavité cotyloïde

s'est rétrécie en proportion de cette diminution. Toujours la cavité articulaire se moule sur la tête fémorale.

L'ossification prématurée du cartilage en Y n'aurait ici, contrairement à l'opinion de Döllinger[1], aucune importance. Beaucoup

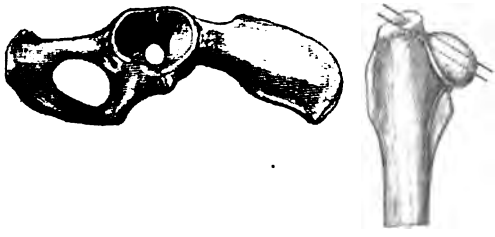

Fig. 7. — Une pointe enfoncée à travers le trochanter et la tête fémorale d'un lapin a détruit la partie inférieure d'un cartilage en Y. Le développement de l'os a été troublé, mais la cavité cotyloïde a gardé sa grandeur et ses caractères normaux.

l'ont dit, en voici la preuve. En le détruisant partiellement, chez des jeunes lapins, nous avons troublé le développement normal de l'os iliaque, ralenti son accroissement, altéré sa morphogénèse, mais le cotyle est toujours resté au moins aussi grand que du côté

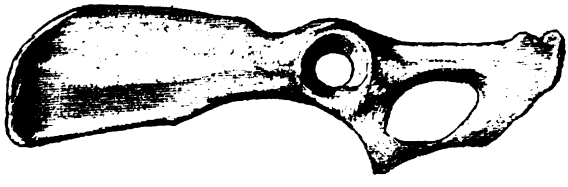

Fig. 8. — Os iliaque de lapin adulte soumis à la destruction de la partie centrale du cotyle. Une cheville, maintenue dans l'os pendant deux mois, a empêché la réparation. La forme de l'os n'a pas été altérée. Donc, c'est la destruction partielle du cartilage en Y qui a produit les déformations de l'os iliaque dans la figure précédente.

sain (fig. 7 et 8). L'ostéoplasie et l'ostéoclasie modelantes, excitées par le contact de la tête, suffiraient à donner au cotyle un diamètre convenable. Il est facile de trouver, chez les luxés de la hanche par traumatisme, il est aisé de provoquer, chez les animaux, la formation de nouvelles cavités articulaires en un point quelconque de l'os iliaque; la seule condition à remplir est de faire appuyer fortement la tête fémorale dans les points où on veut créer un cotyle expérimental (fig. 9 et 10). Pendant ce temps, la cavité normale, déshabitée, s'atrophie. Réséquez le sourcil cotyloïdien, mais laissez en place la tête fémorale, le cotyle reprendra une profondeur et un diamètre voisins de la profondeur et du diamètre

1. *Archiv für klin. Chirurgie*, t. XX, p. 77.

normaux (fig. 11 et 12). Respectez l'intégrité du cotyle, mais privez-le du contact de la tête, il s'atrophiera.

La théorie de Lannelongue[1] admet aussi un trouble trophique, mais elle donne à ce trouble une cause anatomique précise en l'attribuant à une lésion des centres nerveux, de la moelle particulièrement. D'après l'éminent professeur, la luxation congénitale serait

Fig. 9. — Néo-cotyle après luxation du fémur. Atrophie du cotyle primitif.

un simple épiphénomène, un accident résultant d'une atrophie générale du membre inférieur. Chez les enfants atteints de cette infirmité, le volume total du membre est diminué, les muscles sont moins gros, quoique sains, les os sont plus légers, moins puissants,

Fig. 10. — Autre néo-cotyle. Atrophie de l'ancien.

les vaisseaux eux-mêmes ont un calibre inférieur et laissent passer moins de sang. L'atrophie du cotyle serait une des manifestations de cette atrophie générale, et la luxation, dont la raison première serait une prochaine lésion nerveuse, aurait pour cause cette insuffisance cotyloïdienne. L'absence de parallélisme entre le volume de la tête et la capacité du cotyle, que le Prof. Kirmisson incrimine, ne serait donc pas un phénomène purement local, mais une des nombreuses altérations par lesquelles se manifeste cette atrophie du membre inférieur. Cette théorie, on le voit, élargit le problème et

1. *Bulletin médical*, 28 août et 22 septembre 1895, 11 mars 1896.

l'élève en même temps; elle a obtenu de nombreux suffrages. Plusieurs élèves de O. Lannelongue ont étudié la luxation congénitale de la hanche; ils l'ont admise et défendue. Qu'il nous soit permis néanmoins de leur soumettre les réflexions et les objections suivantes.

Les lésions nerveuses observées dans quelques rares autopsies après la mort, et incriminées par O. Lannelongue et ses élèves, sont de deux sortes : 1° hydropisie, et 2° atrophie du renflement lombaire. L'hydropisie est appuyée sur un nombre d'autopsies insuf-

Fig. 11. — Reformation, en trois semaines, du toit cotyloïdien réséqué (Lapin jeune).

Fig. 12. — Résection de la moitié supérieure du sourcil. Reconstitution moins bonne de la cavité. Lésions de la tête fémorale développées au contact des végétations osseuses nouvelles.

fisant; on ne peut la considérer comme certaine. Chez les deux ou trois sujets qui l'ont présentée, elle pouvait être aussi bien le résultat de la maladie finale, cause de la mort, que produite par une lésion congénitale des centres nerveux. Quant à l'atrophie du renflement lombaire de la moelle, elle peut elle-même être conséquence et non cause de l'atrophie du membre inférieur; chez les amputés, on a trouvé bien souvent ces lésions atrophiques des éléments nerveux dans la région de l'axe médullaire correspondant au membre disparu. En outre, aucune étude histologique sérieuse n'a été faite des lésions nerveuses qui produiraient la luxation congénitale de la hanche. Il n'y a donc pas, pour la lésion des centres nerveux, de document réellement démonstratif. L'atrophie du membre résulte-t-elle de la luxation ou bien est-elle, au contraire, comme le pense O. Lannelongue, l'effet général d'une cause dont la luxation est elle-même un résultat particulier? Difficile problème. Pourtant quelques données peuvent d'ores et déjà être opposées aux idées de O. Lannelongue : 1° Dans la paralysie infantile, quand tous les muscles sont paralysés, le membre inférieur s'atrophie énormément, et néanmoins la luxation ne se produit pas habituellement. L'altération dystrophique atteint pourtant non seulement les muscles, mais encore la peau, les vaisseaux, les nerfs, la moelle

et enfin, insistons sur ce point, le squelette et les articulations. La coxo-fémorale se relâche, mais cette hanche de polichinelle ne se luxe pas. Si, dans ces énormes lésions, la tête fémorale ne quitte pas sa cavité, pourquoi et comment pourrait-elle le faire lorsque les altérations, quoique de nature différente, ont des résultats de même ordre et seulement moins prononcés. L'atrophie générale du membre inférieur ne luxe pas la hanche; les lésions capables de produire ce résultat sont les atrophies, les paralysies d'un groupe déterminé, parce qu'alors rien ne contre-balance l'action de tonicité et de contraction des muscles sains, antagonistes. La luxation peut être due à l'action non compensée d'un groupe de muscles; elle ne saurait être l'effet direct de l'atrophie, elle a sa cause prochaine dans la trop grande énergie du groupe musculaire antagoniste. Ce ne sont pas les muscles paralysés qui entraînent la tête fémorale, ce sont les muscles sains.

L'insuffisance de la cavité cotyloïdienne, avant la luxation, existe forcément puisque, sans elle, la luxation serait impossible, à moins de traumatisme; mais les explications étiologiques de O. Lannelongue ne nous satisfont pas. Les recherches histologiques, faites sur des cotyles déshabités, sont peu démonstratives et, d'un cas à l'autre, contradictoires; nous ne pouvons en tenir compte. O. Lannelongue a montré, chez une femme, un cotyle inférieur en diamètre et en profondeur au cotyle normal; il en a fait un cas intermédiaire entre l'état normal et l'insuffisance pathologique. Nous y voyons plutôt la preuve que, si la profondeur normale du cotyle est diminuée, cette cavité peut rester pourtant suffisante.

Son action, il ne faut pas l'oublier, est normalement renforcée par la pression atmosphérique, par la résistance des ligaments passifs, puis, surtout, par l'obliquité en bas de la cavité cotyloïde et par la puissance des ligaments actifs, des muscles, qui entourent la jointure. Pour bien voir l'importance de ces ligaments et en même temps celle du contact entre la tête et la cavité, nous avons, chez de très jeunes lapins, complètement réséqué la moitié supérieure du sourcil cotyloïdien. La tête, poussée par le poids du corps, attirée par les muscles longitudinaux, avait à vaincre, pour se luxer, la résistance des ligaments et celle des autres muscles. Par l'élasticité de tous ces tissus, elle remontait de quelques millimètres, mais, bien vite, au-dessus d'elle, l'os iliaque reformait le toit cotyloïdien et, après quelques semaines, un sourcil nouveau, irrégulier, c'est vrai, mais plus saillant peut-être que le premier, faisait obstacle à la luxation (fig. 11 et 12). Chez les enfants atteints de luxation congénitale de la hanche, est-ce donc justement ce processus d'ossifi-

cation qui manque ou est insuffisant? Capable de suffire à sa tâche chez les individus normaux et même, au besoin, de réparer les brèches traumatiques, serait-il affaibli chez les luxés, au point de ne pas maintenir les rapports habituels de la tête fémorale avec le cotyle? La question est spécieuse, et l'atrophie générale de l'os coxal pourrait lui donner une apparence de raison. Mais cette atrophie peut être tout aussi bien secondaire que primitive. Nous l'avons nettement reproduite chez les animaux en cours de développement, par de simples luxations expérimentales, sans aucune lésion nerveuse.

L'absence ordinaire de néo-cotyle, contrairement à sa formation habituelle dans les luxations traumatiques, pourrait également faire admettre un trouble dans le développement orthomorphique de l'os. Mais Lorenz incrimine surtout, pour cette absence de néo-cotyle, absence absolue quand il n'y en a aucune trace, relative si une dépression planiforme s'esquisse, Lorenz, disons-nous, accuse l'interposition de la capsule articulaire entre la tête et l'os iliaque. L'examen d'épreuves radioscopiques, avec beaucoup d'autres raisons, nous conduit à incriminer principalement l'absence de contact ou la faiblesse de la pression réciproque entre la tête fémorale et l'os iliaque. Dans les luxations en haut, la présence d'un néo-cotyle superficiel est ordinairement reconnue (pièces du musée Dupuytren). Il existe même dans les luxations en arrière, quoique le poids du corps tende à éloigner la tête fémorale de l'os iliaque. Bien certainement, dans toutes les luxations congénitales, la cavité cotyloïdienne est insuffisante; mais nous avons toujours vu cette insuffisance se produire très vite chez des animaux, lorsque nous avons luxé la hanche peu de jours après la naissance. Elle est l'effet et non la cause de ces luxations expérimentales. On la trouve très évidente à la suite des luxations causées par la paralysie infantile. Dans la forme congénitale, est-elle la cause ou est-elle l'effet du déboîtement? Nul, nous a-t-il semblé, n'a encore pu le dire, ou du moins le prouver.

A la théorie de O. Lannelongue on peut encore adresser une objection, capitale selon nous : les derniers traitements non sanglants proposés par les chirurgiens ne tiennent aucun compte de cette tendance à l'atrophie, de cette insuffisance de l'ostéoplasie péricotyloïdiennne. Si elle existait réellement et influait sur la luxation, comment expliquer certaines guérisons assez facilement obtenues par simple reposition et contention de la tête dans le cotyle? L'altération de l'ostéoplasie, après avoir existé au moment où la luxation s'est produite, a-t-elle cessé pour permettre, après la réduction, la

reformation de la cavité articulaire? Ce serait là un phénomène

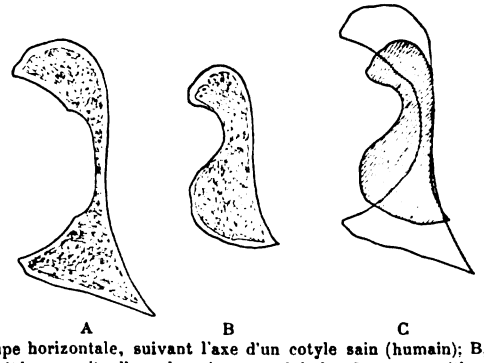

Fig. 13. — A, coupe horizontale, suivant l'axe d'un cotyle sain (humain); B, même coupe sur un cotyle déshabité par suite d'une luxation congénitale; C, superposition des deux figures précédentes. S'il y a, dans la luxation congénitale, défaut d'ossification à la périphérie, il y a, en revanche, excès de formation d'os au centre. Il y a donc dystrophie beaucoup plus qu'atrophie.

singulier. Si une lésion nerveuse était la cause de la luxation, son action dystrophiante, favorisée par la déshabitation du cotyle, devrait rendre la guérison impossible puisque la cure exige, par un travail dépassant en intensité le processus normal, la reformation d'un cotyle suffisant. L'examen des os iliaques d'enfants ou d'adultes atteints de luxations congénitales montre, coïncidant avec l'atrophie du sourcil cotyloïdien, un épaississement du fond du cotyle, épaississement suffisant pour que les chirurgiens, partisans de l'opération sanglante, aient pu y creuser une cavité nouvelle. Il y a donc, au fond du cotyle, excès de formation osseuse (fig. 13). Enfin, l'absence de néo-cotyle n'est pas absolument constante. La figure 14, dessinée d'après une pièce de la collection de Rennes, nous montre une nouvelle cavité cotyloïde remarquablement développée, située au-dessus de l'ancienne.

Fig. 14. — Néo-cotyle profond, à bords très saillants, dans une luxation congénitale. Le processus ostéoplasique était ici vigoureux, et pourtant le fémur s'est luxé.

Beaucoup d'individus atteints de luxation congénitale de la hanche sont, leur infirmité mise à part, très sains, très bien équilibrés quant à leurs diverses fonctions nerveuses, intellectuelles, affectives, motrices, sensitives, etc., s'ils ne le sont pas dans leur statique. La diminution du volume de leur membre inférieur n'est le plus ordinairement soupçonnée, même quand les parents sont attentifs et soigneux, même quand ils sont médecins, que par le retard de la marche ou la claudication. Elle devient plus tard considérable, mais cette augmentation se fait progressivement quand, depuis longtemps, l'enfant ménage son membre luxé et le laisse ainsi s'affaiblir, tandis qu'il hypertrophie son membre sain en lui imposant, outre son travail normal, un travail complémentaire de suppléance. La diminution des diamètres du membre, d'après O. Lannelongue, peut exister chez des sujets encore incapables de marcher. Cette observation est forcément exacte, étant donné son auteur, mais la luxation peut être survenue déjà à ce moment, quoique n'existant pas lors de la naissance. Il est très plausible, *a priori*, qu'une luxation préparée pendant la vie intra-utérine se produise pendant les premiers mois après la naissance. O. Lannelongue et Achard ont trouvé les muscles sains autour de la hanche atteinte de luxation congénitale; leur nutrition n'est donc pas altérée. Si elle l'était, il y aurait eu des lésions histologiques. La nutrition du muscle, simplement amoindrie, appartient au type normal; alors, pourquoi celle de l'os coxal en serait-elle déviée? Faut-il admettre une lésion particulière dans les muscles et une autre dans l'os? S'il y avait affaiblissement pur et simple de l'ostéogénèse normale dans le sourcil cotyloïdien, la luxation ne se produirait pas. Multiplions par 2, par 4, par 10 peut-être, le poids habituellement supporté par une hanche normale et imposons-lui ces énormes fardeaux dans la direction où agit normalement le poids du corps; nous ne la luxerons ni chez un adulte, ni chez un nouveau-né. Et pourtant, dans cette expérience sur le cadavre, le rôle fixateur des muscles sera nul. Nous briserons le col fémoral ou l'os iliaque, nous produirons une disjonction juxta-épiphysaire du fémur, mais une luxation, jamais! Pour obtenir le déboîtement, il faudra placer le fémur dans une position forcée : rotation en dehors pour la luxation en avant, rotation en dedans ou adduction extrême en flexion pour la luxation en arrière. Sainton, après avoir remarqué la faible profondeur de la cavité cotyloïde du nouveau-né, se demande si, à cet âge, le moindre faux pas, le poids du corps même, ne suffiraient pas à provoquer la luxation. Nous avons mesuré la résistance de la hanche à la luxation peu après la naissance. Malgré la minime pro-

fondeur du cotyle, cette résistance est énorme, de beaucoup supérieure aux pesées que pourrait exercer le poids du corps. La persistance de l'état infantile dans la cavité cotyloïde ne suffirait donc pas à produire la luxation sous l'influence de la marche. L'insuf-

A B

Fig. 15. — A, avant-bras et bras droits normaux d'un cobaye; B, mêmes segments gauches. L'humérus a été réséqué dans le jeune âge. Remarquer l'atrophie du radius et du cubitus.

fisance cotyloïdienne, chez le nouveau-né, est beaucoup plus apparente que réelle, grâce à l'obliquité en bas de son plan d'ouverture. O. Lannelongue considère l'atrophie du membre comme un phénomène primordial; elle peut fort bien être le résultat et non la cause de la luxation. Elle se produit dans tout membre dont le fonctionnement est amoindri, en dehors de toute lésion nerveuse. De cette affirmation la démonstration peut paraître superflue. Voici pourtant une petite expérience qui la confirme en montrant, une fois de plus, la production de cette atrophie sans la moindre altération des centres nerveux.

Chez un cobaye âgé de quelques jours, nous réséquons aseptiquement la moitié supérieure de l'humérus et nous prenons les précautions nécessaires pour que, par interposition de tissus mous, la partie conservée ne puisse prendre contact avec l'omoplate. L'animal garde ainsi un membre ballant dont il ne peut guère se servir utilement. Arrivé à l'âge adulte, ce cobaye, normalement développé par ailleurs, présente une atrophie considérable du membre opéré. Le bras est plus court, moins gros : rien d'étonnant à cela; mais l'avant-bras, dont les muscles ont conservé leurs insertions, est lui-même beaucoup moins fort et moins long que l'avant-bras normal; il en est de même pour les métacarpiens, les doigts, et leurs griffes. La figure 15 montre l'atrophie du squelette de l'avant-bras; le reste est à l'avenant. La guérison a été obtenue par première intention, sans trace de suppuration; il n'y a pas lieu de songer à une névrite infectieuse. L'hypothèse d'une altération nerveuse est encore écartée par l'état normal des poils et des ongles et de tous les tissus dont l'apparence est restée saine; les dimensions seules se trouvent réduites. L'évolution des phénomènes se résume en ces quelques mots : l'organe, devenu fonctionnellement inutile, s'est peu développé. Pourquoi l'atrophie, dans la luxation congénitale de la hanche, n'aurait-elle pas, toutes proportions gardées, la même explication?

*
* *

Mais alors, nous dira-t-on, si la luxation de la hanche n'a sa cause ni dans une lésion nerveuse centrale, ni dans une altération des cordons nerveux périphériques, ni dans une paralysie musculaire, ni dans une atrophie générale du membre, ni dans une insuffisance myélopathique du cotyle, ni dans l'atrophie du cartilage en Y, ni dans un excès de volume de la tête, ni dans la laxité capsulaire, ni dans une aplasie vasculaire locale, ni dans la combinaison de plusieurs de ces lésions, ni dans la réunion de toutes, où donc est-elle puisqu'elle n'est pas traumatique? La véritable pathogénie de la luxation congénitale de la hanche est très simple, mais pour la comprendre et surtout pour la démontrer il nous faudra entrevoir certains secrets du développement phylogénique de l'homme et montrer certaines particularités de l'évolution individuelle dans l'espèce humaine. De longs travaux préparatoires d'anatomie et d'anatomie comparée sont donc nécessaires. Nous en avons commencé la publication dans le *Journal de l'Anatomie*. Il nous suffit, dans cette étude critique, d'avoir brièvement montré que les théories émises jusqu'à ce jour ne résistent pas à la discussion, ne sont

pas conformes aux données de l'observation, ni à celles de l'expérimentation.

II. — Discussion générale des traitements actuels.

Le traitement des luxations congénitales de la hanche a été l'objet de fort nombreux travaux et de découvertes importantes. Humbert et Jacquier, Pravaz, Buckminster-Brown, Bradford, Paci, Lorenz, Kirmisson, etc., ont inventé et amélioré la réduction simple avec la contention consécutive. M. Brun a montré, par la radiographie, qu'il obtenait ordinairement cette réduction et la maintenait fréquemment. Mais si Morgagni, Poggi, Hoffa surtout, Lorenz, et tant d'autres, se sont si longtemps appliqués à perfectionner le traitement sanglant, c'est évidemment parce qu'ils n'avaient pas trouvé satisfaisants les résultats de la thérapeutique orthopédique. Il est curieux de voir néanmoins les chirurgiens revenir aujourd'hui en grand nombre à l'orthopédie et abandonner les opérations à ciel ouvert de Hoffa et Lorenz. J. Guérin, Bouvier, Broca, etc., nous avaient appris pourtant que des sections musculaires et fibreuses sont parfois nécessaires pour abaisser la tête fémorale et que, pour obtenir une réduction qui puisse être maintenue, il faut éviter l'interposition de la capsule entre la tête et le cotyle. Il est facile de comprendre, avec ces auteurs, quel défaut présentent de ce chef, les méthodes qui ne suppriment pas ces obstacles. Ce désaccord entre les maîtres les plus autorisés de la chirurgie infantile, les uns préférant l'orthopédie, les autres le creusement du cotyle, désaccord à peine disparu aujourd'hui, montre à lui seul que l'une et l'autre ont de grandes imperfections, soit par suite des difficultés et des dangers de leur application, soit par leurs résultats trop souvent insuffisants.

Nous n'avons pas l'intention de discuter chaque procédé en particulier; ils sont nombreux, chacun voulant avoir le sien. La seule discussion utile nous paraît être celle des méthodes générales.

A. Traitements opératoires. — Les traitements opératoires palliatifs, telle l'ostéotomie sous-trochantérienne ou la résection de la tête, peuvent avoir leur utilité, mais ils ont pour but de remplacer un mal par un autre moindre, une infirmité trop grande par une infirmité moins disgracieuse et moins pénible. Ils doivent être réservés aux luxations incurables.

Tout autres sont les prétentions des méthodes chirurgicales curatives de Hoffa et de Lorenz. Ces opérations ont été adoptées par

beaucoup de chirurgiens français; plusieurs les pratiquent encore, avec ou sans modifications de détail personnelles. Ces traitements méritent davantage de retenir notre attention, puisqu'ils ont la prétention de guérir la luxation. Les observations cliniques qui les concernent ne sont pas faites pour exciter l'enthousiasme d'un thérapeute prudent. Dans les cas les meilleurs, les enfants guéris ont gardé une légère raideur; plus souvent leur démarche a été très analogue à celle d'une ankylose fibreuse coxo-fémorale. A la fin de la plupart des observations, l'auteur, peu satisfait sans doute des résultats présents, laisse espérer pour l'avenir une amélioration fonctionnelle. Combien fréquemment la suppuration est-elle survenue, produisant l'ankylose ou la septicémie suivie de mort? Pour le savoir, il faudrait connaître et réunir les statistiques intégrales de tous les opérateurs. Nous ne pensons pas qu'il soit jamais facile de colliger ces documents, dont beaucoup resteront secrets; ils auraient probablement pour résultat de faire mal juger l'opération sanglante. Parmi tous les défauts de cette opération, il y en a un qui, vraiment, semble fait pour surprendre, c'est la récidive de la luxation. La réduction a été opérée à grands frais, la tête modelée avec soin, le cotyle creusé profondément de toute l'épaisseur de l'acetabulum, et néanmoins, plus tard, par la marche, le fémur se luxe encore. Quelle est la cause mystérieuse de cette reluxation? Elle est évidemment la même que celle de la luxation primitive et, par suite, n'est pas mieux connue des chirurgiens. Remarquons le résultat; quoique non constant, il n'est pas encourageant.

Mais nous allons plus loin encore, et nous affirmons cette opération incapable de donner jamais les résultats qui lui ont été demandés. Même quand la tête reste en place, ils ne peuvent être satisfaisants. Expérimentalement, chez le lapin, voici quels renseignements nous a fournis le creusement artificiel d'un cotyle, dans l'os iliaque, à la place de l'ancien, par ablation du cartilage articulaire. L'opération faite, la tête a été reposée dans la cavité; le cotyle détruit se reforme grâce à une végétation osseuse, plutôt exubérante qu'insuffisante, mais cette surproduction est irrégulière et sa surface bosselée ne ressemble guère à celle, lisse, brillante, polie, d'une cavité normale. La surface de la cavité est recouverte d'un tissu lisse, ressemblant à du cartilage, mais, histologiquement, c'est du périoste. La sphère osseuse du fémur, en présence de ces irrégularités et probablement à leur contact, se creuse de dépressions, se soulève, sur cette râpe osseuse, en saillies mamelonnées, devient très irrégulière et perd son cartilage (fig. 16; voir aussi la fig. 12). Les frottements de ces deux surfaces bosselées, dont, à tout mouve-

ment, chacune doit exercer sur l'autre un traumatisme fâcheux, ne peuvent constituer une bonne articulation. Il y a là un état analogue, en plus mal, à celui de la hanche atteinte par l'arthrite sèche. Son fonctionnement est certainement douloureux; aussi, pour éviter la souffrance, l'animal et, comme lui, l'enfant, provoquent instinctivement une contraction musculaire, jusqu'à ce qu'une ankylose

Fig. 16. — Résultats du creusement à la curette d'une cavité cotyloïde chez un jeune lapin. Le cotyle nouveau est formé de végétations osseuses irrégulières, rugueuses. A leur contact la tête fémorale s'est érodée.

fibreuse ou un épaississement énorme des tissus fibreux périarticulaires aient immobilisé la jointure. Mais si c'est une ankylose fibreuse qu'on veut obtenir, mieux vaut, semble-t-il, s'adresser d'emblée aux méthodes chirurgicales palliatives les plus simples, sans se donner la peine de faire une opération longue, compliquée et fort dangereuse. L'ostéotomie sous-trochantérienne, récemment encore prônée par le professeur Kirmisson, en est un exemple.

Nos recherches expérimentales nous permettent de dire ceci : si nous voulons obtenir la reformation d'une bonne articulation, il faut, avant tout, conserver le cartilage d'encroûtement des surfaces destinées à entrer en contact réciproque. Toute articulation dépourvue de ce cartilage sera défectueuse. En admettant, comme on l'a soutenu, que du cartilage nouveau puisse se former et tapisser le cotyle artificiellement creusé, cette production se fera par îlots isolés, elle restera irrégulière et insuffisante. C'est surtout du tissu fibreux, du périoste, qui recouvrira les cotyles ainsi créés, et une articulation sans cartilage est une mauvaise articulation.

Résultats nuls ou résultats mauvais, voilà donc le produit des

opérations radicales, sanglantes, dans le traitement de la luxation congénitale de la hanche. L'opération est pourtant grave, très grave même. Quelques virtuoses de la chirurgie infantile ont pu acquérir, dans son exécution, une habileté surprenante. Notre opinion n'est pas modifiée par leurs succès. Pour être vraiment bonne et belle, une opération chirurgicale doit descendre à la portée de tous les bons chirurgiens. Reléguons donc au rôle de pis aller et réservons pour des cas exceptionnels les traitements sanglants qui ont pour but le creusement à la curette d'une cavité cotyloïde. Dangereux par les suites opératoires, ils ne donnent pas des compensations suffisantes pour l'avenir. Après avoir mis en péril la vie de l'enfant, ils lui fourniront, suivant toute probabilité, l'équivalent d'une ankylose fibreuse.

Originale au moins est l'opération de Schede. Ce chirurgien place la partie supérieure du fémur en rotation interne afin de la bien orienter par rapport à l'os iliaque. Il ramène le genou en bonne direction par une ostéotomie sus-condylienne du fémur. Pour éviter la reluxation qu'aucun appareil orthopédique ne saurait empêcher dans ces conditions, Schede encloue la tête fémorale au contact du cotyle à l'aide d'une cheville d'acier recouverte d'or, enfoncée de dehors en dedans à travers le trochanter, le col et la tête, et pénétrant dans l'os iliaque où elle prend appui pour empêcher le déplacement du fémur. Cette technique nous a trop intéressé pour que nous la passions sous silence. Voici ses défauts : ils sont graves et doivent la faire bannir de la pratique.

L'enchevillement est une opération sérieuse; elle ne peut se bien faire autrement qu'à ciel ouvert, car la tête fémorale est en forte antéversion et il est impossible d'en préciser le degré autrement que *de visu*. Des mesures prises sur des sujets sains ne seraient pas valables pour ces enfants. A ciel ouvert, si l'opération n'est pas absolument aseptique, une suppuration s'établira, pour ne se terminer qu'après extraction ou élimination de la cheville. Même parfaitement exécutée, même suivie d'une guérison aseptiquement obtenue, cette opération donnera des résultats déplorables. Elle troublera la marche de l'ossification, l'accroissement de l'os fémoral, provoquera des altérations morphologiques de l'os iliaque (fig. 7) et ne sera qu'un agent de contention des plus imparfaits.

Dans les os adultes, ces chevilles sont tolérées pendant un temps relativement long et peuvent fournir un appui de quelque solidité à cause de la lenteur des phénomènes de résorption dans le tissu osseux compact. Mais dans les os jeunes et dans les cartilages épiphysaires, le tissu osseux, fragile, s'effrite à la moindre pesée, puis

se résorbe et est remplacé par du tissu fibreux. Il en est de même pour le cartilage. Cartilage et os fuient le corps étranger.

La rotation interne provoquée pour enfoncer la cheville à travers

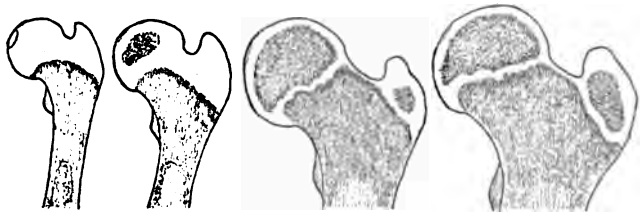

nouveau-né *2 ans* *4 ans* *8 ans*

Fig. 17. — Évolution de l'épiphyse fémorale supérieure chez l'homme (1/2 nature).

le fond du cotyle ne se maintiendra pas. Les muscles rotateurs en dehors auront vite ramené l'extrémité supérieure du fémur dans sa

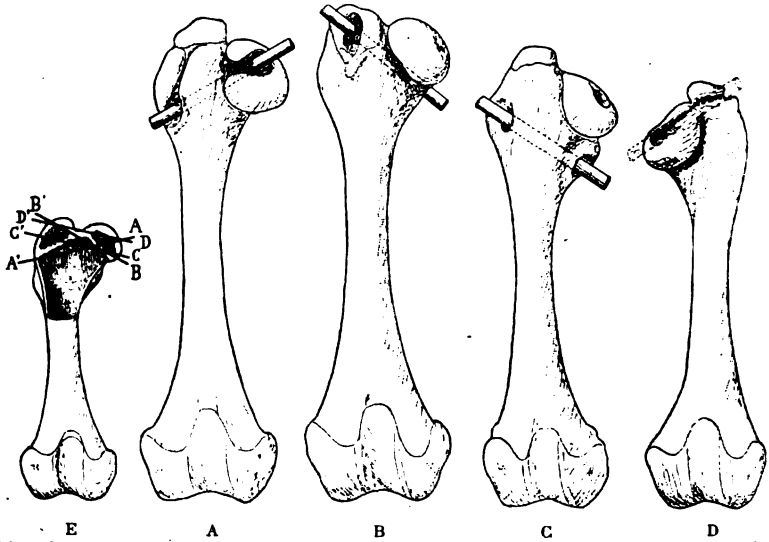

E A B C D

Fig. 18. — Effets d'enchevillements horizontaux de l'épiphyse supérieure du fémur chez des lapins en cours de développement. Les animaux ont été sacrifiés deux mois après l'opération. Les différences tiennent aux rapports différents E de la cheville avec le cartilage de conjugaison. A, par suite de l'accroissement, l'extrémité externe se déplace en bas, l'interne en haut; B, effet inverse; C, la cheville se déplace en bas parallèlement à elle-même; D, la cheville était un peu haut placée : au-dessus d'elle, l'os et le cartilage se sont nécrosés; elle a été mise en liberté. La zone de résorption osseuse ou cartilagineuse, chez ces petits animaux, peut avoir une largeur de plusieurs millimètres. La cheville devient alors extrêmement mobile.

position primitive. L'os iliaque est incapable de s'opposer longtemps à l'action de ces muscles. Le clou de Schede traverse forcément le cartilage de conjugaison de l'extrémité fémorale supérieure

(fig. 17). Suivant qu'elle sera située trop haut ou trop bas, ou qu'elle sera bien ou mal dirigée, elle sortira de l'os ou subira un déplacement d'une extrémité par rapport à l'autre. Le placement d'une cheville dans une très bonne position, de manière qu'elle reste incluse, qu'elle garde ses rapports primitifs et sa bonne direction, est une opération de précision, pratiquement à peu près impossible. Même parfaitement accomplie, elle produira des déformations de la tête fémorale dont le point d'ossification se résorbera, dont le cartilage se tassera, dont la forme deviendra irrégulière (fig. 18). L'opération de Schede n'a pas eu et ne doit pas avoir de vogue [1].

B. Traitements orthopédiques. — Nous laissons de côté les traitements palliatifs non sanglants, consistant dans le port d'appareils orthopédiques. Leurs résultats sont bons, certainement, mais leurs prétentions, pleinement justifiées, sont des plus modestes. Ils ne peuvent servir qu'à atténuer les terribles inconvénients de certaines luxations, doubles surtout, à rendre la marche possible et moins douloureuse. Ces appareils soulagent et, sous ce rapport, rendent d'importants services. Mais notre but actuel est l'étude critique des conditions où les chirurgiens ont recherché la guérison complète et définitive de la luxation.

Dans les diverses méthodes orthopédiques employées jusqu'à ce jour, ils se sont uniquement occupés de ramener la tête en face du cotyle, sans trop se demander si le contact est possible. Quelques-uns pourtant, connaissant, chez les petits luxés, la trop grande obliquité en avant de la cavité cotyloïde, ont conseillé de mettre le fémur en rotation interne pour provoquer l'appui de la tête. Dans cette attitude, ils font subir à cette tête une poussée de dedans en dehors, à laquelle elle doit obéir plus ou moins; la torsion fémorale, autrement dit l'antéversion de la tête, s'en trouvera encore augmentée; or, cette antéversion est considérée par les chirurgiens comme un grave défaut du fémur dans la luxation congénitale. Les traitements orthopédiques, celui de Lorenz surtout, ont pourtant donné de bons résultats, et la plupart des chirurgiens habiles qui les ont appliqués possèdent à leur actif des succès réels. Comment, en employant des méthodes irrationnelles, en marchant à l'aveuglette, ont-ils pu obtenir ainsi et maintenir, d'une manière définitive, des réductions satisfaisantes? Leurs résultats peuvent s'expliquer assez facilement. La tête fémorale ayant pris contact avec la place de l'ancien cotyle, devenue une surface à peu près plane, peut, si l'appui

1. Voir : Le Damany, Quelques recherches sur les résultats produits par l'introduction de pièces métalliques dans les os en voie de développement, *Bulletin de la Société scientifique et médicale de l'Ouest*, 1902, t. XI, n° 2.

se fait soit par hasard, soit par la volonté du chirurgien, s'y creuser une cavité, imparfaite peut-être, mais pourtant suffisante. Alors la luxation ne se produira pas. Quant à la forme et à l'orientation de cette cavité, quant à la saillie de sa partie supérieure et à l'efficacité de l'ensemble, comme l'excavation nouvelle est modelée sur la tête fémorale elle-même, il n'y aura pas d'impossibilité à ce que sa disposition soit en rapport avec les besoins de l'articulation, en quelque sorte nouvelle, ainsi formée. Ce sont bien les matériaux et en particulier le cartilage articulaire de l'ancien cotyle, qui entrent en activité, mais ils le feront conformément aux besoins de l'articulation à refaire; la construction cotyloïdienne se moulera sur la tête maintenue au contact du cartilage.

A cause de l'obliquité en bas du cotyle, de l'obliquité en avant de la tête fémorale, obliquité qui la dirige en haut si le fémur est fléchi à angle droit, ce creusement du cotyle et la contention seront surtout efficaces dans la flexion du fémur telle que Lorenz la donne, en première position, à ses petits opérés. Mais, lorsque le membre sera ramené en extension, bien souvent les conditions d'orientation réciproque et la profondeur du cotyle ne seront pas suffisamment avantageuses pour maintenir la réduction; la luxation se reproduira souvent. Les pesées du corps sur la tête fémorale favoriseront encore la reluxation, pour peu que la cavité cotyloïde soit insuffisante. Le grand nombre des récidives après des traitements orthopédiques prolongés et au premier abord efficaces, corrobore notre opinion. Mais enfin, telle quelle, l'articulation ainsi construite peut servir et, par l'usage, devenir plus solide et meilleure. Les malades traités et guéris définitivement semblaient nombreux dans les dernières statistiques. Malheureusement la radiographie a montré que beaucoup de guérisons étaient seulement apparentes. Malgré des succès certains, il nous est permis de dire qu'à ces essais hasardeux, plus empiriques que raisonnés, on devra préférer une technique basée sur la pathogénie même de la luxation, une méthode plaçant pour toujours les surfaces articulaires dans des conditions analogues, soit à l'état normal, soit à un état qui, sans être normal, reste pourtant compatible avec un bon fonctionnement de la jointure.

Même si elles ne conduisent pas à la guérison, il est au moins un éloge auquel ont toujours droit les diverses variantes des méthodes orthopédiques : hormis de rares exceptions, soit d'accidents opératoires, telles les fractures du fémur, soit de mauvaises transpositions remplaçant une luxation en haut, appuyée par une luxation en arrière où la tête est dépourvue d'appui, ces traitements sont inoffensifs.

Les méthodes orthopédiques, non sanglantes, dont le type, plus

ou moins modifié suivant le gré de tel ou tel chirurgien, est celui de Lorenz, quoique n'ayant pas pour base une connaissance, même approximative, des causes et du mécanisme qui président à la luxation congénitale de la hanche, ont donc, somme toute, guéri un certain nombre de sujets. Brun et Ducroquet démontrent même la fréquence relative de ces bons résultats, et Lorenz est très enthousiaste de son procédé actuel. Sa fierté est d'ailleurs légitime, car sa technique a su emprunter à la méthode de Paci ce qu'elle avait de bon et aujourd'hui encore elle est infiniment supérieure à toutes les autres. Mais l'auteur s'illusionne-t-il sur les résultats, ou faut-il, pour réussir, une habileté spéciale dont il a seul le secret avec un ou deux autres orthopédistes?

En 1901, un élève de Kirmisson[1], exprimant l'opinion de son maître, nous dit : « Les résultats obtenus par M. Kirmisson sont d'accord avec ceux de la majorité des auteurs... Dans l'immense majorité des cas, il n'y a pas réduction vraie, mais simple transposition en avant de la ligne de Nélaton ».

En 1902, un élève d'A. Broca résume dans sa thèse[2] les résultats obtenus par ce chirurgien. « Les repositions sont exceptionnelles. Le plus souvent on n'obtient qu'une transposition. On peut considérer comme des succès les transpositions antérieures. Donc, sauf chez les très jeunes enfants, ne pas toucher aux luxations antérieures. »

Les publications plus récentes n'ayant apporté que des modifications de détail peu importantes à la technique antérieure, tels les appareils en celluloïd proposés par Ducroquet, ne doivent pas avoir bouleversé les statistiques.

A notre avis, le véritable traitement curateur de la luxation congénitale devra être précoce pour intervenir avant que les déformations du squelette soient devenues irrémédiables. Il devra être orthopédique pour ne pas mettre en danger la vie de l'enfant. Mais, avant tout, il prendra pour base la connaissance intime du mécanisme par lequel la luxation se produit, et se proposera pour but de corriger à la fois et les lésions articulaires et la cause de ces lésions.

Nous pouvons donc répéter en guise de conclusion : la véritable pathogénie de la luxation congénitale de la hanche *est inconnue*; le traitement radical de cette claudication n'*est pas encore trouvé*.

1. Lelong, Thèse de Paris.
2. Petit, Thèse, Paris.

KYSTE CHYLEUX DU MÉSOCÔLON ASCENDANT

Par le Dr MÉRIEL,

Ancien Chef de clinique chirurgicale,
Chef des travaux de médecine opératoire à la Faculté de Médecine de Toulouse.

C'est devenu un lieu commun de dire que le diagnostic des tumeurs de l'abdomen est encore quelquefois entouré des plus grandes difficultés. Malgré les progrès de la science du diagnostic, l'événement, en effet, se charge, dans certains cas, de démentir les prévisions les mieux fondées; c'est le bistouri qui fait le diagnostic, et pourtant, même à ce moment, des doutes peuvent persister sur la véritable origine de la tumeur. Le fait que je rapporte en est un exemple.

La malade est une robuste campagnarde, âgée de quarante-cinq ans, qui entre à l'Hôtel-Dieu de Toulouse, service de M. le Professeur Chalot, salle Saint-Louis, en décembre 1900, pour une tumeur abdominale qui avait été diagnostiquée par son médecin : kyste de l'ovaire. Rien de particulier à noter dans ses antécédents : une grossesse à vingt-trois ans; suites normales; ménopause à quarante-trois ans; bonne santé habituelle. C'est depuis un an environ que la malade a commencé à éprouver des troubles digestifs (constipation, anorexie), de la pesanteur dans le bas-ventre, quelques douleurs irradiées dans la fesse droite. Il n'y a jamais eu de signe de lithiase urinaire, et depuis quelques mois seulement, les mictions sont moins abondantes.

Le ventre a augmenté de volume depuis le mois de février 1900, au point d'atteindre, au moment de son entrée à l'hôpital, le volume d'une tête d'adulte.

Cette tumeur occupe le flanc droit et atteint par une partie de sa circonférence la région sous-ombilicale médiane, mais elle a surtout une prédominance iliaque. Elle est régulière, de consistance uniforme en toutes ses parties, point mobile dans le sens transversal, mais un peu mobile dans le sens vertical; elle suit les mouvements du diaphragme. Elle est mate, sauf en avant et en son milieu, où il existe une bande de sonorité correspondant au passage du côlon ascendant; la tumeur est donc rétro-côlique.

Il existe une autre région sonore au-dessous de la tumeur, entre celle-ci et le pubis.

Le toucher vaginal ne nous apprend rien; seul le toucher rectal com-

biné au palper, permet de sentir très haut et très loin une masse dure dont on ne peut fixer les connexions avec les organes pelviens.

Cet ensemble de signes avait fait porter le diagnostic de *kyste de l'ovaire*;

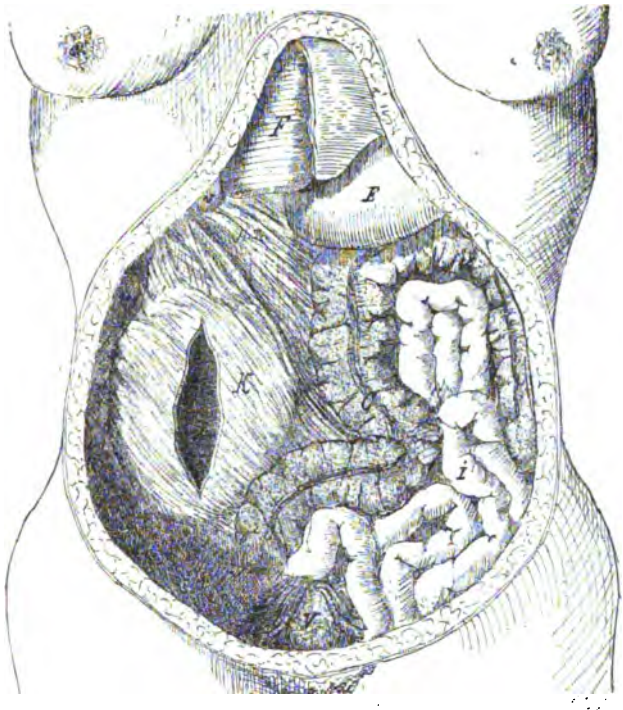

Fig. 1. — *Kyste chyleux du mésentère.* La paroi abdominale est supprimée dans ce schéma pour bien montrer la situation, la forme et les rapports de la tumeur. Le côlon ascendant et les anses grêles ont été réclinées en dedans et en bas. La paroi du mésocôlon et du kyste sont incisées. — Schéma dû à mon ami Rougean, interne des hôpitaux.

toutefois le siège anormal, élevé, la zone de sonorité faisaient émettre des doutes sur ce diagnostic.

Opération, le 23 décembre 1900. Anesthésie à l'éther. Laparotomie médiane. Le ventre ouvert, je rencontre d'abord le paquet de l'intestin grêle que l'on écarte, puis, se portant vers le flanc droit, j'aperçois une grosse tumeur recouverte par le cæcum dilaté.

Il est assez malaisé d'écarter celui-ci vers la ligne médiane, et, pour y parvenir, comme pour arriver directement sur la tumeur, il faut inciser le mésocôlon ascendant. Dès lors, l'accès est devenu facile, et grâce à des écarteurs de la paroi abdominale, je puis agir sur la tumeur sans recourir à une incision complémentaire. Un coup de trocart à kyste fait écouler un liquide épais, crémeux, gris rosé, et dont la quantité est de 2 litres environ. La tumeur s'affaisse en partie, le trocart est retiré, l'orifice occlus, et

j'entreprends l'extirpation de la poche. Mais les diverses tentatives sont infructueuses : la poche adhère fortement *en arrière* et *surtout en haut*: *sa limite supérieure est impossible à trouver; elle se perd vers les régions rénale et hépatique*. Cependant, pour être certain des connexions supérieures de cet étrange kyste, j'ouvre d'un coup de ciseaux la partie antérieure de la poche; j'assèche avec de nombreuses compresses le contenu de celle-ci, et j'explore son intérieur. Ma main rencontre en tous les points une paroi irrégulière, visqueuse encore du liquide qu'elle renfermait, mais elle ne peut percevoir aucun rapport bien net avec les organes de l'hypocondre, étant donné l'épaisseur de la paroi kystique qui est bien d'un demi centimètre. A ce moment, je fais mettre la main d'un aide dans la région lombaire pour repousser le rein en avant, et faire ainsi avec ma main un palper bimanuel; je sens alors très nettement le rein, qui est normal et situé en arrière et en haut de la poche. J'essaye à nouveau d'attaquer la poche en divers points de sa zone supérieure; mes efforts sont vains et n'aboutissent qu'à tirailler les adhérences de la poche aux viscères voisins: aussi, par crainte de dégâts dans l'un quelconque de ces organes, je me décidai à n'extirper de la poche que la partie antérieure, facilement isolable, et à marsupialiser la partie postérieure adhérente. La manœuvre fut quelque peu malaisée étant donné le trajet oblique que devait suivre la poche pour atteindre la plaie abdominale médiane. La cavité est bourrée à la gaze iodoformée. Suture de la paroi.

Les *suites* furent normales; pas de température; la suppuration de la poche fut abondante à partir du quatrième jour, mais sans altérer gravement l'état général de la malade qui put se lever au bout de deux mois. Elle quitte l'Hôtel-Dieu en mars 1900, en parfaite santé; sa plaie abdominale est entièrement fermée, ses fonctions digestives s'exécutent bien: depuis lors, nous avons eu, par elle-même, de ses nouvelles, à deux reprises différentes; sa cicatrice est solide, l'état général est parfait.

Les portions excisées de la poche ont été soumises à l'examen de M. le Prof. Hermann qui a bien voulu me remettre les conclusions suivantes :

La paroi comprend trois couches : une externe, composée de faisceaux fibreux très serrés et parcourue par un petit nombre de vaisseaux; une moyenne, plus lâche et très vasculaire, avec des cellules lymphatiques; enfin, une troisième couche réduite à l'état de quelques vestiges, tapissée par des cellules polygonales.

Je dois à l'obligeance de mon ami Constantin, interne des hôpitaux, de pouvoir joindre à ma description la photomicrographie ci-contre.

Quant au liquide, il était riche en corpuscules graisseux, il contenait en outre des globules sanguins, quelque peu d'albumine et de cholestérine.

Ce qui doit attirer surtout, d'après moi, l'attention dans le cas que je rapporte, ce sont les difficultés du diagnostic. Que pouvait-il être avant l'opération?

La première erreur fut de prendre cette tumeur pour un kyste de l'ovaire. Certes, la chose n'est pas nouvelle : on lit partout que Carter, Talley, Duret, Gottschalk, Watts et Buckner, etc., s'y sont mépris [1], que Péan [2] notamment fut trois fois dupe de cette apparence;

Fig. 2. — *Photomicrographie d'une coupe de la paroi du kyste.* On voit nettement les trois couches qui entrent dans sa constitution. — Photographie due à mon ami Constantin, interne des hôpitaux.

enfin, tout récemment, Spaeth opéra un kyste chyleux du mésentère qui simulait un kyste ovarique [3]. Mais, dans ces divers cas, on pourra m'objecter que la méprise était possible, étant donné le siège médian de la tumeur, entre l'ombilic et la symphyse. Or, la prédominance iliaque de la tumeur, dans le cas qui m'occupe, n'était pas en faveur d'une tumeur kystique ovarienne. A cela je répondrai que Péan, Rasch, Lawson Tait, Knowsley-Thornton, Coppens, Pozzi,

1. J. Braquehaye, Kystes du mésentère; *Arch. gén. de Méd.*, 1892. p. 291. — Arékion, *Kystes du mésentère*, Thèse de Paris, 1891.
2. In Thèse d'agrég. d'Augagneur, 1886.
3. Spaeth, *Münch. med. Woch.*, 1898, n° 34, 1080. Analysé dans la *Revue de Gynéc.*, 1899, p. 521.

Pépin, Zweifel, et d'autres encore, ont rapporté des faits où des kystes du parovaire étaient devenus secondairement mésentériques, et plus ou moins latéralement situés. Je rappelle qu'avant l'opération ce siège avait fait faire à mon maître, le Pr. Chalot, de prudentes réserves sur le diagnostic de kyste de l'ovaire.

J'admets donc que le diagnostic de kyste de l'ovaire, qui s'était tout d'abord présenté à l'esprit, ait pu être écarté, mais en était-il de même avec les autres tumeurs de l'abdomen?

Était-ce, par exemple, une tumeur du mésentère? « Lorsque le chirurgien, dit Braquehaye, se trouve en présence d'une tumeur primitivement latérale, devenue rapidement médiane, pointant vers l'ombilic, surtout si elle s'accompagne des trois signes de Tillaux : *grande mobilité dans tous les sens*, *zone sonore entre la paroi et la tumeur*, *autre zone sonore au-dessus du pubis*, il a de grandes chances pour être en présence d'une tumeur mésentérique. » Or, j'ai dit que la tumeur, si elle atteignait la zone sous-ombilicale, était latérale originairement, et d'une façon prédominante, que, de plus, elle était immobile dans le sens transversal. J'ai eu une autre fois l'occasion de voir une petite tumeur du mésentère; la mobilité en était extrême; ici il n'y avait rien de semblable. La zone de sonorité qui cravatait la face antérieure du kyste était seule en faveur d'une tumeur rétro-côlique, donc mésentérique; tumeur liquide, bien entendu, car j'ai dit que la fluctuation s'y décelait très nettement. Ce signe unique de la sonorité était-il suffisant? Braquehaye dit bien que chacun des trois signes de Tillaux peut manquer, et l'événement nous devait prouver par la suite que c'était là le diagnostic le plus probable, je ne dis pas certain, avant l'opération. En effet, si le diagnostic d'hydronéphrose ne pouvait pas nous arrêter, en l'absence de tout accident de lithiase antérieure, ou de débâcle urinaire, si la grossesse devait être d'emblée éliminée, il n'en était pas de même du diagnostic de tumeur rénale ou pararénale.

L'hypothèse d'une tumeur du rein, d'un kyste, comme dans le cas de Bristowe [1] et de Tuffier [2], était soutenable, car le pôle supérieur de la tumeur remontait dans l'hypocondre, la sonorité antérieure était manifeste, la mobilité transversale à peu près nulle, tandis que, verticalement, la masse suivait, comme toute tumeur rénale, l'impulsion du diaphragme. Toutefois le ballottement rénal de Guyon était trop diffus pour être interprété dans un sens positif ou négatif. Enfin, les symptômes urinaires étaient nuls.

Telle était donc notre incertitude sur la provenance exacte de la

1. Bristowe, *The Lancet*, 1883.
2. Tuffier, *Bull. Soc. de Chir.*, 27 juillet 1892.

tumeur au moment de l'opération; on a lu que, le ventre ouvert, les doutes ne furent qu'en partie dissipés.

La laparotomie médiane démontra tout de suite qu'il ne fallait plus songer à un kyste de l'ovaire; il fallut refouler cæcum et côlon ascendant pour mettre en évidence la tumeur que masquait encore le rideau mésentérique. La poche est vidée, la paroi antérieure seule est décollable des plans qui la recouvrent, mais les manœuvres les plus diverses et les plus patientes ne peuvent venir à bout des solides adhérences latérales et postérieures que la tumeur a contractée avec les plans voisins. Ces plans sont musculaires en arrière, mais, en haut, la main remonte dans l'hypocondre fermé par des adhérences solides. La tumeur a-t-elle des connexions originelles avec le rein? Je cherche à éclaircir ce point par le toucher intracavitaire, qui ne me révèle rien, puis par le palper bimanuel, qui me montre l'intégrité — au moins apparente — du rein. Aussi la question de diagnostic passant après celle des dangers que je ferais courir à la malade en prolongeant des manœuvres à coup sûr nuisibles pour des organes qui me sont cachés, rein ou foie, je crois devoir m'en tenir là, et, sans avoir eu la clef du problème diagnostique, je marsupialise la poche et je referme le reste de la paroi abdominale. Tout se termina d'une façon heureuse pour la malade : c'était l'essentiel.

Si l'opération ne put me renseigner, l'histologie me montra que la structure de la poche kystique était celle, déjà connue, des kystes du mésentère; le liquide recueilli avait également les caractères du liquide de ces kystes. C'étaient donc de fortes présomptions en faveur d'une tumeur mésentérique, mais le siège élevé, pararénal, pouvait également faire penser à un kyste pararénal.

C'est en effet entre ces deux tumeurs, kyste pararénal et kyste mésentérique (mésocôlique), que j'ai longtemps hésité. Mais la lecture d'ouvrages récents [1] m'a permis d'éliminer cette hypothèse de kyste pararénal. En effet, un semblable kyste a une paroi mince, composée de tissu conjonctif et de fibres élastiques (Obalinski), ou bien de tissu fibreux traversé par des vaisseaux sanguins et lymphatiques (Bataille) [2], et le liquide contenu est clair (Obalinski, Morris, Newman).

En dernière analyse, et, par exclusion, je crois qu'on peut admettre qu'il s'est agi, dans l'espèce, d'un *kyste chyleux du mésocôlon ascendant*, qui a subi des poussées inflammatoires qui l'ont

1. Albarran et Imbert, *Tumeurs du rein*, 1903.
2. Périer, *Contribution à l'étude des kystes pararénaux*, thèse de Paris, 1901. — Cestan, Tum. paranéphr., *Gaz. des Hôpit.*, 1898.

immobilisé dans cette situation d'où il a été impossible de l'extirper.

Je reconnais qu'on aurait peut-être pu trancher la question pour ou contre l'hypothèse d'une tumeur pararénale par l'emploi du plan incliné. « Les tumeurs nées de la partie supérieure de l'abdomen et descendues vers l'excavation retournent à leur lieu d'origine lorsqu'on élève le bassin » (Hartmann)[1]. Cette manœuvre n'a pas été faite, mais je doute qu'elle ait apporté une preuve, tant l'immobilité du kyste était grande; la seule mobilité constatée dans les mouvements respiratoires était une mobilité transmise par la connexion intime avec les organes et plans voisins. Par elle-même, par son propre poids, je doute que la tumeur eût gagné la zone diaphragmatique, à cause des adhérences. Dès lors un kyste pararénal, tout comme notre kyste mésocôlique, pouvait, sans perdre sa signification pathogénique, rester fixé en un point par ces solides amarres.

Pour conclure, je dirai que ce siège d'un kyste mésentérique est assez rare pour mériter d'être mentionné, ainsi d'ailleurs que son volume; d'autre part, les difficultés de diagnostic qu'il a présentées avant, pendant et même après l'opération, rendent son histoire intéressante et instructive.

Quant à la technique employée, je n'en dirai que peu de chose, attendu qu'elle fut imposée par les circonstances; le temps n'est plus, en effet, où Péan [2] proposait comme méthode de choix, dans les kystes du mésentère, cette marsupialisation pour laquelle il avait une prédilection toute paternelle. Elle n'est et ne doit être aujourd'hui qu'une méthode d'exception, comme dans le cas présent, l'extirpation étant l'idéal que l'on doit atteindre. Si elle eût été possible, ici, le diagnostic serait devenu singulièrement clair; mais vraiment tout semblait conspirer à maintenir l'obscurité.

1. Hartmann, *Congrès de Chir.*, 1895, p. 501.
2. Péan, *Diagnostic et traitement des tumeurs de l'abdomen*, p. 977; 1899.

LE DIAGNOSTIC

DU SIÈGE DE L'OCCLUSION DANS L'ILÉUS

Par E. TAVEL,

Professeur à la Faculté de Médecine de Berne.

(*Suite et fin* [1].)

Occlusion iléo-cæcale. — C'est la forme la plus fréquente; je n'en citerai que quatre cas intéressants au point de vue du diagnostic, qui était difficile.

Obs. IX. — *Iléus suite d'invagination cæcale.*

V. H..., 4 mois à Z.

Dans les trois premiers mois de la vie, l'enfant s'est très bien porté; depuis quelques semaines, il a des troubles de digestion fréquents et, en même temps ou peu après, est apparu un eczéma étendu pour lequel il est soigné par le professeur Stooss. On a été obligé d'ouvrir plusieurs abcès consécutifs à l'éruption eczémateuse du 15 au 20 juin.

Depuis le 23 juin 1902, l'enfant a des vomissements, le 24 au matin, la dernière selle et les derniers gaz; le ventre est un peu ballonné et l'enfant a mauvaise mine.

Le 24 dans l'après-midi, on constate l'état suivant :

L'enfant est pâle, a les traits tirés; le sommeil est nul; la température, qui était de 36°,5 à 37° est à 37°,4; le pouls est à 120, donc à peu près normal, la respiration libre, pas de cyanose.

La langue n'est pas sèche; l'enfant vomit tout ce qu'il prend, mais pas de vomissements bilieux ou fécaloïdes, pas de hoquet.

Les linges sont salis par du mucus séro-sanguinolent, mais point de selles; il paraît probable, d'après le dire de la garde, que la selle du 24 n'était autre chose qu'une quantité plus considérable de ce même mucus.

Le ventre n'est que peu ballonné; on sent distinctement, dans la fosse iliaque gauche, une tumeur allongée, d'environ 10 centimètres de long, cylindrique, mobile, pas très douloureuse. Péristaltisme très visible.

La même tumeur se sent par le toucher rectal et peut se mouvoir de bas en haut.

1. Voir le numéro d'octobre 1903.

Les renseignements exacts sur les selles n'ayant à ce moment pas pu être recueillis, le diagnostic d'invagination n'est posé que le soir, et l'opération décidée pour le lendemain matin.

Opération le 25 juin. L'enfant a beaucoup décliné depuis hier soir, le pouls est à 140, la température à 39°,2 le matin.

Narcose très légère à l'éther. Incision partageant en deux l'angle formé par le bord extérieur du droit abdominal et le ligament de Poupart.

On arrive sur la tumeur qu'on reconnaît comme une invagination de

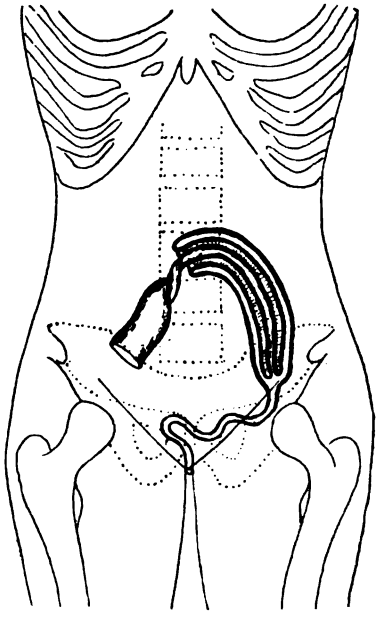

Fig. 8. — Invagination iléo-cæcale avec déplacement du côlon ascendant dans la fosse iliaque interne gauche.

l'iléum et du cæcum dans le côlon ascendant, qui est complètement disloqué à gauche, si bien que le bout iléique du boudin invaginé se trouve vers le nombril et le bout côlique dans la fosse iliaque. Le côlon, cylindre invaginant, est indemne; sa paroi est normale, mobile sur le boudin invaginé; l'iléum, à son entrée dans l'invagination, est extrêmement serré et étranglé; un essai de le retirer n'aboutit pas; il se produit une petite déchirure de la séreuse, de sorte qu'il faut y renoncer. Un essai de refouler le boudin par en bas, en pressant sur le cylindre invaginé, ne réussit pas davantage. J'incise alors le cylindre invaginant normal à la partie opposée au mésentère, espérant pouvoir écraser le boudin à son entrée, fixer la séreuse et recoudre l'incision: mais il faut aussi renoncer à ce procédé recommandé par Rydygier. Le tout étant trop adhérent près du collet, il ne reste donc qu'à réséquer ce que, vu l'état assez misérable de l'enfant, j'eusse voulu éviter; section de l'intestin

à 5 cm. en amont du collet, la nutrition n'étant pas très bonne tout près du collet; section du côlon en aval de l'incision; réunion bout à bout par la méthode ordinaire; pendant ce temps l'intestin grêle ne peut être rentré dans l'abdomen à cause du manque de place, la résection devant se faire presque dans le ventre. Durée de l'opération y compris la narcose, la suture et le pansement, 1 h. 1/4.

L'enfant va bien d'abord : le pouls n'est pas plus fréquent qu'avant l'opération, il ne rejette pas ce qu'on lui donne à boire, a des selles et des vents, mais assez subitement vers le soir, l'état devient mauvais et il meurt 10 heures après l'opération.

Le boudin invaginé mesurait 10 cm. de long.

L'examen bactériologique de la cavité séreuse qui séparait les deux cylindres invaginés donna : streptocoques, coli-bacilles, bacilles de l'œdème malin, pseudo-tétanos, staphylococcus aureus.

L'examen anatomique a été fait par le professeur Howald qui a constaté que l'invagination s'était produite d'abord par l'entrée de l'iléum dans le cæcum; cette partie-là était si fortement adhérente qu'une séparation des parois était impossible. Ensuite l'iléum avait dans une période plus tardive continué à s'invaginer, entraînant en même temps le cæcum et l'appendice, si bien que ce dernier était complètement enfermé dans le boudin; il en était résulté un étranglement si serré qu'une désinvagination eût été impossible.

La surface extérieure du boudin invaginé était privée de toute sa muqueuse qui, par sa chute et son élimination, avait évidemment été prise pour la selle du 24 au matin, tandis que l'invagination secondaire datait du 22 ou 23. L'invagination primaire avait certainement donné lieu aux troubles de digestion observés depuis un mois.

Quant à la cause de la mort, elle doit évidemment être cherchée avant tout dans l'intoxication stercorale dont la température de 39°,2 était une manifestation grave le matin même de l'opération; est-ce que le shock causé par l'éventration intestinale a contribué à l'issue fatale? C'est bien possible.

L'invagination intestinale n'est pas rare, le nombre énorme de publications sur cet accident en est la meilleure preuve; l'invagination iléo-cæcale est probablement aussi la forme ou le siège le plus fréquent de cette forme d'occlusion; l'âge du malade n'a rien non plus d'exceptionnel, puisque c'est dans la première année que cet accident s'observe de beaucoup le plus fréquemment et enfin, la terminaison mortelle d'une résection au-dessous d'un an est également la règle, puisque dans la littérature à ma portée, je n'ai pas pu trouver de cas de guérison quand il a fallu réséquer.

Ce qui est moins fréquent, c'est le siège du boudin à gauche, alors qu'on aurait dû l'attendre à droite, mais ceci aussi s'est vu, et je ne saurais en donner une explication plausible; les côlons transverses descendants étaient disloqués dans la fosse iliaque gauche; la pres-

sion abdominale ne paraît pas être la cause de cette dislocation, mais peut-être faut-il l'attribuer à la contraction des fibres longitudinales du gros intestin. Qu'il y ait eu dislocation et non position anormale ceci est prouvé par l'allongement extraordinaire du mésocôlon qui formait dans ce cas un pédicule membraneux oblique, allant de la région cæcale à l'ombilic, tandis que la partie ombilicale avait été disloquée dans la fosse iliaque gauche.

Chez un petit enfant, du reste, une dislocation de ce genre, qui paraîtrait impossible chez l'adulte, n'est pas trop difficile à concevoir. Dernièrement, en opérant une hernie double chez un enfant de deux mois, je trouvai le cæcum et l'appendice dans le sac herniaire gauche.

Obs. X. — *Iléus par occlusion iléo-cæcale hystérique.*

Mlle D..., vingt-trois ans. Depuis six mois environ, elle est soignée pour une affection abdominale assez étrange et pour laquelle on a consulté divers médecins.

Ordinairement constipée, elle ne peut, tout à coup, plus du tout aller à la selle, n'a plus de gaz, vomit tout, a le ventre ballonné, sans avoir beaucoup de fièvre. Ces accès se répètent très fréquemment, mais dans les derniers temps, elle a de la fièvre.

Je suis consulté le 24 juillet 1899 et trouve la malade dans l'état suivant : Personne très petite, presque naine; peau sèche, cheveux rares, lèvres assez fortes, teint blafard, boursouflée et présentant tous les signes externes de l'hypothyroïdie ou même de la cachexie strumiprive, bien qu'elle n'ait pas été opérée de goitre. Pas d'ictère, sensorium libre; assez grande agitation, maux de tête violents, sommeil nul, température variant entre 38° et 39°.

Le pouls est assez rapide, 110-120, petit; pas de cyanose; respiration libre, mais accélérée. L'urine faiblement acide, abondante; pas d'albumine, pas de sucre, 1010.

La langue est très chargée, la bouche empâtée; vomissements fréquents, mais ni bilieux, ni fécaloïdes.

La constipation est depuis deux jours absolue; pas de gaz, fortes douleurs dans la région cæcale.

L'inspection permet de constater un ventre ballonné dans sa partie médiane surtout, mais à droite, dans la fosse iliaque, davantage encore.

La percussion donne un tympanisme très fort dans toute la région météorisée, avec timbre métallique dans la fosse iliaque.

La palpation est très douloureuse dans la fosse iliaque droite ; le reste du ventre n'est pas sensible; pas d'exsudat.

Je conseille l'alimentation rectale exclusive jusqu'à la chute de la température et au retour des selles. Excision de l'appendice dès que ce sera possible.

En peu de jours, l'état est de nouveau normal; le ventre est dégagé à la

fin du mois; la malade est transportée le 4 juillet à Salem; où elle est opérée le 7 juillet 1899.

Opération en narcose au chlorure d'éthyle, éther; incision de Roux; on trouve facilement le cæcum et l'appendice sans trace d'inflammation récente. L'appendice est réséqué comme à l'ordinaire; manchette péritonéale, ligature de la paroi musculo-muqueuse, suture de la manchette qui est recouverte par un repli péritonéal. Suture des muscles au catgut, de la peau à la soie, pas de drainage.

La marche post-opératoire est absolument normale; elle rentre chez elle le 17 juillet, mais s'évanouit très souvent, a des maux de tête très violents, sans cause appréciable; elle est encore dans cet état à la fin de septembre, puis reprend de fortes douleurs avec attaques analogues à celles d'autrefois, contre lesquels ni la thyroïdine, ni le bromure ne paraissent agir, si bien que nous en revenons au diagnostic d'hystérie posé déjà autrefois par un médecin et qu'un chirurgien se refuse en général à admettre quand il n'a pas vu que l'organe atteint n'était pas malade.

Obs. XI. — *Iléus par hernie appendiculaire et épiploïque propéritonéale gangreneuse.*

Chr. Z..., trente-six ans, manœuvre à R..., a déjà eu plusieurs accès semblables à celui qu'il a dans ce moment, le premier à l'âge de vingt ans. Il souffre de constipation alternant avec de la diarrhée, le tout fréquent et accompagné de maux de ventre et de vomissements; il se couche alors trois à quatre jours, mais n'a jamais été soigné médicalement.

Souvent un peu de douleurs à la miction.

Le dernier accès, le 16 mai 1902, a duré quatre jours; il a eu des douleurs, mais ne s'est pas couché; depuis il a continué à travailler.

Le 29 mai, les douleurs deviennent de nouveau violentes; il quitte le travail. Le 30, vomissements, douleurs abdominales, pas de selles; les douleurs et les vomissements continuent le 31 mai, le 1er et 2 juin. Opium.

Le 3 juin, il vomit de nouveau une quantité énorme, environ deux litres de liquide verdâtre, d'odeur fécale; depuis lors il n'a plus mangé.

Le Dr Moll le voit pour la première fois le 4 juin; le pouls est normal; pas de fièvre, le ventre très tendu; matité dans la région cæcale. Le 5, il n'y a encore ni vents, ni selles, pas de fièvre.

Le 6, on transporte le malade à l'hôpital du district.

Le 7 au matin, il a 37°,2, la plus haute température qu'il ait eue pendant sa maladie; pouls 88. Dès lors la température a été normale; le pouls a varié entre 72 et 88. Les selles et les gaz sont revenus le 8; depuis on ne lui a donné que des aliments liquides, le 12, une purgation avec huile de ricin.

Pendant son séjour à l'hôpital, il s'est souvent levé sans permission et n'a plus eu de douleurs.

Je le vois le 13 à l'occasion d'une consultation à R...

Homme bien musclé, pas amaigri, aspect assez normal; rien du côté des poumons et du cœur; pas d'albumine.

Langue un peu chargée; point de douleurs spontanées dans l'abdomen. Le

ventre paraît normal à l'inspection, les muscles sont bien dessinés. A la percussion, pas de matité, les organes ne sont pas refoulés. A la palpation, on sent la fosse iliaque libre des deux côtés.

Au bord du droit à droite, dans le triangle formé par le bord du droit et le canal inguinal, une résistance allongée, un peu sensible à la pression,

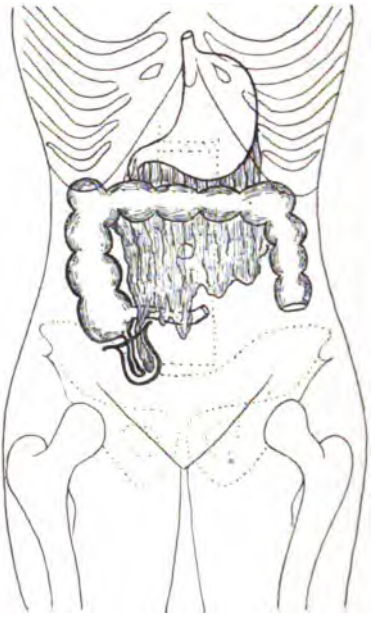

Fig. 9. — Hernie propéritonéale, renfermant l'appendice et une frange épiploïque gangrenés.

immobile. Dans la station debout, on sent la même tumeur; elle adhère par conséquent à la paroi abdominale; aucun symptôme péritonitique.

Mon diagnostic est hernie propéritonéale ayant causé un iléus.

Je revins le 21 pour l'opérer; même état.

Opération en narcose au chloroforme.

Incision pararectale. Après incision du fascia transverse, on voit dans le triangle formé par le droit et le canal inguinal une tumeur un peu proéminente sur laquelle le péritoine est ouvert : c'est le cæcum d'où un petit appendice s'engage dans un sac formé par un repli du péritoine; le sac est ouvert en haut, il a environ 5 centimètres de profondeur et aussitôt ouvert, il s'écoule de 15 à 20 centimètres cubes de pus verdâtre, d'odeur nauséabonde, caractéristique du pseudo-tétanos et un lambeau gangreneux de la grosseur du doigt que je pense être l'appendice.

Drainage de la cavité; suture des muscles et fascia au catgut.

Suture de la peau à la soie de façon à ne laisser passer que le drain. Marche absolument normale; il se forme au troisième et quatrième jour

une petite fistule intestinale, probablement par le bout de l'appendice amputé, d'où sortent de temps en temps des gaz.

Le 8 juillet, il ne reste qu'une petite fistule qui s'est guérie dans le courant du mois.

L'examen bactériologique a donné du coli, du diplostreptocoque, de l'œdème malin et du pseudo-tétanos.

L'examen du lambeau gangrené fait par le Prof. Howald a montré qu'il n'y avait que de la graisse et ne pouvait provenir que de l'épiploon étranglé et gangrené.

Il faut, je crois, se représenter comme suit la filiation des accidents. Notre homme était affecté d'une hernie propéritonéale renfermant l'appendice et de l'épiploon ou l'appendice seul. Ce dernier, peut-être en raison de sa constriction, s'enflammait périodiquement et causait les accès si fréquents depuis seize ans.

L'inflammation a-t-elle dans le dernier accès été plus forte, ou une frange d'épiploon s'est-elle glissée dans le sac seulement alors, causant un étranglement et une gangrène, c'est ce qui reste obscur; en tout cas, il s'en est suivi une amputation de l'appendice au niveau du collet et une gangrène de l'épiploon avec rétention dans le sac préexistant. La probabilité de la fistule intestinale résultant de l'amputation spontanée de l'appendice avait été prévue; désirant néanmoins ne pas enfermer de la soie ou même du catgut dans un foyer suppurant, j'ai préféré laisser ouvert l'orifice de l'appendice, lequel formait un moignon de 1 cm. de long.

Il est en outre intéressant de voir un iléus inflammatoire, suite de gangrène appendiculaire et épiploïque, se former et durer si longtemps sans que la température et le pouls se fussent élevés. C'est ce manque complet de phénomènes inflammatoires qui m'avait fait diagnostiquer une hernie simple, alors qu'il s'agissait d'une hernie compliquée de péritonite localisée.

On remarquera dans ce cas les vomissements copieux, espacés, qu'on ne voit guère dans l'occlusion de l'intestin grêle, mais qui sont caractéristiques de l'occlusion du gros intestin.

La localisation dans la fosse iliaque droite faisait évidemment penser à une occlusion iléo-cæcale.

Nous avons néanmoins vu que si le cæcum est disloqué, le diagnostic exact est fort compromis; il ne l'est quelquefois pas moins quand, du fait de douleurs irradiées et de symptômes anormaux pour une périty phlite, l'attention est dirigée d'un autre côté; le cas suivant en est une preuve.

Obs. XII. — *Iléus passager, suite d'appendicite et hémorragies intestinales.* A. V..., vingt-deux ans. Horloger.

Il y a déjà un an environ que V... souffre de l'estomac et des poumons; il se plaint surtout de douleurs dans le dos, ne supporte aucune nourriture, sauf le lait et les œufs, ne vomit jamais, n'a jamais eu de selles noires.

Il a passé cinq semaines chez un spécialiste pour une maladie de l'estomac, qui, à l'analyse du suc gastrique, a trouvé une forte hyperchlorhydrie, mais aucun traitement médical durant cette année n'a abouti à une amélioration. Il m'est adressé pour une opération éventuelle.

Le cas me paraissant avoir été suffisamment étudié médicalement et le malade désirant être opéré si l'opération présentait des chances de guérison, je me décide à lui faire une gastro-entérostomie après avoir constaté l'état suivant :

28 septembre 1901. Homme pâle, maigre, n'a pas l'air gravement malade. Les poumons sont normaux; cœur de même; la respiration n'est pas accélérée. Langue chargée, pas de constipation.

Les douleurs sont localisées dans le creux épigastrique.

L'inspection du ventre rétracté ne fournit aucun symptôme anormal; pas de péristaltisme visible. Aucune matité; l'estomac n'est pas vide, bien qu'il ait déjeuné il y a plus de quatre heures, mais pas fortement dilaté. Dans le ventre, aucune sensibilité, sauf au creux épigastrique.

Opération, le 30 septembre. On essaye la narcose à l'éther : impossible de l'endormir. On prend le mélange éther chloroforme, mais ce n'est qu'après cinquante minutes d'attente qu'on peut commencer à opérer dans une narcose relative.

L'estomac attiré hors de la plaie est de grandeur normale, n'est pas adhérent, mais se contracte au milieu avec une force telle qu'il est comme partagé et ressemble absolument à un estomac en bissac. Le pli duodéno-jéjunal est rapidement trouvé et l'intestin tiré hors de la plaie pour faire la gastro-entérostémie en Y d'après la méthode de Roux.

Les contractions intestinales sont très fortes, et l'intestin travaille continuellement; c'est absolument la danse des intestins, comme on la voit chez un lapin saigné dont on ouvre immédiatement l'abdomen.

L'opération ne présente du reste pas d'autre incident que la difficulté résultant de l'hyperpéristaltique que jamais je n'ai vue à ce degré.

Marche post-opératoire sans incident, sauf un peu d'élévation de température le jour même, le lendemain et le surlendemain à 38°,0. Émission de gaz pendant la nuit qui suit l'opération; pas de vomissements.

Le 18 octobre, il rentre à la maison, supporte le lait et les œufs, mais ne peut pas davantage qu'auparavant supporter la nourriture ordinaire.

Le 7 janvier 1902, son médecin m'écrit que depuis l'opération il n'est pas mieux qu'avant. En janvier, les douleurs à l'estomac ont repris plus fort qu'avant et ont leur maximum une heure et demie après les repas; le lait seul est supporté sans douleurs.

Le 23 janvier 1902, il s'évanouit tout à coup pendant son travail et le lendemain a une selle noire; dès lors, presque chaque jour, une selle noire.

Le 26 au soir, nouvel accès de faiblesse; vertiges, nausées. Il se met au lit et se sent très misérable.

Le 27, il est très pâle et présente l'aspect des malades qui ont perdu beaucoup de sang : muqueuses décolorées, pâleur extrême. L'estomac ne paraît pas être sensible, mais le malade accuse une sensibilité extrême à la pression sur le bord externe du muscle droit, au-dessous du niveau de l'ombilic.

Le 9 février, il a très mauvaise mine, les yeux sont excavés ; la pâleur est excessive; facies abdominal. Pouls 60, petit. Le corps est couvert de sueur; température 35°,8. Douleurs dans tout l'abdomen, qui est un peu ballonné, tendu et sensible à la pression. La respiration est un peu douloureuse, le sensorium libre; ni vents, ni selles.

Craignant une péritonite par perforation d'un ulcère, son médecin me l'envoie d'urgence.

11 février. L'état est le même : le ventre est très sensible, encore ballonné, sans que les organes soient refoulés; la respiration est absolument calme, mais la respiration profonde cause un peu de douleur à l'épigastre; le pouls petit varie entre 60 et 70; aucune agitation.

Une péritonite par perforation me paraît, dans ces conditions, bien peu probable; je n'ouvre donc pas, mais ordonne de l'hydrastis, du laudanum, des lavements de lait et d'eau salée.

Le 12, gaz et un peu de selles, mais pas noires.

Le 13, le ventre est de nouveau normal; la place du pylore ou du duodénum est très sensible; nous avons probablement affaire à un « ulcus pepticum », comme il a été déjà souvent observé après les différentes formes de gastro-entérostomie. En présence des graves accidents par lesquels V... vient de passer, la laparotomie est absolument indiquée.

Opération, le 14 février. — 0,01 morphine, puis éther; la narcose est bonne, mais il a de nouveau de la peine à s'endormir.

La cicatrice est excisée; sauf un peu d'adhérence de l'épiploon avec le péritoine pariétal, aucune adhérence dans la région opérée; les surfaces sont aussi lisses, les organes aussi mobiles que lors de la première opération. Ne trouvant aucune infiltration ni dans l'estomac, ni dans les deux branches de l'Y, j'ouvre l'estomac; la muqueuse est absolument normale; je referme et ouvre le duodénum; tout est en ordre; aucune place suspecte; suture; j'ouvre enfin la branche efférente sans y trouver non plus aucune anomalie; l'anastomose est excellente; l'entrée du jéjunum, de la branche efférente également.

Après suture de l'intestin, rendue de nouveau un peu laborieuse par une contraction permanente de ses parois, le ventre est refermé.

La température monte le lendemain à 38°,4, le surlendemain à 38°,2, pour redevenir normale le 19 février.

Les douleurs restent les mêmes qu'auparavant, et on constate pendant la guérison une sensibilité très prononcée de la région cæcale, qui a persisté dès lors à chaque examen, mais que le malade localisait à l'estomac.

Après ces deux expériences peu encourageantes, le malade ne consentit malheureusement pas à se séparer de son appendice, ce qui l'eût guéri, j'en suis persuadé.

L'erreur de diagnostic commise ici est pénible, et je ne m'en console pas même, en pensant que beaucoup d'autres eussent fait de même. En compensation, nous tirons de ce cas bien des enseignements cliniques utiles.

Notre cas rentre certainement dans la catégorie des appendicites que Longuet décrit sous le titre de dyspepsie appendiculaire, forme sinon nouvelle, du moins insuffisamment connue. De fait, le nom est nouveau et bon, car les troubles gastriques symptomatiques de l'appendicite sont bien connus et souvent observés, en particulier me paraît-il, dans la clinique infantile. Il est moins facile de s'expliquer, dans ce cas, l'hyperchlorhydrie tenace. Quant aux hémorragies qui ont fait croire ici à un ulcère peptique, il y a deux explications plausibles : ou bien il s'est agi d'une appendicite ulcéreuse hémorragique, comme Blos en relate un certain nombre de faits sans hémorragie grave du reste, ou bien d'une hémorragie stomacale diffuse, suite d'ulcérations toxiques, comme Nitzsche en rapporte un cas très bien étudié, l'analogue des cas de vomito negro appendiculaire de Dieulafoy. On s'explique facilement que l'estomac, dans notre cas, ayant deux bonnes ouvertures, il n'y ait pas eu hématémèse, mais melæna. Notre cas montre enfin beaucoup d'analogie avec celui de Zypkin, où l'on diagnostiqua aussi, à cause des hématémèses, un ulcère rond et où l'autopsie démontra la présence d'une appendicite, tandis que l'estomac et l'intestin étaient normaux.

Je m'explique l'hyperpéristaltisme observé dans notre cas, comme symptôme d'irritation chronique dû au foyer appendiculaire. A un moment donné, l'irritation devenant plus forte encore, la paralysie, l'apéristaltisme a succédé et avec lui, les symptômes d'occlusion ont apparu.

Notre cas montre enfin que si on avait mieux tenu compte des symptômes fournis par le siège de l'occlusion, il fallait la localiser non à l'estomac ou près de cet organe, mais à la fin de l'intestin grêle ou au commencement du gros intestin, ceci eût probablement aussi contribué à mettre le diagnostic sur la bonne voie.

On remarque que parmi les cas cités comme exemples d'occlusion iléo-cæcale, il n'en est qu'un, n° X qui soit caractéristique, quant à la localisation du siège ; les autres sont justement des cas où l'occlusion iléo-cæcale existante ne pouvait pas facilement se diagnostiquer. Si j'ai justement relaté ces cas, c'est parce que le siège de cette occlusion est si caractéristique qu'il est plus nécessaire de décrire les cas où on peut se tromper que ceux où le diagnostic s'impose.

Dans l'occlusion iléo-cæcale la sensibilité locale sera, du fait de la fixité de cette partie de l'intestin, le premier élément de diagnostic.

Les vomissements sont plus rares et plus copieux que dans l'occlusion jéjuno-iléique, le ballonnement plus général, mais sans refoulement d'organes.

OCCLUSION CÔLIQUE. — Le siège de l'occlusion sur le trajet du côlon n'est pas aussi facile à préciser que dans le cas de l'occlusion iléo-cæcale, mais il sera en général possible de déterminer si l'occlusion siège dans l'intestin grêle ou dans le gros intestin. Dans l'occlusion côlique, le vomissement, quand il n'y a pas péritonite, manque souvent; l'anse dilatée est en général délimitable.

OBS. XIII. — *Iléus dynamique par apéristaltisme, suite de bride sur le trajet du côlon ascendant et après accouchement* (Cas du Dr DICK).

Mme F... Pendant sa grossesse, elle a eu constamment des douleurs

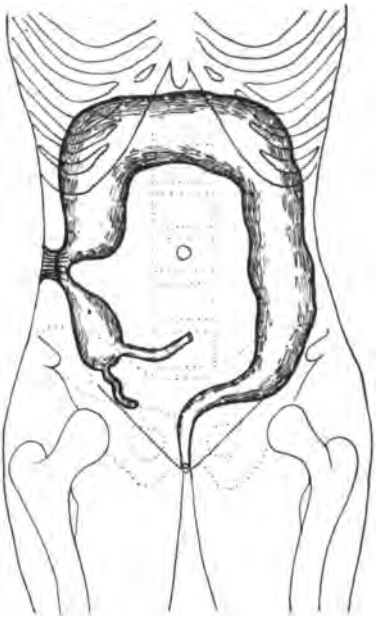

Fig. 10. — Bride sur le trajet du côlon ascendant ayant déterminé une stase dans le cæcum une paralysie avec dilatation du côlon transverse et descendant.

dans le côté droit du ventre, attribuées à une périthyphlite. Elle est accouchée le 15 novembre au forceps.

Après l'accouchement, on constate que le ventre est encore très ballonné; la partie supérieure du ventre en particulier, dans la région sous-hépatique, est occupée par une énorme tumeur intestinale, dure. Le bas du ventre est mou. Pas de fièvre, pas de vomissements. Ni gaz, ni selles.

Le passage ne se produisant pas, on se décide à opérer.

18 novembre. *Laparotomie.* Le côlon ascendant est fixé par une bride de

12 centimètres de large à la paroi latérale de l'abdomen, et forme là une coudure; en amont, le cæcum est peu dilaté, les intestins grêles sont vides; pas de péritonite.

En aval de la bride, le reste du côlon ascendant, le côlon transverse et le côlon descendant jusque dans la fosse iliaque sont extrêmement dilatés et pleins de gaz, bien qu'il ne soit pas possible de découvrir un obstacle dans le côlon sigmoïde.

L'intestin absolument inerte est ponctionné à trois endroits pour faire évacuer les gaz. La bride est incisée, la coudure redressée et le ventre refermé.

Bonne guérison.

Il faut, je crois, s'expliquer ce cas curieux de la manière suivante: la grossesse et l'accouchement prédisposent évidemment à la paralysie intestinale. Un cas très intéressant d'iléus paralytique post partum a été publié par Kocher dans son travail sur l'iléus. L'irritation exercée par la bride qui coudait le côlon ascendant paraît avoir déterminé la paralysie du segment intestinal situé en aval, la compression de l'utérus sur le côlon sigmoïde aidant. L'intestin une fois rempli et paralysé ne put reprendre son péristaltisme à cause de l'énorme dilatation mécanique.

Ce n'est qu'une fois vidé et la bride, cause de l'irritation, enlevée, que les fonctions purent se rétablir.

En général, l'irritation cause la paralysie du segment intestinal situé en amont. Dans un cas opéré récemment, j'ai trouvé une bride absolument semblable à celle de l'observation XIII, mais plus étroite. Elle avait déterminé une excessive mobilité du cæcum, qui tournait autour de sa bride et pouvait être déplacé jusque dans la région de la vésicule.

Malgré les lavements, les purgatifs répétés, jamais je n'ai pu trouver le cæcum vide et, à l'opération, il était rempli de matières, bien que jamais il n'y ait eu occlusion même temporaire. Depuis lors il a apparemment repris son péristaltisme normal, car on ne sent plus la tumeur d'autrefois.

L'observation XIII montre que dans certains cas, rares certainement, on peut trouver l'obstacle en amont du segment paralysé et dilaté.

Obs. XIV. — *Iléus mécanique et dynamique, suite de cholécystite suppurée. Siège de l'occlusion à l'angle côlique droit.*

Sœur Rosa G..., née en 1867.

A dix-sept ans, soit en 1884, elle éprouve tout à coup de vives douleurs dans le ventre et est soignée pour une périthyphlite: température jusqu'à 39°,8; après 3-4 jours, l'accès était passé après une période de constipation, mais sans symptômes d'occlusion complète.

A dix-huit ans, un accès identique à celui de l'année précédente, soigné par application de glace sur le ventre.

A dix-neuf ans, jaunisse avec un accès de douleurs semblables aux deux premiers et ascension de la température jusqu'à 40°,2. Cette fois l'accès

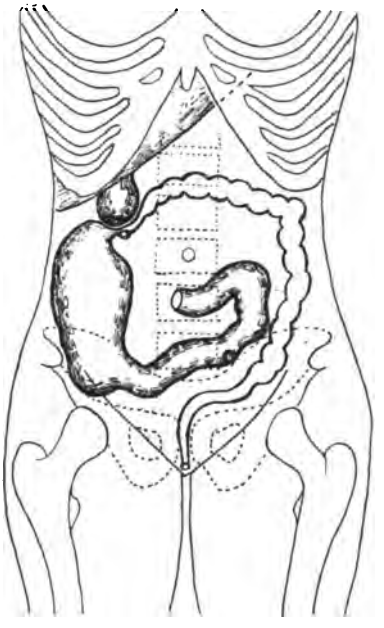

Fig. 11. — Occlusion à l'angle côlique droit suite de cholécystite suppurée comprimant le côlon. Dilatation du côlon ascendant. Entérostomie iléique.

dura quinze jours; l'ictère persista environ 7 ou 8 semaines, mais sans douleurs.

A vingt et un ans, nouvel accès sans jaunisse.

A vingt-quatre ans (1891), accès très violent sans jaunisse, avec début très brusque; pour la première fois, des vomissements, ballonnement de l'abdomen; l'accès dure de nouveau quatre jours, avec de très fortes douleurs. Elle est de nouveau soignée pour une périty phlite.

Entre les accès, elle est parfaitement bien.

Six mois après (novembre 1891), nouvel accès : fièvre 39°,8, vomissements, météorisme; dès lors, tous les 5-6 mois un accès semblable, mais sans ictère, jusqu'en 1894.

Le 15 mars 1894, accès très violent, avec 40°; elle est *opérée d'urgence pour périty phlite présumée suppurée*; on trouva tout normal du côté de l'appendice et ne fit rien. Pendant quelques jours elle fut très mal, avec symptômes d'occlusion, vomissements, etc.

Peu à peu les symptômes s'amendèrent, mais la plaie était infectée; il se produisit une thrombose de la saphène droite, et la guérison fut très

lente. Ce n'est qu'en septembre 1894 qu'elle put reprendre son travail.

En janvier 1895, il se forme une hernie dans la cicatrice; en mars, léger accès.

En janvier 1896, accès violent avec vomissements d'emblée et douleurs atroces; elle était à ce moment notre sœur pour les opérations, et je l'examinai pour la première fois le jour même, 20 janvier 1896. Ni selles, ni gaz; ballonnement très fort; douleurs intenses à la pression dans la région cæcale; pouls normal, 60; pas de fièvre.

Le 21 janvier 1896, le Dr Dumont et moi *ouvrons la cicatrice* sans trouver d'abcès; on referme. Du 21 au 25, l'état ne change pas, l'occlusion est absolue; la malade souffre beaucoup; le pouls varie entre 64 et 88; la température ne dépasse pas 37°,9. L'occlusion continuant et la malade s'affaiblissant, il paraît indispensable d'intervenir bien que les lavements fussent supportés.

Le siège de l'iléus ne pouvant être établi, il nous paraît plus prudent, de faire une entérostomie provisoire pour laisser le ventre se dégonfler et pouvoir poser le diagnostic du siège.

27 janvier 1896. *Entérostomie* à gauche sur une anse qui présentait le timbre métallique; on constate que le côlon descendant est vide et abouche une anse de l'intestin grêle à la peau.

Amélioration subjective immédiate, le ventre se vide peu à peu; la température présente quelques oscillations et monte subitement, le 10 février, à 39°,5. La plaie de droite est un peu infectée, probablement par la fistule intestinale qui coule continuellement. Le 12 février, la température est de nouveau normale et reste normale dès lors. Peu à peu des selles se produisent de nouveau par l'anus, bien que la fistule reste ouverte et coule toujours abondamment.

En mars 1896, elle reprend une place, mais peu après, la fistule se ferme, elle est de nouveau très mal et est transportée à Salem, où on rouvre la fistule. Amélioration, mais dès lors, toujours de la fièvre et des douleurs dans la région du foie.

Je revois la malade fin avril 1896 et trouve une tuméfaction très nette et douloureuse dans la région de la vésicule.

16 mai 1896. *Cholécystostomie.* — On ne trouve qu'une vésicule biliaire pleine de pus, avec des parois très adhérentes avec les intestins et le péritoine.

Pendant quelque temps la situation fut très pénible; la fistule intestinale sécrétait très fort, la bile sortait à flots par la fistule biliaire, en outre, il se produisit quelques jours après l'opération une fistule cholécysto-côlique, de sorte qu'il sortait des selles mi-solides avec la bile.

Peu à peu la fistule côlique et la fistule cholécystique se refermèrent; il venait souvent des selles par le rectum, de sorte qu'on pouvait considérer le passage comme libre et, le 2 juillet 1896, on procédait à la résection de l'intestin fistuleux après trois mois de lit.

15 jours après l'opération, elle se levait et reprenait le travail le 4 août, mais en janvier 1897, elle souffrait beaucoup de la hernie qu'elle avait

gardée de la première opération; elle rentre à l'hôpital de Salem et, le 27 mars 1897, la paroi abdominale est reconstituée.

Dès lors, sauf quelques troubles passagers, dus à des varices et ulcères variqueux, elle a été parfaitement bien.

Ce cas est particulièrement intéressant au point de vue du diagnostic du siège de l'occlusion; en même temps nous avons là un exemple d'occlusion mécanique partielle ayant entraîné une occlusion totale dynamique par inflammation.

Un examen plus exact du cas aurait, croyons-nous, permis de poser le diagnostic. Il n'y a pas de doute que tous ces accès n'étaient autre chose que des paroxysmes aigus d'une cholécystite.

Les inflammations successives de la vésicule ont amené des adhérences avec l'angle côlique droit ou le commencement du côlon transverse et par coudure, rétraction cicatricielle ou autrement, une sténose partielle de l'intestin. Avant la sténose, les accès se passaient sans symptômes d'iléus, mais il est probable que l'inflammation de voisinage provoqua une paralysie locale dans l'intestin, suivie de dilatation du côlon ascendant et du cæcum, qui a fait croire à la périty phlite pour laquelle on fit la première opération. Les premiers symptômes d'occlusion ne furent observés que dans la période post-opératoire infectieuse de cette opération et doivent avoir été de nature purement dynamique, inflammatoire. Nous avons admis que l'occlusion observée plus tard était une conséquence de cette inflammation post-opératoire et que son siège était dans la région cæcale très sensible. L'accès du 20 janvier 1896 différait des précédents en ce que les symptômes parlaient pour une occlusion purement mécanique, le pouls et la température étant normaux. La suite a montré que l'occlusion siégeait non au cæcum, mais à l'angle côlique droit, près de la vésicule biliaire. La preuve que l'occlusion ne siégeait pas dans l'intestin grêle est donnée par la bonne fonction de l'entérostomie iléique, dans le fait que, après la cholécystostomie, il s'est formé dans la plaie une fistule stercorale et que, tandis qu'il sortait des matières liquides par l'entérostomie iléique, la fistule de droite (côlique) laissait passer des matières solides, ne pouvant provenir que du gros intestin, enfin, dans le fait intéressant, que pendant la durée de cette fistule, les lavements ressortaient par elle au bout de peu de minutes. La sortie des matières solides provenant d'en amont et celle du liquide de lavement venant d'en aval prouvait en outre que l'intestin était encore perméable et que la fistule siégeait donc à l'endroit de la sténose même. Remarquons en outre qu'il n'y avait pas de refoulement d'organes, comme nous le

trouverons plus tard dans les cas où le côlon transverse est très dilaté.

Obs. XV. — *Iléus par occlusion à l'angle côlique gauche suite de hernie diaphragmatique étranglée.*

L., garçon de douze ans, a eu il y a sept ans une péritonite.

Il y a trois semaines, ballonnement du ventre avec douleurs abdominales; la

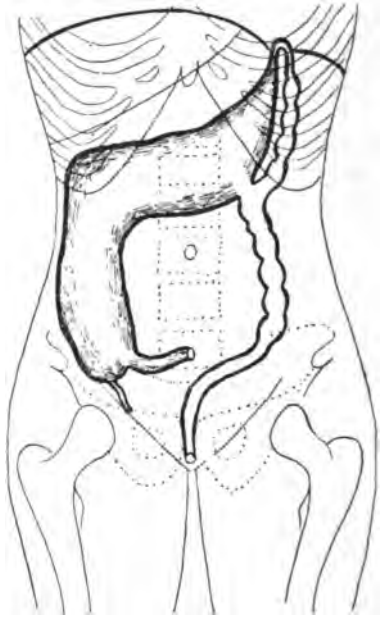

Fig. 12. — Occlusion à l'angle côlique gauche, suite de hernie diaphragmatique. Dilatation énorme des côlons ascendant et transverse. Entéro-anastomose entre le côlon transverse et le côlon descendant.

maladie n'a duré que quelques jours. Depuis trois semaines, les douleurs et le ballonnement ont recommencé et depuis quelques jours, l'enfant n'a plus ni selles, ni gaz.

L'abdomen est très ballonné, mais pas très sensible à la pression.

Le malade ne vomit pas; le pouls est à 112, bon; la langue n'est pas sèche; la respiration n'est pas accélérée.

Les grands lavements n'amènent aucune selle, mais sont très bien supportés.

Le manque de vomissements, le refoulement des organes, avec les symptômes d'occlusion complète, permettaient de diagnostiquer un iléus mécanique du côlon; la facilité avec laquelle on pouvait introduire des lavements devaient, d'autre part, faire admettre que le côlon descendant et le côlon sigmoïde étaient libres. On fit en outre, dans ce cas, l'insufflation du gros

intestin, ce qui permit aussi de constater que les côlons sigmoïde et descendant étaient perméables. Manquant de point de repère pour un diagnostic plus précis de la nature et du siège exact, on fait la laparotomie le 12 novembre 1893, sur la ligne médiane.

Il s'écoule aussitôt une assez grande quantité de liquide séro-purulent, jaunâtre, sans odeur, mais très suspect; à la surface des intestins, quelques adhérences et dépôts fibrineux; pas de sugillations.

On tombe immédiatement sur les côlons transverse et ascendant énormément dilatés; on peut poursuivre le côlon transverse jusqu'au diaphragme, près de la rate, de même le côlon descendant. Il est toutefois impossible d'arriver à se rendre compte des conditions anatomiques de cette coudure,

Une incision perpendiculaire à la première, allant au rebord costal, ne facilite pas la recherche; il est impossible de se rendre compte comment le côlon est fixé au diaphragme; on renonce donc à le séparer et fait une anastomose entre le côlon transverse et le côlon descendant.

On constate ce faisant que le côlon est rempli de matières jaunes couleur terre de Sienne et consistance de terre glaise; pas ou peu de gaz. Le côlon est hypérémié par places, paralysé, tandis que l'intestin grêle, dilaté aussi, présente encore des contractions péristaltiques. Suture de la paroi abdominale et de la peau après lavage avec la solution physiologique.

Le premier jour, le malade se sent mieux, mais le lendemain, les symptômes de péritonite sont accentués; le pouls est rapide, la respiration accélérée, la langue sèche, et il meurt le troisième jour après l'opération.

L'autopsie a montré qu'une séparation du côlon d'avec le diaphragme eût été impraticable. Le côlon était engagé dans le diaphragme et si fortement fixé là que, même à l'autopsie, on ne put qu'avec peine dégager la partie étranglée; ce n'est qu'après avoir séparé le côlon de toutes ses adhérences qu'on put constater sa perméabilité.

Le côlon transverse commençait à se vider par l'anastomose dans le côlon descendant; l'anastomose était bonne, la suture tenait, mais on constata dans le côlon transverse plusieurs ulcérations par distension (Dehnungsgeschwür de Kocher), qui évidemment avaient favorisé le passage des microbes à travers la paroi intestinale.

Dans le péritoine, tous les symptômes d'une péritonite purulente diffuse.

L'examen bactériologique montra que le coli-bacille trouvé dans le liquide péritonéal pendant l'opération était seul cause de la péritonite post-opératoire, où il était aussi en culture pure.

Ce cas est très intéressant en tout premier lieu comme cause d'occlusion. D'après Adenot, l'exagération de l'angle côlique gauche suffit déjà à lui seul pour causer des occlusions post-opératoires dont le mécanisme est facile à comprendre; l'angle côlique gauche étant fixé par un ligament à la dixième côte, si on enlève une grosse tumeur du ventre, les organes tombent dans le bas du ventre après avoir été disloqués et plus ou moins fixés dans la partie supérieure

de l'abdomen; il peut facilement en résulter une coudure au point d'insertion du ligament et une occlusion.

A plus forte raison pourra-t-on observer des occlusions dans la hernie diaphragmatique vraie, dont les causes sont diverses; une rupture traumatique indirecte du diaphragme peut permettre aux organes abdominaux d'entrer dans la cavité pleurale, comme dans le cas de Minnich, où le diaphragme, à la suite d'une chute, s'était rompu et avait laissé passer l'estomac, le côlon et de l'intestin grêle; comme dans celui de Foucras, où un trauma aussi (écrasement par chute d'un arbre) avait produit un accident absolument semblable, tandis que dans le cas de Forsujeff, un simple effort avait suffi pour produire la rupture du diaphragme. Un coup de couteau, dans les cas de Hull et de Brancaccio, a été la cause d'une perforation du diaphragme, avec hernie étranglée consécutive.

Dans beaucoup de cas, l'étranglement a été suivi de rupture de l'intestin et de pleurésie ou de péritonite mortelle.

Dans le cas de Stuppler par exemple, la rupture au collet de la hernie étranglée a causé une péritonite et un pneumopyothorax mortels.

Dans notre cas, il n'y avait aucune ulcération à l'endroit de l'étranglement. Nous ne sommes pas non plus orientés sur la cause de la hernie; dans l'anamnèse, pas de trauma, mais il est possible que la péritonite antérieure puisse être incriminée ou que la hernie fût congénitale.

Je dois le cas suivant à mon collègue le Dr Moll, qui l'a observé à Riggisberg.

Obs. XVI. — *Iléus par compression de l'angle côlique gauche, suite d'hémorragie rétro-péritonéale.*

R. G..., soixante-quatre ans, Riggisberg.

Cet homme a eu autrefois la syphilis et était ivrogne.

Dans la nuit du 2 au 3 mars 1903, il tombe malade, a de violentes coliques avec des maux de reins très forts.

Autrefois il dit avoir eu une péritonite.

Il n'a plus ni gaz, ni selles; la région iléo-cæcale est légèrement ballonnée et sensible à la pression; douleurs irradiées dans la jambe droite. Le malade est très pâle. Le pouls est à 80, bon. Petite hernie ombilicale. Traitement : opium, compresses chaudes et diète (on ne lui donne que du lait coupé).

Le 4 mars, 36°,8; 37°,7. L'état s'est amélioré.

Le 5 mars, 37°,0; 37°,5. État stationnaire.

Le 6 mars, 37°,0; 37°,7. Le ventre est plus ballonné, mais seulement à droite; à gauche, au contraire, le ventre est plat; il n'y a pas encore eu émission de gaz. La région iléo-cæcale est plus sensible encore que les jours

précédents et, immédiatement après la palpation, il se produit de fortes contractions péristaltiques dans la région du cæcum, qui semble se dresser

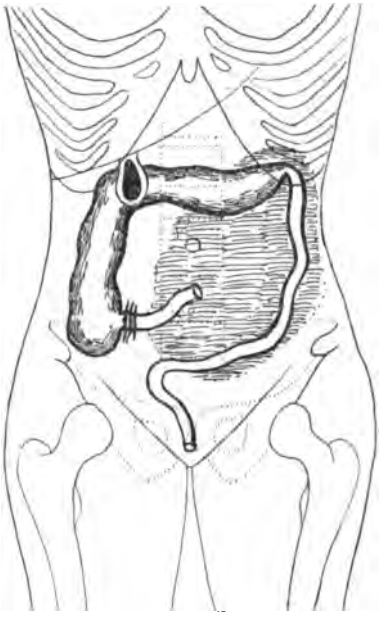

Fig. 13. — Occlusion à l'angle côlique gauche par compression suite d'hématome sous-séreux. Dilatation des côlons transverse et ascendant. Calcul énorme de la vésicule biliaire.

sous la paroi abdominale. Le reste du ventre, à gauche, continue à être souple et plat.

Le 7 mars, 36°,8; 37°,0. Les coliques ont cessé.

Le 8 mars, 36°,5 37°,2. Douleurs assez fortes dans le côté gauche. *Mort* le soir à onze heures.

Le diagnostic de la cause de l'iléus n'a pu être posé pendant la vie.

A l'*autopsie*, l'intestin grêle est peu dilaté; en compensation, le côlon ascendant et le côlon transverse sont fortement dilatés, 7-8 centimètres de diamètre; le côlon descendant est vide.

En travers de la partie terminale de l'iléon, une bride qui a produit une coudure de l'iléon à son entrée dans le cæcum; les gaz ne passent pas du cæcum dans l'iléon, quand on le comprime. L'appendice vermiforme est normal, sans adhérences.

Tout le tissu cellulaire rétro-péritonéal est occupé par une énorme hémorragie allant depuis le rein gauche jusqu'au rectum, ayant passé entre les feuillets du mésentère, soulevé le côlon descendant jusqu'au delà de la ligne médiane.

La capsule surrénale gauche se trouve au milieu de l'hématome, paraît déchirée, son tissu est très friable. Cœur mou. Organes anémiés.

Dans la vésicule biliaire, un calcul énorme, de 8 cm. 1/2 de long sur 3 1/2 de large.

Dans ce cas, la suite des accidents paraît claire.

Une lésion de la capsule surrénale a causé la rupture et l'hémorragie énorme qui a entraîné d'une part, l'occlusion à l'angle côlique gauche, et d'autre part, la mort par anémie.

L'antipéristaltisme ne pouvant pas refouler le contenu du côlon ascendant et du cæcum dans l'intestin grêle à cause de la bride, il se produisait à cet endroit une dilatation particulièrement forte, avec tumeur visible. Ce cas est particulièrement intéressant au point de vue du diagnostic du siège de l'occlusion. Le fait que le contenu de l'intestin grêle pouvait se déverser dans le gros intestin, mais que la valvule iléo-cæcale fonctionnait vraiment comme valvule, avait amené un météorisme localisé au côlon ascendant et transverse, tandis que le côté gauche de l'abdomen, malgré l'hématome sous-séreux, paraissait aplati.

Obs. XVII. — *Iléus chronique par occlusion des côlons transverse et descendant suite de bride et de torsion* (Cas du Dr Dick).

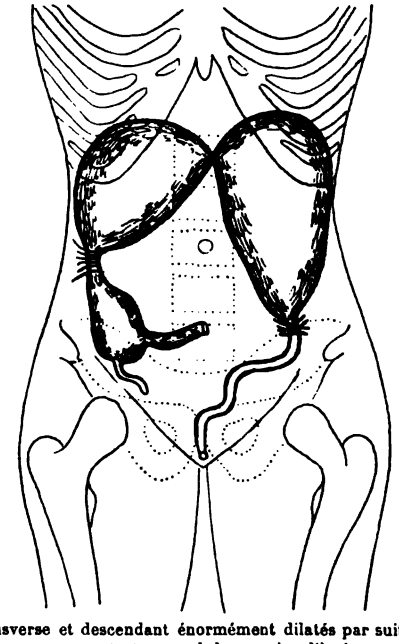

Fig. 14. — Côlons transverse et descendant énormément dilatés par suite de torsion et de brides en amont et en aval des parties dilatées.

Mme M... souffre depuis assez longtemps de constipation; dans ces derniers

temps, le ventre a augmenté de volume; les selles sont rares, les vents passent. L'état devient peu à peu très pénible, bien que la malade ne vomisse pas.

On sent dans la partie supérieure du ventre deux tumeurs.

Laparotomie. — Les deux tumeurs ne sont autre chose que le côlon énormément dilaté en aval d'une bride dans le trajet du côlon ascendant et en amont d'une seconde bride grosse comme le doigt, vers le bas le côlon descendant; le côlon transverse, en se tordant dans sa partie moyenne, a produit à l'endroit de la torsion une sténose qui divise le côlon en deux énormes tumeurs.

Le côlon dilaté est enflammé à sa surface et recouvert de membranes; l'intestin grêle est vide.

Le rétrécissement le plus étroit siège sous la bride du bas du côlon descendant, où on ne pourrait pas passer un petit doigt.

Les brides sont coupées, l'intestin est détordu.

Guérison sans accident.

Ce cas, dont l'histoire mériterait d'être moins laconique, est intéressant. Le manque de vomissements, avec l'énorme dilatation intestinale à la partie supérieure de l'abdomen, ne pouvait correspondre qu'à une occlusion du gros intestin dans sa partie moyenne. Ce n'est que grâce à l'extrême chronicité du procès que l'intestin a pu supporter une dilatation pareille.

Obs. XVIII. — *Iléus chronique par volvulus des côlons descendant et sigmoïde suivi de gangrène* (Cas du Dr Dick).

Mme de G., après son second accouchement, le 31 décembre 1893, a eu un météorisme colossal; plus de péristaltisme; cependant peu à peu tout rentre dans l'ordre.

En 1895, nouvelle grossesse; au cinquième mois, météorisme énorme; le 16 avril, accouchement normal; dès lors plus de selles, ni de gaz, jusqu'à la mort. *Mort* le 26 avril.

Autopsie. — Tout le côlon est énormément dilaté; le côlon descendant et le côlon sigmoïde forment une anse d'environ 60 centimètres de long, tordue 1 fois 1/2 sur elle-même et recouvrant en partie l'estomac. Toute cette anse est en gangrène commençante et adhérente par une péritonite récente.

De nouveau, dans ce cas, nous voyons un obstacle mécanique, évidemment une torsion incomplète comme celle du cas XVIII, amener, par suite de grossesse, un météorisme considérable qui, dans un accouchement antérieur, n'a pas abouti à une occlusion complète.

Après l'accouchement, apparemment de nouveau paralysie plus ou moins complète comme dans le cas XIII, et réplétion plus considérable encore du gros intestin, qui se noue de plus en plus et se gangrène.

Dans tous les cas d'occlusion côlique que nous venons de rapporter, ce qui frappe avant tout, c'est l'énorme tumeur palpable et percutable, quelquefois visible dans ses contours sous la paroi abdominale. Ce sont certainement des cas de ce genre qu'on ne rencontre pas souvent ou en tout cas, bien moins souvent dans l'occlusion de l'intestin grêle, qui ont surtout frappé von Wahl.

Une seconde particularité est à signaler, c'est le manque ordi-

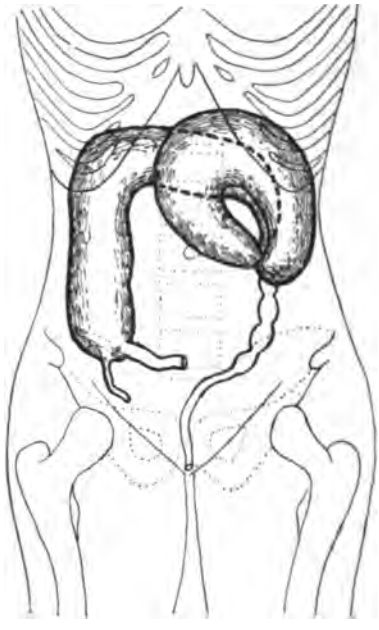

Fig. 15. — Volvulus du côlon descendant avec dilatation énorme de l'anse tordue et des côlons transverse et ascendant en amont de l'obstacle.

naire des vomissements; sauf dans le cas XIV, où ils s'expliquent par les coliques hépatiques concomitantes, nous voyons les vomissements manquer dans la période purement mécanique; il va sans dire que dans la période terminale, péritonitique, on les verra fréquemment apparaître.

Un troisième caractère distinctif de l'occlusion côlique sera le refoulement du foie et du cœur en haut; on l'observera constamment dès que la dilatation du côlon transverse sera en cause; il manquera au contraire dans l'occlusion du côlon ascendant; on aura donc dans ce signe un moyen de préciser encore plus exactement le diagnostic d'occlusion colique.

En résumé, *on pourra distinguer l'occlusion côlique de l'occlusion*

iléo-cæcale par la présence de tumeurs facilement démontrables; par le manque ordinaire des vomissements, à moins que l'occlusion soit très aiguë; par le refoulement des organes (foie et cœur), si l'occlusion siège en aval du côlon transverse, et l'absence de ce signe, si le siège de l'occlusion est dans le côlon ascendant, enfin par la tolérance rectale, les lavements étant supportés. Ajoutons encore que pour le diagnostic différentiel du siège de l'occlusion dans le côlon, nous avons, outre les lavements, deux méthodes de recherche précieuses : 1° L'insufflation du gros intestin par l'anus et alors le tympanisme même, avec timbre métallique dans les régions correspondantes au gros intestin et là où il n'en existait pas auparavant; 2° le lavement introduit progressivement et l'auscultation de l'avancement du liquide dans l'intestin d'après la méthode de Treves; le liquide s'arrêtant lorsqu'il arrive vers l'obstacle, on conçoit facilement que ce procédé puisse donner d'excellentes indications, le sort des lavements, dans notre cas XIV, nous en montre la possibilité.

Occlusion sigmoïde. — Nous en avons quatre intéressantes observations à rapporter et d'abord, je chercherai à préciser l'occlusion sigmoïde en disant que je range sous ce titre les occlusions de l'S romanum. On peut les diviser en deux catégories en prenant pour base la disposition du côlon sigmoïde : cet intestin passe, on le sait, souvent de la fosse iliaque gauche à droite de la colonne vértébrale pour faire à l'entrée du petit bassin un coude assez brusque, descendre et revenir à la ligne médiane ou même à gauche se terminer dans le rectum. La première est la *partie iliaque*, la seconde, la *partie pelvienne* du côlon sigmoïde ou S romanum.

La partie iliaque est accessible à la palpation; quant à la portion pelvienne, sauf en narcose profonde, elle est à l'état normal inabordable à la palpation externe et interne, et malheureusement elle est fréquemment le siège de tumeurs, de sténoses et de compressions.

Obs. XIX. — *Iléus par occlusion dynamique du côlon sigmoïde, par suite de compression pendant l'accouchement.*

Mme de W..., trente-deux ans; bonne santé antérieure.

Premier accouchement en 1889, sans complications.

Le 7 septembre 1896, elle rentre de la campagne, enceinte de huit mois; le lendemain, elle ressent des douleurs, des mouvements très forts de l'enfant; le 9 septembre, dès sept heures du matin, l'accouchement commence; la poche se rompt très vite, avant que le col se fût dilaté.

Le soir, l'accouchement ne se terminant pas, on fait la narcose à l'éther et la version; l'enfant, dont on entendait encore les bruits du cœur peu avant l'opération, extrait avec peine, est déjà asphyxié; impossible de le rappeler à la vie.

Le 10, tout va bien, mais, dans la nuit du 10 au 11, douleurs dans le ventre.

Le 11, dès le matin, donc environ trente-six heures après l'accouchement, le ventre est déjà fortement ballonné; la malade souffre de violentes coliques, malgré le peu de liquide qu'on lui accorde; l'état empire; vomissements assez fréquents.

C'est dans cet état que je vois la malade le 11 au soir, soit quarante-huit heures après l'accouchement.

Facies abdominal, yeux creusés, soif intense, température normale, pouls normal, 76, point de troubles apparents de circulation, respiration normale, pas d'albumine dans l'urine très concentrée. Langue un peu chargée, sèche, vomissements assez fréquents, renvois fréquents, mais pas de hoquet. Ni selles, ni gaz depuis l'accouchement. Accès de douleurs fréquentes; entre les douleurs la malade est tranquille.

L'abdomen est fortement ballonné, large; on voit sous les parois abdominales se dessiner dans la région moyenne du ventre une assez vive péristaltique.

A la percussion, le tympanisme est très fort, avec timbre métallique par endroits; pas d'épanchement. Refoulement du foie et du cœur. A la palpation, pas de douleur localisée; le relâchement brusque de la pression n'est pas douloureux; la respiration profonde ne cause pas de douleurs non plus. Per rectum rien.

L'occlusion siège évidemment dans le côlon sigmoïde.

Lavements d'eau salée toutes les trois heures, avec 200 centimètres cubes d'eau salée; aucune nourriture ni solide, ni liquide par en haut.

12 septembre. Les vomissements ont cessé; l'urine est moins concentrée, le ventre est moins tendu; la malade croit avoir eu quelques gaz. Le soir, de nouveau quelques gaz, mais pas de matières.

13 septembre. État de même.

14 septembre. Grand lavement qui est immédiatement rendu; on essaye du massage; pendant la nuit, de nouveau des gaz.

15 septembre. Lavages d'estomac; on ramène passablement de matières brunâtres, sans odeur spéciale.

Dans l'après-midi, après un nouveau lavement d'environ un demi-litre, évacuation abondante de selles liquides. Dès lors, amélioration rapide et guérison complète.

Un an après, en novembre 1897, nouvel accouchement sans aucun trouble du côté des intestins; dès lors, plus de symptômes de sténose.

Soit dans ce cas, soit dans le cas XIII, l'occlusion a été la conséquence d'un accouchement long et difficile, dans lequel on a employé le forceps ou la version pour extraire l'enfant.

Dans le cas XIII, la bride côlique n'explique pas suffisamment la dilatation de l'intestin en aval, et nous avons dû faire intervenir le traumatisme de la compression en aval de la dilatation pour expliquer le cas; d'autre part; l'examen *de visu* pendant l'opération a

montré qu'il n'y avait absolument aucun obstacle mécanique et aucune lésion dans le côlon sigmoïde et que tout le côlon était complètement paralysé.

Ces deux cas comparés et étudiés ensemble rendent, je crois, bien compte du mécanisme d'une occlusion semblable.

Dans les deux cas, le rectum était libre; la possibilité d'introduire une quantité de liquide assez grande montre que l'occlusion ne siégeait pas dans le bas du côlon sigmoïde, mais évidemment près du détroit supérieur du petit bassin.

On conçoit bien qu'un accouchement de longue durée puisse comprimer suffisamment l'intestin pour amener une paralysie; de là stase et des symptômes d'occlusion.

La paralysie côlique constatée dans le cas XIII directement et la péristaltique de la région moyenne montrent que l'intestin grêle seul fonctionnait normalement.

On pourra s'expliquer la paralysie du gros intestin soit comme réflexe traumatique, soit par la compression directe du plexus lombo-aortique ou plus spécialement du faisceau mésentérique inférieur qui, passant devant le promontoire, est très exposé à une compression. Ce serait un exemple de la paralysie d'origine nerveuse périphérique. C'est l'explication qui me paraît la plus probable.

Ces deux cas diffèrent du cas rapporté par Kocher par le fait que, dans son cas, il paraît n'y avoir eu aucune péristaltique au commencement de l'occlusion; la paralysie réflexe s'était donc étendue sur tout l'intestin.

Ce n'est que deux jours après l'opération qu'on entend des bruits intestinaux et deux jours plus tard les gaz et les selles apparaissent. On a observé, surtout dans la médecine infantile, passablement de cas de rétention chronique des matières fécales ou des gaz, qu'on désigne sous le nom de *Tympanites*. Kocher donne la description d'un cas de ce genre, où il y avait eu rétention d'urine et de matières fécales à la fois et où l'électricité accompagnée de cathétérisme et de lavements amena la guérison; ce cas paraît appartenir à la catégorie des cas d'occlusion dynamique par paralysie. Quant au cas décrit par Demme (t. VI, *Jahresbericht*, p. 40), il ne s'agissait évidemment pas d'un iléus dynamique, mais d'une occlusion mécanique, probablement d'une invagination. Une partie des cas de ce genre appartient certainement à l'affection appelée *mégacôlon* (Mya).

Obs. XX. — *Iléus dynamique par paralysie traumatique, suite de fracture du bassin.*

Mlle d'E..., dix-neuf ans. Excellente écuyère, bien constituée, très sportive,

sans vice de cœur, a toutefois la circulation un peu lente et paresseuse : froid aux pieds, engelures en hiver, etc.

Le 6 juin 1902, voulant sauter des obstacles, son cheval pointe, perd l'équilibre et tombe en arrière; elle est prise sous le cheval, qui reste couché sur elle jusqu'à ce que des gens accourus aient pu la dégager.

D'après ce qu'elle se rappelle (elle n'a pas perdu connaissance), elle était couchée dans une position moyenne entre le décubitus dorsal et latéral gauche; le poids du cheval couché sur le flanc portait donc sur l'épine iliaque antérieure droite, et le fait que c'était le ventre en arrière de la selle qui appuyait là explique le manque absolu de signes de contusion, comme nous le verrons plus tard.

Elle n'eut aucune douleur ni pendant la chute, ni pendant le temps que le cheval resta sur elle, mais au moment où, après avoir été dégagée, on voulut la remettre sur ses pieds, il lui fut impossible ni de se tenir debout, ni de marcher seule; la jambe gauche refuse tout service; elle éprouve des douleurs dans l'aine gauche; en outre, en se relevant, elle ressentit une violente douleur s'irradiant dans la jambe droite. On la recouche donc sur un tertre voisin et on fait chercher une voiture; elle rentre ainsi *assise* jusque chez elle, soit à environ 5 kilomètres de l'endroit où elle est tombée. Pendant la course, peu de douleurs tant qu'on va au pas; le trot cause des douleurs.

L'accident est arrivé à neuf heures et demie et elle est couchée chez elle à onze heures, n'éprouve aucune douleur quand elle est absolument tranquille. Retenu ailleurs, je ne la vois qu'à deux heures et demie.

L'expression est absolument normale; bonne mine; aucun symptôme de shock. Température normale; pouls bon, 70; aucun trouble circulatoire apparent. Respiration absolument calme, normale et sans douleurs, même à la respiration profonde.

Elle a uriné depuis la chute, sans douleurs; l'urine est absolument claire, sans traces de sang; rien donc du côté de la vessie et des reins.

Rien non plus du côté du canal digestif. La malade a bu depuis sa chute également sans ressentir aucune douleur; pas de vomissements, pas de nausées. Aucune douleur dans le ventre, mais un sentiment d'endolorissement général.

Il n'y a de douleurs qu'aux mouvements des jambes surtout; la douleur est localisée dans l'aine gauche.

L'inspection ne donne aucun symptôme du côté du ventre, nulle part, traces de contusion, d'hémorragie sous-cutanée; aucune asymétrie du bassin, ni des jambes.

A la percussion, aucune anomalie des organes.

Dans le haut du côlon sigmoïde, dans la fosse iliaque gauche, on sent l'intestin un peu résistant, mais pas sensible; il n'y a pas eu de selle encore aujourd'hui. Aucune autre place sensible dans le ventre.

La branche horizontale du pubis gauche est sensible à la pression, mais on ne sent aucune dislocation; pas d'asymétrie.

La compression du bassin aux épines et crêtes iliaques se fait presque

sans douleurs; au contraire, la compression des trochanters amène un peu de douleurs dans l'aine gauche.

Les mouvements de la jambe droite sont exécutés sans douleurs quand ils sont très lents. Pour la jambe gauche, les mouvements passifs, exécutés avec précaution, sont possibles dans tous les sens, flexion, extension, adduction, abduction et rotation; quand, au contraire, on exécute un mouvement un peu brusque, la douleur est forte dans l'aine.

La pression sur la synchondrose sacro-iliaque droite, en avant, est un peu sensible, en arrière, elle l'est davantage; à gauche, aucune sensibilité; pas de sensibilité sur le trajet du sciatique. A l'entrée du vagin, une petite écorchure qui a causé une petite tache de sang dans la chemise.

L'examen rectal fait constater une sensibilité assez forte dans la branche descendante du pubis gauche, mais il est impossible de constater une autre lésion quelconque; l'examen bimanuel de la vessie montre qu'elle n'est pas sensible.

Diagnostic. Fracture du bassin à gauche en avant, passant par le trou obturateur, avec dislocation ou disjonction de l'articulation sacro-iliaque droite.

Les jambes sont placées en demi-flexion, attachées ensemble; je permets une nourriture légère.

7 juin. La nuit n'a pas été très bonne, la malade a peu dormi; température, 37°,3, pouls 80; l'appétit est nul; la malade se sent gonflée, mais n'a du reste aucune douleur, ni vents, ni selles. Langue bonne.

Le ventre, hier souple, est aujourd'hui tendu sans être ballonné; pas de péristaltisme visible; la percussion donne un son tympanique jusqu'au métallisme, par endroits le timbre est même hypermétallique. La matité du foie a absolument disparu. Au niveau du cinquième espace intercostal droit, le tympanisme se perd dans la sonorité normale du poumon; à gauche, le bas de la matité du cœur commence au niveau de la ligne mamillaire. Pas de nausées, pas de vomissements; de temps en temps de légères coliques, mais sans péristaltisme visible.

L'examen rectal permet de constater une petite boule dure de matières qu'on sentait du reste déjà la veille.

La miction s'est faite sans difficulté et sans douleurs.

La respiration est absolument calme et libre, ne cause aucune douleur à la respiration profonde. Le soir 37°,9 et 80. Laudanum, compresses chaudes, un peu de liquide par la bouche.

8 juin. Les coliques ont augmenté dans la nuit, bien que la malade n'ait entendu ou senti aucun mouvement dans le ventre; le tympanisme est moins métallique, mais la tension est très forte; aucun symptôme péritonitique, respiration très tranquille; matin 37°,3 et 88; soir 37°,6 et 76.

La nutrition est cessée par la bouche; on donne des lavements d'eau salée de 150 centimètres cubes toutes les trois heures, 1 milligramme d'atropine en injection sous-cutanée.

9 juin. La malade est moins bien qu'hier; les lavements font un peu mal; la soif est très grande; aucun symptôme péritonitique; la tension est restée la même; pas de gaz.

On recourt au thé et à l'eau de Vichy per os et on fait un lavement de glycérine et d'eau. A onze heures, il sort quelques gaz par le tube rectal. La malade se sent soulagée, la tension a diminué. A deux heures, consultation avec mon collègue et maître le prof. Kocher, qui admet aussi une hémorragie sous-séreuse comprimant le côlon sigmoïde et conseille des lavements de lait. Température du matin, 37°,0. Pouls, 77. Soir, 37°,9 et 88.

10 juin. L'amélioration a continué, la tension a encore diminué, les gaz sortent; on sent de nouveau une zone de matité hépatique à la percussion.

11 juin. Un lavement de glycérine et d'eau (un demi-litre) est suivi d'une petite selle. Matin, 37°,6 et 86. Soir, 38°,2 et 90.

Le 12, on permet plus de nourriture; l'amélioration continue. Température, 37°,0 et 86 le matin, le soir, 37°,3 et 85.

Le 13, l'amélioration continue, 36°,9 et 77; 37°,1 et 68.

Le 14, on permet un peu de nourriture solide qui est bien supportée; dès lors, selles régulières.

Le 5 juillet, la malade vient en voiture faire prendre un Röntgen du bassin et on constate que le diagnostic était juste : fracture de la branche horizontale du pubis et de la branche descendante. On constate en outre que la synchondrose sacro-iliaque proémine davantage en arrière à droite qu'à gauche et que l'ovale du bassin n'est plus symétrique, mais que le grand axe du bassin va d'en arrière à droite en avant à gauche, ce que la fracture et le mode d'écrasement expliquent parfaitement. Aucun trouble du côté de la marche.

En août, elle va en bicyclette, joue au tennis, se sent parfaitement bien et remonte à cheval dès le mois d'octobre.

Dechambre doit avoir émis l'opinion que le complexus symptomatique de l'iléus peut se produire et durer un certain temps sans la moindre accumulation de matières fécales.

Nous en avons déjà donné des preuves par les cas précédents, mais le fait qu'un iléus puisse se produire par un traumatisme extra-péritonéal et même extra-abdominal par simple paralysie, sans l'hématome qui accompagnait notre cas III, est moins connu; notre cas XIII serait un exemple de traumatisme intra-abdominal; ce cas ressemble au cas de Chouet, où un iléus complet fut la suite d'un tamponnement du ventre par un wagon; le malade guérit à la suite de l'électricité. Bauby a rapporté également le cas d'un garçon de neuf ans qui avait reçu un coup de pied de cheval dans le ventre; dans les premiers temps, rien d'inquiétant; le lendemain, douleur locale, météorisme, vomissements; le troisième jour, les symptômes augmentent, mais à la suite d'une injection d'huile, il se produit une débâcle et le malade guérit. Bauby interprète comme suit le cas : « Cet exemple m'a paru représenter le type le plus simple de l'occlusion par trouble réflexe; ici en effet le traumatisme extérieur a

directement impressionné l'appareil nerveux de l'intestin et provoqué sa paralysie par l'irritation du grand sympathique ». Ici on pourrait admettre un hématome causé par la disjonction de l'articulation sacro-iliaque et ayant fusé dans le mésentère du côlon sigmoïde, un hématome rétro-rectal étant ici inadmissible. Cette hypothèse, qui avait été mon premier diagnostic, me semble un peu forcée et, en présence des autres faits relatés, en particulier, des paralysies post partum, je crois plus probable une paralysie purement traumatique.

Dans notre cas, on pouvait dès le commencement écarter l'idée d'une déchirure intestinale causée par le trauma abdominal. Le manque complet de douleur, la tranquillité de la malade, sa respiration et son pouls normaux, faisaient exclure la possibilité d'une péritonite qui en eût été la conséquence nécessaire (Neumann).

Ce dernier cas est particulièrement intéressant par la constatation du refoulement des organes (foie et rate) sans augmentation notable de la circonférence du ventre. Pour le comprendre, il faut savoir que Mlle d'E... est très vigoureuse, très sportive, avait des parois abdominales spécialement bien musclées, si bien que toute la pression abdominale s'est fait sentir sur le diaphragme qui a dû céder, mais sans aucune gêne respiratoire. La pression intra-abdominale se reconnaissait d'abord à la tension énorme, sans dilatation, puis au refoulement des organes et au timbre ultra-métallique.

Dans ces deux cas d'occlusion sigmoïde, les petits lavements sont supportés, tandis que les lavements plus grands causent un peu de douleurs. Schramm, Brinton et Naunyn sont d'accord que la méthode des lavements pour déterminer la tolérance rectale est des plus importantes pour déterminer le siège de l'occlusion; si un lavement de 1 litre ou 1 litre 1/2 est supporté, le siège de l'occlusion n'est ni dans l'S romanum, ni dans le côlon descendant.

Obs. XXI. — *Iléus par volvulus incomplet d'un mégacôlon sigmoïde. Anastomose. Résection de l'anse. Mort suite de péritonite par perforation.*

R. J..., soixante-sept ans, Riggisberg.

Il y a deux ans, a déjà eu un accès d'occlusion intestinale semblable, qui, au bout de dix jours, se termina par une débâcle, et la malade guérit. Dès lors, constipation opiniâtre.

Le 18 février 1903, la malade n'a plus ni gaz, ni selles, mais des vomissements. Le pouls est bon, mais il y a de fortes coliques et de la péristaltique visible. Température normale; pouls 80-90.

On cesse toute nourriture solide par la bouche et on ne donne que des liquides; les lavements ne sont pas supportés et sont immédiatement rendus en jet dès que la quantité introduite dépasse 100 à 200 centimètres cubes.

Le 25 février, l'état est encore le même : le pouls est bon, pas de vomissements depuis le 18 février. On donne de l'atropine.

Le 27 février, diarrhée abondante noirâtre et gaz.

Malgré cette évacuation, le ballonnement persiste; la péristaltique est très

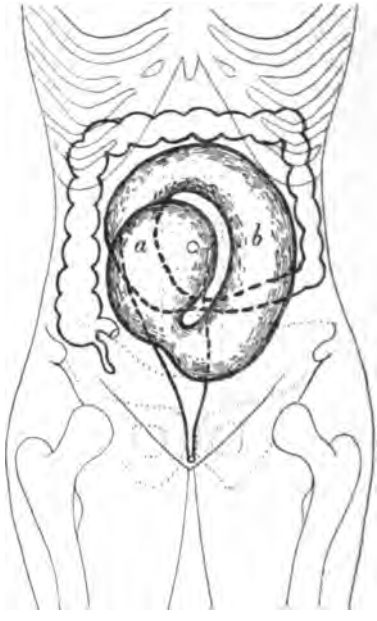

Fig. 16. — Mégacôlon sigmoïde (dilatation idiopathique du côlon sigmoïde) sans cause mécanique en aval de l'anse, en amont un rétrécissement du côlon sigmoïde iliaque.

visible dans une grosse anse fixée, de sorte que l'intervention opératoire paraît indiquée.

Je constate le 28 février, avec le Dr Moll, l'état suivant :

Femme assez bien constituée; pouls 86, bon; langue un peu chargée; aspect assez normal.

La matité du foie commence dans le troisième espace intercostal, et fait place au son tympanique intestinal dans le quatrième espace, à la ligne mamillaire, tandis que, avant la débâcle, la matité a été nulle. Le cœur est refoulé en haut.

Le ventre est ballonné, élargi, sans qu'on puisse distinguer spécialement un cadre côlique.

Dans la région ombilicale, on voit se dessiner pendant les contractions péristaltiques, qui se produisent toutes les cinq minutes environ, une anse énorme, ovale, à grand axe de gauche à droite et de haut en bas.

Une seconde anse moins large entoure tout le côté inférieur et latéral de la première.

La percussion ne donne nulle part un son métallique, même pendant les contractions de l'anse.

L'examen rectal permet de constater deux petites tumeurs mobiles en arrière de la matrice; on ne sent aucun rétrécissement.

Étant donné le refoulement énorme du diaphragme constaté antérieurement, l'élargissement de l'abdomen, le péristaltisme dans une anse fixée, qui ne peut être que le côlon sigmoïde, nous estimons une intervention chirurgicale indiquée, la cause qui a déterminé l'iléus paraissant exister encore, bien que nous ne puissions en préciser la nature.

Fig. 17. — Schéma de l'opération faite dans le cas de mégacôlon sigmoïde. Entéro-anastomose à la base de l'anse; résection de l'anse; péritonisation du mésentère.

Opération, le 28 février 1903. — Narcose avec le mélange d'éther-chloroforme. Incision dans la ligne blanche, du nombril au pubis.

L'anse dilatée (*a*) se présente immédiatement autour de cette anse, une seconde anse (*b*) que l'on reconnaît n'être que la continuation de la première.

Cette anse énorme qui, dans sa partie *b*, fait suite au côlon descendant et dans sa partie *a*, se continue insensiblement dans le rectum en diminuant progressivement de calibre, n'est autre chose que le côlon sigmoïde légèrement tordu sur lui-même.

Les côlons ascendant, transverse et descendant ne sont pas dilatés; ce dernier, au contraire, présente un rétrécissement notable près du promontoire, là où l'anse dilatée commence.

A la palpation, il est impossible de trouver une tumeur quelconque dans le haut du rectum, et cependant les parois intestinales du côlon sigmoïde sont extrêmement épaissies et l'intestin est dilaté depuis le haut du rectum.

On admet donc que c'est la torsion qui a déterminé les accidents et se décide à faire une anastomose au bas de l'anse après détorsion complète.

L'anastomose pratiquée, il ne paraît pas avantageux de laisser cette énorme anse dilatée et nous nous décidons à la réséquer.

La suture du bout supérieur est facile; les parois sont modérément épaissies et se replient facilement en dedans; quant au bout inférieur, la première suture continue une fois achevée, les parois épaisses d'environ 5 millimètres ont une consistance si lardacée que la suture séro-séreuse présente la plus grande difficulté, surtout à la partie non pédiculée au mésentère.

L'intestin a été réséqué à son insertion mésentérique pour éviter tout trouble de circulation dans l'artère mésentérique; les deux feuillets séreux sont en outre réunis, afin que toutes les surfaces soient bien péritonéisées.

Un myome pédiculé est lié et extirpé.

Suture de la paroi abdominale à trois étages; pansement au collodion.

Le soir, même pas de douleurs; température, 36°,9, pouls 88.

Le 1er mars, 37°,5-37,7; pouls, 96; émission de gaz.

Le 2 mars, 37°,0-37°,3; pouls, 100; état bon.

Le 3 mars, 37°,4-37°,4; pouls, 100; status idem.

Le 4 mars, 37°,5-37°,9; pouls, 108; la nuit a été mauvaise, agitée; la malade se plaint de douleurs à droite dans le ventre et dans l'épaule droite; le ventre est un peu ballonné.

Le 5 mars, 38°,0,-38°,7; pouls, 112. Agitation, dyspnée, néanmoins les gaz passent; on pense à une pneumonie, le ventre étant fort peu sensible.

Le 6 mars, 38°,3, 37°,8. Pouls, 112-140. Respiration, 60.

Le 7 mars au matin, *mort*.

Autopsie. — Péritonite suppurée diffuse de tout l'abdomen. Les côlons transverse et descendant sont de volume normal; le côlon ascendant est un peu dilaté; une forte adhérence en son milieu le retient contre la paroi latérale de l'abdomen.

L'anastomose est parfaite, fonctionne bien, a environ 5 centimètres de longueur; la suture à trois plans a tenu partout, la suture de l'anse *b* a également très bien tenu, la suture de la section de l'anse *a* a évidemment été la cause de la péritonite; près du bout libre, l'élasticité des parois très épaisses a fait déchirer les sutures séro-séreuses et il y a là une communication petite, mais évidente, avec l'intestin. Le bout mésentérique, au contraire, qui ordinairement cause les accidents dans la résection du gros intestin, est en parfait état.

On constate encore une fois, à l'autopsie, que la communication entre l'anse dilatée *a* et le rectum est parfaite, tandis qu'entre l'anse *b* et le côlon descendant, il y a un bout d'intestin évidemment rétréci.

Epicrise. — La résection de l'anse a été une faute; il eût mieux valu en faire la reposition si on avait pu prévoir la difficulté de la suture après la résection.

Quant à la cause de la dilatation de l'anse, elle reste obscure; nous avons vu que l'intestin était évidemment rétréci en amont; en aval, au contraire, l'anse *a* se continuait en entonnoir jusqu'au rectum et soit pendant l'opération, soit à l'autopsie, nous avons constaté sa perméabilité complète et facile. Même la légère torsion constatée à l'ouverture du ventre, grâce à laquelle l'anse *a* était déplacée à droite et l'anse *b* à gauche, ne suffisait pas à expliquer l'imperméabilité, la dilatation et l'hypertrophie des parois consécutive à l'hyperpéristaltisme. Sous ce rapport, le cas reste obscur et rappelle la dilatation énorme constatée dans le cas XIII en aval de la bride sténosante.

Kuhn, dans son travail sur le volvulus de la flexure sigmoïde, explique le volvulus de cette partie de l'intestin par une rétraction cicatricielle du mésosigma qui amène un rapprochement de la base de l'anse.

Dans notre cas, nous avons pu constater un rétrécissement de l'intestin, de la partie terminale du côlon descendant et du commence-

ment du côlon sigmoïde avec fixation complète à la paroi pariétale; la partie terminale du côlon sigmoïde était également fixée au sacrum comme d'habitude et pas mobile du tout; quant au mésosigma de la partie moyenne, il ne présentait aucune cicatrice, avait environ 12 centimètres de rayon à sa partie moyenne et formait un éventail qui est dessiné dans le schéma du résultat post-opératoire.

La torsion incomplète en tant que phénomène d'irritation peut-elle expliquer l'hyperpéristaltisme de l'anse? Cela paraît peu probable et cependant nous ne trouvons aucune autre explication mécanique plausible du phénomène observé. Je relève encore explicitement le fait que la paroi de l'ampoule du rectum n'était pas hypertrophiée, l'hypertrophie ne commençant qu'au-dessus et sans dilatation dans les premiers centimètres, puis paraissant augmenter avec la dilatation de l'anse.

La seule affection qui puisse donc ici être invoquée comme dénomination, sinon comme explication plausible de l'observation, est la *dilatation idiopathique du gros intestin*, qui a fait l'objet d'une étude récente dans cette Revue par Pierre Duval, appelée aussi *Megacôlon* (Mya), ou *Maladie de Hirschsprung*.

Les cas rapportés jusqu'ici par Treves, Fitz, Osler, Mya, Fenwick montrent que, dans un certain nombre de cas du moins, il est impossible d'invoquer un obstacle mécanique pour expliquer la dilatation de l'anse et l'hypertrophie des parois.

Le travail de Duval nous apprend que l'ectasie porte en général sur le côlon pelvien, comme dans notre cas.

L'analyse exacte de notre cas nous montre que l'opinion de Treves, de Fenwick et de Griffith, qui admettent comme cause pathogénique l'obstacle mécanique, n'est pas admissible dans notre cas. La contraction du sphincter ne peut pas non plus être admise, puisque l'ampoule du rectum était normale et ne présentait ni dilatation, ni hypertrophie des parois, comme nous avons pu nous en assurer *intra vitam* soit avant, soit pendant l'opération.

Ajoutons encore, pour terminer, que la muqueuse de l'anse dilatée ne présentait pas d'anomalies macroscopiques.

Obs. XXII. — *Iléus suite d'obstruction par noyaux de cerises en amont d'une sténose sigmoïde due à la compression d'un myome.*

Mme A..., soixante-sept ans. Bonne santé antérieure.

Depuis douze jours, n'a plus de selles, sans qu'on puisse en trouver la raison. Ayant depuis une vingtaine d'années un gros myome de l'utérus, elle est adressée par son médecin au Dr de Werdt, qui la fait transporter à l'hôpital de Salem.

Je vois la malade le 19 juillet 1900 dans l'état suivant :

Personne maigre; facies abdominal; la température et le pouls sont un peu plus élevés que la moyenne, la respiration normale; pas d'albumine dans l'urine.

Langue sèche, sillonnée, chargée. Vomissements fécaloïdes assez fréquents; pas de hoquet.

Ni gaz, ni selles.

Le ventre est énormément distendu. A droite, dans l'abdomen, on sent

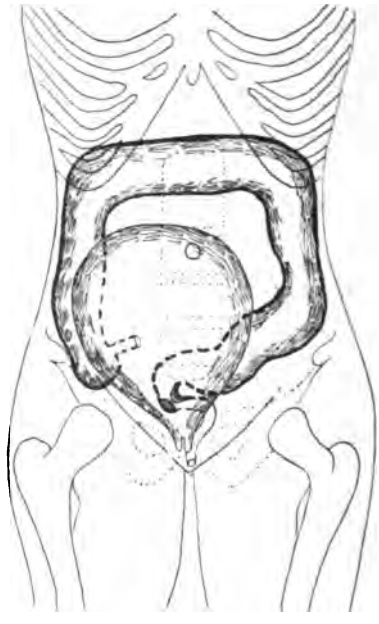

Fig. 18. — Occlusion rectale supérieure par cancer atrophique et compression par un énorme myome utérin. Dilatation de tout le côlon (cadre côlique).

une énorme tumeur, comme une tête d'homme, dure, mobile. Dans la région crurale, de chaque côté une hernie, à droite réponible, à gauche irréponible, assez tendue, mais sans signes d'inflammation ou de sensibilité.

Sauf à l'endroit de la tumeur abdominale, le ventre est partout très tympanique, le côlon descendant spécialement dilaté; foie et cœur sont fortement refoulés par le côlon transverse.

Le toucher rectal ne permet pas de constater une tumeur intestinale.

Nous pensons à la possibilité d'une obstruction suite de la hernie irréponible; si on ne trouve pas là la cause, on fera la myomotomie.

Opération, le 20 juillet 1900. — Sous narcose à l'éther légère.

Pas de cause d'occlusion dans la hernie gauche, qui renferme de l'intestin, se laisse facilement replacer dans l'abdomen après libération des adhérences. Suture du ligament de Poupart avec le fascia pectinea. Suture de la peau.

Incision dans la ligne médiane; le myome est extirpé comme nous le faisons toujours, par ligatures successives du ligament large, ligature des utérines aussi bas que possible, formation d'un lambeau péritonéal antérieur et postérieur et section du cervix. Sutures en étages au catgut du cervix, suture péritonéale et péritonisation du ligament large par suture transversale.

Reposition des intestins, sans qu'on puisse constater un autre étranglement de l'intestin, la dilatation portant surtout sur le côlon sigmoïde ascendant et transverse. L'intestin grêle est relativement peu dilaté, renferme néanmoins passablement de gaz. Suture de la paroi abdominale.

La malade se sent soulagée, T. 37°,8; P. 92.

21 juillet. — Beaucoup de gaz et une assez forte selle dans laquelle on voit des noyaux de cerises. La malade avoue alors avoir mangé quinze jours auparavant, soit un ou deux jours avant l'occlusion, une grande quantité de cerises dont elle a avalé les noyaux. T. 37°,4; P. 96; T. 38°,7; P. 100.

22 juillet. — Aujourd'hui il ne passe que quelques gaz et presque pas de selles malgré les lavements. 38°,5; 90. Soir 38°,4; 100.

23 juillet. — Il ne passe plus rien du tout; la malade a de nouveau un facies abdominal prononcé; le ventre est gonflé; elle rejette, mais il n'y a pas de douleurs abdominales, pas d'agitation, pas d'accélération de la respiration. Matin, 38°,9; 116. Soir, 38°,3; 72.

24 juillet. — Matin, 39°,1; 124. La malade est très mal, vomit; il est évident que sa fin est proche si on n'intervient pas de nouveau; à midi, 38°,2 et 120; grande faiblesse. La famille finit par accéder à notre désir de faire une *colostomie* sans narcose et avec anesthésie locale.

Le côlon descendant est abouché à la peau et vidé; il sort une grande quantité de gaz et de selles liquides brunes.

La malade se sent soulagée. On a pu constater que les intestins sont normaux, qu'il n'y a pas de péritonite.

Le soir, 38°,1; 108.

25 juillet. — 38°,2; 108. Soir, 38°,5; 92.

Il sort beaucoup de vents et de matières, entre autres une quantité de noyaux de cerises.

26 juillet. — La faiblesse est grande; les bruits du cœur sont faibles; cependant, il y a euphorie. Matin, 37°,1; 95. Soir, 36°,8; 84.

On donne de la caféine et du champagne.

27 juillet. — Selles par le rectum, 36°,8; 72. Soir, 37°,7; 84.

28 juillet. — Matin, 37°,1; 84. Soir, 36°,5; 80.

29 juillet. — Matin, 36°,5; 72. Soir, 36°,6; 76.

Dès lors la marche est excellente; la malade se remonte, la langue, pendant les premiers jours très chargée, s'est maintenant dégagée, est rouge vif et encore un peu sèche.

Le ventre est presque plat, souple, l'anus præter naturalis fonctionne parfaitement bien; la malade a de temps en temps des selles par le rectum, mais jamais beaucoup.

A la fin de septembre, la malade quitte l'hôpital; les selles passent en

grande partie par l'anus artificiel, jamais beaucoup par le rectum.

Nous revoyons la malade fin novembre avec le Dr de Werdt; elle se sent bien; son anus la gêne bien un peu, la muqueuse prolabe et n'est pas très facile à contenir.

Le 2 décembre 1900, nous l'examinons de nouveau en narcose; on arrive avec l'exploration digitale à une partie dure, non accessible directement au doigt, peu mobile, située à droite de la ligne médiane et qui pourrait être le siège du rétrécissement. Au moyen de deux instruments obtus, nous cherchons à dilater cette partie par le rectum, d'un côté et par l'anus artificiel, de l'autre, mais sans réussir à ce que les deux instruments se rencontrent.

A partir de ce moment, les selles passent en grande partie par la voie naturelle, quand l'anus artificiel est bien contenu, si bien que, en février 1901, nous conseillons la fermeture de la colostomie.

Fermeture de la colostomie, le 1er mars 1901. — Narcose à l'éther. Résection de la partie adhérente à la peau; suture intestinale, suture de la paroi et de la peau. Guérison excellente, sans douleurs.

Dans les premiers jours, les selles passent parfaitement, mais peu à peu le ventre se gonfle de nouveau; le 20 mars, l'iléus est de nouveau complet, de sorte que nous sommes obligés de rouvrir.

Espérant pouvoir arriver à trouver le siège de la sténose et à aboucher le côlon sigmoïde au rectum, je fais, le 26 mars 1901, la *laparotomie médiane* en narcose à l'éther et avec l'assistance des Drs Dumont et de Werdt.

On constate que la cicatrice de la colostomie refermée est excellente, l'intestin parfaitement mobile. En suivant le côlon sigmoïde, on arrive dans le fond de la cavité de Douglas à un endroit situé à droite de la ligne médiane, immédiatement au-dessus du rectum, avec méso très court, où il y a une dureté circulaire avec rétraction de la paroi intestinale, comme dans un cancer atrophique, cicatrisant, ou dans une sténose cicatricielle.

Dans les conditions où se trouvait la malade, une extirpation radicale ne paraît pas exécutable, un abouchement dans le fond du Douglas eût aussi été sans instruments spéciaux une opération trop longue et laborieuse pour pouvoir compter sur une réussite.

Nous nous contentons donc de refaire avec le côlon sigmoïde un anus *artificiel médian sous-ombilical* que la malade porte encore maintenant.

Elle a repris sa bonne santé antérieure, malgré ses soixante-neuf ans, voyage seule, se sent très bien et préfère l'état actuel à l'aléa d'une opération qui ferait reprendre à ses excréments la voie normale.

Ce cas est intéressant à bien des points de vue, d'abord au point de vue du nombre des opérations bien supportées :

Opération radicale d'une hernie crurale et hystérectomie en une séance, chez une femme atteinte d'occlusion depuis quinze jours; quatre jours après, anus iliaque, fermeture de l'anus iliaque, rétablissement d'un anus artificiel médian.

Au point de vue de la nature de la sténose, il y a eu longtemps

doute; j'ai revu ladite dame dès lors et n'ai pas pu constater que la tumeur eût augmenté; mon impression qu'il s'agissait d'un cancer intestinal parut longtemps ne pas se justifier, et je crus avoir affaire à un rétrécissement dans le genre de ceux qui ont été décrits par Quénu et Hartmann dans leur livre sur le rectum, p. 288, puis par Reber, qui a également décrit deux cas de rétrécissement du rectum chez des hystérectomisées. Néanmoins, en automne 1902, il se produisit des accidents inflammatoires, et la malade succomba en janvier 1903 avec des symptômes qui ne laissaient guère de doute sur la nature cancéreuse de l'affection.

Les rétrécissements comme ceux qu'a décrits Reber sont pour le gros intestin et le rectum, ce que Dezanneau a décrit pour l'intestin grêle, soit une transformation fibreuse des parois intestinales consécutive à une néoformation fibreuse tout autour.

Au point de vue du diagnostic du siège, il est à remarquer que si on sentait par le toucher rectal la partie rétrécie, ce n'était pas directement, mais indirectement, c'est-à-dire que le doigt n'arrivait pas au rétrécissement même, mais le sentait à travers la paroi de l'intestin.

Dans ce cas, les lavements nutritifs par le rectum furent toujours mal supportés, la malade ne pouvant pas les garder suffisamment longtemps pour qu'ils puissent être résorbés.

Dans *l'occlusion sigmoïde pelvienne, les lavements sont mal supportés; elle diffère en ce point de l'occlusion sigmoïde iliaque*, à laquelle appartenait le cas précédent.

L'occlusion sigmoïde présentera les symptômes déjà décrits de l'occlusion au gros intestin, mais différera de l'occlusion côlique en ce que dans l'occlusion iliaque du côlon sigmoïde, on sentira l'anse distendue ou le siège de l'obstacle par la palpation externe.

Dans l'occlusion pelvienne du côlon sigmoïde au contraire, on n'arrivera que difficilement ou pas du tout à déterminer le siège de l'obstacle qui n'est en général pas abordable à la palpation externe et bien souvent aussi inaccessible au toucher vaginal ou rectal.

OCCLUSION RECTALE. — Par occlusion rectale, je comprends l'occlusion de la partie de l'intestin qui va de l'anus à l'endroit où l'intestin est entouré de péritoine et pédiculé, admettant ainsi comme limite supérieure celle indiquée par Waldeyer et par Quénu et Hartmann.

Une tumeur ou une sténose de cette limite est juste encore accessible à l'examen digital.

Les causes d'occlusion rectale sont multiples : la syphilis, la tuberculose jouent un rôle important, mais le carcinome est sûrement la

cause la plus fréquente de l'occlusion rectale. En général, l'occlusion par cancer du rectum se produit peu à peu et succède à des troubles intestinaux et de défécation : c'est la forme ordinaire de l'occlusion rectale.

Elle peut cependant aussi être absolument aiguë et brusque, à preuve le cas suivant :

Obs. XXIII. — *Iléus par occlusion d'un cancer du rectum.*

M. L..., cinquante et un ans, Allemand. Depuis deux ans, il souffre d'un catarrhe intestinal rebelle; son médecin lui a trouvé il y a deux ans une hypertrophie de la prostate. A la fin d'un voyage en Suisse, pendant lequel il a fait plusieurs ascensions et s'est senti parfaitement bien, il est subitement pris à Zermatt de malaises et de vertiges.

Violentes douleurs abdominales, éructations, nausées. Il se couche; malgré cela les douleurs augmentent; les selles et les gaz ne passent plus, et le malade inquiet quitte Zermatt pour retourner dans son pays. Arrivé à Berne, il lui est impossible de continuer son voyage; il descend dans un hôtel et est pris de vomissements fécaloïdes.

Il boit deux bouteilles de Hunyadi Janos sans arriver à vider son intestin, mais l'état empire tellement que le Dr Dumont, appelé, le fait immédiatement transporter à Salem. Malgré l'opium et des suppositoires de glycérine, les vomissements augmentent; le malade est cyanotique, le pouls rapide et faible.

État au 16 juillet. Homme vigoureux, facies abdominal, sensorium libre, température, 38°,2, pouls, 100, petit, sans sclérose; hémoglobine 70 p. 100, cyanose livide du visage, œdème des jambes et des parois abdominales. L'urine ne renferme ni sucre, ni albumine, mais de l'indican. La respiration est à 32 par minute avec légère dyspnée, type purement costal et contraction des muscles du cou pendant l'inspiration.

La langue est chargée, sèche; vomissements fréquents, fécaloïdes, éructations à goût fécaloïde et hoquet.

L'inspection de l'abdomen ne montre pas d'asymétrie; le ventre est très ballonné, étalé, large, fortement tendu.

La péristaltique est bien visible à travers les parois abdominales et les anses intestinales se dessinent en relief pendant les accès de douleurs qui sont suivis de cyanose plus prononcée et de sueurs froides.

Les veines abdominales sont dilatées, bien visibles sous la peau œdématiée des parois abdominales.

A la percussion, le tympanisme est partout très fort sur le trajet du côlon descendant, timbre métallique, signe de Bœnnecken-Gangolphe (exsudat libre). Sensibilité à la pression.

La matité du foie est très étroite; refoulé par le côlon transverse, son bord libre est donc tourné du côté des côtes et la matité du foie commence déjà dans le quatrième espace intercostal.

La matité du cœur est aussi refoulée en haut.

A la palpation, il n'est pas possible de sentir une tumeur libre, le ventre est du reste trop tendu.

L'auscultation fait entendre des borborygmes à timbre nettement métallique.

L'exploration digitale du rectum paraît d'abord négative, mais, en poussant fort, le doigt finit par arriver sur une tumeur dure, irrégulière, bosselée, sans qu'il soit possible d'arriver à sentir la dépression caractéristique de l'entrée dans la sténose, le doigt ne pouvant atteindre que le bord antérieur du cône. Un anus artificiel paraît la seule possibilité thérapeutique.

Anus iliaque, le 17 juillet 1901, sous bonne narcose à l'éther.

Avant l'opération, température, 36°,9, pouls, 80. Après l'opération, 37°,5; 86.

L'anus n'est ouvert que le 18; il se vide énormément de matières liquides, à odeur très repoussante. Marche post-opératoire absolument normale; la température monte encore à 37°,2 le 19 et reste dès lors en dessous de 37°, le pouls varie entre 60 et 70 et, dès le 8, l'anus naturel laisse de nouveau passer des selles, si bien que l'anus iliaque ne sert que de soupape de sûreté.

L'extirpation radicale du cancer est décidée pour le 19 et exécutée d'après la méthode de Kraske.

Incision médiane obliquant à gauche sur le sacrum; excision du coccyx et du bas du sacrum.

Le rectum est dégagé; on passe une bande de gaze autour de l'organe pour l'attirer en bas, vu qu'on n'arrive pas encore à la tumeur. Celle-ci est dégagée à la partie inférieure, mais la tumeur est si peu mobile qu'il est impossible de continuer par en bas; une forte hémorragie de la mésentérique inférieure nous fait craindre un collapsus. Le malade se remet néanmoins après une injection sous-cutanée et on ouvre le ventre par en haut pour dégager le côlon sigmoïde absolument adhérent.

Mais encore ainsi ce n'est qu'avec la plus grande peine qu'on arrive à séparer l'intestin de la paroi postérieure du petit bassin; à gauche, l'intestin est pris dans une masse enflammée qui est excisée non sans grande crainte d'avoir compris l'uretère dans l'excision. On ne peut néanmoins pas constater d'écoulement suspect (l'uretère a probablement été pris dans une ligature). Le péritoine est refermé, les deux bouts de l'intestin réunis à la partie postérieure après excision de la tumeur et la plaie tamponnée avec de la gaze iodoformée. Soir, 37°,2; 92.

Le premier jour ainsi que le matin du 20 se passent bien, mais le malade ressent alors de fortes douleurs; le pansement se mouille beaucoup; il est évident que l'uretère est coupé; tous les symptômes d'une péritonite se déclarent et le malade meurt le 22 août au matin. Température du 20 au matin, 38°,1 et 126 de pouls; le soir, 39°,4 et 140.

Le 21 au matin, 38°,2 et 136; le soir, 37°,6 et 124.

Le 22 au matin, 37°,5.

A l'autopsie, on constate que l'uretère (si absolument adhérent et renfermé dans la tumeur, qu'il n'a pas été possible de le trouver dans la pièce enlevée) avait été coupé et lié à la hauteur du promontoire et à quelques

centimètres de la vessie; il manquait donc plusieurs centimètres de ce canal.

Le rapport du professeur Howald est qu'il s'agissait d'un cancer à cellules cylindriques allant jusqu'à la séreuse et ayant envahi le tissu graisseux périrectal sur une assez grande étendue.

Il faut, je crois, interpréter le cas comme suit :

Tant que le cancer a été intestinal, le passage des matières s'est fait normalement, mais l'envahissement du tissu périrectal a été suivi d'une inflammation à début brusque, qui a occasionné l'occlusion du 15 juillet.

Les symptômes qui ont accompagné cette occlusion, les douleurs, l'élévation de la température, les vomissements ne s'expliquent pas suffisamment par une occlusion purement mécanique; il faut donc faire intervenir la péritonite et périproctite locale pour expliquer les symptômes. L'anus iliaque a amendé les symptômes, puis quand l'inflammation a été terminée, les selles ont retrouvé leur passage normal le 8 août.

Le siège du cancer n'a ici rien d'anormal, au contraire, il siégeait exactement à la limite supérieure du rectum, soit à la partie sur laquelle aboutit le cul-de-sac péritonéal, et la difficulté de l'opération n'est pas attribuable à une situation inusitée, mais à l'envahissement du mésocôlon et à la fixation de la tumeur.

Dans ce cas comme dans les cas analogues, il n'y avait aucune tolérance rectale, bien que le cylindre rectal eût pu facilement contenir 100 à 200 centimètres cubes de liquide; la réplétion de ce segment amenait de suite un besoin réflexe de le vider le plus vite possible.

Dans l'occlusion rectale, le toucher digital permet de sentir directement le siège de l'occlusion; les lavements ne sont pas supportés.

J'ai donné comme exemple d'occlusion rectale un cas où l'occlusion siégeait à la limite supérieure de ce segment; il va sans dire que plus on se rapproche de l'anus, plus les symptômes indiqués comme caractéristiques seront évidents.

Une forme évidemment rare de l'occlusion rectale est l'atrésie congénitale de cet organe. Dans certains cas, on voit l'anus absolument normalement développé, tandis que, entre la partie anale du rectum et sa partie supérieure ou le côlon sigmoïde, tout le canal manque; il est alors, comme dans d'autres atrésies du canal intestinal, remplacé par un cordon fibreux qui représente les parois de l'intestin non revêtu de muqueuse et, de ce fait, imperforé. Nous avons eu l'occasion d'observer un cas de ce genre avec le prof. Stooss à l'hôpital des Enfants. Il est rapporté dans son trentième rapport sur l'Hôpital Jenner.

Occlusion anale. — L'occlusion anale sera évidemment la forme de l'occlusion intestinale la plus facile à diagnostiquer.

L'occlusion complète cicatricielle, inflammatoire, par tumeurs, ou infection chronique tuberculeuse, actinomycosique ou syphilitique, est rare, il n'en est pas de même des rétrécissements, mais nous ne prendrons ici que l'occlusion complète, dont le type le plus fréquent se trouve dans l'*atrésie anale congénitale* dont nous avons observé un cas récemment.

Obs. XXIV. — *Iléus par atrésie anale congénitale.*

M. H..., deux jours; entre à l'hôpital Jenner le 6 août 1902. La sage-femme a remarqué de suite après la naissance que l'anus était imperforé. Le premier jour, l'enfant a pris du lait, mais depuis hier il ne veut plus boire, bien qu'il ne vomisse pas.

Il urine normalement.

Dans la famille, pas de malformations congénitales.

État le 6 août. — L'enfant est bien développé, paraît un peu boursouflé à la figure, est très rouge.

Dans la bouche et le pharynx, rien de particulier.

Aux poumons, rien d'anormal à l'auscultation et à la percussion. Cœur refoulé en haut, sans autres anomalies. Pouls normal. Abdomen très ballonné et tendu, très élargi.

On voit des mouvements péristaltiques se dessiner au-dessus du côlon transverse. Tour du ventre au-dessous de l'ombilic, 41 centimètres. Le foie est refoulé en haut jusqu'à la ligne mamillaire et n'arrive pas au rebord costal. Le son de la percussion est nettement tympanique, presque métallique.

Au côté gauche de l'abdomen, la peau est œdémateuse.

Le raphé médian du périnée est marqué jusqu'à la région anale. La peau se soulève en plis facilement.

A la région anale, une légère dépression dans laquelle on sent le sphincter.

A la pression abdominale, toute la région se bombe surtout dans la direction du vagin.

Opération, le 7 août. — Incision sagittale dans la région anale; on traverse le sphincter et arrive à une profondeur d'environ un centimètre (quand la pression se fait) sur le cul-de-sac rectal qui est ouvert, saisi avec des pinces de Kocher et attiré jusqu'à la peau; fixation de la muqueuse rectale à la peau par 8 sutures. Il sort beaucoup de méconium, mélangé de gaz.

Le ventre redevient normal les deux jours suivants.

Les sutures sont enlevées le 11 août.

La température n'a jamais dépassé 37° et reste les jours suivants entre 36°,0 et 36°,5.

L'enfant est renvoyé guéri et avec des selles normales le 15 août.

Les symptômes de l'occlusion anale ne diffèrent, on le voit, pas

de ceux de l'occlusion rectale ou de l'occlusion sigmoïde; en compensation, le diagnostic du siège sera toujours facile.

Dans le cas XXIV, l'œdème de la paroi abdominale à gauche, correspondant à l'endroit le plus dilaté de l'intestin, nous faisait craindre qu'il y eût déjà des modifications graves dans la paroi intestinale. Il n'en était heureusement rien.

Résumons encore les symptômes de l'occlusion intestinale en général, en faisant un tableau des points dont il y aura tout spécialement lieu de tenir compte.

Symptômes généraux.

Facies. Abdominal, hippocratique.

Système nerveux. Sommeil, agitation, anxiété, crampes, frisson.

Température. Générale. Différence entre la température axillaire et rectale.

Circulation. Rapidité et réplétion du pouls, cyanose, hémodiagnostic.

Respiration. Accélération, superficialité.

Sécrétion urinaire. Fréquence de la miction, anurie. Indicanurie.

Symptômes fournis par le tube digestif et le péritoine.

Langue. Chargée, rouge, sèche.

Vomissement. Nature : muqueux, bilieux, fécaloïdes, fécaux, hématémèse. Tardivité : immédiat, tardif. Fréquence : fréquents, réguliers, rares, avec temps d'arrêt. Quantité : copieux ou pas.

Nausées.

Éructations.

Hoquet.

Constipation. Simultanée ou postérieure à la cause de l'occlusion, simultanée ou antérieure à l'arrêt des gaz.

Nature des selles : acholiques, sanguinolentes (signe de Cruveilhier). Mélæna.

Émission des gaz. Indicateur du péristaltisme, diagnostic entre l'iléus aigu et chronique.

Douleurs. Localisation, acuité ou progressivité du début, continuité ou intermittence, augmentations paroxystiques, exacerbation par la chaleur.

SYMPTÔMES FOURNIS PAR L'EXAMEN LOCAL.

INSPECTION. *Météorisme général.*

Météorisme régional (signe de Laugier). Ballonnement de la région épigastrique, de la région moyenne, cadre côlique.

Météorisme local (signe de von Wahl-Zœge). Anse fixée et dilatée.

Proéminence du nombril.

Péristaltisme. Apéristaltisme ou péristaltisme de l'anse fixée, hyperpéristaltisme ou antipéristaltisme en amont.

Péristaltisme est synonyme de nutrition normale de l'anse.

PERCUSSION. Tympanisme, métallisme ou matité du timbre. Épanchement libre dans le péritoine (signe de Bönnecken-Gangolphe).

AUSCULTATION. Apéristaltisme complet ou incomplet. Auscultation du lavement (signe de Treves).

AUSCULTATION-PERCUSSION. Signe du ballon (Nothnagel).

Transsonance (Henschen et Bendersky).

Auscultation du frottement (Romberg).

PALPATION. Résistance de l'anse, d'un foyer. Œdème. Douleur : localisée au siège de l'occlusion, au creux de l'estomac. Signe de Kocher (relèvement brusque du doigt qui presse). Clapotement hydroaérique, gargouillement, sensation de vague.

Toucher rectal. Sensibilité du Douglas, d'une paroi du petit bassin. Exsudat.

Toucher vaginal. Sensibilité du Douglas, d'une paroi du petit bassin. Exsudat.

SYMPTÔMES DE L'OCCLUSION DES DIFFÉRENTS POINTS DU CANAL INTESTINAL.

Nous laisserons de côté ici les symptômes généraux qui dépendent moins du siège que de la nature de l'occlusion, de sa durée, du degré d'étranglement, etc.

Occlusion pylorique. Vomissement muqueux, alimentaire, mélangé de sang quelquefois.

Selles rares. Émission de gaz peu fréquente.

Douleurs dans la région épigastrique et dans le dos.

Dilatation stomacale plus ou moins prononcée.

Résistance dans la région pylorique.

Occlusion duodéno-ampullaire. Mêmes symptômes que pour l'occlusion pylorique, ictère en plus.

Occlusion duodénale. Vomissement alimentaire avec ou sans bile et suc pancréatique.

Dans l'estomac, de la bile et du suc pancréatique en abondance. Les vomissements sont extrêmements abondants; le malade rejette beaucoup plus qu'il ne prend.

Selles et gaz sont rares ou font complètement défaut.

Météorisme régional de la région épigastrique.

Rétraction de la région sous-ombilicale, à moins de dilatation énorme de l'estomac.

Occlusion jéjuno-iléique. Vomissement muqueux mélangé de bile, plus tard, vomissement fécaloïde.

Selles et gaz presque totalement absents.

Météorisme régional de la partie moyenne du ventre plus ou moins prononcé, suivant que le siège de l'occlusion est plus ou moins bas.

Occlusion iléo-cæcale. Vomissement plus rare et plus tardif que dans l'occlusion jéjuno-iléique.

Selles et gaz manquent totalement.

Météorisme régional sans le cadre côlique, sans refoulement du foie et des organes thoraciques.

Sensibilité localisée à la région iléo-cæcale.

Sensibilité de la paroi droite du petit bassin au toucher rectal ou vaginal dans beaucoup de cas.

Occlusion de l'angle côlique droit. Le vomissement est tardif, peut manquer complètement.

Selles et gaz absents.

Météorisme prononcé avec refoulement plus ou moins prononcé du diaphragme.

Dilatation du côlon ascendant.

Sensibilité prononcée dans la région hépatique.

Les lavements sont bien tolérés.

Occlusion de l'angle côlique gauche. Vomissement tardif, peut manquer.

Selles et gaz absents.

Météorisme prononcé avec fort refoulement du diaphragme.

Dilatation du côlon ascendant et transverse.

Sensibilité dans la région de l'hypocondre gauche.

Les grands lavements sont moins bien supportés.

Occlusion sigmoïde, iliaque ou pelvienne. Vomissement tardif ou absent.

Selles et gaz absents.

Météorisme très prononcé, cadre côlique.

Refoulement du foie et du cœur, quelquefois jusqu'à disparition de la matité de ces organes.

Les petits lavements seuls sont plus ou moins bien supportés suivant le siège de l'obstacle.

Quand le siège de l'occlusion sigmoïde est iliaque, la palpation permet de le déterminer, si, au contraire, le siège de l'occlusion est pelvien, l'obstacle n'est pas senti comme point douloureux à la palpation externe.

Le toucher rectal ou vaginal permet alors ordinairement de le déterminer.

Occlusion rectale. Vomissement tardif ou absent.

Selles et gaz absents.

Refoulement très fort des organes.

Même les petits lavements ne sont pas supportés.

Le doigt arrive directement sur l'obstacle au moyen du toucher rectal.

Occlusion anale. Le doigt ne peut pas être introduit dans le rectum.

INDEX BIBLIOGRAPHIQUE.

Adenot, Des occlusions intestinales post-opératoires, *Revue de Chirurgie*, 1896, p. 15.

Albu, Duodenalstenose, *Centralblatt für Grenzgebiete der Medicin und Chirurgie.*

Babesin, Ein Fall von Darmeinklemmung bedingt durch die wandernde Milz, *Centralblatt für Chirurgie*, 1877, p. 728.

Barthel, Ein Darmpolyp als Ursache einer Invagination, *Centralblatt für Chirurgie*, 1878, p. 79.

Bauby, *L'occlusion intestinale.*

Baümler, Uber acuten Darmverschluss an der Grenze zwischen Duodenum und Jejunum, *Centralblatt für Chirurgie*, 1901, p. 701.

Blecher, Uber Ileus, bedingt durch seltene Formen von Volvulus, *Deutsche Zeitschrift für Chirurgie*, Bd. 64, p. 48.

Blos, Über die Entzündungen des Wurmfortsatzes, *Beiträge zur klin. Chirurgie*, Bd. 32, p. 400.

Blumberg, Uber das Ballonsymptom bei Darmocclusion, *Deutsche Zeitschrift für Chirurgie*, Bd 66, p. 97.

Brancaccio, Ein Fall von Hernia diaphragmatica, *Centralblatt für Chirurgie*, 1875, p. 415.

Brunner, Darminvagination, *Beiträge zur klin. Chirurgie*, Bd. 25, p. 344.

Burckhardt, Uber Continuitätsinfection durch das Zwerchfell bei entzündlichen Processen der Pleura, *Beiträge zur klin. Chirurgie*, Bd. XXX, p. 731.

V. Cackovic, Obturationsileus in Folge Einkeilung von Ascariden in ein Meckel'sches Diverticulum, *Centralblatt für Chirurgie*, 1902, p. 766.

Cahier, Occlusions de l'intestin grêle, *Revue de Chirurgie*, 1903, p. 27.

Chouet, Iléus consécutif à un traumatisme du ventre sans obstruction intestinale; guérison par l'électricité, *Centralblatt für Chirurgie*, 1878, p. 597.

Cruveilhier, Obstruction intestinale par calcul biliaire, *Revue de Chirurgie*, 1885, p. 596.

Dagrou, Invagination par polype de l'intestin; anus contre nature; mort, *Centralblatt für Chirurgie*, 1891, p. 965.

Deckart, « Ueber Thrombose u. Embolie der Mesenterialgefässe », *Mittheilungen aus den Grenzgebieten der Medicin et Chirurgie*, Bd. V, Heft 3.

Dezanneau, Obstruction intestinale par rétrécissement fibreux de l'intestin

grêle; laparotomie; résection de 12 cm. d'intestin, *Revue de Chir.*, 1892, p. 420.

Duplay et Reclus, *Traité de Chirurgie.*

Duval, De la dilatation dite idiopathique du gros intestin, *Revue de Chirurgie*, 1903, t. XXVII, p. 333.

Esmarch, Die Krankheiten des Mastdarmes, *Deutsche Chirurgie*, L. 48.

Fischer, Darmstein als Ursache von Ileus, *Centralblatt für Chirurgie*, 1888 (52e Congrès).

Foucras, Hernie diaphragmatique immense, *Centralblatt für Chirurgie*, 1875, p. 415.

Hallé, De l'occlusion par adhérence et coudure de l'intestin, *Revue de Chirurgie*, 1887, p. 13.

Herzfeld, Gallensteinileus, *Centralblatt für Chirurgie*, 1899, p. 492.

Hilgenreiner, Darmverschluss durch das Meckel'sche Divertikel, *Beiträge zur klin. Chirurgie*, Bd. 33, p. 702-830.

Homburger, Atropinbehandlung eines Falles von Darmparalyse mit Ileuserscheinungen im Verlauf einer. Meningo-myelitis luetica, *Münch. medic. Wochenschrift*, 1903, p. 259.

Hull, A case of diaphragmatic hernia, *Centralblatt für Chirurgie*, 1875, p. 239.

Kader, Beiträge zur Frage des localen Meteorismus bei Darmocclusion, *Deutsche Zeitschrift für Chirurgie*, Bd. XXXIII, p. 124 et 214.

Karewski, Uber Gallensteinileus. Sep. abd. a. der *Deutsche medic. Wochenschrift*, 1902, nos 10-12.

Kirmisson, *in* Lyot, Invagination iléo-cæcale chez un enfant de 10 mois; laparotomie suivie de succès 4 heures après le début des accidents, *Revue de Chirurgie*, t. XXI, p. 654.

Köberlé, Iléus par compression de l'utérus, *Centralblatt für Chirurgie.*

Kobert, *Lehrbuch der Intoxicationen*, 1893.

Kocher, Ueber Ileus, *Mittheilungen aus den Grenzgebieten der Medicin u. Chirurgie*, 1898.

Körte, Ein Operativ geheilter Fall von Gallensteinileus, *Centralblatt für Chirurgie*, 1894, p. 792.

Kuhn, Ueber Volvulus der flexura sigmoïdea, *Beiträge zur klinischen Chirurgie*, Bd. 64, p. 411.

Kukula, Ueber einen Fall von retrograden Incarceration, welche durch einen gestielten Tumor des Dünndarms bedingt war, *Centralblatt für Chirurgie*, 1895, p. 886.

Leichtenstern, Referat a. *8. Congress für innere Medicin*, Wiesbaden, 1889.

Lewin, De l'emploi de la chaleur comme moyen de diagnostic du pus, *Semaine médicale*, 1901, p. 19.

Longuet, *Semaine médicale*, 1902, n° 23, p. 185.

Marchand, Invagination iléo-cæcale avec gangrène intestinale, *Centralblatt für Chirurgie*, 1901, p. 608.

Mikulicz, Ueber Ileus, *Die Therapie der Gegenwart*, 1900, n° 10.

Minnich, Ruptura diaphragmatis mit Bildung einer Hernia diaphragmatica. *Centralblatt für Chirurgie*, 1875, p. 159.

Murphy, Ileus, *Deutsche Zeitschrift für Chirurgie*, Bd. 45, p. 507.

Naunyn, Ueber Ileus, *Mittheilungen aus den Grenzgebieten der Medicin u. Chirurgie*, 1896.

Neumann, Ueber subcutan Darmrupturen nach Bauchcontusionen, *Deutsche Zeitschrift für Chirurgie*, Bd. 64, p. 48.

Nicaise, Cas rare d'occlusion intestinale, *Revue de Chirurgie*, 1885, p. 310.

Nitzsche, Magenblutung bei Appendicitis, *Deutsche Zeitschrift für Chirurgie*, Bd. 64, p. 180.

Palm, Ileus in Folge von Stieltorsion eines Ovarialtumors, *Centralblatt für Chirurgie*, 1890, p. 326.

Pigeon, Resection of carcinomatous bowel per rectum, *Centralblatt für Chirurgie*, 1891, p. 886.

Pilate, *in* Rehn, Obturationsileus durch eine Mullcompresse, *Centralblatt für Chirurgie.*

Prutz, Mittheilungen über Ileus, *Centralblatt für Chirurgie*, 1899, p. 120.

Reber, *Beiträge zur klinischen Chirurgie*, Bd. 31, p. 172.

Rehn, *Archiv für klin. Chirurgie*, 1899.

Reitzenstein, Ileus in Folge von Thrombose der Vena mesenterica, *München. medic. Wochenschrift*, 1903, p. 257.

Rydygier, Zur Behandlung der Darminvaginationen, *Deutsche Zeitschrift für Chirurgie*, Bd. 42, p. 101.

Schlange, Ueber den Ileus, *Sammlung klin. Vorträge*, 1894, n° 101.

Schloffer, Ueber Ileus bei Hysterie, *Beiträge zur klin. Chirurgie*, Bd. XXIV, p. 392.

Silberschmidt, Experimentelle Untersuchungen über die Entstehung der Perforationsperitonitis, *Sallmann*, 1893.

Staffel, *Sammlung klin. Vorträge*, n° 342.

Stierlin, Ueber Darmocclusion. Kasuistisches et Kritisches, *Correspondenzblatt f. schw. Aerzte*, 1902, p. 400.

Stuppler, Ueber Pyopneumothorax acutissimus bei incarcerirter Zwerchfell Hernie, *Centralblatt für Chirurgie*, 1902, p. 813.

Tavel et Lanz, Ueber die Aetiologie der Peritonitis, *Sallmann*, 1893.

Tietze, Ueber Hematemesis als Symptom des Ileus, *Centralblatt für Chirurgie*, 1897, p. 1299.

Tixier et Viannay, De l'hématémèse dans le cours de l'occlusion intestinale, *Centralblatt für Chirurgie*, 1901, p. 701.

Torsujeff, Ein Fall von hernia diaphragmatica, *Centralblatt für Chirurgie*, 1875, p. 622.

Tuja, *in* Adenot.

Walthard, Aetiologie der eitrigen Peritonitis, *Archiv für exp. Pathologie und Pharmacologie*, Bd. XXX.

Walzberg, De l'occlusion de l'intestin à la limite du duodénum et du jéjunum; Ref. *Sem. méd.*, 1902, p. 435; *Archiv f. klin. Chirurgie*, Bd. LXVI.

Wickerhauser, Ein complicirter Fall von Ileus, *Centralblatt für Chirurgie*, 1897, p. 1304.

Wieland, Experimentelle Untersuchungen über die Entstehung der Peritonitis, *Sallmann*, 1895.

Wilms, Die Stenose des unteren Duodenum, *Beiträge zur klin. Chirurgie*, Bd. 18, p. 510.

O. Wyss, Uber congenitale Duodenalatresien, *Beiträge zur klin. Chirurgie*, Bd. 26, p. 631.

Zœge von Manteuffel, Volvulus cæci, *Sammlung klin. Vorträge*, 1899, n° 260.

Zypkin, *Centralblatt für Chirurgie*, 1902, p. 829.

DES

PLAIES DE L'ESTOMAC PAR ARMES A FEU

PAR MM.

Émile FORGUE, et **Émile JEANBRAU,**

Professeur de clinique chirurgicale à la Faculté de Médecine de Montpellier.

Professeur agrégé à la Faculté de Médecine de Montpellier.

(*Suite et fin* [1].)

VI. — Traitement.

1° Indications opératoires.

En présence d'un blessé qui vient de recevoir une balle dans l'hypocondre gauche ou dans l'épigastre, il n'y a pas de temps à perdre, il faut immédiatement pratiquer la laparotomie. Ce n'est pas une règle absolue [2] : on ne peut pas, même en chirurgie d'extrême urgence, trouver une règle absolue. Et poser en principe qu'il faut intervenir chirurgicalement dans les coups de feu de l'abdomen, cela ne veut pas dire que le blessé soit voué à une mort certaine si on ne lui ouvre pas le ventre. Nous avons vu, par quelques rares exemples authentiques, que la guérison spontanée est possible : mais ce qui est impossible, et d'une manière absolue, c'est de prévoir si elle aura lieu. Donc, c'est le cas de rappeler l'aphorisme à rebours : « Dans le doute, ne t'abstiens pas ». Nous allons plus loin : plus on opérera précocement, plus l'intervention sera bénigne, et plus on aura de chances de sauver son blessé. Il est banal, mais nécessaire de rappeler, en effet, que l'hémorragie, souvent si abondante dans les plaies du ventre, diminue la résistance des blessés, et que le début d'une infection péritonéale rend dangereuses les manipulations viscérales. Tixier l'a montré dans sa thèse par des

1. Voir le numéro d'octobre 1903.

2. Nous parlons ici pour la pratique civile. Nous verrons plus loin qu'en chirurgie de guerre, les indications thérapeutiques doivent malheureusement se subordonner aux conditions où l'on se trouve sur le champ de bataille et dans les ambulances. — Nous exceptons aussi les plaies par petits plombs ou balle de carabine de salon, qui sont rarement pénétrantes.

expériences fort démonstratives, et la pratique le rappelle tous les jours. C'est donc, comme le dit Lejars, « la prudence qui commande l'intervention hâtive ».

Les observations de Kocher (dont le blessé vint à l'hôpital à pied et monta les escaliers), de Potherat, Silbermann, A. Broca (tableau VIII), Deschamps (tableau VIII), Frey (tableau VIII), Hamann (tableau VIII), Michaux (tableau VIII), Poncet de Cluny (tableau VIII), Robert (tableau VIII), montrent que dans un coup de feu de la base du thorax ou de l'épigastre, même s'il n'existe aucun signe de pénétration, s'il n'y a pas d'hématémèses dans les trois ou quatre premières heures, il faut opérer. La laparotomie est ici, comme dans les contusions de l'abdomen, exploratrice avant d'être curatrice.

Mais si on est appelé auprès d'un blessé de la veille, ou dont l'accident remonte à vingt-quatre ou quarante-huit heures, si l'état général et le facies sont bons, si le ventre est souple et indolore, s'il n'existe pas de tympanisme et si le blessé n'a eu ni hématémèse, ni selle sanglante et n'a pas de fièvre, l'indication n'est plus justifiée par les suites de la blessure. En l'absence de *tout* symptôme, après quarante-huit heures, on peut évidemment penser qu'il n'y a pas d'hémorragie interne ni de péritonite; et en surveillant étroitement le blessé dont on a désinfecté et pansé les plaies pariétales, en le maintenant au repos absolu, à la diète, en le soumettant à des injections de morphine répétées toutes les deux ou trois heures[1] pour immobiliser son intestin, on suivra en somme une conduite très rationnelle.

Mais nous avons vu que les accidents n'apparaissent quelquefois que le 3e ou 4e jour, après une phase de silence paradoxal. Des adhérences qui avaient empêché l'infection se sont désunies et la péritonite ou la septicémie éclate; de telle sorte que, si l'on se trouve dans un milieu favorable, si l'on est outillé pour parer à toutes les éventualités d'une laparotomie, il nous paraît préférable, au moindre signal (vomissement, tympanisme, dissociation du pouls et de la température), d'intervenir. Qu'il y ait ou non des perforations, on devra drainer, surtout s'il existe, comme dans le cas rapporté par Lejars, un commencement d'infection.

Il est une troisième éventualité où l'on est en droit de discuter l'intervention immédiate, c'est lorsque les matières stomacales coulent au dehors, avec ou sans hernie de l'estomac par la plaie. Si la blessure est toute récente, il est préférable d'intervenir, à cause

1. Et non à l'opium administré par la bouche.

des lésions viscérales qui peuvent coexister; on pourra du même coup lier un vaisseau, suturer une perforation intestinale et fermer la brèche stomacale. Si la fistule gastro-cutanée date de quelques jours, rien ne presse : le blessé a échappé à la péritonite grâce à sa fistule et on a toute latitude pour attendre que l'état général du malade se soit amélioré pour pratiquer la cure opératoire de sa fistule.

Tout ceci s'applique à la pratique civile. Les coups de feu qui sont responsables d'un si grand nombre de morts en temps de guerre ne peuvent être traités chirurgicalement dans des conditions assez favorables pour que la laparotomie donne des résultats meilleurs que la simple occlusion aseptique des plaies. Au Congrès de Chirurgie de 1888, M. Delorme résumait la question en ces termes :

« Les blessés qui présentent des plaies de l'intestin par armes de guerre ne se trouvent que très exceptionnellement, en campagne, dans des conditions qui permettent de pratiquer la laparotomie.

« Les installations défectueuses de chirurgie, la longueur et la complication de l'opération rendent celle-ci inapplicable dans les ambulances. Quand le blessé est repris par les hôpitaux de campagne, il est trop tard.

« Dans des conditions propices d'installation et d'état du blessé, nous penserions jusqu'à plus ample informé qu'il y a avantage à intervenir, étant donné l'épouvantable mortalité des plaies intestinales produites par les projectiles et abandonnées à elles-mêmes ou traitées par les moyens médicaux. »

Malheureusement, les récentes guerres hispano-américaine et anglo-boer ont montré que les conclusions de Delorme, émises en 1888, étaient encore vraies aujourd'hui. Malgré le chaleureux plaidoyer de Belin Flagg[1], qui écrivait en août 1901 que les blessés de l'abdomen devaient être opérés sans délai avant que l'infection se soit propagée au péritoine et que « la laparotomie est une des rares opérations qu'il faut pratiquer sur le champ de bataille », on se demande, après un combat, s'il sera facile de réaliser le minimum des conditions nécessaires à une telle opération. Au Transvaal, les chirurgiens se sont plaints des difficultés de toute sorte qui ont entravé leurs efforts : « Treves, qui opérait sous une tente, raconte que, pendant la laparotomie, les intestins étaient noirs de mouches,

1. Dr Belin Flagg, assistant surgeon de l'armée des États-Unis : A plea for immediate cœliotomy in penetrating gunshot wounds of the abdomen in war, *Journal of the Association of military Surgeons* des États-Unis, août 1901. Traduit et résumé par le professeur Nimier, dans *Le Caducée* du 7 décembre 1901.

et que le vent apportait sur ces organes des amas de poussières[1]. »

Il faudrait donc transporter les blessés dans un hôpital, mais il est alors trop tard pour intervenir. Le transport des blessés du ventre aggrave leur état au point que, au Transvaal, presque tous les soldats qui avaient reçu des coups de feu de l'abdomen et qui furent transportés ont succombé. « Il ne faut donc entreprendre de transport à grande distance, disait Küttner[2] au dernier Congrès des chirurgiens allemands, que lorsque tout danger est conjuré. » Et Hildebrandt[3] ajoutait : « Pour réussir, il faudrait intervenir pour ainsi dire sur le champ de bataille, et cela chaque fois qu'il existe une hémorragie dangereuse, ou que la perforation est nettement établie ».

2° L'INTERVENTION ET SES SUITES IMMÉDIATES.

A. *Règles générales de l'intervention.*

L'intervention, pour un coup de feu de l'hypocondre gauche, de l'épigastre ou de la base du thorax, comprend les temps suivants : 1° laparotomie médiane sus-ombilicale; 2° exploration de la face antérieure de l'estomac, du foie, de l'intestin qui est au voisinage, de la rate, et de la partie accessible du diaphragme; 3° exploration de la face postérieure de l'estomac; 4° suture des perforations et des plaies viscérales coexistantes; 5° toilette du péritoine, drainage et suture de la paroi abdominale.

Nous insisterons seulement sur les points particuliers à l'exploration et à la suture de l'estomac. — Il est superflu de rappeler l'utilité des injections de sérum artificiel et de caféine, les avantages de l'anesthésie par l'éther, la nécessité de couvrir le thorax du blessé et d'envelopper ses membres inférieurs d'ouate, pour éviter le refroidissement.

a) *Incision de la paroi abdominale : laparotomie médiane sus-ombilicale. Utilité d'un débridement latéral ou de la résection du rebord costal gauche* (AUVRAY). — La laparotomie médiane est celle qui donne le plus facile accès sur l'estomac et le lobe gauche du foie qui le recouvre « comme un couvercle ». Quel que soit le siège de la plaie d'entrée, on incisera donc sur la ligne blanche, après avoir

1. Nimier et Laval, *Le Caducée*, 1903, p. 104. Voir sur cette question plusieurs articles dans *Le Caducée* de 1901, 1902 et 1903.
2. Küttner (de Tubingue), *XXXIe Congrès de la Société allemande de Chirurgie*, 2 avril 1902.
3. Hildebrandt (de Berlin), *eodem loco.*

désinfecté l'orifice de la balle. On n'oubliera pas de laisser de côté les instruments utilisés pour cette désinfection. Ils sont souillés. Toutefois dans les cas où, pour une raison quelconque, on pense que la plaie n'est pas pénétrante, on peut inciser sur la plaie d'entrée et pénétrer dans le ventre en suivant le trajet du projectile, mais en désinfectant le trajet au fur et à mesure. Mann et Mynter firent ainsi en opérant le Président Mac Kinley : ils trouvèrent un débris de vêtement dans la plaie. Nous avons fait de même dans notre cas, et nous avons suivi avec quelque peine le trajet du projectile dans les tissus, à cause de sa direction oblique; les divers plans de la paroi avaient été perforés de bas en haut et de dedans en dehors et, comme le projectile était seulement de 7 millimètres, nous avons perdu à plusieurs reprises son trajet pariétal. Il est même arrivé à Michaux, malgré une large incision exploratrice, de ne pas découvrir la perforation et de croire à une plaie simple. Le fait de Michaux est trop instructif pour que nous nous bornions à l'indiquer. Il mérite de fixer le souvenir du lecteur, pour éviter des méprises du même genre dans les coups de feu des cavités viscérales[1]. Il vaut donc mieux pratiquer systématiquement la laparotomie médiane que d'inciser sur la plaie d'entrée.

En général, sauf peut-être chez les sujets maigres, et lorsque l'estomac n'est pas distendu, cette incision sus-ombilicale ne permet pas d'explorer complètement le lobe gauche du foie et l'estomac; même en écartant avec de larges valves les lèvres de la plaie, en relevant le foie avec un grand écarteur ou avec la main, on est gêné

1. Observation de M. Michaux : « Je fus témoin, il y a quatre jours, d'un fait du même genre. Il s'agissait d'un jeune homme qui s'était tiré une balle de revolver, calibre 7 millimètres, au-dessous des fausses côtes gauches. Je fis une large incision exploratrice, de 12 centimètres, guidé par une traînée de poudre nettement marquée dans les tissus. Malgré mes recherches les plus attentives, je ne pus découvrir le moindre orifice de pénétration, et comme l'état du malade était très satisfaisant, je ne crus pas devoir faire la laparotomie. Mal m'en prit, car au bout de quatre jours, se montrèrent des hématémèses, puis des phénomènes graves, vomissements, ballonnement du ventre, phénomènes de collapsus. La mort survint le cinquième jour.

« Ce cas a pour moi une grande importance pratique; en effet, je m'étais jusqu'ici donné comme règle, en cas de plaie par balle de revolver ayant intéressé la paroi abdominale, de toujours intervenir pour vérifier la perforation. Or, dans le cas que je viens de citer, cette perforation m'a échappé, malgré les recherches les plus minutieuses; j'ai cru à une plaie simple de la paroi abdominale, et cependant la balle avait pénétré et produit de graves lésions découvertes à l'autopsie : deux escarres, antérieure et postérieure, sur l'estomac, double perforation du côlon transverse, et enfin, plaie du pancréas. Ce fait malheureux doit donc nous pousser à une intervention complète et radicale dans les cas de plaie de la paroi abdominale par balle de revolver, même quand il s'agit des plus petits projectiles, et que la pénétration ne semble pas exister. » (*Bulletins et Mémoires de la Société de Chirurgie de Paris*, 13 mars 1900, p. 277.)

pour explorer la région rapidement et découvrir les lésions; aussi nombre de chirurgiens ont-ils été dans la nécessité d'agrandir le

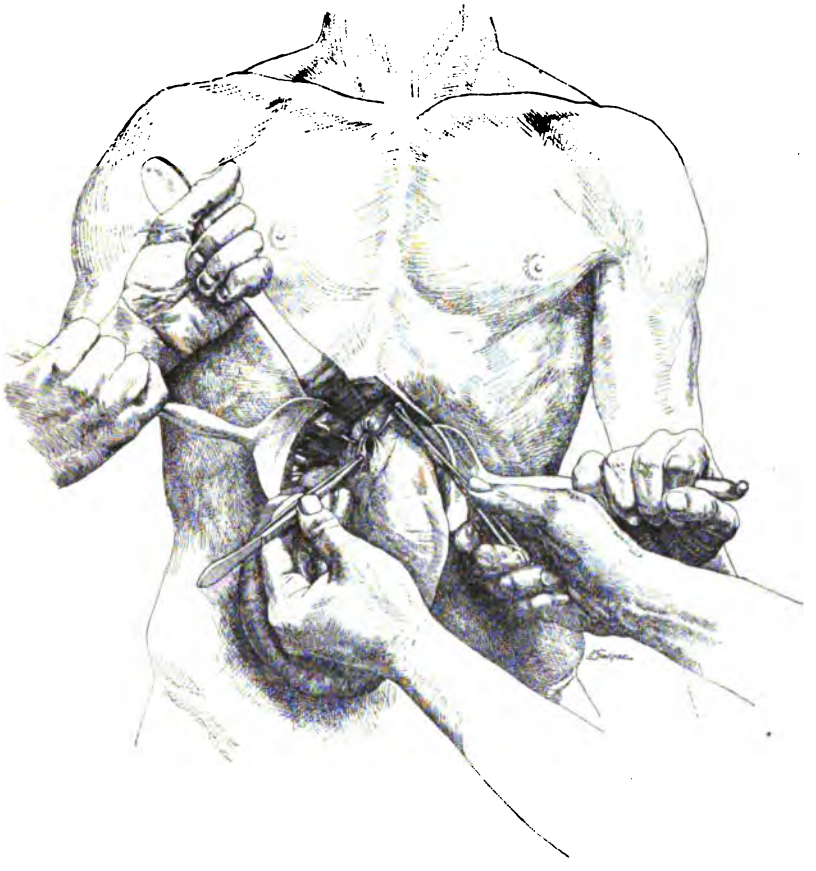

Fig. 16. — Laparotomie médiane sus-ombilicale. Suture d'une perforation gastrique haute. (L'estomac distendu n'a pas été réduit pour la clarté du dessin). — Dans ce dessin et les suivants, les compresses ne sont pas figurées.

champ opératoire à l'aide d'une incision transversale de la paroi, sectionnant le grand droit gauche.

Or, surtout dans les plaies de l'espace de Traube, il est absolument nécessaire d'avoir du jour. Quand l'incision ne donne pas un accès large sur l'estomac, le lobe gauche du foie et la rate, on court le risque, comme cela est arrivé à plusieurs, de méconnaître une ou plusieurs perforations, et surtout de ne pouvoir faire l'hémostase directe, en cas d'hémorragie. Si la laparotomie médiane convient pour les opérations qui portent sur le pylore ou la partie

inférieure de l'estomac, elle ne suffit pas pour explorer l'hypocondre gauche. La laparotomie latérale, partant du rebord costal, ouvre le ventre trop bas, et n'est pas meilleure, ce qui gêne, c'est le rebord costal. Aussi trouvons-nous très rationnelle la proposition d'Auvray qui recommande, dans les cas de plaie de l'espace de Traube, de réséquer le rebord costal pour découvrir plus aisément la région sous-diaphragmatique gauche. A la rigueur, comme plusieurs chirurgiens l'ont fait, une seconde incision longeant le bord inférieur du thorax et partant de l'apophyse xiphoïde peut agrandir d'une façon suffisante le champ opératoire; avec une pince ou à l'aide d'un gros fil de soie, on relève le lambeau angulaire ainsi délimité; en soulevant avec une valve le rebord costal, on exposera assez bien la région. Mais, quand le sang coule, et qu'il est nécessaire d'aller vite, ou lorsque la balle a suivi un trajet oblique de bas en haut, il sera plus sûr de suivre la technique proposée par Auvray. Celle-ci est simplement l'application au côté gauche du procédé de résection du rebord costal droit que Lannelongue et Canniot, Monod et Vanverts ont recommandé pour aborder la face convexe du foie et ouvrir toutes les collections de l'espace phréno-hépatique.

Voici ce temps opératoire tel que le propose Auvray : après laparotomie médiane sus-ombilicale, mener une incision parallèle au rebord costal gauche jusqu'au niveau de la dixième côte, sur la ligne axillaire antérieure. Libérer la lèvre supérieure de cette incision pour mettre à nu les cartilages costaux jusqu'au-dessus de leur union avec les côtes. Avec de forts ciseaux, on a vite fait de sectionner les septième, huitième, et neuvième cartilages et le contenu des espaces intercostaux.

Une précaution est nécessaire pour ne pas ouvrir le cul-de-sac pleural[1] : *la section portera exclusivement sur les cartilages, jamais sur les côtes*, comme le montre le schéma 17. Pour mobiliser ce panneau thoracique ainsi délimité, il ne reste plus qu'à faire sauter le pont qui unit le septième au huitième cartilage; on accroche alors ce volet chondro-musculaire et en le faisant basculer en avant, le bistouri, rasant sa face interne, détache le transverse et le diaphragme de haut en bas. Pour pénétrer dans l'abdomen, il ne reste qu'à inciser, transversalement, le voile membraneux que l'on a sous les yeux, constitué par le diaphragme doublé du péritoine pariétal; on ouvre ainsi l'espace phréno-gastro-splénique.

Bien que cette voie d'accès sur l'hypocondre gauche n'ait pas

1. Le cul-de-sac pleural descend, chez l'adulte, suivant une ligne qui passe à un cent. et demi au-dessous de la 7e articulation chondro-costale, et coupe ensuite les 8e et 9e côtes près de leur extrémité.

encore été suivie sur le vivant, du moins à notre connaissance[1], on peut affirmer qu'elle rendra ici autant de services que du côté droit,

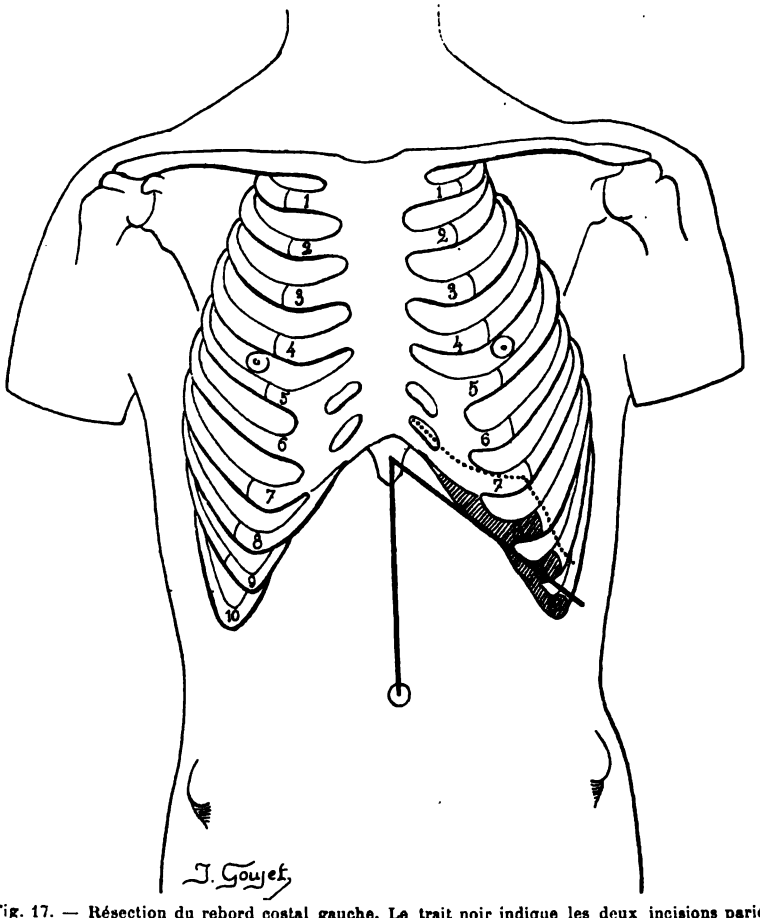

Fig. 17. — Résection du rebord costal gauche. Le trait noir indique les deux incisions pariétales. Le pointillé représente le trajet inférieur de la plèvre. Les hachures montrent la portion des cartilages que l'on peut enlever sans blesser le cul-de-sac pleural.

lorsqu'il s'agit d'ouvrir une collection hépatique ou interhépato-phrénique. Elle donne un jour très grand, et notre dessin 18, qui n'est que la reproduction d'une photographie, montre avec quelle

1. Dans un cas, Billroth fit cependant une résection costale (obs. 2, tableau V). Après incision transversale de six pouces, allant de la ligne blanche aux 6e, 7e, 8e côtes qui furent réséquées, Billroth trouva des plaies de l'estomac, du foie, de l'aorte et du rein. Nous n'avons pu nous procurer le texte complet de cette observation.

aisance on peut suturer une perforation gastrique haute, quand on a ainsi réséqué le rebord costal. Ce procédé a donc deux avantages qu'on ne retrouve dans aucune autre incision : 1° il permet, en

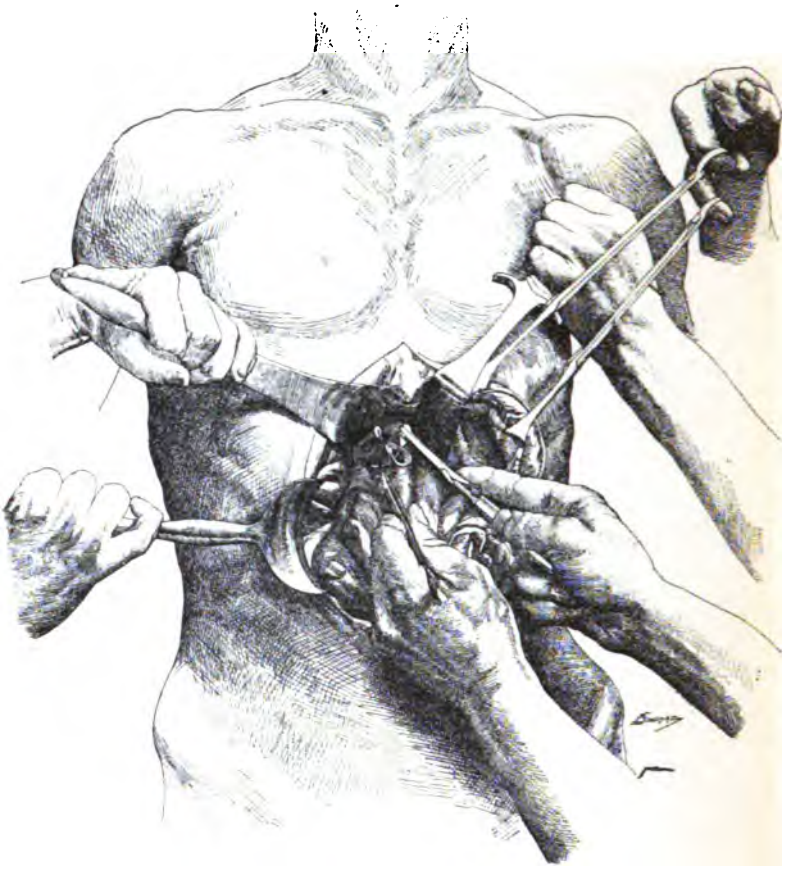

Fig. 18. — Laparotomie médiane sus-ombilicale avec résection du rebord cartilagineux. Deux porte-pinces à griffes relèvent le lambeau angulaire. On voit quel jour donne cette résection pour « exposer » le contenu de l'épigastre et de l'hypocondre gauche. — L'estomac vide, est rétracté. Suture d'une perforation antérieure.

exposant largement la base gauche du thorax, d'explorer rapidement l'estomac, le lobe gauche du foie, la rate, et le diaphragme; 2° il facilite beaucoup les sutures, en particulier lorsqu'il faut aveugler une perforation postérieure de l'estomac très rapprochée du cardia. Presque tous les chirurgiens qui se sont trouvés en présence de cette éventualité ont insisté sur la difficulté de ce temps opératoire. « Malgré un débridement de la paroi abdominale à l'aide d'une

incision transversale, dit Marion, l'exploration reste des plus difficiles.... Je finis par apercevoir à la partie supérieure de la grosse tubérosité l'orifice de sortie de la balle. Naturellement la suture de la perforation fut encore plus malaisée qu'à la partie antérieure et ce n'est qu'avec les plus grandes difficultés que je pus arriver à passer les fils. » Bien qu'il ait ajouté une incision parallèle au rebord costal à l'incision médiane, Auvray éprouva dans deux cas les mêmes difficultés : « Je ne peux explorer que très difficilement, à cause de la profondeur des parties, la portion de la face postérieure du cardia. » Et, dans son troisième cas : « Sur la face postérieure de l'organe, très haut, tout à fait au voisinage du cardia, je vois une paroi légèrement ecchymosée, mais pas de perforation ; il est du reste très difficile de se rendre un compte exact de l'état des parties, parce qu'on est très gêné dans son exploration par l'étroitesse du champ opératoire. »

Avant de refermer le ventre, il faut évidemment suturer l'incision diaphragmatique à l'aide d'un surjet de catgut ou de soie ; on n'oubliera pas d'oblitérer également la perforation faite par le projectile.

La résection du rebord costal comme temps préliminaire dans l'exploration de l'hypocondre gauche, a, comme Rochard[1] l'a fait observer, deux inconvénients : elle expose à blesser la plèvre, si l'on n'a pas très présent à la mémoire le trajet du cul-de-sac costo-diaphragmatique, et elle est d'exécution un peu compliquée. Mais ses indications étant restreintes aux cas où le rebord costal manque de souplesse et ne se laisse pas fortement écarter, les avantages du procédé d'Auvray l'emportent de beaucoup sur ses inconvénients. D'ailleurs, si l'on prend soin de raser avec le bistouri la face profonde des cartilages que l'on fait basculer en les accrochant avec la main gauche, il est aisé de ne pas ouvrir la plèvre ; quant à la longueur de cette résection, il n'y a pas lieu d'en tenir compte. On rattrape vite le temps perdu grâce au large accès ouvert sur la région.

b) *Exploration de la face antérieure de l'estomac et des organes voisins.* — Dès l'incision du péritoine, il s'écoule du sang et même quelquefois des matières alimentaires ; il faut *voir* avant de toucher, pour éviter de disséminer l'infection et arrêter l'hémorragie le plus tôt possible. Pour cela, on éponge avec des compresses stériles sèches, ou imbibées de sérum et exprimées ensuite ; on place des

1. Rochard, Rapport sur trois cas de plaies pénétrantes de l'abdomen par M. Auvray, *Bull. Soc. Chir.*, 1901, p. 24.

écarteurs pour exposer à la vue la région où a pénétré le projectile. De grandes valves vaginales sont très utiles pour soulever le foie que la main gauche, paume en l'air, peut momentanément relever.

On examine alors la face antérieure de l'estomac : quand la perforation est petite, il est rare qu'on n'entende pas le sifflement des gaz qui s'en échappent lorsqu'on attire l'organe dans la plaie; on pince alors les lèvres de la perforation que l'on aveugle provisoirement avec un clamp; si du sang continue à inonder le champ opératoire, on cherche, en épongeant, à voir d'où il vient. L'hémorragie peut avoir son origine dans l'épiploon, un vaisseau du cercle artériel périgastrique, le foie ou la rate. Si on ne trouve qu'une plaie de l'estomac, on doit se souvenir que dans près des deux tiers des cas le projectile a produit plusieurs lésions viscérales. Il ne faut donc jamais fermer le ventre avant d'avoir *vu* tous les organes qui avoisinent le trajet de la balle indiqué par la lésion déjà reconnue. Nombre d'observations prouvent la nécessité de cette exploration qui n'allonge pas sensiblement la durée de l'intervention; les faits rapportés par Peyrot et Hartmann et cités à propos des éraflures en sont des exemples. De même, l'autopsie montra à Bertram une blessure de la rate et du rein gauche, à Zimmer une plaie de la rate, à Briddon 4 perforations de l'intestin grêle, à Poncet une plaie du foie, à Gabzewicz une perforation du côlon transverse qui leur avaient échappé au cours de la laparotomie. Et malgré une exploration attentive, surtout quand le sang continue à couler, on est exposé à méconnaître des perforations : c'est ce qui arriva à Glantenay et Lardennois. L'estomac hors du ventre, ils ne découvrirent rien à sa surface. Or, la balle l'avait traversé de part en part, ainsi que le rein gauche.

On pensera toujours à la possibilité d'un trajet oblique, lorsqu'en regard de la plaie d'entrée du projectile sur la paroi abdominale, les viscères sont intacts. Une balle pénétrant à l'ombilic peut blesser le cardia, ou la grosse tubérosité. Mélis a publié récemment un cas où à la laparotomie il ne trouva rien. Il n'insista pas, ayant trouvé dans les muscles de la paroi, près de l'ombilic, des fragments du projectile — une ballette de cartouche à blanc — qui avait éclaté. Le blessé succomba le lendemain : on découvrit à l'autopsie une perforation d'un centimètre de diamètre sur le bord inférieur de la grande courbure. La lésion stomacale surprit d'autant plus, dit Mélis, « qu'elle siégeait à un travers de main au-dessus de la porte d'entrée du projectile et que sur la route suivie par ses fragments, il n'existait aucune trace de leur passage ».

Les hémorragies internes reçoivent parfois un coup de fouet dès

que le péritoine est ouvert; le sang qui vient de la profondeur masque le champ opératoire et les recherches pour faire l'hémostase directe et les sutures viscérales sont particulièrement difficiles. On utilisera avec réel avantage la position élevée du tronc dont l'un de nous (Forgue) a eu l'idée en 1897 et qu'il a plusieurs fois mise en œuvre dans des interventions sur l'hypocondre droit, et que Ruehl[1] a proposée en février 1902. C'est l'attitude contraire à la position de Trendelenburg. Elle consiste à élever le tronc à 45° au-dessus du plan horizontal, le bassin étant la partie la plus déclive. Ruehl a pu, en plaçant sa malade dans la position proclive, mener à bien une opération sur la vésicule biliaire, au cours de laquelle se produisit une hémorragie abondante par lésion d'une branche de la veine porte. Nous avons vérifié sur le cadavre combien le redressement du tronc facilite l'exploration de la partie supérieure de l'abdomen. Les viscères s'abaissent par leur propre poids, et le cardia — région très difficile à explorer dans une laparotomie médiane sus-ombilicale — peut bien plus aisément être suturé.

Supposons la perforation de l'estomac découverte : faut-il la suturer immédiatement ou la fermer provisoirement avec une pince, comme le fit Kukula, pour chercher la plaie postérieure? Nous croyons préférable de faire la suture dès qu'on a trouvé la plaie; d'abord pour éviter de mâcher les bords de la perforation et diminuer ainsi leur vitalité, ensuite, parce que, dans la recherche de l'orifice de sortie, la pince peut lâcher et des matières stomacales s'écouler dans le péritoine. De même, on suturera les plaies des viscères voisins, avant d'explorer l'arrière-cavité des épiploons.

c) *Exploration de la face postérieure de l'estomac; large ouverture de la chambre rétro-stomacale par incision transversale de l'épiploon gastro-côlique.* — Sauf dans le cas exceptionnel où le projectile a pris l'estomac en écharpe et où les deux orifices d'entrée et de sortie se voient sur la face antérieure, il faut considérer l'estomac comme perforé de part en part, et chercher la plaie postérieure. Pour cela, on déchire avec une pince l'épiploon gastro-côlique et, à travers la brèche, on attire la paroi stomacale. Si la perforation siège dans les deux tiers inférieurs de l'estomac, on la trouve assez facilement; on peut même la suturer sans trop de difficulté. Mais si la plaie se trouve plus haut, il n'en est plus de même, surtout si l'estomac est distendu et rempli d'aliments, comme chez notre blessé.

1. W. Ruehl, La position abaissée du ventre pour les opérations à la partie supérieure de la cavité abdominale, *Münchener med. Woch.*, 4 février 1902.

Même en relevant fortement l'estomac et en attirant le plus possible de sa paroi postérieure à travers la boutonnière épiploïque, on ne peut *voir* la grosse tubérosité et le cardia que fragment par fragment. Presque tous les chirurgiens qui ont eu l'occasion de faire cette exploration, en ont noté les difficultés; et c'est à ce moment, pour se donner plus de jour, que plusieurs d'entre eux ont fait à la paroi abdominale une seconde incision, branchée sur l'incision verticale. Auvray eut ainsi beaucoup de peine à découvrir une ecchymose chez son opéré de Saint-Louis; elle siégeait très haut, tout à fait au voisinage du cardia : « Je vois du tissu cellulaire infiltré de sang, une paroi légèrement ecchymosée, mais *pas de perforation*; le doigt ne relève non plus aucune perforation... ». Or, à l'autopsie, on reconnut que la balle s'était enfoncée dans le psoas gauche. Manley et Mencer méconnurent chacun dans un cas la plaie postérieure. Dans notre cas, il nous fut impossible de découvrir la moindre lésion; persuadés que, tirée à bout portant, la balle avait traversé l'estomac de part en part, nous n'avons pas voulu refermer le ventre sans avoir la certitude qu'il n'existait pas de plaie de sortie. Or, l'estomac rempli d'aliments se laissait attirer difficilement à travers la brèche épiploïque; et chaque traction déterminait des efforts de vomissement et des arrêts respiratoires inquiétants, qui rendaient plus difficile encore l'exploration. Aussi, en pareil cas, au lieu de faire une simple fente à l'épiploon gastro-côlique, il nous paraît préférable d'ouvrir largement la chambre rétro-stomacale en incisant transversalement presque tout l'épiploon gastro-côlique. Des pinces sur les vaisseaux des deux lèvres de l'épiploon serviront de repères pour fermer ensuite la brèche à l'aide d'un surjet.

Nous avons étudié sur le cadavre cette voie d'accès sur la paroi postérieure de l'estomac : elle donne un jour suffisant pour inspecter la face postérieure presque jusqu'au point de réflexion du péritoine de l'estomac sur le pancréas. Même si l'estomac est distendu, il est relativement facile de suturer avec une aiguille de Chaput et une pince à disséquer ordinaire une perforation très élevée; notre dessin (Fig. 20), fait d'après une photographie, le montre nettement.

Cette large incision transversale, qui va du pylore à l'angle côlique gauche, a donc plusieurs avantages : elle permet d'explorer rapidement toute la paroi postérieure de l'estomac, d'apercevoir la plus minime lésion, de la suturer avec aisance et précision. Elle permet de plus une toilette soigneuse de la région, lorsqu'il s'est fait une hémorragie ou que des matières stomacales y sont tombées.

A-t-elle des inconvénients et peut-il en résulter la gangrène

ischémique du tablier épiploïque ou de la paroi gastrique au niveau de la grande courbure? Il suffit d'inciser à deux centimètres de l'estomac pour être sûr de ne pas sectionner les artères gastro-

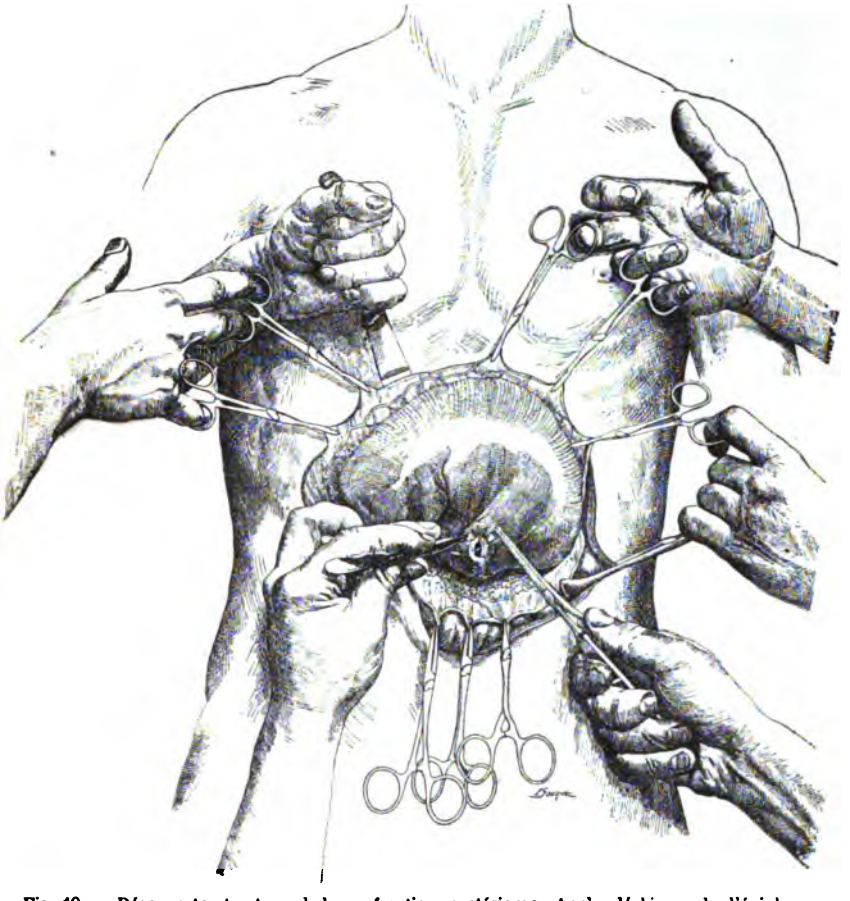

Fig. 19. — Découverte et suture de la perforation postérieure. Après déchirure de l'épiploon gastro-côlique, on fait basculer l'estomac de bas en haut pour découvrir la perforation et la suturer. Les deux lèvres de section de l'épiploon sont repérées avec des pinces qui font l'hémostase. Une perforation, même très élevée, est ainsi aisément suturée.

épiploïques droite et gauche, qui longent l'insertion du grand épiploon sur l'estomac, entre ses deux feuillets. On n'a donc pas à craindre de compromettre la nutrition de l'estomac au niveau de sa grande courbure. Quant à la nécrose du tablier épiploïque lui-même par le fait de la section des artères qui descendent des gastro-épiploïques, elle ne paraît pas à craindre; en effet, elle n'a jamais

été observée au cours des pylorectomies ni des gastrectomies; de plus, on sait que le tablier épiploïque adhère toujours chez l'adulte au côlon transverse non seulement au niveau de ses angles, mais même sur sa partie moyenne. Grâce à ses connexions vasculaires avec le mésocôlon transverse, sa nutrition est assurée ; d'ailleurs, l'incision dont nous indiquons l'utilité ne s'étendra pas nécessairement sur toute la largeur du grand épiploon.

Un danger à craindre viendrait de l'étranglement possible de l'intestin à travers la brèche ainsi ouverte; mais en repérant les deux lèvres de l'incision avec des pinces qui font en même temps l'hémostase, il est facile de reconstituer la continuité de l'épiploon à l'aide d'un surjet au catgut ou à la soie.

d) *Suture des perforations gastriques.* — Presque tous les auteurs ont fait une suture à deux plans, à points séparés, à la Lembert. Trois points de technique méritent d'être discutés.

1° Faut-il ébarber les bords de la plaie, la régulariser avant de la suturer?

2° Y a-t-il avantage à faire une suture à trois plans?

3° Quelle conduite tenir lorsque, par suite de l'étendue de la perte de substance du pylore ou du cardia, on ne peut les suturer sans rétrécir leur calibre et faire une sténose?

Quand les bords de la perforation sont déchiquetés, il faut enlever les lambeaux flottants, transformer la plaie contuse en une plaie à bords nets; on enlève ainsi des tissus infectés soit par le projectile, soit par le contenu gastrique, et de vitalité faible, puisqu'ils ont été broyés par le projectile. Rapprochés par des fils, ils pourraient, en se nécrosant, amorcer un ulcère traumatique perforant. Il faut donc, comme l'ont fait Bouglé et d'autres, régulariser la plaie en l'agrandissant un peu. Mais y a-t-il lieu, comme le conseille Schrœtter, lorsque les plaies d'entrée et de sortie sont très proches l'une de l'autre, d'enlever le pont qui les unit pour suturer une brèche unique? Cela ne nous paraît pas nécessaire, surtout si les perforations sont petites. Il est aussi prudent de les fermer séparément.

Deux plans de suture sont-ils suffisants? Dans tous les cas que nous avons colligés, les perforations ont été parfaitement oblitérées et ont résisté aux efforts de vomissement; les autopsies des blessés qui ont succombé à l'infection ou aux hémorragies ont permis de le constater. Il n'y a donc pas lieu de craindre que le suc gastrique digère les sutures. On note cependant, dans l'observation du Président Mac Kinley, « la nécrose de la paroi gastrique

autour des plaies ». Mais il faut tenir compte de la digestion *post mortem*, et de l'infection des tissus par le projectile, qui avait entraîné un fragment de chemise dans la paroi abdominale.

Que faire lorsque le projectile a produit, au niveau du pylore et du cardia, une perte de substance telle que la suture doive forcément déterminer une sténose? Il en était ainsi chez le blessé opéré par Griffith en 1888; la région pylorique présentait une déchirure de 2 pouces (plus de 5 centimètres). Griffith tourna la difficulté en greffant, à l'aide de 122 points de suture, le mésocôlon (?) sur les bords de la brèche. L'opération dura quatre heures vingt. Il est vrai qu'il avait oblitéré en même temps 2 perforations du côlon descendant et 11 de l'intestin grêle. Le blessé succomba onze heures après. Il aurait survécu que la désunion des sutures de l'épiploon avec l'estomac se serait fort probablement produite sous l'action corrosive du suc gastrique. En présence d'une pareille éventualité, on aurait le choix, aujourd'hui, entre plusieurs manières de procéder. Ou bien, si l'état du blessé obligeait d'aller vite, suturer les lèvres de la plaie pylorique à la paroi abdominale, faire en somme une pylorostomie temporaire; on en pratiquerait la suture une fois le malade rétabli.

M. Tuffier[1] a récemment publié un cas de pyloro-duodénostomie pratiquée par nécessité en 1892, chez un individu qui avait une sténose cicatricielle du pylore et qui succombait à l'inanition. C'est là d'ailleurs une opération de même ordre que la duodénostomie et la jéjunostomie de Surmay (de Ham), dont Terrier et Hartmann viennent de rappeler les indications.

Si le blessé n'était pas affaibli par l'hémorragie et en l'absence de péritonite, on agirait d'une façon plus moderne et plus radicale : après pylorectomie partielle ou cylindrique, suivant l'étendue et la forme de la perte de substance, on aboucherait le duodénum dans l'estomac, soit par le procédé de Kocher, soit par le procédé de Billroth seconde manière.

e) *Suture de l'épiploon gastro-côlique. Drainage. Suture de la paroi.* — Nous avons insisté sur la nécessité de fermer la brèche faite à l'épiploon gastro-côlique à l'aide d'un surjet de catgut ou de soie. Les pinces qui auront repéré les lèvres de l'incision et fait l'hémostase provisoire, seront remplacées par des ligatures et, de droite à gauche, on rétablira soigneusement la continuité de l'épiploon à l'aide d'un surjet arrêté tous les 4 ou 5 points.

Faut-il drainer systématiquement ou drainer seulement, comme le conseille Schrœtter, quand il y a issue des matières stomacales

1. Tuffier, *Bull. de la Société de Chirurgie*, 8 janvier 1902, p. 2.

dans le ventre? Nous sommes partisans, dans les plaies de l'abdomen, du drainage systématique; on doit considérer qu'un projectile pénétrant dans le ventre s'est certainement souillé en traversant les vêtements et la peau et que les germes dont il est porteur suffisent, en l'absence de toute perforation viscérale, pour infecter le péritoine.

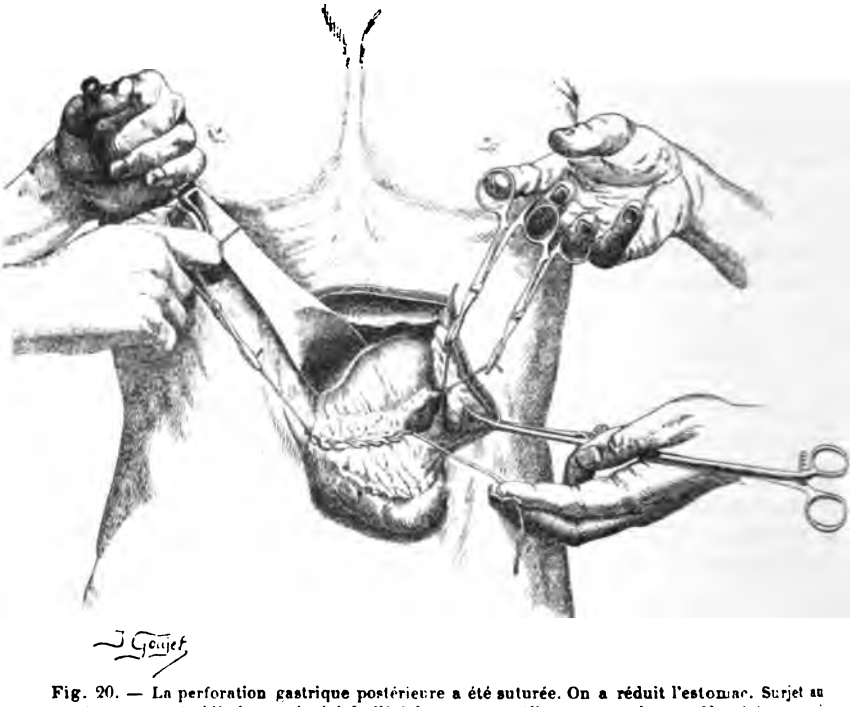

Fig. 20. — La perforation gastrique postérieure a été suturée. On a réduit l'estomac. Surjet au catgut pour rétablir la continuité de l'épiploon gastro-côlique. A gauche, un fil a été noué qui sert de tracteur.

Les expériences de Karlinski, qui fusillait des lapins enveloppés de vêtements militaires et constatait dans leur péritoine l'existence de fragments microscopiques d'étoffe, seraient-elles négatives, il serait imprudent de considérer la blessure comme aseptique. Dans plusieurs observations où, de peur de l'éventration probablement, on n'a pas drainé, les suites l'ont fait regretter. On n'est jamais sûr qu'un peu de liquide n'a pas filtré par la perforation après la blessure, « essuyé » aussitôt par le frottement de l'épiploon ou d'une anse intestinale. Le drainage est également nécessaire quand on ferme le ventre sans avoir pu faire l'hémostase directe, comme dans les cas où le tamponnement à la gaze est la dernière ressource pour arrêter l'hémorragie.

On drainera systématiquement, avec un gros tube de caoutchouc enfoncé profondément au voisinage de la plaie suturée. Il est utile de l'envelopper de gaze stérile quand il persiste un suintement sanguin. Sinon le drain nu, fixé à la peau et coupé ras, est préférable.

Lorsque l'estomac est perforé de part en part, le drain plongera dans l'arrière-cavité par un orifice ménagé dans l'épiploon gastro-côlique. En cas de lésions viscérales coexistantes et d'épanchement de matières dans le ventre, on fera bien d'imiter la conduite de Mauclaire[1]; dans son cas, le projectile avait traversé les deux parois de l'estomac, lésé la queue du pancréas et l'extrémité supérieure du rein gauche. Mauclaire pratiqua la néphrectomie, la suture du pancréas et des deux orifices gastriques et fit le drainage de l'arrière-cavité, à travers l'épiploon gastro-côlique et à travers l'épiploon gastro-hépatique. Lorsque la balle est sortie du corps, comme dans l'observation rapportée par Bossuet (tableau VII), il sera peut-être bon de drainer par la plaie de sortie, après avoir très soigneusement désinfecté celle-ci. Mauclaire a indiqué au Congrès de Chirurgie de 1902 les avantages et la technique du drainage de l'arrière-cavité des épiploons par les différentes voies, et en particulier la voie lombaire.

Nous n'avons rien dit de la toilette du péritoine; sur ce point, tout le monde est d'accord. On fait de l'asepsie sèche et on a renoncé aux lavages qui disséminent l'infection. Toutefois, en cas d'épanchement de matières alimentaires ou stercorales, — si l'intestin est blessé, — on pourra avec avantage essuyer les viscères avec des compresses stériles imbibées d'eau bouillie salée et chaude. En cas de péritonite généralisée au moment de l'intervention, contre-ouverture dans les fosses iliaques et drainage multiple.

On termine par la suture de la paroi à trois étages : surjet au catgut sur le péritoine, second surjet de gros catgut sur les droits et leur aponévrose, crins ou agrafes métalliques pour la peau. Au cas où le temps presse, on peut suturer en un plan, au fil métallique.

B. — *Cas particuliers.*

Telles sont les règles générales de l'intervention dans un coup de feu du ventre avec perforation gastrique. Diverses éventualités peuvent la compliquer et créer au chirurgien des hésitations dans la décision à prendre et des difficultés dans la technique à suivre.

1. Mauclaire, Chirurgie de l'arrière-cavité des épiploons, *Congrès français de Chirurgie*, 1902, p. 514.

Nous allons discuter comment on doit se comporter dans les trois circonstances suivantes :

1° Lorsque, après exploration des deux parois stomacales, on ne trouve qu'une seule perforation;

2° Quand l'exploration de la face postérieure de l'estomac est rendue impossible par des adhérences gastro-pancréatiques;

3° Dans les plaies thoraco-abdominales.

a) *A l'exploration des deux parois stomacales, on ne trouve qu'une seule perforation.* — Nous avons vu que si la balle a produit une seule perforation circulaire (et non une éraflure ou un séton), il n'y a que deux hypothèses vraisemblables : *a*) la balle est sortie par l'œsophage (Pfihl, observation nécropsique), par le duodénum, comme dans le cas, d'ailleurs unique, de Bernays, ou a traversé la portion extra-péritonéale du cardia que le péritoine abandonne dans sa partie supérieure pour se réfléchir sur le pilier gauche du diaphragme; *b*) ou bien, et c'est l'éventualité habituelle, le projectile est tombé dans l'estomac.

Sauf le cas où la balle est sortie en perforant le duodénum, ce que l'exploration permet de découvrir aisément, ou par l'œsophage, fait dont on ne connaît qu'un exemple, celui de Pfihl, le pronostic est *a priori* moins grave. Mais, malgré que l'on ait signalé d'assez nombreux cas où la balle a été expulsée spontanément par les selles après des hématémèses peu inquiétantes, un danger menace le blessé : c'est l'hémorragie. Celle-ci peut être précoce, ou tardive, si le projectile a contusionné un point de la paroi opposée et que le foyer contus se transforme, comme nous l'avons observé, en ulcère traumatique. Or, cet ulcère traumatique peut tuer en quelques heures le blessé.

Que faire en pareille circonstance? Faut-il, si l'on ne trouve que l'orifice d'entrée, le suturer et refermer le ventre, en justifiant sa conduite par des hypothèses rassurantes comme celles-ci : le blessé n'aurait pas supporté une intervention plus longue; le projectile a été englué par les aliments et n'a pas atteint la paroi opposée; la balle sera expulsée sans accidents, etc. Nous ne le pensons pas, et le but de ce travail est précisément de montrer qu'en pareille occurrence, il ne faut pas être optimiste. Nous croyons qu'il y a indication à ouvrir l'estomac, si l'on ne trouve pas de plaie de sortie, pour examiner la muqueuse et rechercher le foyer de contusion que la balle peut avoir produit. Sans ériger cette exploration intrastomacale en règle générale et en faire un complément nécessaire de l'intervention, nous pensons qu'on ne devra pas hésiter à la tenter, lorsqu'une

ecchymose sous-séreuse trahira une contusion pariétale sans perforation. Malheureusement cette ecchymose ne se forme que quelques heures après l'accident. Lorsque, comme nous avons pu le faire, on intervient dans les deux premières heures, aucun signe ne permettra de savoir s'il existe une érosion par contre-coup. Et c'est alors que l'hésitation sera permise : pour nous, si le blessé n'est pas trop affaibli, la gastrotomie exploratrice, opération en somme bénigne, trouve ici une indication.

Cette exploration intrastomacale, dont H. Delagénière[1] a un des premiers montré l'utilité, a été bien étudiée par Marion et surtout par Savariaud.

Voici le manuel opératoire tel que Savariaud l'a réglé sur le cadavre. Après avoir vidé l'estomac de son contenu avec un gros trocart aspirateur, comme le conseille M. Terrier, on incise sa paroi antérieure suivant une ligne située à égale distance des deux courbures. Cette incision doit avoir au moins quatre travers de doigt de longueur. On fixe les lèvres de la fente gastrique aux compresses qui isolent l'estomac pour éviter la contamination du péritoine. Par la brèche ainsi ouverte, on aperçoit le centre de la paroi gastrique postérieure. Il faut examiner celle-ci dans toute son étendue : pour cela, le chirurgien introduit l'extrémité des doigts de la main droite dans l'arrière-cavité des épiploons et fait saillir la paroi postérieure de l'estomac hors de la brèche faite à la paroi antérieure, « en retournant l'estomac comme un bonnet, muqueuse en l'air ». Des tampons enlèvent les mucosités sanguinolentes qui enduisent la muqueuse que l'on inspecte dans tous ses recoins. La moindre érosion, la plus petite zone ecchymotique sera immédiatement repérée et suturée sans excision. Rien ne sera plus simple, si l'aide tient solidement le segment de l'estomac au centre duquel on a découvert le foyer de contusion. Comme l'a fait Cazin dans un cas d'*exulceratio simplex* suivi de guérison et rapporté par M. Dieulafoy, on enfouira la zone contuse à l'aide de points transmuqueux au catgut, en adossant la muqueuse saine.

Ainsi le blessé sera à l'abri de l'hémorragie primitive d'abord et de l'ulcère traumatique ensuite.

Savariaud a précisé dans son travail, auquel nous ne pouvons mieux faire que de renvoyer le lecteur, comment on peut explorer le cardia et le pylore.

Ces manœuvres devront se faire rapidement, surtout chez un blessé déjà affaibli par l'hémorragie. Si l'exploration intrastoma-

1. Delagénière (du Mans), De l'exploration intrastomacale, *Bull. et Mémoires de la Société de Chirurgie*, 10 mars 1897, p. 200.

cale est négative, on se hâtera de refermer l'estomac. Trois plans de suture à la soie sont nécessaires : le premier sur la muqueuse, le second sur la couche musculaire, le troisième séro-séreux. Le drainage sera de rigueur.

b) *L'exploration de la face postérieure de l'estomac est rendue impossible par des adhérences gastro-pancréatiques.* — Eventualité exceptionnelle, mais dont il faut être averti. Chez les blessés qui ont eu un ulcère rond, la face postérieure de l'estomac adhère assez souvent au pancréas. Rémon[1], dans sa thèse récente, a rappelé les conditions étiologiques de ces adhérences qui fixent l'estomac soit au foie, soit à la paroi abdominale, soit au pancréas. Le siège plus fréquent des ulcères à la paroi gastrique postérieure explique que Brinton et Jasksch aient trouvé ces adhérences 22 fois sur 57 cas, c'est-à-dire 40 fois sur 100.

Ces adhérences ont, au point de vue qui nous occupe, un intérêt particulier : elles empêchent, dans une intervention pour coup de feu de l'estomac, toute exploration de l'arrière-cavité des épiploons. On ne peut arriver à séparer l'estomac du pancréas sans risquer de le déchirer ou de produire des ruptures vasculaires. On s'en apercevra bien vite, lorsque la main étant introduite par la brèche faite à l'épiploon gastro-côlique, elle s'arrête dans un cul-de-sac à parois calleuses et résistantes. En ce cas, il n'y a pas lieu d'insister.

Mais faudra-t-il tenter d'oblitérer la seconde perforation gastrique en ouvrant l'estomac, après gastrotomie exploratrice, comme dans le cas précédent? Nous ne le pensons pas, sauf si le blessé avait eu avant l'intervention d'abondantes hématémèses ou si son estomac était plein au moment de l'accident. On devrait alors à tout prix, avant de refermer le ventre, s'assurer de l'existence d'une perforation postérieure et la suturer par la muqueuse. Mais en l'absence d'hématémèse abondante et sur un estomac vide, on peut, nous semble-t-il, s'en tenir à l'occlusion de la plaie d'entrée. Les adhérences qui fixent l'estomac au pancréas pourront protéger la cavité péritonéale contre l'infection surtout si, comme on s'en rendra facilement compte au cours de l'intervention, l'estomac n'était pas distendu par les aliments.

c) *Plaies thoraco-abdominales.* — Les coups de feu qui atteignent le thorax pendant l'expiration, au-dessous de la cinquième côte

1. Rémon, *Des adhérences gastro-pancréatiques consécutives à l'ulcère de l'estomac*, Thèse de Paris, 1901-1902, n° 403.

gauche, pénètrent à peu près fatalement[1] la cavité abdominale. Or, suivant la remarque de Schrötter, presque toutes les personnes qui tentent de se suicider font, en appliquant le canon du revolver sur leur poitrine, une profonde inspiration. Le coup part au moment de l'expiration : ce qui explique la fréquence des lésions abdominales dans les tentatives de suicide par blessure du cœur.

Il est admis aujourd'hui que le meilleur traitement des coups de feu du thorax est, comme Championnière l'a magistralement exposé à l'Académie de Médecine en 1899, l'immobilisation immédiate et rigoureuse du blessé et l'obturation aseptique de la plaie; dans de rares circonstances, lorsqu'une hémorragie abondante menacera la vie du blessé, on sera autorisé, comme l'a proposé et exécuté Delorme[2], à tenter l'hémostase directe du vaisseau pulmonaire. Mais, en règle générale, la conduite indiquée par Championnière est la meilleure.

Dans les coups de feu de l'aire de Traube, et en général, toutes les fois que le siège des plaies d'entrée ou de sortie, l'hématémèse, la tension du ventre, la douleur, etc., permettront de penser qu'il y a pénétration abdominale, il faut se hâter d'intervenir. Au péril de l'hémorragie pulmonaire s'ajoutent les dangers beaucoup plus graves de l'hémorragie abdominale et de l'infection péritonéale. Malgré les cas de guérison spontanée dont Mauclaire a réuni plusieurs exemples, dans les coups de feu de l'aire de Traube et de la base gauche du thorax, il faut opérer.

On s'exposera certainement à faire des laparotomies blanches. Mais le danger d'une laparotomie, rapidement conduite, chez un blessé dont les viscères abdominaux sont intacts, n'est pas comparable à celui de l'expectation quand l'estomac et quelquefois les viscères voisins sont perforés. L'exemple publié par Pierre Delbet est rassurant. Une femme se tire un coup de revolver dans le septième espace intercostal. Dans ses vomissements, on remarque une dizaine de petits caillots noirâtres. La température était à 38° et la malade avait de la sonorité tympanique de l'hypocondre gauche, sans ballonnement, ni douleur. M. Delbet pense à une perforation de l'estomac, fait la laparotomie immédiatement, et ne trouve pas de lésion viscérale. La balle avait bien pénétré dans le ventre, mais elle n'avait pas perforé l'estomac. Les caillots vomis étaient dus à la régurgitation du sang venu probablement du poumon, car la malade guérit après une pneumonie et une péricardite.

On ne s'attardera donc pas à faire un diagnostic presque toujours impossible dans les premières heures. La laparotomie médiane sus-

1. Les lésions dépendent de la direction suivie par la balle.
2. Delorme, *Bull. de l'Académie de Médecine*, 1899, p. 644.

ombilicale avec incision parallèle au rebord costal, ou résection de ce rebord suivant le procédé d'Auvray, permettra d'explorer l'épigastre et l'hypocondre et de suturer à la fois les lésions viscérales et la perforation diaphragmatique. Malgré que les projectiles ne produisent dans le diaphragme que de petites solutions de continuité qui se cicatrisent aisément, en comparaison des larges ouvertures faites par les armes blanches, on doit songer à la possibilité d'une hernie diaphragmatique. Le cas de Robert[1], le seul que nous ayons trouvé, d'ailleurs, de hernie diaphragmatique consécutive à un coup de feu, est une preuve que le blessé, guéri de sa lésion viscérale, n'est pas à l'abri de tout danger si on n'a pas oblitéré sa perforation du diaphragme.

On cherchera donc l'orifice fait au muscle par ce projectile; si on le voit, on se trouvera bien, à l'exemple de Laurent (tableau III, obs. 18), d'amarrer ses bords avec une pince de Museux pour l'exposer et en faciliter l'oblitération. On fera celle-ci à l'aide de points séparés à la soie, fortement serrés. Quand on ne trouve pas la perforation diaphragmatique, il est préférable de ne pas insister.

Les coups de feu déterminent très rarement des dégâts assez étendus à la paroi thoracique, au diaphragme et à la plèvre pour qu'on puisse hésiter sur la voie à suivre. Le cas d'Aldibert, dans lequel un coup de canne à fusil chargé à plomb dans le septième espace intercostal entraîna une déchirure du diaphragme, du poumon et la hernie de l'estomac blessé dans la plèvre, est une éventualité exceptionnelle. La charge de plomb s'est comportée ici comme une arme blanche de gros calibre : elle a largement déchiré la cloison pleuro-diaphragmatique, et le vide pleural a aspiré l'estomac dans le thorax. C'est un résultat assez fréquent des coups de couteau de l'hypocondre gauche. Dans une éventualité de ce genre par coup de feu, il faudrait se comporter comme on le fait dans les blessures par armes blanches et agrandir la plaie thoracique. En d'autres termes, on interviendrait par le thorax, et non par le ventre, en suivant l'agent vulnérant lui-même. La résection d'une ou plusieurs côtes sera souvent nécessaire : elle donnera un large accès sur le diaphragme et permettra de nettoyer la plèvre, de réséquer l'épiploon hernié, de suturer et de réduire l'estomac dans le ventre, et surtout de fermer commodément et hermétiquement la brèche diaphrag-

1. Un homme de vingt-quatre ans reçoit une balle de revolver de 7 millimètres dans le septième espace intercostal gauche. Hémothorax. Guérison. — Un an après, sans cause appréciable, arrêt complet des matières et des gaz, douleurs, vomissements alimentaires. Mort. A l'autopsie, hernie diaphragmatique de l'estomac, du côlon transverse et d'une partie du grand épiploon. La balle est dans la rate (*Bull. de la Société anatomique*, 1888).

matique. Comme Postemski, Repetto, Schwartz et Rochard l'ont montré, c'est la voie thoracique qui donne le plus de jour pour intervenir sur le diaphragme, suturer les perforations, faire la kélotomie et la cure radicale des hernies diaphragmatiques. Delorme a proposé de réséquer la sixième côte en avant et la septième en arrière, pour ne pas dépasser le niveau de la convexité du muscle, et ne pas compromettre les insertions en enlevant des côtes inférieures : Remarque qui a son importance. Il n'y a pas lieu de craindre le pneumothorax dans ces interventions, car il existe presque toujours au moment où on opère. Toutefois on pourra avec avantage, lorsque la plaie siégera sur la partie verticale du muscle, suturer ses lèvres à la paroi thoracique, comme l'a fait Walther; on oblitère ainsi la cavité pleurale.

Toutes les fois qu'on conservera quelque doute sur l'intégrité des viscères abdominaux, on fera suivre l'intervention thoracique d'une laparotomie médiane pour explorer et suturer les viscères blessés.

BIBLIOGRAPHIE.

Adler, *De la laparotomie exploratrice d'urgence pour les traumatismes de l'abdomen*, Thèse de Paris, 1891-92, n° 169.

Aldibert, Plaie pénétrante du thorax et de l'abdomen par canne à fusil, *Bulletins de la Société anatomique de Paris*, janvier 1892, p. 23.

Auvray, Plaies pénétrantes de l'espace de Traube, Plaies de l'estomac, *XIIIe Congrès français de Chirurgie*, Paris, F. Alcan, 1899, 341-349.

Bailly, *Blessures pénétrantes de l'estomac, etc.*, Thèse de Paris, 1888, n° 239.

Barnard, *Des plaies de l'intestin par armes à feu*, Thèse de Paris, 1887, n° 263.

Battreau, *Contribution à l'étude des plaies de l'estomac*, Thèse de Paris, 1898-99, n° 391.

Bérard, *Dict. en 30 volumes*, t. XII, p. 305.

Berger, *Bulletins de la Société de Chirurgie de Paris*, 1889, p. 98, et 1891, p. 575.

Bernays, *New-York med. Journal*, mai 1889. (Reproduit dans *Berl. klin Woch.*, 4 août 1890, n° 31, p. 708.)

Bertram, *Bericht über die während der letzten 10 Jahre in den allgemeinen Krankenhäusern zu Hamburg behandelten*, Thèse de Würzbourg, 1894.

Bossuet, *Quelques remarques sur le diagnostic et le traitement des plaies de l'estomac*, Thèse de Paris, 1874, n° 372.

Bramann, *Centrablatt für Chirurgie*, 1893, t. XX.

A. Broca, *Bulletins de la Société anatomique*, 1892 ; voir Communication d'Aldibert.

Brun, *Traitement chirurgical de la péritonite aiguë généralisée consécutive à l'ulcère perforé de l'estomac*, Thèse de Lyon, 1901.

De Buck, *Belgique médicale*, 1896, t. III, p. 33.

Cannizaro, *Bulletin de l'Académie de Médecine de Paris*, 1880, p. 822.

Chauvel, De la conduite à suivre dans les coups de feu des cavités viscérales, *Rapport au IIIe Congrès français de Chirurgie* (Discussion); Paris, F. Alcan, 1888.

Wil. Coley, Traitement des plaies pénétrantes de l'abdomen par armes à feu, avec l'analyse de 165 cas traités par la laparotomie, *Americ. Journ. of the med. Sc.*, mars 1891 (Bibliographie, travail très complet). — Analysé dans la *Revue des Sc. méd.*, t. XXXIX, p. 240.

Deschamps, *Revue de Chirurgie*, 1884, p. 890.

Dörfler, Contribution au traitement des plaies pénétrantes de l'abdomen, *Münch. med. Wochensch.*, 1897, n°s 9 et 10, p. 224-256.

Dubujadoux, Plaie de l'abdomen par coup de feu. Déchirure de l'estomac, *Société de Chirurgie de Paris*, 12 octobre 1898, p. 862; Rapport de M. Chauvel et communication manuscrite.

Duroselle, *La laparotomie hâtive dans les plaies perforantes par armes à feu de petit calibre*, Thèse de Lyon, 1893-94.

Forgue et Jeanbrau, Des plaies de l'estomac par armes à feu, *XVe Congrès français de Chirurgie*; Paris, F. Alcan, 1902.

Gangolphe, *Lyon médical*, 1889, p. 106.

Guinard (Aimé), *Traité de Chirurgie clinique et opératoire* de Le Dentu et Pierre Delbet, t. VII, article « Plaies de l'abdomen »; Paris, Baillière.

Habart, *Die Geschosswirkung der 8 mm. — Hand feuerwassen* (*Les effets des projectiles de 8 mill.*); Vienne, 1892.

Hahn, Deux cas de blessure du tube digestif, *Münch. med. Wochenschrift*, 1899, n° 33.

Jalaguier, *Bulletins de la Société de Chirurgie de Paris*, 1889, p. 739 (le premier cas de plaie de l'estomac guéri en France par la laparotomie).

Jalaguier, Article « Plaies de l'abdomen » dans le *Traité de Chirurgie* de Duplay et Reclus, t. VI; Paris, Masson.

Kirmisson, Des plaies pénétrantes de l'abdomen par armes à feu, *Bulletin médical*, 11 mai 1887, p. 323.

Klemm, Contribution à l'étude des plaies par armes à feu de l'intestin et de l'estomac, *Deutsche Zeitsch. für Chir.*, t. XXXIII, p. 293.

Kukula, Beitrag zur Pathologie and Therapie der Schussverletzungen des Magens, *Wiener klinische Rundschau*, 1899 : 17 décembre, p. 905-906 ; 24 décembre, p. 927-928 ; 31 décembre, p. 946-955.

Lafargue, *Des plaies thoraciques compliquées de pénétration abdominale et plus particulièrement des plaies de l'espace de Traube*, Thèse de Paris, 1898-99, n° 271.

Lambotte et Hermann, Plaie de l'abdomen par arme à feu, etc., *Annales de la Société méd. d'Anvers*, janvier 1895, XLVI, p. 637.

Laurent, Perforation par arme à feu de l'estomac, *Revue de Chirurgie*, 10 août 1900, p. 199 et 200.

Lühe, Ueber die Senn'sche Wasserstoff; Probe als diagnostisches Helfsumtel bei Bauchwunden, *Deutsche militärärztliche Zeitschrift*, 1889, p. 527-530.

Lühe, Zur Behandlung durchbohrender Bauchwunden, *Deutsche milit. Zeitschrift*, 1892, Heft 4, 5, et 7, p. 145, 204, 253.

Marion, *De l'intervention chirurgicale dans le cours et les suites de l'ulcère de l'estomac*, Thèse de Paris, 1897 (travail important).

Marion, Plaie de la grosse tubérosité de l'estomac, *Arch. gén. de Médecine*, 1899, p. 585.

Masingue, *De la plaie de l'estomac par arme à feu*, Thèse de Paris, 1885, n° 265.

W. Massmann, *Die Laparotomie bei Schussverletzungen des Abdomens*, Thèse de Berlin, 1895.

Makins (Henry), *Surgical Experiences in south Africa*, 1899-1900, p. 425 et 426, passim ; Londres, Smith, Elder et Cie, 1901.

Mauclaire, Plaies de l'espace de Traube, *Arch. gén. de Méd.*, 1890.

Pieri, *Des plaies pénétrantes de l'abdomen par armes à feu*, Thèse de Montpellier, 1900-1901, n° 55.

Reclus et Noguès, Traitement des perforations traumatiques de l'estomac et de l'intestin, *Revue de Chirurgie*, février 1890.

Rixey, Mann, Mynter, etc., *La blessure du Président Mac Kinley*; Traduction *in extenso* dans la *Revue de Gynécologie et de Chirurgie abdominale*, septembre-octobre 1901, p. 870 et suiv.

Rose, Die combinirte Magenzerreissung, *Berlin. klin. Wochensch.*, 4 juillet 1892, n° 27, p. 677; analysé dans la *Revue des Sc. méd.*, 1893, t. XLI, p. 645.

Savariaud, *De l'ulcère hémorragique de l'estomac et de son traitement chirurgical*, Thèse de Paris, 1898.

Saint-Laurens, Thèse de Paris, 1888.

Schoffer, Sur le traitement opératoire des plaies par armes à feu du tube digestif et des reins, *Prag. med. Wochenschrift*, 1889, n° 8.

Schrœter, Sur les coups de feu de l'estomac, *Arch. für klin. Chir.*, 1896, 51, p. 169-229 (travail important, bibliographie et observations résumées).

Senn, Diagnostic et traitement des coups de feu de l'estomac et de l'intestin, *Journ. of Americ. med. Assoc.*, 9 août 1890, p. 203.

Vulliet, *Traitement des plaies pénétrantes de l'abdomen*, Thèse de Lausanne, 1897, et *Revue méd. de la Suisse Romande*, mai, juin et juillet 1897.

Wagner. *Sur le pronostic des plaies de l'estomac par armes à feu*, Thèse de Halle, 1893, n° 39.

Discussions à la *Société de Chirurgie de Paris*, années 1889, 1891, 1895, etc.

I. — Laparotomie moins de six heures a

NUMÉROS	INDICATIONS BIBLIOGRAPHIQUES	SEXE AGE	CALIBRE DE L'ARME DISTANCE DE TIR	INTERVALLE ENTRE LE DERNIER REPAS ET LA BLESSURE	SIÈGE DE LA PLAIE D'ENTRÉE ET DE SORTIE	INTERVALLE ENTRE LA LAPAROTOMIE ET LA BLESSURE	SYMPTÔ
1	Cabot, *Boston med. and. surg. Journal*, 25 juillet 1889, p. 81.	H., 21 ans.	Calibre 22.		A 2 pouces au-dessus, à 1 pouce à gauche de l'ombilic.	3 heures.	Douleur légè
2	Dalton, *Annals of Surgery*, 1892.		Distance de 12 pas.		6e espace intercostal, 2 pouces à gauche du sternum.	6 heures.	Douleurs ques. Pouls, 120. ture.
3	Forgue (inédite).	H., 19 ans.	Revolver de 7 mm. à bout portant.	1/2 heure.	Au-dessus et à gauche de l'ombilic.	1 h. 1/2.	Pas de shock 120. peut lier. Abdomen faiblement Ventre en Pas d'hém la plaie.
4	Herzfeld, *Centralbl. für Chir.*, 1899, p. 494.	F., 38 ans.	Balle de 7 mm.	4 heures.	Plaie d'entrée sur la ligne mamelonnaire gauche dans le 8e espace intercostal. Pas de plaie de sortie.	2 h. 1/2.	Épigastre au palper. Ventre balloné. mise à la fin de ration.
5	Jalaguier, 1889.	F., 29 ans.	Revolver de 7 mm. ; le canon sur la peau.	Plus de 6 h. après un repas très léger.	Plaie d'entrée au-dessus du rebord costal à 4 cent. de la ligne médiane, à 9 cent. au-dessus de l'ombilic.	3 heures.	Épigastre très reux. Tympanisme l'épigastre et condre gauche. vomissements matémèses. Etat grave. Pouls tit. Anxiété Pâleur de la M. Jalaguier sur le tympan l'intégrité mon gauche. penser à une de l'estomac.

e. Pas de lésions viscérales coexistantes.

OPÉRATION	SUITES OPÉRATOIRES	RÉSULTAT	AUTOPSIE
tomie médiane. Plaies de la face anté- de l'estomac. On ne cherche pas la plaie tie pour ne pas prolonger l'opération.		G.	
tomie médiane. Contenu stomacal dans men. Deux plaies de l'estomac près de nde courbure. Durée 45 minutes.	Mort au 5e jour.	M.	
lomie verticale, latérale, passant par la l'entrée. Perforation de la paroi antérieure tomac, à un travers de main au-dessous dia et à gauche de la petite courbure. e matières ni de sang dans le ventre. mac est distendu par des aliments et des nture. On ouvre l'arrière-cavité, en déchi- épiploon gastro-côlique. Exploration de ɔi postérieure sur laquelle on ne découvre rforation, ni ecchymose. Fermeture de men sans drainage. Sérum artificiel. ns de 1/4 de centigramme de morphine, les heures dans l'après-midi.	Le 3e jour, hématémèse abondante. Collapsus profond auquel le blessé succombe en quelques heures.	M.	Pas de traces de péritonite. La suture stomacale a bien tenu et les tissus voisins sont sains. L'épiploon est un peu adhérent. Pas de lésions viscérales. On trouve la balle non déformée, dans l'estomac, qui contient un demi-litre de liquide noirâtre; l'intestin grêle est rempli de sang. La paroi postérieure de l'estomac présente une tache ecchymotique large comme une pièce de cinq francs. Au centre de cette zone ulcère nécrotique.
omie latérale gauche. Plaie saignante paroi antérieure de l'estomac du calibre balle. Pas de bouchon muqueux. Le u stomacal suintait. Suture de la plaie ure. Déchirure de l'épiploon gastro-cô- et ouverture de l'arrière-cavité, pour sur la paroi postérieure de l'estomac et r la plaie de sortie. Mais l'état de la est très grave et on ne peut arriver à avec le doigt cet orifice de sortie. Suffu- nguine sous les muscles de la colonne ale. Drainage de l'arrière-cavité à la gaze mée, suture de la paroi abdominale.	Alimentation par le rectum pendant 4 jours, puis par la bouche. Pleurésie purulente gauche. Guérison au bout de 3 mois.	G.	
omie médiane sus-ombilicale. l'estomac sur la petite courbure au- du cardia, de forme ovalaire, à grand igé en haut et à gauche, mesurant un ètre et demi, large d'un centimètre. La ait béante et laissait voir la cavité sto- L'artère coronaire stomachique sec- saigne en jet : ligature. le la muqueuse au catgut; suture à la t par-dessus, à la soie fine. Le point le evé ferme la déchirure de l'épiploon épatique.	Pendant 5 jours fièvre assez élevée. Diète sévère. A peine un peu de lait glacé pendant 6 jours. Guérison complète 2 mois après.	G.	

NUMÉROS	INDICATIONS BIBLIOGRAPHIQUES	SEXE AGE	CALIBRE DE L'ARME DISTANCE DE TIR	INTERVALLE ENTRE LE DERNIER REPAS ET LA BLESSURE	SIÈGE DE LA PLAIE D'ENTRÉE ET DE SORTIE	INTERVALLE ENTRE LA LAPAROTOMIE ET LA BLESSURE	SYMPTÔMES
6	Kocher, 1883.	Garç., 14 ans.	Flobert 6 mm. à 5 pas.	4 h. 1/2.	Plaie sur la ligne parasternale à gauche, au-dessus du rebord costal.	3 heures.	Vient à l'hôpital pied, monte lentement liers. Temp. 35°,6. Abdomen tendu et douloureux. Hoquet. Vomissements stercoraires noirâtres. Typhonisme épuisé. Palpation très douloureuse.
7	Mackie, *Revue d. Sc. méd.*, 1888, t. XXXII, p. 605.	H., 27 ans.	Pistolet.		A 2 pouces à gauche de la ligne blanche sous les côtes.	Laparotomie immédiate.	Méthode de Sonde décèle la perforation.
8	Marion, *Archives gén. de Méd.*, 1899.	F., 26 ans.	Revolver à bout portant.		Orifice d'entrée dans le 6e espace intercostal, à 3 cent. du sternum.	2 h. 1/2.	Signes d'hémorrhagie interne. Hémorrhagie presque insensible. Epigastre et hypocondre gauche durs et douloureux. Contracture du droit au même [illegible]. Diagnostic de perforation de l'estomac [illegible] l'orifice d'entrée, l'hématémèse, signes d'hémorrhagie interne.
9	Murphy, *Journ. of Am. med. Assoc.*, 10 mars 1888.	H., 26 ans.			Plaie sous le rebord costal droit, sur la ligne axillaire.	2 heures.	Shock profond. Collapsus.
10	Schrötter, 1896.	H., 17 ans.	Revolver chargé avec un mélange de soufre et de chlorate de potasse à bout portant. Le revolver a éclaté.	1 heure.	Orifice d'entrée : 2 plaies situées à 1 cent. à gauche de la ligne médiane, à 10 cent. au-dessous de l'ombilic. Elles sont à 1 cent. l'une de l'autre.	5 h. 1/4.	Pas de shock. Pas d'hématémèses. Douleurs mouvements stercoraires. Abdomen aucun symptôme sauf la plaie pariétale. Ventre mou et souple.
11	Schumkin, cité par Kukula.		Suicide avec un revolver.		Plaie d'entrée à gauche de la ligne blanche, à 4 cent. de la xiphoïde.	1 h. 1/2.	Hématémèse.
12	Svjânenin, cité par Kukula.	H., 24 ans.	Coups de feu à plomb.		A 3 cent. en dehors de la ligne mamelonnaire.	3 heures.	
13	Wilson, *Brit. med. Journal*, janv. 1891, p. 63.	H., 18 ans.	Se blesse avec un pistolet.		Région épigastrique, à gauche du rebord costal.	1 h. 1/4.	Shock. Pouls irrégulier. Hématémèse.

OPÉRATION	SUITES OPÉRATOIRES	RÉSULTAT	AUTOPSIE
tomie médiane (5 centim. au-dessus de ilic, 3 au-dessous). L'abdomen est rempli ıg rouge noirâtre. On nettoie les intestins ıne solution chaude de bismuth. ıtomacale près de la grosse tubérosité; face antérieure, elle est ronde, taillée à ırte-pièce. d'un centim. et demi de dia-. Les bords saignaient encore. On ne trouve e plaie postérieure. La balle devait être 'estomac. Suture au catgut sur deux plans. ıssus surjet à la soie à la Lembert.		G.	
tomie; double perforation de l'estomac.).	Mort 24 heures après.	M.	Péritonite septique.
tomie médiane sus-ombilicale. Pas de es dans le ventre, mais du sang et des stomac dilaté. Plaie de la paroi antérieure levée et très difficile à suturer. Suture ois plans. ement du grand épiploon et recherche de e postérieure qui siège à la partie pos-e et à un niveau élevé, sur la grosse tu-té. Cette recherche est facilitée par une n transversale de la paroi abdominale. ı difficile. Hémorragie en nappe, proba-ıt d'origine hépatique (?), arrêtée par le anement à la gaze.	Pas de réaction péritonéale nette. Arrêt de l'hémorragie par le tamponnement.	G.	
omie médiane. Deux plaies de l'estomac. n grêle intact. Symptômes d'intoxication pium.	Mort dans les 13 heures.	M.	Petite quantité de sang dans la cavité abdominale.
omie médiane sus-ombilicale. Deux plaies paroi antérieure de l'estomac, près de la courbure, au milieu de la grosse tubéro-un cent. l'une de l'autre. La muqueuse rnie par la plaie. Sous l'influence d'un le vomissement, il sort du liquide de ac. On ébarbe les bords de la plaie. à deux plans. On ne recherche pas la ostérieure.	Suites bonnes. Le 18e jour on retrouve, dans les selles, 2 fragments du projectile.	G.	
ı traversé de part en part. Sutures.		G.	
ion de la paroi antérieure qui laisse deux doigts. Dans l'estomac six grains nb. Suture. Guérison.		G.	
perforation de l'estomac. Plaie d'entrée aroi antérieure, à égale distance des deux res, à deux pouces au-dessus du pylore. le sortie à l'endroit correspondant de la ostérieure. Issue de sang et de matières péritoine.		G.	

II. — Pas de complications visc

NUMÉROS	INDICATIONS BIBLIOGRAPHIQUES	SEXE ET AGE DU BLESSÉ	CALIBRE DE L'ARME DISTANCE DE TIR	INTERVALLE ENTRE LE DERNIER REPAS ET L'ACCIDENT	SIÈGE DES PLAIES D'ENTRÉE ET DE SORTIE	SYMPTÔMES
1	Gabszewicz, *Gazeta lekarska*, 1892, p. 325.	H., 25 ans.	Revolver de 9 mm.		Plaie d'entrée dans le 7e espace intercostal. sur la ligne mammaire. La balle se trouve entre la 11e et la 12e côte, à 3 cent. du rachis, sous la peau.	Hématémèse abondante, heure après vomissements alimentaires. Pouls forme, incomptable. la plaie d'entrée. bruyamment pendant piration. Tympanisme dépasse les limites du Pas de syncope.
2	Mélis, *Arch. méd. belges*, 1901, n° 1.	Sergent de grenadiers.	Reçoit à bout portant un coup de fusil chargé avec une ballette de tir réduit.		A 1 cent. au-dessus et à 2 cent. à gauche de l'ombilic, plaie d'entrée par laquelle sort l'épiploon hernié.	Ventre légèrement dur reux autour de la souple et indolent ailleurs. Pouls T., 37°,3.
3	Meyer, *New-York med. Journal*, 1889. p. 524.					Hématémèse.
4	Potherat, *Soc. Chir.*, 1900, p. 278.	H.	Se tire un coup de revolver calibre 7.		Epigastre.	Une heure après pas matémèse, état général on n'interviens pas. la nuit, hématémèse abondantes.
5	Silbermann, *Wiener med. Wochenschrift*, 12 avril 1902.	H., 28 ans.	Se tire un coup de revolver.		Plaie d'entrée sur la partie inférieure de la 5e côte. Pas de plaie de sortie.	Douleurs qui s'irradient l'épigastre vers la p
6	Cazin. *Congrès de Chir.*, 1902, p. 448.	F.	Revolver. Suicide.		9e espace intercostal gauche.	

tomie sans indication de l'heure.

DÉTAILS OPÉRATOIRES	SUITES OPÉRATOIRES	RÉSULTAT	AUTOPSIE
3 cent. à la partie posté- de la grande courbure : la use fait un peu hernie. Du des matières sortent par la Suture par deux plans. Toi- ec des tampons de gaze subli- 'erforation du diaphragmme se passer le doigt.	*Exeat*. Guéri le 17e jour.	G.	
tion énergique, pansement tique, puis intervention. In- de 15 cent. passant par la t descendant à 5 cent. au- de l'ombilic. Dans l'épais- muscle droit, poche rem- fragments de la ballette qui explosion. Epiploon intact ue les anses intestinales. On le ventre.	Mort le surlendemain dans le collapsus, sans avoir eu d'hématémèse.	M.	Autopsie : perforation de la paroi antérieure de l'estomac près de la grande courbure; les bords déchiquetés retiennent de petits fragments de la ballette. L'estomac renferme des débris alimentaires mélangés à des caillots sanguins. Mélis fait observer que si la lésion stomacale siégeait à un travers de main au-dessus de la porte d'entrée du projectile, le fait est dû à la position de la victime au moment de l'accident.
ce n'est une abrasion super- de la face postérieure de ac.	Mort 15 jours après.	M.	Pas d'autres lésions.
mie dans la nuit suivante. plaie de la face antérieure au de laquelle une artériole en jet et laissait couler du ns l'estomac. Suture. Examen ice postérieure, pas de per- .	36 heures après, syncope mortelle.	M.	Pas d'autres lésions que la plaie suturée, donc, mort d'hémorragie.
on de l'estomac de 5 mm. . On ne trouve ni la balle ni ntre-ouverture dans l'esto-		M.	L'autopsie fit découvrir dans la paroi antérieure de l'estomac, un deuxième orifice de quelques millimètres de diamètre. La balle fut retrouvée à gauche de l'apophyse épineuse de la 12e vertèbre cervicale dans les masses musculaires.
on de la paroi antérieure. se herniée. Suture par deux Exploration de la face pos- sans résultat.	Le 8e jour, expulsion de la balle par les selles.	G.	

III. — Coexistence de lésions vicie

NUMÉROS	INDICATIONS BIBLIOGRAPHIQUES	SEXE AGE PROFESSION	CALIBRE DE L' RM DISTANCE DE TIR	INTERVALLE ENTRE LE DERNIER REPAS ET LA BLESSURE	SIÈGE DE L'ORIFICE D'ENTRÉE ET DE L'ORIFICE DE SORTIE	TEMPS ÉCOULÉ ENTRE LA BLESSURE ET L'INTERVENTION	SYMPTÔMES
1	Auvray, *Congr. Chirurg.*, 1899, p. 344.	H., 20 ans.	Revolver petit calibre. Balle tirée de très près.	1 h. 1/2.	Un peu en dehors du bord gauche du sternum. A l'autopsie, on trouve la balle dans le psoas gauche.	Quelques heures?	Quelques [illegible] après l'[illegible] vomissements [illegible] mentaires [illegible] de sang; pa[illegible] matémèse [illegible] dante. Tem[illegible] signes d'[illegible] dante hém[illegible] interne. [illegible] signe local.
2	Bernays, 1890.	Commis de 25 ans.	Revolver de 32. Le coup part de la poche du blessé.		Plaie d'entrée à 1 pouce à gauche de l'ombilic. Balle sous la peau dans le 7e espace intercostal sur la ligne axillaire.		Peu de shock. [illegible] faible à 108. [illegible] leur vive.
3	Bernays, 1890.	Policier, 38 ans.	Calibre de 41 (1 cent. de diam.). Tirée à 10 pas. La balle a atteint un bouton de l'uniforme.		Orifice d'entrée à 5 cent. de la ligne médiane à gauche et à 5 cent. au-dessus de l'ombilic.		En état de [illegible] 4 heures après [illegible] matémèse. [illegible] du sang [illegible] piaie.
4	Bertram, Thèse de Wurtzbourg, 1893.	H., 30 ans.	Revolver de 7 millim.		Ligne parasternale gauche sur la 8e côte. La sonde pénètre en bas et en arrière.	1 h. 1/2.	Vomissements [illegible] sang. Ceil[illegible]

rotomie avant la sixième heure.

OPÉRATION	LÉSIONS VISCÉRALES COEXISTANTES	SUITES OPÉRATOIRES	RÉSULTAT	AUTOPSIE
otomie médiane sus-ombilicale incision latérale parallèle au d costal gauche. Perforation paroi antérieure de l'estomac, élevée, près de la petite cour- . La muqueuse fait hernie. Par aie s'écoule un jet de sang. Pas atières dans le péritoine. Su- par 2 plans, 1 total, 1 séro- ix. Ouverture de l'arrière-cavité piploons avec une pince. Pas erforation, mais on voit une ymose très haut, près du cardia. eture de la brèche épiploïque. ay hésite à faire la gastrotomie explorer la muqueuse. Mais le oforme étant mal supporté et ssé n'ayant pas eu d'hématé- abondante, il y renonce. In de l'opération, hématémèse dante. Injection de 2 litres de n pendant l'opération.	Plaies du diaphragme et du foie reconnues à l'autopsie.	Mort 8 h. après l'opération.	M.	La balle a traversé le diaphragme et le foie à un demi-cent. de son bord antérieur. Elle a fait ensuite la plaie de la paroi antérieure de l'estomac qui a été suturée. Puis la paroi postérieure a été atteinte, mais non perforée. Sang dans le péritoine et la plèvre gauche.
erforation sur la petite cour- à 8 cent. au-dessus du pylore. tures à la Lembert; 3 autres s de la paroi antérieure près de tite courbure, dont une sur le d'insertion du ligament gastro- lique. Suture et ligature de re pylorique. Issue d'aliments le péritoine. Drainage. Durée : ires.	La balle a pénétré dans le foie près du hile et l'a traversé pour aller se loger dans le 7e espace. Un cailiot oblitère la plaie que l'on ne suture pas.	Suites bonnes. Alimentation réduite la 1re semaine. Complètement guéri le 34e jour.	G.	
otomie médiane, sus-ombili- Odeur du contenu stomacal à arture du ventre. La balle a rsé la paroi antérieure de l'es- c, elle est ressortie par le duo- m, à 5 cent. au-dessous du e. Plaie stomacale à bords irré- rs, à égale distance des 2 cour- . Les bords sont ébarbés. Suture Lembert. Débris de linge dans aie stomacale qui saigne avec dance. Il y a eu issue du contenu le ventre. Lavage du péritoine u chaude. Gros drains au con- du duodénum.	Deux plaies du duodénum, une signalée déjà, une autre de 3 cent. de diamètre sur le jéjunum, à 50 cent. de l'angle duodéno-jéjunal.	La balle est expulsée par les selles quelques jours après.	G.	
en abondance dans le ventre. de perforation de l'estomac. orragie de l'artère coronaire. s, 1 heure et demie.		Mort 24 h. après.	M.	Blessure de la rate et du rein gauche.

NUMÉROS	INDICATIONS BIBLIOGRAPHIQUES	SEXE AGE PROFESSION	CALIBRE DE L'ARME DISTANCE DE TIR	INTERVALLE ENTRE LE DERNIER REPAS ET LA BLESSURE	SIÈGE DE L'ORIFICE D'ENTRÉE ET DE L'ORIFICE DE SORTIE	TEMPS ÉCOULÉ ENTRE LA BLESSURE ET L'INTERVENTION	SYMPTÔMES
5	Bertram, Thèse de Wurtzbourg, 1893.	H., 28 ans.	Revolver de 8 mill. à bout portant.		2 plaies au niveau de la xiphoide. Balle sentie en arrière.	2 heures.	Pouls, 100. Vomissements marc de café.
6	Bolles, cité par Reclus et Noguès.	F., 34 ans.	Revolver de 32.			6 heures.	Shock. Vomissements. Pouls faible et rapide
7	Bouglé, *in* thèse Battreau.	F., 28 ans.	Se tire un coup de revolver.	1 heure.	Plaie à la hauteur de la 8e côte, à 2 doigts du rebord chondro-costal gauche.	2 heures.	Shock prononcé. Pâleur des téguments. Pouls faible.
8	Bazy, *Soc. Chirurgie*, 1900, p. 290.	H., 21 ans.	Se tire un coup de revolver.	1 h. 1/2 après le repas.	Plaie à l'épigastre, à mi-chemin entre l'ombilic et le rebord costal, à 2 cent. à gauche de la ligne médiane. Balle dans le dos, vers le 10e espace intercostal, à 10 cent. de la ligne médiane.	3 heures.	
9	De Brück, *Belg. méd.*, 1896, III, 2, p. 33.	H.	Revolver de petit calibre.		Région épigastrique.	1 h. 1/2.	Pas de vomissements. Symptômes pulmonaires graves.
10	Dalton, 1888.	H., 22 ans.	Pistolet du calibre 38. Distance, 4 à 5 pas.		Plaie d'entrée à 5 pouces de la ligne médiane et à 5 pouces au-dessus de l'ombilic.	2 heures.	Pas de shock. P., 82. R., 24. T. normale.
11	Demoulin, *Soc. Chir.*, 1900, p. 273.	F., 21 ans.	Se tire de la main droite un coup de revolver de 8 millim. (balle conique).	11 heures. Avait bu un verre d'eau avant l'accident.	Au-dessous du rebord costal, sur le bord externe du grand droit gauche.	2 heures.	Shock. Hématémèse (1/2 litre de sang rouge 1 heure après). Contracture de la paroi côté gauche. Ventre souple du côté

OPÉRATION	LÉSIONS VISCÉRALES COEXISTANTES	SUITES OPÉRATOIRES	RÉSULTAT	AUTOPSIE
tomie. 1 perforation de la paroi eure de l'estomac. Pas de con- stomacal dans l'abdomen. Su- Toilette.	Blessure du foie.		G.	
n de 6 pouces de long. Quan- norme de sang. Un peu d'épan- ent stercoral. Une plaie de mac.	2 plaies du jéjunum. 2 plaies du côlon trans- verse.	Mort 4 h. après.	M.	
n verticale passant par la avec incision transversale itant sur le rebord costal. Plaie paroi antérieure de l'estomac veau de la grosse tubérosité. uqueuse est éversée, mais ne pas bouchon. par 2 plans. Plaie postérieure du cardia par laquelle sortent débris alimentaires (choux). e très difficile. Drainage pré- et stomacal à la gaze iodoformée. , 1 heure 1/4.	Le lobe gauche du foie est perforé de part en part. Suture au catgut fort.	Mort le lendemain de péritonite sur- aiguë.	M.	La balle a traversé le foie, l'estomac, la rate, le diaphragme, la plèvre et le poumon gauche, pour s'arrêter dans les muscles du dos. Malgré que la rate ait été traversée de part en part, il n'y a que quelques grammes de sang dans le ventre.
ition de la paroi antérieure aquelle s'échappent des gaz. e.	En écartant l'estomac, du sang vient de la plaie de l'*épiploon gastro-hépatique*. On met 2 longs clamps et l'hé- morragie continuant, on fait le tamponne- ment.		G.	
médiane. 2 perforations de nac laissant échapper des ma- alimentaires. Sang dans l'es-	Trou dans le *dia- phragme* et la *plèvre*. Hémorragie provenant d'une lésion pulmo- naire.	Mort le lendemain.	M.	Hémorragie.
omie médiane sus-ombilicale. le l'estomac sur le bord infé- u pylore, plaie de sortie sur supérieur. 3 points de suture ambert sur la plaie d'entrée. a plaie de sortie. Lavage du à l'eau stérilisée. Durée de tion, 2 heures.	Encoche en forme de V sur le bord antérieur du lobe gauche du *foie*. Suture au catgut. Con- tusion légère sur la paroi supérieure du *côlon transverse*.	Le 10e jour, ali- mentation buc- cale. Légère in- toxication par l'hyosyamine.	G.	
Laparotomie médiane sus- ale. Ecoulement d'environ le sang épanché dans l'abdo- n entend un sifflement et on sang et du liquide jaunâtre le l'estomac par une plaie à 2 doigts au-dessus de la	Plaie de 2 cent. de long sur la *rate*, à 3 cent. au-dessous de son extrémité inférieure. La plaie, à bords nets, saigne abondamment. Suture avec une grosse		G.	

NUMÉROS	INDICATIONS BIBLIOGRAPHIQUES	SEXE AGE PROFESSION	CALIBRE DE L'ARME DISTANCE DE TIR	INTERVALLE ENTRE LE DERNIER REPAS ET LA BLESSURE	SIÈGE DE L'ORIFICE D'ENTRÉE ET DE L'ORIFICE DE SORTIE	TEMPS ÉCOULÉ ENTRE LA BLESSURE ET L'INTERVENTION	SYMPTÔMES
							droit. Pas de rité hépatique shock est si nonce que lin passe à hémorragie péritonéale.
12	Flammerdinghe, 1890 (*in* Schrœter, 1896).	H., 20 ans.	Se tire 4 coups de revolver de 7 millim.		Plaie à 3 doigts du rebord costal gauche, à égale distance de l'ombilic et de la xiphoïde.	1 heure.	Vomissements jectus de phina.
13	Glantenay et Neveu, *Soc. Anat.*, janv. 1890 (*in* Schrœter, 1896).	H., 51 ans.	Se tire un coup de revolver au cœur.		Région précordiale?	4 heures.	A son entrée, ques heures l'accident, signes d'hémorragie terne. Pouls ceptible.
14	Huntington, 1891.				Plaie à la partie inférieure gauche du ventre. La balle est sous la peau près de la xiphoïde. La balle a suivi un trajet allant de la hanche à la xiphoïde.	Laparotomie immédiate.	Hématémèse. P faible.
15	Kalinowsky, *Arch. f. klin. Chir.*, 1895.	Soldat de 25 ans.			Plaie à 1 doigt 1/2 de la ligne parasternale et à la même distance du rebord costal. Plaie de sortie entre la 7e et la 8e côte gauche sur la ligne axillaire.	2 heures.	Vomissements tumeals. Les ments sortent la plaie.
16	Karczewski, 1893 (*in* Schröter, 1896).	F., 28 ans.	Blessée assise à la distance de 2 pas. Revolver de 7 millim.	Après le repas.	Plaie d'entrée à 2 doigts au-dessus et à droite de l'ombilic.	6 heures.	Douleurs dans le piration Pouls T. =

OPÉRATION	LÉSIONS VISCÉRALES COEXISTANTES	SUITES OPÉRATOIRES	RÉSULTAT	AUTOPSIE
de courbure, à l'union du corps estomac avec sa grosse tubéro- Suture par 6 points à la soie n° 1. éduisant l'estomac suturé, on re 1/2 litre de sang dans l'hypo- re et le flanc gauche. Drainage ture par 3 plans. Durée de l'opé- n, 3/4 d'heure.	soie plate (n° 4) qui coupe les tissus. Tamponnement avec de la gaze iodoformée qui arrête l'hémorragie.			
otomie latérale par une incision lèle au rebord costal gauche. de l'estomac de 5 mill. près de ande courbure. La sonde pé- dans l'estomac. Pas d'épanche- de matières dans le ventre. re à la Lembert.	Plaie du *côlon transverse*: Pas d'épanchement dans le ventre. Suture à la Lembert.	Bronchite anesthésique.	G.	
en abondance dans le ventre. de la paroi antérieure de mac près de la petite courbure intéressé la coronaire stoma- e. Ligature de cette artère. endre le mésocôlon transverse. postérieure qui siège plus bas celle de la paroi antérieure. re. Il ne paraît pas que des ires soient tombées dans le e.	Le lobe gauche du *foie* est perforé de part en part. Sur la face convexe, plaie étoilée, large de 2 cent. avec fissures. Sur la face concave, plaie étendue s'avançant jusqu'à 2 doigts du bord postérieur du foie. Le doigt peut s'engager dans le trou. Suture de la plaie hépatique avec du fort catgut (points en U).	Mort 12 heures après.	M.	Lésion curieuse du rein gauche. La balle avait creusé un sillon profond sur la face postérieure du hile au bord convexe, sans toucher au bassinet ni aux vaisseaux. Les sutures du foie et de l'estomac avaient parfaitement tenu.
stomie latérale. Plaie de l'es- c. Suture.	Plaie de l'*intestin grêle*. Suture.		G.	
ac traversé de part en part. ents dans le péritoine. Suture plaie stomacale. Toilette du oine.	La balle a traversé aussi le lobe gauche du *foie*, la queue du *pancréas*; elle a contusionné la *rate*, troué le *diaphragme* et est sortie entre la 7e et la 8e côte sur la ligne axillaire. Suture de la plaie hépatique et diaphragmatique.	Péritonite. Mort 24 heures après.	M.	
otomie sus et sous-ombilicale. nac dilaté qui présente sur sa antérieure, à 5 cent. au-dessus flore, près de la grande cour- une plaie par laquelle s'échappe	2 plaies sur une *anse intestinale*, l'une sur son bord libre, l'autre sur son bord mésentérique.		G.	

NUMÉROS	INDICATIONS BIBLIOGRAPHIQUES	SEXE AGE PROFESSION	CALIBRE DE L'ARME DISTANCE DE TIR	INTERVALLE ENTRE LE DERNIER REPAS ET LA BLESSURE	SIÈGE DE L'ORIFICE D'ENTRÉE ET DE L'ORIFICE DE SORTIE	TEMPS ÉCOULÉ ENTRE LA BLESSURE ET L'INTERVENTION	SYMPTÔMES
17	Kröulein, *in* Schlatter, *Beiträg. z. klin. Chir.*, XV, 2.	H., 17 ans.	Coup de revolver.			4 heures.	Vomissements [illegible] sang. Signes d'hémorragie. Pouls petit. Douleurs abdominales. Urines sanglantes.
18	Laurent, *Revue de Chirurgie*, 1900.	H., 22 ans.	Se tire, courbé sur son lit, un coup de revolver de 7 millim.		Plaie d'entrée dans le 8e espace intercostal gauche, à 10 cent. de la ligne médiane. On sent la balle libre au-dessous de l'angle inférieur de l'omoplate.	6 heures.	Douleurs très vives dans la poitrine et l'abdomen. [illegible] vomissements. [illegible] toux, ni expectoration. On [illegible] l'estomac. Lavage amène du sang.
19	Morton, *Journ. of Am. med. Assoc.*, 1886, cité par Reclus et Noguès.	36 ans.				1 h. 1/2.	Douleurs. Hématémèse. Pouls [illegible]
20	Mumford, *Boston med. Jour.*, 1896, t. II,	H.			Région épigastrique.	1 heure.	Hématémèse 1 h. après. Etat [illegible]
21	Ramsay, 1891.		Pistolet, calibre 22.		Plaie d'entrée à 2 cent. à gauche de la ligne blanche, au-dessous de la xiphoïde.	3 heures.	Ni vomissements, ni shock, ni douleurs, ni tympanisme. Pouls [illegible] gulier à 8.

OPÉRATION	LÉSIONS VISCÉRALES COEXISTANTES	SUITES OPÉRATOIRES	RÉSULTAT	AUTOPSIE
iquide stomacal. Double surjet soie. Déchirure du mésocôlon verse. La paroi postérieure de mac est attirée et on suture la par une double rangée de su-. Suture à points séparés de la he du grand épiploon. ssuie les intestins avec des ressés imbibées d'une solution e de sublimé.				
de l'estomac.	Plaie du *foie* en étoile. 6 sutures profondes à la soie épaisse. Plaie du *jéjunum*, du *pancréas*, du *rein gauche*.	Mort 8 heures après l'opération.	M.	
oforme. Laparotomie latérale he, suivant le bord costal he. Tension intestinale exces- Début de péritonite. *ération* sur compresses chaudes. mac perforé de part en part. re de chaque perforation par ints a la soie.	Perforation et contusion du *côlon transverse*. Suture. Perforation du *diaphragme* à 4 ou 5 travers de doigt du rebord costal. Bruit de soufflet. Suture par 3 points : pour cela, l'aide relève fortement avec la main le rebord costal, et le chirurgien amarre la zone perforée avec une pince de Museux qu'il amène ainsi à portée de l'aiguille. L'auteur fait remarquer que cette coexistence de blessure du côlon et de l'estomac est paradoxale, mais s'explique par ce fait que le blessé se serait tiré courbé.		G.	
otomie médiane. 4 plaies de mac.	1 plaie du *côlon transverse*. Suture à la Lembert. Lavage.	Mort dans les 6 heures.	M.	Abdomen en bon état. Hémothorax gauche consécutif à la blessure d'une intercostale.
ans l'abdomen. Perforation de roi antérieure de l'estomac avec non muqueux, plaie de la paroi rieure. e. Drain.	2 perforations du *jéjunum*, 4 de l'*iléon*, 2 plaies du mésentère.	Mort 6 jours après.	M.	Septicémie.
tomie médiane sus-ombilicale. de la petite courbure par la- sort du contenu stomacal. e à la Lembert.	Plaie du lobe gauche du *foie*. Sutures profondes.	Guérison sans incident.	G.	

NUMÉROS	INDICATIONS BIBLIOGRAPHIQUES	SEXE AGE PROFESSION	CALIBRE DE L'ARME DISTANCE DE TIR	INTERVALLE ENTRE LE DERNIER REPAS ET LA BLESSURE	SIÈGE DE L'ORIFICE D'ENTRÉE ET DE L'ORIFICE DE SORTIE	TEMPS ÉCOULÉ ENTRE LA BLESSURE ET L'INTERVENTION	SYMPTÔMES
22	Rixey, Mann et Mynter, *Revue de Gyn. et de Chir. abdom.*, sept.-oct. 1901, p. 871.	Président Mac Kinley, 58 ans.	Revolver, calibre 32.		Plaie d'entrée à égale distance de la xiphoïde et de l'ombilic, à 5 cent. de la ligne médiane.	1 h. 1/4.	Pouls à 54. [illegible] douleurs abdominales [illegible] de bilité dans la région du foie.
23	Routier, *Soc. Chir.*, 1891.	H., 11 ans.	Canne-fusil chargée à petits plombs, à bout portant.		Plaie d'entrée à 4 cent. à gauche et au-dessus de l'ombilic, par laquelle sort un gros bouchon épiploïque.	5 heures.	On fait boire [illegible] fast après [illegible] dent.
24	Senn, *Med. News*, 1888.	H., 72 ans.			Plaie d'entrée dans le 6e espace intercostal, entouré d'emphysème.	4 heures.	Hématémèse. [illegible] leurs. Collapsus [illegible] ger. Succès [illegible] méthode de [illegible]
25	Trachtenberg, cité par Kukula.	H., 30 ans.	Revolver. Suicide.		Plaie d'entrée dans le 7e espace intercostal, en dedans de la ligne mamillaire. Le projectile se sent sous la peau, derrière l'angle de l'omoplate.	3 heures.	
26	Trachtenberg, cité par Kukula.	F., 21 ans.	Revolver.		Plaie d'entrée à gauche de la ligne blanche, au-dessus de la xiphoïde.	3 heures.	

OPÉRATION	LÉSIONS VISCÉRALES COEXISTANTES	SUITES OPÉRATOIRES	RÉSULTAT	AUTOPSIE
Incision verticale partant du l costal, passant par la plaie ée. On trouve un morceau e sous la peau. Perforation de roi antérieure de l'estomac, près de la grande courbure, à t. de l'épiploon. nac est à demi rempli d'ali- . En attirant l'estomac dans la il s'échappe des aliments et az. Lavage de la plaie avec olution salée chaude. Suture double plan de points (Czerny-ert). Incision de l'épiploon -côlique sur une étendue de .; on le lie de chaque côté à s. On attire l'estomac dans la et on trouve une plaie à bords quetés, située près de la grande ure, plus grande que la plaie eure. Suture très difficile, car foration était au fond d'une de dépression. Il s'écoule du e, mais on fait une irrigation u salée chaude. draine pas la région rétro-sto- e. Suture à plusieurs plans de oi. Résection des bords de la cutanée qui est pansée à plat.	On examine les anses voisines qui sont intactes. On ne fait pas d'éviscération parce que le siège des perforations de l'estomac permettait de penser que l'intestin n'avait pas été touché et pour ne pas aggraver le shock. A l'autopsie, on trouve une blessure du rein gauche.	Les jours suivants, fièvre, suppuration de la plaie et vomissements. Mort dans le collapsus le 9e jour.	M.	Les sutures de l'estomac oblitéraient complètement les perforations, mais la paroi stomacale s'est nécrosée tout autour. Le bord supérieur du rein gauche a été écorné par la balle : la capsule surrénale a été touchée. Dégénérescence graisseuse du myocarde. Tous les tissus qui limitaient le trajet de la balle étaient gangrenés. Cette gangrène, attribuée pour les uns à l'écoulement de suc pancréatique, pour d'autres, à une balle empoisonnée, est due à l'infection et à la faible vitalité des tissus.
tomie latérale. Plaie de l'esto- siégeant près de la grande ure. Hémorragie abondante. hement alimentaire dans le . Le chirurgien abouche la stomacale à la peau et fait une stomie.		Mort 24 heures après avec 39°,7 et délire.	M.	Estomac traversé de part en part ainsi qu'une anse jéjunale, par la charge de plomb qui a fait balle.
tomie. erforation de la paroi anté- de l'estomac au niveau de la e courbure. Perforation de la postérieure. Hémorragie abon- Suture. Lavage. Mort sur la d'opération.			M	La balle avait traversé le *pancréas* et le *canal rachidien*.
e traversé de part en part. s.	Bord antérieur du *foie* perforé.	Mort 2 jours après.	M.	Perforation du lobe inférieur du *poumon gauche*.
ectile a traversé le bord anté- du foie et l'estomac de part t. Sutures.	Perforation du bord antérieur du foie.	Guérison en 40 j.	G.	

NUMÉROS	INDICATIONS BIBLIOGRAPHIQUES	SEXE AGE PROFESSION	CALIBRE DE L'ARME DISTANCE DE TIR	INTERVALLE ENTRE LE DERNIER REPAS ET LA BLESSURE	SIÈGE DE L'ORIFICE D'ENTRÉE ET DE L'ORIFICE DE SORTIE	TEMPS ÉCOULÉ ENTRE LA BLESSURE ET L'INTERVENTION	SYMPTÔMES
27	Tully Vaughan, 1900.	H., 25 ans.	Balle de pistolet de calibre 41.		Plaie d'entrée dans le dos, à 6 cent. de la ligne épineuse, à gauche, juste sous la dernière côte. La balle est sous la peau de la paroi abdominale antérieure, à 5 cent. de la ligne médiane, à gauche, à 2 cent. au-dessous de l'ombilic.	2 h. 1/2.	Pouls [illegible] mités fr[illegible] d'hémati[illegible] d'efforts de [illegible] sements. [illegible] dente et [illegible]
28	Wagner, cas de Bramann, Thèse de Halle, 1893.	H.	Se tire un coup de revolver de la main droite vers le cœur.	4 ou 5 h.	Plaie d'entrée au-dessous du rebord costal gauche, près de la pointe de la 11e côte gauche. Plaie de sortie un peu au-dessous de la plaie de pénétration.	3 heures.	4 heures et [illegible] après son [illegible] l'hôpital, [illegible] mèse.
29	Zimmer, *Beitr. zur klin. Chir.*, 1892, VIII, p. 639.	H., 32 ans.	Pistolet, 7 mill. Duel.		Plaie d'entrée : Hypocondre gauche à 2 doigts du rebord costal. Plaie de sortie à gauche de la ligne axillaire antérieure, dans le 7e espace intercostal.	5 heures.	Pouls [illegible] Ventre un [illegible] lonné. Do[illegible] palpation [illegible] nare de la [illegible] d'entrée. Ve[illegible] sements de [illegible]

IV. — Lésions viscérales coexistantes. Lapar[illegible]

NUMÉROS	INDICATIONS BIBLIOGRAPHIQUES	SEXE AGE	ARME CALIBRE DU PROJECTILE DISTANCE DE TIR	INTERVALLE ENTRE LE DERNIER REPAS ET L'ACCIDENT	SIÈGE DE L'ORIFICE D'ENTRÉE ET DE L'ORIFICE DE SORTIE	TEMPS ÉCOULÉ ENTRE L'ACCIDENT ET L'INTERVENTION	SYMPTÔMES
1	Auvray, *Congrès de Chirurgie*, 1899.	H., 31 ans.	Se tire un coup de revolver.		La balle a traversé le 5e espace intercostal.	9 h. 1/2.	3 hématies abondantes. [illegible] mière exami[illegible] litre 1 2 de [illegible] rouge [illegible] des caillots [illegible] tres. Symp[illegible] d'anémie [illegible] Auvray [illegible] que une [illegible]

OPÉRATION	LÉSIONS VISCÉRALES COEXISTANTES	SUITES OPÉRATOIRES	RÉSULTAT	AUTOPSIE
ther. Laparotomie latérale gauche avec la balle dans l'incision. Seconde incision transversale branchée transversalement sur la première et atteignant le rebord costal gauche. Du sang et des caillots jaillissent du péritoine. On ferme 2 perforations de l'estomac, l'une près du pylore, l'autre près de la grande courbure. Les plaies de l'estomac saignent. Durée de l'opération, 2 heures.	On suture 5 perforations de l'*intestin* et 2 éraflures de l'intestin.	Mort 1 h. après.	M.	Pyélonéphrite ascendante préexistante.
aparotomie latérale gauche de 15 cent. Incision qui réunit les 2 orifices de la balle. Plaie à la partie supérieure de la grande courbure de l'estomac, qui est bouchée par un prolapsus de la muqueuse. n ouvre le grand épiploon entre 2 ligatures et on cherche la plaie de la paroi postérieure. La plaie de sortie a les mêmes dimensions que la plaie d'entrée. Suture des plaies stomacales.	La balle a pénétré dans le *pancréas* et ensuite probablement dans la colonne vertébrale. On recouvre la plaie pancréatique d'un tampon iodoformé. Pas de lésions de l'intestin.	Suites apyrétiques. Ecoulement de liquide pancréatique par la plaie. *Exeat*. Guéri 6 semaines après.	G.	
laie d'entrée à 3 doigts de la grande courbure; plaie de sortie sur la paroi ntérieure, à 5 ou 6 cent. de la 1re. Estomac assez rempli. Suture en lages des 2 plaies. Drainage à la Mikulicz.	Plaie de la *rate* reconnue à l'autopsie.	Mort le 7e jour.	M.	Hémorragie par déchirure de la rate à son pôle supérieur. 1 litre de sang dans le thorax. Hématome sous le lobe gauche du foie. Perforation du diaphragme et déchirure du lobe inférieur du poumon gauche.

tre la sixième et la douzième heure.

DÉTAILS OPÉRATOIRES	LÉSIONS VISCÉRALES ASSOCIÉES A LA LÉSION STOMACALE	SUITES OPÉRATOIRES	RÉSULTAT	AUTOPSIE
parotomie médiane sus-ombilicale. n trouve du sang dans le ventre, ais pas de matières alimentaires. n relevant le foie et en abaissant stomac, on trouve une petite perration sur la petite courbure, a rds déchiquetés et qui saignent. ture de la perforation en prenant utes les tuniques de l'estomac. Parssus, 2e plan de points séro-séreux.	Plaie du foie, de la plèvre et du diaphragme.	Mort 3/4 d'heure après de l'hémorragie produite avant l'opération.	M.	La balle, après avoir pénétré dans l'estomac où elle est restée, a produit une érosion de la muqueuse de 5 à 6 cent. La balle avait suivi un trajet de 7 cent. entre la plèvre et le diaphragme qu'elle avait dédou-

NUMÉROS	INDICATIONS BIBLIOGRAPHIQUES	SEXE AGE	ARME CALIBRE DU PROJECTILE DISTANCE DE TIR	INTERVALLE ENTRE LE DERNIER REPAS ET L'ACCIDENT	SIÈGE DE L'ORIFICE D'ENTRÉE ET DE L'ORIFICE DE SORTIE	TEMPS ÉCOULÉ ENTRE L'AGCIDENT ET L'INTERVENTION	SYMPTOMES
							culaire de l'[illegible] mar.
2	Dubujadoux, *Société de Chirurgie*, 1898.	F., 22 ans.	Tentative de suicide avec un revolver de gros calibre.		Plaie d'entrée entre la 9e et la 10e côte suivant une ligne qui longe le bord externe du sein gauche.	9 heures.	Shock. Injection de 1 litre 1/2 de sérum. Tympanisme épigastrique. Epigastre très douloureux.
3	Glantenay et Lardennois, *Soc. anat.*, Nov. 1898, p. 628.	H., 26 ans.	Se tire, en état d'ivresse, 3 coups de revolver dans la région du cœur. Petit calibre.		Plaie d'entrée dans la partie antérieure du 7e espace intercostal gauche, à trois doigts de la ligne médiane. Le projectile est sous la peau, à la partie supérieure de la région lombaire, à 3 doigts de la crête épineuse. Il est horizontal, ce qui fait penser qu'il a suivi un trajet circonférentiel et non pénétrant.	11 heures.	Ventre normal. [illegible] de vomissements. P.=110. T.=[illegible] 10 heures après. [illegible] blessé, déprimé. 1 vomissement [illegible] sanglant; douleur dans l'hypochondre gauche. P.=120.
4	Griffith, *Ann. of Surgery*, 1888.	H., 21 ans.			2 balles ont pénétré dans l'abdomen par le côté gauche.	8 heures.	Shock considérable.
5	Keen, *Med. News*, 14 mai 1887.	F., 18 ans.	Pistolet de 32.		Plaie à 4 pouces au-dessus et à droite de l'ombilic.	10 h. 1/2.	Douleur. Hémorrhagie immédiate. Météorisme.

DÉTAILS OPÉRATOIRES	LÉSIONS VISCÉRALES ASSOCIÉES A LA LÉSION STOMACALE	SUITES OPÉRATOIRES	RÉSULTAT	AUTOPSIE
Auvray ouvre l'épiploon gastro-côlique et cherche la plaie postérieure; il n'en trouve point, mais il voit, très haut, près du cardia, une zone ecchymotique avec un vaisseau gorgé de sang. 2 points de suture pour lier ce vaisseau. Auvray hésite à faire la gastrotomie pour lier en dedans. Suture de la paroi.				blés. Tout était lié et bien lié.
Chloroforme. Laparotomie médiane sus-ombilicale. Ecoulement d'une grande quantité de sang noir. L'estomac dilaté s'engage dans la plaie. Plaie de la face antérieure de l'estomac à 6 cent. au-dessous du cardia, de 1 cent. de hauteur sur 1 cent. 1/2 de large; la muqueuse n'a pas été déchirée, mais elle est criblée de trous. Donc plaie en écharpe qui a éraflé la muqueuse; on comprime l'estomac pour le vider de ses gaz et on réunit les lèvres de la plaie avec 2 rangs de suture à la Lembert.	Du contact tangentiel de la balle on conclut que celle-ci s'est enfoncée dans le foie. Incision transversale de la paroi à droite de 10 cent. On repousse l'estomac à gauche, on abaisse le côlon, hémorragie abondante dont on trouve la source dans une déchirure du foie, entre le lobe de Spiegel et le bord gauche. Tamponnement à la gaze qui sort par la plaie pariétale. Suture rapide de la paroi. Durée 3/4 d'heure.	Pleurésie séro-fibrineuse double. Guérison sans éventration.	G.	
Chloroforme. Incision médiane sus-ombilicale. Ventre rempli de liquide sanguinolent qui rend l'exploration malaisée. On ne trouve pas de lésions de l'estomac, ni du foie, ni du côlon transverse. On ne trouve pas de source d'hémorragie.		Mort 15 heures après l'opération.	M.	La balle a fracturé la 7e côte et entraîné une esquille dans le sinus costo-diaphragmatique. Hématome du médiastin antérieur. Péricarde et plèvre intacts. L'estomac est perforé de part en part. Les orifices sont très étroits. La loge rénale est infiltrée de sang en caillots : c'est là l'origine de l'hémorragie. Le rein a été traversé complètement, mais aucun vaisseau du hile n'a été blessé.
Laparotomie. Déchirure de 2 pouces de la région pylorique de l'estomac. Greffe du mésocôlon par 122 points. Durée : 4 h. 20. Epanchement alimentaire considérable.	2 perforations du côlon descendant et 11 de l'intestin grêle.	Mort 11 heures 1/2 après, sans que le blessé ait repris connaissance.	M.	On ne pouvait suturer la plaie de l'estomac sans produire une sténose du pylore.
Laparotomie. Blessure du pylore. Suture.	Blessures du foie, du rein, d'une anse grêle, de l'artère et de la veine mésentériques. Ligatures, néphrectomie.	Mort au 15e jour.	M.	Péritonite généralisée due à la gangrène d'un morceau de mésentère.

NUMÉROS	INDICATIONS BIBLIOGRAPHIQUES	SEXE AGE	ARME CALIBRE DU PROJECTILE DISTANCE DE TIR	INTERVALLE ENTRE LE DERNIER REPAS ET L'ACCIDENT	SIÈGE DE L'ORIFICE D'ENTRÉE ET DE L'ORIFICE DE SORTIE	TEMPS ÉCOULÉ ENTRE L'ACCIDENT ET L'INTERVENTION	SYMPTÔMES
6	Kukula, *Wiener klin. Rundschau*, déc. 1899, p. 947.	H., 30 ans.	Revolver de 9 millim. Le blessé reçoit 5 balles.		1 balle pénètre dans l'hypocondre droit, à 4 cent. au-dessous du rebord costal et en dehors de la ligne médiane. Plaie de sortie en dessous de la 12e côte, à 15 cent. à gauche de la colonne vertébrale.	7 heures.	Il sort de la plaie du sang et des matières. Pendant le transport du blessé hématémèse. Collapsus. P. = [illegible]
7	Lambotte et Hermann, *Ann. Soc. de médecine d'Anvers*, 1895.		Revolver, 9 millim.		Région épigastrique.	7 heures.	Pas de syncope. Symptômes de péritonite 2 heures après.
8	Ohage, *in* Thèse Adler.	H., 21 ans.				7 heures.	Douleur vive. Vomissements sanguins et alimentaires, mais [illegible] satisfaisant.
9	Peyrot, *Bull. Soc. Chir.*, 1895, p. 721.	H., 28 ans.	Revolver.		Dans le flanc gauche, sur la ligne axillaire, à égale distance du rebord costal et de la crête iliaque.	10 h. 1/2.	
10	Przyborowski, *Medycyna*, 1893, t. XXI.	H., 21 ans.	Tentative de suicide avec une arme de 9 mill. Blessure dans la position assise.	2 h. avant.	Deux petites plaies de l'hypocondre gauche à égale distance de l'appendice xiphoïde et de l'ombilic près du rebord costal. On sent la balle dans le dernier espace intercostal gauche, près du bord externe du grand dorsal.	8 heures.	Immédiatement après hématémèse. Pas de perte de connaissance, [illegible] sation de faim.
11	Stimson, *New-York med. Journal*, 26 oct. 1899, p. 449.	H., 27 ans.	32.		Entre l'ombilic et l'appendice xiphoïde, un peu à gauche de la ligne médiane.	12 heures.	Shock peu [illegible]. Douleur abdominale. Urine [illegible] albumineuse.

DÉTAILS OPÉRATOIRES	LÉSIONS VISCÉRALES ASSOCIÉES A LA LÉSION STOMACALE	SUITES OPÉRATOIRES	RÉSULTAT	AUTOPSIE
Laparotomie médiane descendant à 5 cent. au-dessous de l'ombilic. Mélange de sang, de matières intestinales et stomacales dans le péritoine. Perforation de l'estomac à 9 cent. du pylore, de 1 cent. de diamètre, à bords irréguliers. Pas de bouchon muqueux. Plaie de la paroi postérieure avec prolapsus muqueux, près de l'insertion du ligament gastro-côlique. Suture par un double plan. Drainage de l'arrière-cavité avec une bande de gaze iodoformée. Lavage du péritoine à l'eau boriquée.	Perforation du foie avec fissures irradiées au niveau de son bord antérieur. 2 plaies de l'intestin grêle avec des bouchons muqueux. 2 perforations du jéjunum, par lesquelles sortaient des matières.	Mort dans le collapsus, 16 heures après l'opération.	M.	Péritonite. Myocardite.
Perforation de l'estomac près du pylore de 3 mill. Bile et suc gastrique dans l'abdomen. Sutures.	Foie perforé près du bord antérieur. Sutures.		M.	Plaie à travers le lobe de Spiegel. Perforation de l'aorte, projectile dans l'iliaque primitive.
2 perforations de l'estomac, beaucoup de sang dans la cavité abdominale. Suture.	Large plaie de la rate. Perforations du diaphragme. Cautérisations de la plaie splénique.	Mort quelques h. après.	M.	On trouve une autre blessure à l'estomac.
Laparotomie latérale gauche. Ecoulement de sang et de caillots abondants. Plaie de 3 cent. sur la face externe de la rate. Après ablation de la rate, on perçoit à travers un large orifice péritonéal qui donne accès dans l'arrière-cavité des épiploons, la partie inférieure de la grande courbure de l'estomac. Le projectile a tracé sur elle un sillon long de 2 cent. Pas de pénétration. Dans la crainte de voir la paroi se sphacéler à ce niveau, on recouvre cette éraflure avec le péritoine par 6 points à la Lembert. Suture de la paroi avec drainage.	La rate a été traversée de bas en haut et de dehors en dedans par la balle qui est sortie au niveau du hile en déchirant plusieurs branches artérielles et veineuses. Ablation de la rate.	Mort 2 jours après de septicémie suraiguë?	M.	A l'autopsie, ni hémorragie, ni péritonite.
Incision de la xiphoïde à quelques centimètres au-dessous de l'ombilic. On branche une incision transversale perpendiculaire à la première. Plaie sur la paroi antérieure de l'estomac, près de la grande courbure, par laquelle la muqueuse fait hernie. Pas de matières stomacales dans le péritoine. Après ébarbement des bords aux ciseaux, on suture la plaie à la soie. Plaie de sortie également sur la paroi antérieure, près de la petite courbure : pas de hernie de la muqueuse. Suture. Toilette du péritoine. Suture de la paroi.	Plaie du côlon transverse dont les bords sont irréguliers. On le suture sans que des matières tombent dans le péritoine. Gros épanchement de sang au pôle inférieur du rein gauche.	Suites opératoires bonnes. Hématurie qui cesse quelques jours après. Pneumonie.	G.	
Laparotomie; issue de sérosité sanguinolente; 2 plaies de l'estomac.	3 perforations du jéjunum. Plaie du pancréas donnant lieu à une grosse hémorragie. Plaie du mésocôlon. Pas de néphrectomie.	Mort 1 heure 1/2 après.	M.	Blessure du rein. Pas de lésions intestinales oubliées.

V. — Coexistence de lésions viscérales

NUMÉROS	NOM DE L'AUTEUR	SEXE AGE PROFESSION	CALIBRE DE L'ARME DISTANCE DE TIR	INTERVALLE ENTRE LE DERNIER REPAS ET L'ACCIDENT	SIÈGE DES ORIFICES D'ENTRÉE ET DE SORTIE	INTERVALLE ENTRE L'ACCIDENT ET LA LAPAROTOMIE	SYMPTÔMES
1	Bernays, *Berlin. klin. Wochensch.*, 1890, n° 31.	H., 22 ans.	Coup de revolver de très près. Calibre 32.		Orifice d'entrée à 2 pouces au-dessus de l'ombilic, 1 pouce à droite de la ligne médiane.	16 heures.	Après 15 heures transportée vi re et en chemin fer, pas de sh Pouls et temp ture normaux. I pation de l'épa tre douloureu
2	Billroth, *R. von Hacker Billroth Klin.*, 1886.	63 ans.			Au-dessous du mamelon, dans le 7e espace.	32 heures.	Hématémèse. P petit. Shock. I panisme.
3	Briddon, *New-York Med. Journal*, 1886.	F.	Se tire en s'habillant un coup de revolver.		Plaie d'entrée à 3 pouces 1/2 au-dessus de l'ombilic, 1/2 pouce à gauche de la ligne médiane.	18 heures.	Pas de shock heures après missements dans les l'examen copique ne d pas de cause de l'ab de shock, on stient. Vessie de gl Morphine.
4	Gabszewicz, *Gazeta lekarska*, 1892, n° 15, p. 341.	H., 44 ans.	Revolver.		5e espace intercostal gauche, près du sternum.	Le 5e jour.	Hématémèse. quet. Douleu gonflement du ventre.
5	Körte, *Samml. klin. Vortr.*, n° 40, X, 2e série, février 1892, p. 272.	H., 34 ans.	Coup de revolver.			24 heures.	Phénomène collapsus.
6	Kukula, *Wiener, klin. Rundschau*, déc. 1899.	G., 15 ans.	En maniantun pistolet Flobert de 15 millim. le coup part.	2 h. avant.	Plaie d'entrée à 1 cent. au-dessous de la xiphoïde, à 5 cent. à gauche de la ligne médiane. La balle est sentie à 3 cent. au-dessous du rebord costal gauche, près du bord externe du grand droit.	19 heures.	Vomissements

laparotomie après la douzième heure.

OPÉRATION	COMPLICATIONS VISCÉRALES	ÉVOLUTION	RÉSULTAT	AUTOPSIE
Laparotomie de la xiphoïde à l'ombilic. Perforation sur la paroi antérieure de l'estomac, arrondie, à 2 pouces du pylore. Suture à la Lembert avec 5 fils de soie. Orifice de sortie sur la face postérieure près de la petite courbure. On enlève du sang et des matières stomacales. Réintégration des viscères difficile. Durée de l'opération : 1 heure.	Pas de plaie intestinale. La balle est dans la tête du pancréas. Hématome rétro-péritonéal. 3 jours après, collapsus, fièvre intense. Mort avec pouls à 140 et température = 38°.		M.	Perforation du duodénum près de la tête du pancréas. Veine rénale droite et une petite artère déchirées. Au voisinage du rein, énorme hématome. Péritonite généralisée. Des matières sont tombées dans le ventre par la plaie duodénale.
Incision transversale de 6 pouces allant de la ligne blanche aux 6e, 7e et 8e côtes, qui sont réséquées. Blessures de l'estomac.	Blessures du foie, de l'aorte, et du rein. 29 sutures. Balle trouvée dans le rein droit.	Péritonite. Mort.	M.	
Laparotomie médiane sus-ombilicale. Incision agrandie jusqu'à mi-chemin entre l'ombilic et le pubis. 2 plaies de la grande courbure tout près de l'insertion épiploïque. Il est sorti au moment de l'incision du péritoine un liquide laiteux. Suture à la Lembert. Drainage à la gaze de l'arrière-cavité.		Mort d'infection.	M.	4 autres plaies de l'intestin grêle avaient été méconnues pendant l'opération.
On trouve une plaie du foie et de l'estomac, qui sont suturées.		Mort le lendemain de péritonite.	M.	La balle a traversé le poumon, le diaphragme, a blessé deux fois l'estomac, le côlon transverse et est restée dans le pancréas.
Laparotomie médiane. Liquide séro-purulent dans l'abdomen. Plaies de l'estomac. Sutures.	Plaies du côlon et du foie. Sutures.		M.	
Chloral et chloroforme. Incision passant par la plaie d'entrée. On trouve une perforation du péritoine. Perforation de l'estomac à 6 cent. au-dessus du pylore, à égale distance des deux courbures. Par la pression il en sort des gaz et un liquide écumeux. Suture en deux étapes. Ouverture du ligament gastro-côlique; plaie de sortie située un peu plus bas que la plaie d'entrée. Sutures. Drainage du péritoine à la gaze iodoformée.	Perte de substance de l'épiploon dont le fond est jaunâtre, nécrotique. On lie et on enlève le fragment épiploïque.	Guérison après abcès de la paroi.	G.	

NUMÉROS	NOM DE L'AUTEUR	SEXE AGE PROFESSION	CALIBRE DE L'ARME DISTANCE DE TIR	INTERVALLE ENTRE LE DERNIER REPAS ET L'ACCIDENT	SIÈGE DES ORIFICES D'ENTRÉE ET DE SORTIE	INTERVALLE ENTRE L'ACCIDENT ET LA LAPAROTOMIE	SYMPTÔMES
7	Mudd, *Journ. Am. Med. Assoc.*, 1887, p. 579.	H., 17 ans.				72 heures.	Etat satisfaisant.
8	Peyrot et Périer, *Soc. Chir.*, 1889, p. 115.	H., 20 ans.			Région ombilicale.	15 à 16 h.	Un seul vomissement. Etat général assez bon.
9	Poncet, *in* Thèse Duroselle.	H., 37 ans.	Balle de carabine Flobert de 6 millim., tirée entre 6 et 10 mètres.		A égale distance de l'ombilic et de la xiphoïde, à 6 et à 8 cent. de la ligne médiane.	16 heures.	Pas de vomissements ni d'envie de vomir. 15 heures après, ventre plat, douloureux à la pression, sans tuméfaction appréciable.
10	Simmons, *New-York Med. Rec.*, oct. 1895.	H., 15 ans.	Rifle.		1 pouce au-dessus et à gauche de l'ombilic.	32 heures.	
11	*Surgical Experiences in South Africa*, 1899-1900, p. 426.	H.	Fusil Mauser. Balle cuirassée de 7 mill.		Plaie d'entrée dans le 8e espace intercostal à 2 cent. environ de l'épine dorsale. Plaie de sortie, dans le 7e espace intercostal gauche, à 1 pouce de la ligne médiane. Le patient était couché à plat ventre.	2 jours.	Hématémèse abondante et 3 selles sanglantes après la blessure. On voit 14 heures après la blessure. Pas de diarrhée. Le 3e jour, fièvre et pouls à 96. Pas de matité dans les flancs. Ecoulement de liquide trouble de bile et d'odeur fécale par la plaie.

OPÉRATION	COMPLICATIONS VISCÉRALES	ÉVOLUTION	RÉSULTAT	AUTOPSIE
tomie. Plaie de l'estomac. Su-	Plaie du foie.		M.	Blessure du sternum. Collection suppurée dans le mésocôlon.
tomie qui permet de suturer ›uble perforation de l'estomac.	2 perforations du duodénum. 2 du côlon transverse. On trouve un fragment de vêtement.	Mort au 4e jour dans le collapsus.	M.	
forme. Laparotomie sus-ombi- arrivant à 6 cent. au-dessous mbilic. Ecoulement abondant ıg, liquide collecté dans le pel- Éviscération pour trouver la › de l'hémorragie. Le sang est grande abondance dans le bas- ne l'on suppose une blessure branche iliaque importante. ›n latérale gauche de 10 cent., ent. au-dessous de l'ombilic. ies perforantes de l'estomac ınt sur la paroi antérieure à . et à 15 mill. de la grande ıre. La balle a dû faire séton. une et l'autre s'écoulent des es stomacales gris brunâtre iquides, semi-solides. Suture n double plan de sutures. plaie sur le fond de la vési- ›iliaire par laquelle s'écoule ı de bile. z avec la gaze iodoformée ı partie inférieure de la plaie.		Mort 56 heures après l'opération dans le collapsus sans vomissements.	M.	Plaie du foie qui a déterminé l'hémorragie et a passé inaperçue à l'intervention.
› a traversé l'estomac et le Iémorragie provenant de l'es- Matières alimentaires dans ire. Suture. Toilette.	Perforation du foie.		G.	
ı verticale de 10 cent. partant partie inférieure de la bles- Sillon sur la face inférieure ›e gauche du foie. Estomac é, adhérent au foie. En libé- ›stomac, fissure sur sa petite ıre à droite de l'œsophage. difficile par 2 points. Lavage ı bouillie. Tampon sur la ı foie.		Suites bonnes. Mais 2 jours après, l'ablation du tampon s'accompagna d'issue de bile par la plaie. Le 4e jour la suture de l'estomac a cédé et les aliments s'échappent par la plaie. Le 11e jour hémorragie secondaire, provenant peut-être d'une branche du tronc cœliaque. Mort le lendemain.	M.	Pas d'autopsie.

NUMÉROS	NOM DE L'AUTEUR	SEXE AGE PROFESSION	CALIBRE DE L'ARME DISTANCE DU TIR	INTERVALLE ENTRE LE DERNIER REPAS ET L'ACCIDENT	SIÈGE DES ORIFICES D'ENTRÉE ET DE SORTIE	INTERVALLE ENTRE L'ACCIDENT ET LA LAPAROTOMIE	SYMPTÔMES
12	Svjaveniu, cité par Kukula.	F., 23 ans.	Coup de revolver.		Plaie d'entrée à l'épigastre, à gauche de la ligne blanche.	13 heures.	
13	Thorpe, *The Lancet*, déc. 1888, p. 1118.	F.			La balle surprend la blessée accroupie, traverse la cuisse droite, entre dans l'abdomen du côté droit au-dessous de l'ombilic, à 2 doigts 1/2 de l'épine iliaque antéro-supérieure, à 4 doigts de la ligne médiane. La balle est sortie au-dessus de l'ombilic à 3 doigts de la ligne médiane.	17 heures.	Léger [illegible] missement [illegible] mentures. [illegible] panisme [illegible] na[illegible]. Pas de [illegible] qui fait pen[illegible] une lésion [illegible] rale.

VI. — Laparotomie [illegible]

NUMÉROS	INDICATIONS BIBLIOGRAPHIQUES	SEXE AGE PROFESSION	CALIBRE DE L'ARME DISTANCE DU TIR	INTERVALLE ENTRE LE DERNIER REPAS ET L'ACCIDENT	SIÈGE DE L'ORIFICE D'ENTRÉE ET DE L'ORIFICE DE SORTIE	SYMPTÔMES
1	Barrow, cité par Gabszewicz.					
2	Cerné, *Rev. de Chir.*, 30 mars 1892.		Revolver.		Épigastre.	Le lendemain [illegible] mes de perit[illegible]
3	Manley, *New-York Med. Record.*, 18 juin 1891.				2 pouces au-dessous du mamelon gauche, dans le 5e espace intercostal.	Vomissement [illegible] de sa diurè[illegible] hors, en arrière [illegible] bas.

OPÉRATION	COMPLICATIONS VISCÉRALES	ÉVOLUTION	RÉSULTAT	AUTOPSIE
de l'estomac dans le ventre. ations de la paroi stomacale.		Mort 13 heures après.	M.	A l'autopsie, perforation du bord antérieur du foie. Le projectile se trouve près de la 12e côte sur la ligne axillaire. Péritonite généralisée.
rme. Pouls 136. Laparotomie ıbilicale qui croise le trajet ıalle. Echappement de gaz, ıs d'écoulement de matières. lésions de l'intestin. On re- e ventre sans avoir vu de scérale.		Mort d'infection 50 heures après l'opération.	M.	Sang en abondance dans tout l'abdomen. Estomac traversé en deux endroits juste au-dessous du pylore et au niveau de la grande courbure. Une des plaies est déjà partiellement cicatrisée. De plus le tronc de l'artère mésentérique supérieure, contiguë aux blessures de l'estomac, était complètement divisé, et on pouvait introduire une sonde dans sa lumière. Thorpe insiste sur le trajet trompeur de la balle et la longue survie malgré la section de l'artère mésentérique.

on de l'heure.

OPÉRATION	LÉSIONS VISCÉRALES COEXISTANTES	SUITES OPÉRATOIRES	RÉSULTAT	AUTOPSIE ET REMARQUES
'une plaie de l'estomac quel- ıures après l'accident.	Suture d'une plaie de l'intestin.		G.	
ılaie de l'estomac. Péritonite ɔ dans le flanc gauche. Su- ıavages.	Plaies du gros intestin. 4 perforations de l'intestin grêle. Sutures.		G.	
ı plein de sang et de matières ıires. Blessure de l'estomac cardia.		Mort 2 jours après.	M.	Perforation postérieure de l'estomac, méconnue à l'opération.

NUMÉROS	INDICATIONS BIBLIOGRAPHIQUES	SEXE AGE PROFESSION	CALIBRE DE L'ARME DISTANCE DU TIR	INTERVALLE ENTRE LE DERNIER REPAS ET L'ACCIDENT	SIÈGE DE L'ORIFICE D'ENTRÉE ET DE L'ORIFICE DE SORTIE	SYMPTÔMES
4	Mauclaire, *Congrès de Chirurgie*, 1902, p. 514.	F.	Revolver. Suicide.		Région épigastrique.	
5	Mercer, *New-York Med. Journ.*, 1893, p. 487.	29 ans.	Fusil, calibre 32,		4 doigts au-dessous du rebord costal et 1 pouce 1/2 de la ligne médiane.	
6	Nancrede, *Phil. Acad. Surgery*, 1886.					Légère douleur, shock. Hémat[illegible] tardive.
7	Sorge, *Rif. Med.*, 1895.	H., 18 ans.	Revolver.		Hypocondre gauche.	
8	Taylor, *in* Schrœter, 1896.				Sur le rebord costal gauche.	L'insufflation [illegible] prouve la perf[illegible] stomacale.
9	Tiffany, *Am. Journ. of med. Assoc.*, 1896.	H., 39 ans.	Pistolet.		3 pouces de la ligne médiane. 2 pouces au-dessous du rebord costal droit.	Aucun symptôme

A. — Pas de cont[illegible]

NUMÉROS	INDICATIONS BIBLIOGRAPHIQUES	SEXE AGE	CALIBRE DE L'ARME ET DISTANCE DE TIR	INTERVALLE ENTRE LE DERNIER REPAS ET L'ACCIDENT	SIÈGE DE L'ORIFICE D'ENTRÉE ET DE L'ORIFICE DE SORTIE
1	Baudens, *in* Thèse Bailly, 1836.	Grenadier.			Orifice d'entrée au centre de [illegible] gastre, sortie dans a[illegible] gauche.

OPÉRATION	LÉSIONS VISCÉRALES COEXISTANTES	SUITES OPÉRATOIRES	RÉSULTAT	AUTOPSIE ET REMARQUES
s 2 perforations gastriques, r la paroi antérieure, l'autre roi postérieure.	Lésion de la queue du pancréas et du rein gauche. Néphrectomie. Suture du pancréas. Drainage par l'épiploon gastro-hépatique et à travers l'épiploon gastro-côlique.		M.	
on de la paroi antérieure. émorragie dans l'abdomen.	Plaie du mésentère et lésion du foie.	Mort 22 jours après.	M.	Poche suppurée entre le foie, l'épiploon et le diaphragme. Perforation de la paroi postérieure fermée par des adhérences.
mie. 2 plaies de l'estomac uodénum. Suture à la Lem-	Plaies du duodénum.			
plaie de l'estomac. Sang et s dans le péritoine. Suture.		Mort 24 heures après.	M.	Blessure de la 12e artère intercostale.
rforations de l'estomac.	Perforation du duodénum. Blessures du mésocôlon et du mésentère.	Mort après 34 h.	M.	Péritonite.
natières fécales dans l'abdo- ux perforations de l'estomac, ure près du pylore, la pos- sur la grande courbure au- le la rate.	Blessure du foie et de la vésicule biliaire. Blessure de l'épiploon. Tamponnement du foie.	Guérison après fistule biliaire.	G.	

ns viscérales. Expectation.

SYMPTÔMES	TRAITEMENT ET ÉVOLUTION	TERMINAISON	AUTOPSIE
pendant 10 heures. Au ématémèse. Pendant 2 romissements sanglants. e chaud, douloureux à la . Issue de liquide venant mac par la plaie anté-	Saignées locales et générales. Compression, cautérisation au nitrate d'argent. Guérison en 30 jours.	G.	

NUMÉROS	INDICATIONS BIBLIOGRAPHIQUES	SEXE AGE	CALIBRE DE L'ARME ET DISTANCE DE TIR	INTERVALLE ENTRE LE DERNIER REPAS ET L'ACCIDENT	SIÈGE DE L'ORIFICE D'ENTRÉE ET DE L'ORIFICE DE SORTIE
2	Bertram, Thèse de Wurtzbourg, 1893.	43 ans.	Revolver.		Sixième espace intercostal 6 cent. du rebord sternal.
3	Bossuet, Thèse de Paris, 1874, p. 37.	Soldat (guerre de 1870-71).	Fusil de guerre.		La balle pénètre sous le rebord costal gauche, en dehors de la ligne mamelonnaire, et sort dans le dos au même niveau.
4	Cannizaro, *Bull. Acad. Méd.*, 1880, p.	H., 19 ans.	Pistolet de guerre à bout portant.	Peu de temps avant la blessure il avait mangé.	Plaie d'entrée à 3 doigts au-dessus de l'ombilic, à 1 pouce de la ligne médiane. La balle a 7 cent. de circonférence, se dirige en haut et à gauche.
5	Gangolphe, *Lyon méd.*, 1889, p. 106.		Revolver.		
6	Kultberson, *in* Thèse Bailly, 1859.	16 ans.	Coup de fusil chargé à plomb.		
7	Peters (1863), *id.*	Soldat.	Balle de revolver.		Plaie d'entrée à 2 pouces au-dessus du mamelon droit. Plaie de sortie dans le 10e espace intercostal, à 2 pouces de l'épine transverse de la 10e vertèbre.
8	Poncet, *Soc. Chir.*, 1877, p. 431.	H.	Petit revolver de 7 mill. Balle tirée à courte distance.		Orifice d'entrée dans le 7e espace intercostal à 9 cent. en dehors de la verticale passant par le mamelon gauche. Pas de trace de sortie.

SYMPTÔMES	TRAITEMENT ET ÉVOLUTION	TERMINAISON	AUTOPSIE
s. Hématémèse.	Mort quelques heures après.	M.	Double perforation de l'estomac.
ırs après, le blessé a de ı; il dit avoir eu d'abon- hémorragies (hématé- . Ventre peu douloureux voisinage de la plaie. Par ı postérieure, il sort des de sang avec un liquide	Pansement à la charpie sèche. Laudanum les jours suivants. Suppuration abondante de la plaie postérieure (plaie de sortie). Le malade mange. Quelques jours après, dans le pansement de la plaie de sortie, on trouve baignant dans du pus abondant des « morceaux de carottes et de navets absolument intacts ». Le siège de la blessure et surtout l'état de parfaite conservation des débris alimentaires qui en étaient sortis nous fit diagnostiquer une plaie de l'estomac. Guérison complète. Fermeture de la fistule après une pneumonie, 2 mois après la blessure.	G.	
ımédiate par la plaie de s alimentaires mélangées ang. Pendant huit jours ı particulier, à part des ènes généraux. Le 9e jour, s'ouvre à nouveau et les s sortent par la plaie. plaie cutanée et l'estomac, a canal de 8 cent. de lon-	Le 12e jour, autoplastie. Cannizaro tailla 2 lambeaux cutanés, un supérieur, un inférieur et par glissement les réunit au-devant de la plaie avec 6 épingles. Pansement compressif. Guérison 10 jours après cette autoplastie.	G.	
ıhénomènes abdominaux.	Septicémie; mort au bout de quelques jours.	M.	Ni hémorragie, ni péritonite; double perforation de l'estomac.
ıèse et grains de plomb ls dans les caillots vomis.	Non-intervention. Guérison constatée 6 mois après l'accident.	G.	
ıèse. Mélæna et douleurs péritonite localisée avec re spontanée. Issue des ı alimentaires pendant 2	Obligé de marcher le corps courbé en avant.	G.	
ın état d'ivresse, il est ıuis s'est relevé et a couru agresseur. Pas de shock, 'omissements, pas de ho- ıs de phénomènes abdo- Douleur violente à gau- ı l'omoplate. on normale du côté gau- ıf en arrière, au niveau	Potion morphinée. Bandage de corps pour immobiliser le thorax. Le lendemain signes de pneumothorax gauche. Le blessé souffre après avoir bu et refuse toute boisson. Pas de vomissements ni de selles sanglantes. Mort le lendemain dans le coma.	M.	*Thorax*. Poumon gauche rétracté dans la gouttière costo-vertébrale. La plèvre est à demi remplie d'un liquide putride, liquide aqueux mélangé de débris d'aliments. La balle, entrée par le 6e espace, a traversé le diaphragme et a pénétré dans l'estomac près du sommet de la grande courbure; les 2 orifices per-

NUMÉROS	INDICATIONS BIBLIOGRAPHIQUES	SEXE AGE	CALIBRE DE L'ARME ET DISTANCE DE TIR	INTERVALLE ENTRE LE DERNIER REPAS ET L'ACCIDENT	SIÈGE DE L'ORIFICE D'ENTRÉE ET DE L'ORIFICE DE SORTIE
9	Smith, *Am. Journ. of med. Sciences*, 21 mai 1892, p. 647.	Jeune nègre.			Balle à 2 pouces au-dessus gauche de la xiphoïde.
10	Socin, cité par Reclus.		Chassepot.		
11	Sonnenburg.	H.	Revolver.		Sur le rebord costal droite
12	Tweedy, *Lancet*, février 1894.		Fusil.		Au-dessous du mamelon droit
13	*Compte rendu de la guerre de Sécession.*	H., 21 ans.			La balle est entrée à deux doigts au-dessous de la xiphoïde sortie entre les 9e et 10e côtes 4 doigts de l'articulation dro-costale.

B. — Coexistence de lésions

NUMÉROS	INDICATIONS BIBLIOGRAPHIQUES	SEXE AGE PROFESSION	CALIBRE DE L'ARME ET DISTANCE DE TIR	INTERVALLE ENTRE LE DERNIER REPAS ET LA BLESSURE	SIÈGE DE L'ORIFICE D'ENTRÉE ET DE L'ORIFICE DE SORTIE
1	Aldibert, *Soc. anat.*, 1892, p. 23.	H., 50 ans.	Se tire à bout portant 1 coup de canne-fusil chargée à plombs, n° 9.	Plus de 16 heures.	Plaie d'entrée sur la ligne mamelonnaire dans le 7e espace intercostal gauche.

SYMPTÔMES	TRAITEMENT ET ÉVOLUTION	TERMINAISON	AUTOPSIE
rt inférieur du poumon où obscure.			mettent le passage du petit doigt. — 3e orifice plus large sur la paroi postérieure de l'estomac, près de la petite courbure Le projectile a traversé une 2e fois le diaphragme et s'est logé dans le corps de la 11e dorsale à 2 cent. au-dessus du rein, à un demi-cent en arrière de l'aorte. Rate intacte. Cœur et péricarde intacts. Pas de péritonite.
e pénétrait librement dans té stomacale. Deux jours balle expulsée dans les	Guérison 8 jours après.	G.	
méconnue; le blessé	5 mois après, mort de maladie intercurrente.	G.	2 perforations de l'estomac cicatrisées.
ymptôme.	Quelques semaines après douleurs abdominales et mort peu après.	M.	Plaie de l'estomac, nécrose et matières alimentaires dans l'abdomen.
		M.	Péritonite. Une perforation de l'estomac.
s après des matières ster- sortaient par la plaie. e reprirent leur cours nor- r'au bout d'un certain Le blessé allait mieux il commit une imprudence ut 4 mois après la blessure.		M.	Péritonite. L'examen de l'estomac montre une large cicatrice à l'endroit où la balle avait pénétré. La rate était adhérente aux côtes, au diaphragme et à l'estomac.

les. Expectation.

SYMPTÔMES	TRAITEMENT ET ÉVOLUTION	TERMINAISON	AUTOPSIE
pâle, extrémités froides, à 104. Respiration à 48. . Douleurs très vives dans stre. Ni ballonnement du , ni tympanisme. Hématé- t hémoptysie qui se répè- ans la journée. Le lende- n décide de s'abstenir parce siège de la plaie d'entrée	Le malade succombe 25 heures après avec des phénomènes asphyxiques.	M.	A l'ouverture du thorax, on trouve l'estomac dans la plèvre gauche. Le cardia et le pylore seuls sont restés dans l'abdomen. L'estomac est très dilaté par des gaz et remplit la plèvre. Il décrit une courbe à concavité inférieure. Le lobe inférieur du poumon gauche est criblé de grains de plomb. Le parenchyme est dila-

NUMÉROS	INDICATIONS BIBLIOGRAPHIQUES	SEXE AGE PROFESSION	CALIBRE DE L'ARME ET DISTANCE DE TIR	INTERVALLE ENTRE LE DERNIER REPAS ET LA BLESSURE	SIÈGE DE L'ORIFICE D'ENTRÉE ET DE L'ORIFICE DE SORTIE
2	Baumont-Bérard, *Dict. en 30 vol.*, 1835, t. XII, p. 305.	H.	Reçoit la charge d'un mousquet tiré à petite distance.		Une partie de la paroi de la condre gauche est enlevée que la moitié antérieure 6e côte gauche.
3	Bertram, Thèse de Wurtzbourg, 1893.	F., 26 ans.	Revolver 10 millim.		
4	Bertram, *eodem loco.*	H., 35 ans.	Revolver 10 millim. 2 coups.		1° sur la ligne médiane l'ombilic et la xiphoïde la ligne axillaire dans pace intercostal.
5	A. Broca, *Soc. anat.*, 1892, p. 27.	F.	Suicide avec revolver.		Place d'entrée à la 8e espace en avant du tal gauche.
6	Coze, *Journ. de Méd. et de Chir. pratiques*, 1883, p. 115.	H.	Coup de fusil chargé à plombs n° 6.		

SYMPTÔMES	TRAITEMENT ET ÉVOLUTION	TERMINAISON	AUTOPSIE
que une blessure thoracique ôt qu'abdominale.			céré, déchiré sur une étendue grande comme la main. Le diaphragme présente une perte de substance de 4 cent. de diamètre, en dehors de l'insertion du sac fibreux péricardique. L'estomac a été atteint à peu près au centre de sa paroi antérieure : il existe une plaie large de 2 doigts et longue de 3 qui met à nu la muqueuse dans laquelle des grains de plomb sont enchâssés. En ouvrant l'estomac par sa petite courbure, on trouve des plombs déformés dans son intérieur. Toutes les perforations produites par les grains de plomb ont un trajet oblique, ce qui explique que les matières stomacales n'aient pas coulé dans le péritoine. Quelques plombs ont contusionné la muqueuse de la paroi postérieure sans la perforer.
a plaie qui a l'étendue de la ɔ, et à travers une brèche du hragme, le poumon gauche estomac font hernie; l'estofaisait une saillie au dehors olume d'un œuf de poule; il . perforé, et par la perforaqui admettait l'index, les alits que le blessé avait pris ɔn déjeuner, s'écoulaient au ɔrs. Le poumon est lacéré.	M. Beaumont repoussa en partie l'estomac et le poumon herniés, appliqua sur la plaie un cataplasme. Chlorhydrate d'ammoniaque à l'intérieur. Il survint de la pleurésie et de la péritonite localisée. Une escharе de l'estomac tomba et agrandit le diamètre de la perforation. Le blessé guérit mais avec une fistule gastro-cutanée.	G.	
ɛ intense. Etat grave.	Mort le soir même.	M.	Double lésion du poumon; perforation de l'estomac; blessure de la rate et du foie.
ɛ intense. Hématémèse. Hérie.		M.	Péritonite. Double blessure de l'estomac, de la rate et du rein gauche.
n phénomène abdominal, ni issements, ni hémoptysies, ı emphysème léger autour de laie qui fait penser que le non a été atteint.	Immobilisation. Opium à haute dose. Mort après quelques jours.	M.	2 plaies de l'estomac toutes 2 à la face antérieure. La balle avait ensuite perforé le diaphragme près du pilier gauche et s'était logée dans la base du poumon gauche. Les 2 plaies de l'estomac « n'avaient presque rien laissé filtrer; assez toutefois pour déterminer une péritonite mortelle ».
ıée intense.	Mort 4 heures après.	M.	Plaie de poitrine et de l'abdomen. Les plombs ont blessé l'estomac, le côlon transverse, le poumon et le cœur. Péricarde rempli de sang. Paroi antérieure du ventricule gauche traversée à 2 cent. de la pointe.

NUMÉROS	INDICATIONS BIBLIOGRAPHIQUES	SEXE AGE PROFESSION	CALIBRE DE L'ARME ET DISTANCE DE TIR	INTERVALLE ENTRE LE DERNIER REPAS ET LA BLESSURE	SIÈGE DE L'ORIFICE D'ENTRÉE ET DE L'ORIFICE DE SORTIE
7	Curran, *Lancet*, 1887, t. XXXVI, p. 723.	H.	Pistolet.		Plaie d'entrée dans le 9e espace intercostal gauche, à 2 centimètres à droite du mamelon. La balle sort en arrière dans le 10e espace intercostal.
8	Deschamps, *Revue de Chir.*, 1884.	H., 32 ans.	Se tire 1 coup de revolver de 7 millim.		Plaie d'entrée sur le 6e cartilage costal gauche un peu en dehors et en dedans du mamelon. La balle est sous la peau dans le 9e espace intercostal, à quinze centimètres du rachis.
9	Erischen, *in* Thèse Bailly, Paris, 1871, p. 48.	H., 35 ans.	Revolver.		Epigastre.
10	Frey, *Gaz. méd.*, 1887, p. 140.	H.	Revolver.		Ligne mamelonnaire droite. Balle enclavée dans la peau en dehors.
11	Gabszewicz, *Gazeta lekarska*, 1892, p. 339.		Revolver.		7e espace intercostal gauche, sur la ligne mamillaire. En arrière la balle est sentie dans le 10e espace intercostal à 4 cent. du rachis.
12	Guerlain, *Sem. méd.*, 1884, p. 13.	H.	Revolver.		En dehors de la ligne mamelonnaire gauche.
13	Hamann, *Cleveland Journ. of Medicine*, 1901.	H., 35 ans.			Dans le 6e espace intercostal gauche en dehors de la ligne mamelonnaire. Balle sous la peau de la région scapulaire gauche, au-dessus de la 11e côte.

SYMPTÔMES	TRAITEMENT ET ÉVOLUTION	TERMINAISON	AUTOPSIE
	Mort après 52 heures.	M.	Blessure du lobe inférieur du poumon gauche. Ouverture du péricarde. Gouttière non pénétrante de 1/4 de pouce le long de la paroi du ventricule gauche. La balle avait ensuite traversé le diaphragme et effleuré l'estomac.
t 4 jours symptômes d'hé-rax gauche. nent aucun symptôme ab-al sauf du mélæna. On nour-malade dès le 1er jour par iche. Le malade sort le r, mais il rentre 3 jours avec de violentes douleurs ventre. Signes de pleurésie . T. rectale = 40,5. R. = 58. onction pleurale ramène . de sang noirâtre. Mort e coma le 9e jour. On a au la plaie de l'estomac et seulement à la lésion tho-).	Les 3 premiers jours phénomènes thoraciques, pas de signes abdominaux, sauf un peu de mélæna. Le 7e jour, le malade souffre du ventre. Il est probable que la plaie de l'estomac s'est rouverte et que la rupture des adhérences a permis l'infection du péritoine.	M.	Péritonite généralisée. Hémothorax gauche. Sang dans le péricarde. La balle a traversé 2 fois le diaphragme, l'estomac de part en part, et la base du poumon droit. Au niveau de la paroi postérieure de l'estomac, la balle a disséqué obliquement dans une étendue de 3 cent. cette paroi et la plaie est recouverte par des adhérences en parties rompues.
autour de la blessure. Hé-ase.	Potions calmantes, cataplasmes sinapisés.	M.	Estomac traversé de part en part. Une plaie entre la grande et la petite courbure; l'autre, en arrière dans la grosse tubérosité près de l'œsophage. Blessure du foie et du diaphragme. Pas de tendance à la guérison. Epanchements fétides intrapéritonéaux. Epanchement considérable de bile dans l'hypocondre gauche.
quatre jours, pas de mes du tube digestif. Au r, issue par la plaie de li-purulent.	Au 5e jour érysipèle de la face; pseudo-pneumothorax; plaie de l'œsophage diagnostiquée, mort au 25e jour.	M.	La balle avait traversé le foie, le diaphragme, les 2 faces de l'estomac autour desquelles des adhérences s'étaient formées.
thorax.	Mort le 4e jour.	M.	La balle a traversé le diaphragme, la plèvre, l'estomac en 2 points de la petite courbure.
. Vomissements sanguins.	Mort de pleurésie purulente.	M.	Double perforation de l'estomac.
hock. Le lendemain matin d'hémorragie. Matité dans ics dont l'étendue variait position du patient. Pneu-ax gauche. vomissements.	Mort le lendemain.	M.	La balle entrée dans le 6e espace intercostal a traversé le diaphragme, le sinus pleural; estomac et rate traversés de part en part. Grande quantité de sang dans le ventre. (Donc probablement mort d'hémorragie.)

NUMÉROS	INDICATIONS BIBLIOGRAPHIQUES	SEXE AGE PROFESSION	CALIBRE DE L'ARME ET DISTANCE DE TIR	INTERVALLE ENTRE LE DERNIER REPAS ET LA BLESSURE	SIÈGE DE L'ORIFICE D'ENTRÉE ET DE L'ORIFICE DE SORTIE
14	Ignatow, cité par Kukula.		Revolver, suicide.		
15	Kemen, thèse de Bonn, 1897, p. 70.		Fusil chargé à plombs.		Au niveau de la 3e côte [illegible]
16	Michaux, *Soc. Chir.*, 1900, p. 277.	H.	Se tire 1 coup de revolver de 7 millim.		Au-dessous du rebord costal [illegible] che.
17	Mosetig-Moorhof, *Wiener med. Wochensch.*, 1886, n°51.	H., 31 ans.	Revolver de 9 millim.		4e espace intercostal [illegible] dehors du mamelon; [illegible] balle dans le dos, entre [illegible] et la 12e côte.
18	Orcel, *Lyon Méd.*, 1889.	H., 30 ans.			Entrée de la balle dans le 5e [illegible] pace intercostal gauche, [illegible] au-dessus des dernières [illegible] côtes.
19	Pühl, *Arch. de Méd. navale*, 1889.	H.	Se tire 1 coup de revolver d'ordonnance de 11 millim. Le canon est appliqué sur la poitrine nue.		Orifice d'entrée sur la [illegible] melonnaire à 13 cent. [illegible] de mamelon, dans le [illegible] intercostal. La balle est [illegible] peau de la paroi [illegible] sur le prolongement d'une [illegible] horizontale tirée du trou d'[illegible] au-dessous de la 12e côte.

SYMPTÔMES	TRAITEMENT ET ÉVOLUTION	TERMINAISON	AUTOPSIE
	Mort la 22e heure.	M.	La balle a traversé le foie et l'estomac en 2 endroits. Contenu stomacal dans la cavité abdominale. Aucune adhérence protectrice.
	Pyohémie. Mort.	M.	On trouve des grains de plomb et des fragments de bourre en papier dans la plèvre. Le péricarde a été blessé, il est rempli de pus. Blessure du poumon et de l'estomac.
rès satis faisant	Incision exploratrice de la paroi, guidée par la traînée de poudre nettement marquée dans les tissus. Michaux ne trouva pas le moindre orifice de pénétration et ne fit pas la laparotomie à cause de l'état général qui était bon. Le 4e jour hématémèses, vomissements, ballonnement du ventre, collapsus. Mort le 5e jour.	M.	« La pénétration nous échappe à l'incision de la paroi. Il y avait eu perforation de l'estomac de part en part; on trouva deux eschares : antérieure et postérieure sur l'estomac, une double perforation du côlon transverse, une plaie du pancréas. » Michaux.
thorax gauche. ée.	8 jours après fièvre et erysipèle de la face. Le 15e jour, au niveau de la balle, gangrène de la peau ; on incise ; écoulement d'un liquide comme du bouillon. Le trajet communique avec la cavité pleurale; on injecte dans cette cavité du permanganate que le malade vomit. Il y a donc communication avec les voies digestives. Mosetig-Moorhof dit n'avoir pas pensé à une plaie de l'estomac à cause de l'absence de douleurs, de sensibilité épigastrique et de vomissements. Mort subite 1 mois après.	M.	La balle a traversé le diaphragme, la plèvre, l'estomac et le lobe gauche du foie. Donc la blessure de l'estomac ne s'est manifestée par aucun symptôme. « L'estomac, dit l'auteur, était probablement à l'état de vacuité et était accolé aux organes voisins. » Les sécrétions de l'estomac ont cependant digéré les aliments et l'adhérence au foie est restée intacte.
s de vomissement nombreux énibles. Jamais de vomisse- s de sang. Douleur superfi- . Pas de douleur profonde.		M.	Estomac traversé de part en part : plaie d'entrée près du cardia; plaie de sortie près de la petite courbure. Rein gauche écorné par le projectile.
syncopal. Hématémèse et turie immédiates. Ventre bal- . Refroidissement des extré- .	On fait l'extraction de la balle. Le lendemain on perçoit au niveau de l'incision l'odeur urineuse. L'hématémèse continue le lendemain. Le 9e jour, après quelques accès fébriles, hématémèse brusque et très abondante, signes d'hémorragie interne. Mort dans le collapsus.	M.	Quantité considérable de caillots dans le ventre. Plaie d'entrée sur la paroi antérieure de l'estomac, à égale distance des deux courbures : orifice circulaire taillé à l'emporte-pièce. Pas de trou à la paroi postérieure, mais l'œsophage est « mâché, escharifié et noirâtre » dans toute sa partie abdominale. Rein gauche perforé de part en part dans sa partie supérieure. Réflexions de l'auteur. Il dit que l'es-

NUMÉROS	INDICATIONS BIBLIOGRAPHIQUES	SEXE AGE PROFESSION	CALIBRE DE L'ARME ET DISTANCE DE TIR	INTERVALLE ENTRE LE DERNIER REPAS ET LA BLESSURE	SIÈGE DE L'ORIFICE D'ENTRÉE ET DE L'ORIFICE DE SORTIE
20	Poncet (de Cluny), *Soc. Chir.*, 1878, p. 828.	Arabe, 30 ans.	Pistolet de 8 ou 9 millim. Coup tiré à 1m.50 de distance.	Il venait de manger une pastèque.	2 projectiles dans l'épigastre, médian à un doigt au-dessus de la xiphoïde; l'autre [illegible] a gauche.
21	Roberts, *The Phil., Med. Journ.*, 1901.	F., 40 ans.	Se tire 1 coup de revolver.		Au-dessous du mamelon [illegible] dans le 6e espace [illegible] Balle dans les muscles [illegible] la hauteur de la 1re lomb[illegible]
22	Rostowzew, cité par Kukula.	H., 26 ans.	Suicide.		Plaie d'entrée dans le 7e espace intercostal gauche entre la [illegible] parasternale et la ligne [illegible] laire.
23	Squirches, *Med. Times and Gaz.*, 1875, p. 623; *in* thèse Bailly.	H.			Epigastre : entre les 7e et 8e côtes
24	Svjasenin, cité par Kukula.	H., 24 ans.	Tentative de suicide. Revolver.		Plaie d'entrée dans le 9e espace intercostal gauche près de [illegible] num.
25	Tourdes, *Gaz. méd. de Strasbourg*, 1870.	F., 25 ans.	Revolver de 8 millim.		Balle entière sous la 12e côte 5 cent. du rachis.
26	Tuffier et Ricard, *Soc. Anat.*, 1881.	H., 19 ans.	Se tire 1 coup de revolver de 7 millim.		Plaie d'entrée entre 8e et 9e côtes gauches à 5 cent. de la ligne médiane. La balle est sous la peau en arrière, au niveau de la 11e côte.

SYMPTÔMES	TRAITEMENT ET ÉVOLUTION	TERMINAISON	AUTOPSIE
			tomac était plein, donc devenu horizontal autour de sa petite courbure restée fixe. Alors la balle a traversé l'estomac, enfilé le cardia, perforé l'œsophage de dedans en dehors.
› phénomènes abdominaux.	Complications pulmonaires. Hémothorax; 2 thoracentèses. Morphine. Diète. Occlusion des plaies au collodion. Mort le 110e jour.	G.	Double perforation de l'estomac cicatrisée; le ventricule gauche a été perforé. Abcès métatastiques du foie.
nt les heures qui suivent, ne présente ni fièvre, ni ra- › du pouls, ni shock bien ncé. L'examen physique ne e rien de spécial ni dans la thoracique ni du côté des res abdominaux; seule la pa- résente un peu de défense la région du flanc gauche. rines ne sont pas sanguino- s.	Devant cette situation, on se borne à employer le traitement médical. Mais dans la nuit qui suit l'accident, la température s'élève, le pouls s'accélère, les respirations deviennent plus fréquentes. La blessée souffre beaucoup de son côté gauche; pourtant en dehors de la contracture musculaire de la paroi, il n'est pas possible de rien y rencontrer d'anormal qui justifie une intervention. 32 heures après la blessure, mort.	M.	Petite plaie non perforante de l'estomac dans la région du cardia; perforation complète du rein gauche, à la jonction de la portion corticale et de la portion médullaire. L'auteur explique la mort par la faible hémorragie due à la lésion rénale et par l'infection septique.
› vomissements.	Le 3e jour on enlève par la ponction 360 cent. cubes de sang de la plèvre. Le 7e jour, on enlève 700 cent. cubes de sérosité louche. Le 8e jour, mort.	M.	Perforation du diaphragme, de la plèvre, de l'estomac de part en part, de la voûte diaphragmatique. Les 2 perforations étaient cicatrisées en partie et recouvertes de dépôts fibrineux.
lémèses abondantes qui se ent.	Lavement laudanisé. Injection de morphine.	M.	Blessures du foie, de l'estomac, de la rate, du diaphragme. Gangrène du poumon gauche.
		M.	La balle a traversé le diaphragme, l'estomac, la rate et a fracturé la 11e côte.
› pâle, respiration entrecou-	Mort 1/4 d'heure après.	M.	Plaie du rein, de la veine cave; pancréas déchiré. Double perforation de l'estomac. Quantité énorme de sang. Matières alimentaires.
hématémèse. Vomissements entaires. ée vive, sonorité à la per- on sur la partie gauche du x. Pendant deux jours, dou- › abdominales et ballonne- › du ventre. Hématémèse dante.	Opium. Diète. Glace à l'intérieur. Extraction de la balle. 4 jours après la blessure, alimentation buccale. Le 10e jour il se lève. Le 14e jour il meurt d'occlusion intestinale.	M.	Le sinus costo-diaphragmatique a été traversé. Rien au cœur, ni aux poumons, ni au péricarde. Etranglement de l'intestin grêle par un diverticule. Plaie de l'estomac qui a été traversé de part en part et plaie du bassinet et du rein droit. La plaie de la paroi antérieure de l'estomac

NUMÉROS	INDICATIONS BIBLIOGRAPHIQUES	SEXE AGE PROFESSION	CALIBRE DE L'ARME ET DISTANCE DE TIR	INTERVALLE ENTRE LE DERNIER REPAS ET LA BLESSURE	SIÈGE DE L'ORIFICE D'ENTRÉE ET DE L'ORIFICE DE SORTIE
27	West, *Lancet*, 1882, t. I, p. 55.	H.			Coup de feu à 3 pouces au-dessus du mamelon gauche et 1 pouce en dehors de sa ligne
28	*Compte rendu allemand de la guerre, 1870-71*, vol. III.	Fusilier.	Fusil de guerre.		Entrée de la balle à 2 mm. gauche du rachis au-dessous de la dernière côte. Plaie de sortie dans l'épigastre près de la ligne médiane.
29	*Id.*	H., 28 ans.	Balle conique.		Plaie d'entrée à 3 de centimètres au-dessus du mamelon, à la jonction des cartilages de la 8e et de la 9e côte.
30	*Id.*	Soldat.			Epigastre.
31	*Id.*	Sergent.	Balle ronde de pistolet.		Orifice d'entrée dans l'épaule gauche dans le 5e espace intercostal.
32	*Id.*	Soldat.			La balle pénètre dans la région lombaire gauche, brise l'apophyse transverse d'une vertèbre. La balle, située dans la paroi abdominale, est extraite.

SYMPTÔMES	TRAITEMENT ET ÉVOLUTION	TERMINAISON	AUTOPSIE
			siège à la partie moyenne de la grosse tubérosité. Elle est comme taillée à l'emporte-pièce; au point diamétralement opposé, une partie amincie, bleuâtre, vascularisée, représente l'orifice de sortie du projectile. Tuffier et Ricard disent que l'occlusion a occasionné des vomissements qui ont fait rupturer la cicatrice de la paroi antérieure et consécutivement l'épanchement dans le péritoine.
shock. Pas d'hémorragie ıe. Hématémèse abondante.	Mort après 33 heures.	M.	La balle a pénétré dans le péricarde, dilacéré quelques fibres de la pointe du cœur, est sortie du péricarde pour traverser le diaphragme, a pénétré dans l'estomac au niveau du cardia et s'est logée dans le corps de la 10e dorsale. Sang dans la plèvre gauche et dans l'intestin.
presque sans pouls à l'amıce.	Mort 3 heures après.	M.	Un litre de sang dans le péritoine. Estomac troué de part en part et obliquement; plaie d'entrée sur la paroi postérieure de la grande courbure; plaie de sortie sur la paroi antérieure près de la petite courbure.
ırs intenses en écharpe dans ıitrine et l'abdomen. Paralyt anesthésie du membre inur gauche.	Mort dans le collapsus le lendemain.	M.	Péritonite généralisée. Viscères gris foncé. La balle a fait dans le diaphragme un orifice par lequel l'épiploon a pénétré dans la cavité pleurale; elle a ensuite traversé l'estomac de part en part, ainsi que le côlon transverse dont la plaie a laissé échapper des matières fécales. Le projectile a pénétré dans le corps de la 4e vertèbre lombaire et a fracturé l'apophyse transverse et l'apophyse épineuse de la 3e lombaire.
sırs dans la région lombaire.	Cataplasmes. Diète. 5 jours après vomissements glaireux. Mort le 7e jour d'infection.	M.	La balle a traversé le lobe droit du foie et la petite courbure de l'estomac dans lequel on la trouve.
ırragie abondante et issue des ières stomacales par la plaie.	Mort 10 jours après environ.	M.	La balle avait traversé le diaphragme, l'estomac, la rate, et s'était arrêtée dans les muscles du dos du côté gauche.
issements immédiats et selles glantes.	Mort 2 jours après.	M.	Plaie de l'estomac et du côlon transverse.

C. — Plaies de la rég

NUMÉROS	INDICATIONS BIBLIOGRAPHIQUES	SEXE AGE	CALIBRE DE L'ARME DISTANCE DE TIR	INTERVALLE ENTRE LE DERNIER REPAS ET LA BLESSURE	SIÈGE DES ORIFICES D'ENTRÉE ET DE SORTIE
1	Augagneur, *Lyon médical*, 1888.	H.	2 coups de revolver.		Région épigastrique.
2	Baudon, 1889.		Revolver.		Creux épigastrique.
3	Berger. *Société de Chirurgie*, 1889, p. 98 et 238.	F., 27 ans.	Se tire de la main gauche un coup de revolver de 9 millim. après avoir mis, par mégarde, dans le barillet une cartouche de 7 millim.	22 heures 1/2.	Orifice d'entrée à 3 centimètres en dedans de l'extrémité antérieure du 9e cartilage gauche, à travers de doigt au-dessus de l'ombilic.
4	Berger, *Soc. Chir.*, 1891.	Écolier, 19 ans.	Revolver de 7 millim.	Avait mangé une tablette de chocolat peu avant, mais à jeun depuis 8 heures.	Plaie un peu au-dessus à gauche de l'ombilic
5	Bouglé, *in* thèse Battreau, 1899.	H., 23 ans.	Se tire un coup de revolver de 7 millim. le canon appliqué sur la peau.		Plaie d'entrée dans le 7e espace intercostal, en dedans de la ligne mamelonnaire.
6	Brooks, *in* thèse Bailly, 1873.	H., 30 ans.	Balle.		Épigastre; la balle est logée entre la 11e et la 12e côte
7	*Chirurgical Experiences in South Africa*, 1899-1900.	H.	Fusil Mauser, balle cuirassée de 7 mill.	2 heures avant.	Plaie d'entrée dans le 9e espace intercostal, sur la ligne axillaire postérieure. Plaie de sortie à gauche de la xiphoïde.

ɔale. Expectation.

SYMPTÔMES	ÉVOLUTION ET TRAITEMENT	RÉSULTAT	RÉFLEXIONS DE L'AUTEUR
émèses, mélæna.	Repos, diète.	G.	
émèses. Facies grippé et ıâle.	Opium en lavements. Glace. Guérison rapide.	G.	
ıeure après, vomissements comme du charbon (un demi-). Dépression marquée. Dou- dans l'hypocondre droit. respiratoire. Hyperesthésie louleur vive dans l'hypo- re droit, les jours suivants. etrouve la balle dans le lit blessée, aussitôt après l'ac- ıt, ce qui fait croire au mé- ı que le coup n'avait pas ırré. Portion sous-ombilicale ıbdomen souple et indolore.	Fièvre élevée les jours suivants. Un médecin explore la plaie, donne une potion. A l'hôpital, glace sur le ventre; opium et morphine les jours suivants. Le 8e jour on donne un œuf, vomissements. On fait l'occlusion de la plaie avec du collodion iodoformé.	G.	La cartouche de 9 mill. avait épuisé sa force de projection à faire éclater et à projeter la cartouche de 7 mill. La balle de 7 mill., après avoir traversé l'estomac, s'arrêta dans le 9e espace intercostal droit, où elle fut enlevée quelques semaines après. Le 28e jour après l'accident, la douille qui avait dû rester dans l'estomac est expulsée par les voies naturelles.
heures après, état excellent. re souple, indolore. Vomis- nts sanglants et alimentaires.	Guérison le 15e jour. Occlusion de la plaie, repos au lit. Pas de diète absolue, le jour même, on donne une cuillerée à café d'eau alcoolisée tous les quarts d'heure. 10 centigr. d'opium. Lait le 4e jour.	G.	« Je ne suis pas intervenu, parce que 16 heures après l'accident, il n'y avait absolument aucun symptôme fonctionnel. Je ne crois pas que les opérateurs les plus convaincus de l'opportunité d'une intervention eussent eu l'idée d'y recourir dans ces conditions. » Berger.
heure après, peu de shock. eur irradiée dans le dos, du rachis, mais à un niveau élevé que la plaie d'entrée. de nausées, pas de vomisse- ts. Facies bon. Pouls normal.	Pansement au collodion. Ouate et bandage de corps. Repos absolu. Opium. Diète. Injection de 500 grammes de sérum artificiel. Le 3e jour on laisse sucer un peu de glace; on continue l'opium. On commence à alimenter seulement le 13e jour. Guérison complète en trois semaines.	G.	
minutes après, prostration, ıées, douleurs épigastriques, ıtion. Hématémèse abondante ıe répète le lendemain. Héma- pendant 5 jours.	Compresses d'eau chaude. Opium. Glace dans la bouche. Lait glacé le soir du 2e jour. Guérison sans accident, 8 jours après.	G.	
ssements alimentaires, une i-heure après. Le soir 3 hé- émèses.	Lait, pas de diète. Le 3e jour mélæna. Fièvre jusqu'au 10e jour.	G.	

NUMÉROS	INDICATIONS BIBLIOGRAPHIQUES	SEXE AGE	CALIBRE DE L'ARME DISTANCE DE TIR	INTERVALLE ENTRE LE DERNIER REPAS ET LA BLESSURE	SIÈGE DES ORIFICES D'ENTRÉE ET DE SORTIE
8	Fauvel, *Société méd. de Rouen*, 1892.	F., 23 ans.	Se tire un coup de revolver de 7 millim. arme dirigée en bas.	11 heures 1/2.	Entrée dans le 7e espace intercostal un peu en dehors de la ligne mammaire.
9	Freemann, *New-York med. Record*, 1884.	H., 21 ans.	Reçoit de très près un coup de pistolet dans le dos.	Quelques minutes avant.	Plaie d'entrée dans le dos, 9e espace intercostal, à 5 pouces du rachis. Balle sous la peau 2 pouces à gauche et 3 pouces au-dessus de l'ombilic.
10	Guillet et Deschamps, 1884.	H., 18 ans 1/2.	Se tire 6 coups de revolver de 7 millim. 1 seul pénétrant.		Siège d'entrée en dedans du 8e cartilage costal.
11	Hinton, *New-York med. Journal*, 1885.	H., 20 ans.	Reçoit dans le dos une balle de revolver calibre 32.	Quelques minutes après son déjeuner.	Au niveau de la 10e côte, à 2 pouces à gauche de la colonne vertébrale. On sentait à la main dans la paroi antérieure à 2 pouces de la ligne médiane et 3 pouces de l'ombilic.
12	Loup et Nimier, *in* Reclus et Noguès.	H.	Revolver 11 millim.		Entrée à l'union des 7e et 8e côtes gauches ; sortie à 4 centimètres à gauche de la crête épineuse.
13	Masingue, thèse de Paris, 1884-1885.	H., 20 ans.	Se tire un coup de revolver de 7 millim.		2 travers de doigt au-dessous du rebord des fausses côtes gauches en dehors et à gauche de la ligne médiane. Balle sous la peau de la région lombaire gauche.
14	Matthes, *Centr. für Chir.*, 1887, n° 52, p. 975.	H., 14 ans.	Revolver de 6 millim.		A 1 centimètre à droite et 7 centimètres au-dessus de l'ombilic. Pas de plaie de sortie.
15	Mauclaire, *Archives gén. de Médecine*, janvier 1890.	F., 23 ans.	Se tire un coup de revolver de 7 millim., le canon appliqué sur le corset.		Plaie d'entrée dans le 6e espace intercostal gauche, sur une ligne passant par le mamelon à 10 centimètres de la ligne médiane.

SYMPTÔMES	ÉVOLUTION ET TRAITEMENT	RÉSULTAT	RÉFLEXIONS DE L'AUTEUR
ı syncope. Vue une heure pas de shock. Pouls nor- ?as de fièvre. Aucun symp- stercoral ou abdominal.	Lavage et pansement de la plaie, à la liqueur de Van Swieten. Lait et bouillon froid. Immobilisation. Le 4e jour selles sanglantes, après un purgatif léger. La balle est expulsée par les selles.	G.	Fauvel attribue l'absence de complications à la vacuité de l'estomac.
à l'hôpital immédiatement. e shock. Etat général bon. demi-heure après, hématé- d'une pinte de sang mélangée liments. Le vomissement se) 4 fois. Pas de signe d'épan- ent dans l'abdomen.	Glace par la bouche. Injections hypodermiques d'ergotine. Extraction de la balle. Cataplasmes sur les plaies. Lavements nutritifs. Le 5e jour. lait *per os*. Fièvre pendant 9 jours. Selle sanglante le 9e jour. Guérison au 35e jour.	G.	
ırs violentes, immédiates. le ventre. Hématémèses ées. Phénomènes de périto- vec vomissements porracés.	Le 10e jour les vomissements cessent. Le malade entre en convalescence. Guéri un mois après. Glace sur le ventre. Opiacés à l'intérieur. Régime très sévère les premiers jours.	G.	Les hématémèses témoignent en faveur d'une plaie stomacale. Il se peut que la paroi de l'estomac ait été traversée obliquement, et que les tuniques s'accolent l'une à l'autre, la muqueuse formant soupape.
ı collapsus. Une demi-heure , hématémèse (caillots mêlés liments). Plusieurs hématé- ı dans la journée.	Le blessé a une hématémèse et du mélæna le lendemain. Les deux plaies suppurent. Douleur persistante dans l'abdomen. On enlève la balle. Cataplasmes sur les plaies. Morphine. Ergotine.	G.	L'auteur dit que le trajet de la balle indique que l'estomac a été traversé de part en part.
ı tendu, peu sensible, vomis- ats noirs.	Glace, opium.	G.	
émèse, 4 heures après. Sang ıi digéré. Hématurie.	Guérison 13 jours après. Extraction de la balle. Opium, repos au lit. Glace.	G.	M. Tillaux dit que la balle a traversé les deux faces de l'estomac et écorné le rein gauche.
au en courant et se met sur ole d'opération. Epigastre ıensible. Pupilles dilatées, à peine perceptible	Morphine. Glace. Lavements nutritifs. Le lendemain deux hématémèses. Mélæna. Troubles gastriques pendant quelques semaines.	G.	Il est probable qu'il y a eu perforation de l'estomac, mais seulement de la paroi antérieure. La balle a été probablement expulsée longtemps après.
ɜ syncope. Abdomen dou- ıx à la pression, sans bal- ment. Ni nausées, ni vomis- ıts, pas de signes d'épan- ent dans le ventre.	Lavage de la plaie. Occlusion au collodion iodoformé. Opium. Le lendemain hématémèse (aliments mélangés à du sang). Jours suivants, pleurésie. mélæna. Guérison complète deux semaines après.	G.	

NUMÉROS	INDICATIONS BIBLIOGRAPHIQUES	SEXE AGE	CALIBRE DE L'ARME DISTANCE DE TIR	INTERVALLE ENTRE LE DERNIER REPAS ET LA BLESSURE	SIÈGE DES ORIFICES D'ENTRÉE ET DE SORTIE
16	Nebout, *in* thèse Bailly, Paris, 1874, p. 51.	F., 9 ans.	Fusil de chasse chargé à plomb, tiré à deux mètres.	Trois heures avant.	Plaie de 3 centimètres de l'hypo-condre gauche avec hernie épi-ploïque.
17	Nebykow, *in* Schrœtter.	F., 16 ans.	Suicide (revolver de poche).		Plaie d'entrée entre l'ombilic et la xiphoïde, à 10 centimètres de l'ombilic et 7 centimètres du rebord costal gauche.
18	Penn, *Phil. med. Journal*, 1901.	H., 30 ans.	Se blesse avec son revolver.		A un doigt à gauche de la ligne médiane et à quelques centimètres au-dessus de l'ombilic.
19	Pollosson, *in* thèse Duroselle.	H., 42 ans.	Se tire un coup de revolver.		Au creux épigastrique.
20	Quénu, *Soc. Chir.*, 1889.	Jeune femme.	Se tire un coup de revolver de 6 millim.	Une demi-tasse de chocolat quelque temps avant.	8e espace intercostal gauche.
21	Reclus, *Cliniques de l'Hôtel-Dieu.*	H., 34 ans.	Se tire un coup de revolver de 7 millim.		Dans le 6e espace intercostal, 6 centimètres du bord gauche du sternum.
22	Reynier, *Congrès de Chirurgie*, 1888.	F., 21 ans.	Se tire un coup de revolver de 7 millim.	17 heures 1/2.	Plaie d'entrée dans le 9e espace intercostal, à 2 doigts du rebord libre des fausses côtes.
23	*Sanitätsbericht über die deutschen Heere im Kriege gegen Frankreich*, 1870-1871. Bd. III.		Fusil.		Plaie d'entrée au creux de l'estomac. Plaie de sortie à la 11e côte à une main à gauche du rachis.

SYMPTÔMES	ÉVOLUTION ET TRAITEMENT	RÉSULTAT	RÉFLEXIONS DE L'AUTEUR
›ements alimentaires et hé-nèses répétées.	Menace de péritonite, chute spontanée de l'épiploon.	G.	
›iatement après, syncope. filiforme. Hématémèses lantes, sang mélangé aux nts. Quelques heures après ›a.	Glace, repos, diète absolue. Opium et bismuth. Le 8e jour à la suite d'un essai d'alimentation, hématémèse et mélæna. Deux mois après, guérison.	G.	
›ements alimentaires, puis la journée, hématémèses.	Morphine et pendant 15 jours mucilages et liquides.	G.	Penn dit qu'il est avantageux que l'estomac soit plein; ainsi, moins de fibres sont sectionnées. Après les vomissements, l'estomac libéré revient sur lui-même; et les plaies s'obturent plus facilement par un mécanisme naturel.
émèse immédiate. Sensation nstriction semblable à celle ›tau.		G.	
›ement non sanglant.	Le lendemain, 38° de température. Hématémèses. Affaiblissement progressif. Morte de péritonite le 6e jour.	M.	Pas d'autopsie, mais, dit M. Quénu, le ballonnement du ventre survenant le 3e jour, les hématémèses rendent certaine la lésion de l'estomac.
›sé s'affaisse sur le coup, a ›ématémèses. Transporté à l-Dieu (pouls, 78). Le blessé › et rejette des crachats de sang.	Le blessé n'a pas marché. Immédiatement 2 piqûres de morphine. On n'autorise que quelques petits morceaux de glace par la bouche. Bandage ouaté du ventre. Même traitement pendant 7 jours. Le 8e, 2 œufs. Se lève le 15e jour.	G.	M. Reclus dit que l'hématémèse immédiate et le siège de la plaie indiqueraient une blessure de l'estomac ou de l'œsophage; mais l'absence de douleur pendant la déglutition prouvait que ce dernier était intact. Les crachats sanglants prouvaient une blessure du poumon.
hématémèses peu abon-›. Douleur dans l'épaule é.	Suites très simples. Le 3e jour lait par cuillerées. Pendant 17 jours régime lacté. Guérison complète (revue 3 mois après). Injections de morphine. Immobilisation au lit. Glace dans la bouche.	G.	M. Reynier dit : « Dans la position où s'est blessée la malade, la balle a dû traverser le diaphragme et la plèvre diaphragmatique. L'estomac a été traversé vide, a une certaine distance des grosses artères. Nous n'avions pas à craindre d'hémorragies », et il conclut que les plaies de l'estomac *à jeun* par projectiles de petit calibre peuvent guérir par l'expectation.
›, hématémèse. Glace sur le ›.	Trois jours après, la plaie de sortie suppure. Fièvre intense; un mois après la plaie du dos est guérie.	G.	

NUMÉROS	INDICATIONS BIBLIOGRAPHIQUES	SEXE AGE	CALIBRE DE L'ARME DISTANCE DE TIR	INTERVALLE ENTRE LE DERNIER REPAS ET LA BLESSURE	SIÈGE DES ORIFICES D'ENTRÉE ET DE SORTIE
24	*Sanitätsbericht über die deutsche Heere im Kriege gegen Frankreich*, 1870-71, Band III.	Soldat.	Fusil.		Plaie d'entrée entre l'[illegible] le sternum dans le [illegible] gauche. Pas de plaie de sortie.
25	Scholz, *Wiener medicin. Wochensch.*, 1864, nos 3 et 4.	H., 22 ans.			7e espace intercostal, à [illegible] au-dessous du mamelon [illegible] sur une ligne verticale. La balle est sous la peau du côté [illegible] dessous de la pointe de l'omoplate gauche.
26	Verneuil, *Société de Chirurgie*, 1891, p. 579.	H., 16 ans.	A bout portant, reçoit un coup de carabine Flobert chargée à plombs.	6 heures.	Plaie d'entrée près de l'ombilic. La charge n'a pas fait la [illegible] la plaie a une étendue de [illegible] timètres.

SYMPTÔMES	ÉVOLUTION ET TRAITEMENT	RÉSULTAT	RÉFLEXIONS DE L'AUTEUR
	Huit jours après, issue de matières stomacales par la plaie. Revu guéri, 6 mois après.	G.	
Vomissements alimentaires, mélangés de sang. Phénomènes thoraciques qui indiquent que la plèvre et le lobe inférieur du poumon sont traversés. Bruits du cœur normaux.		G.	
	Mort trente-deux heures après la blessure.	M.	

KYSTES PARANÉPHRIQUES

ET URONÉPHROSES TRAUMATIQUES

Par le Dr Paul DELBET,

Ancien prosecteur, ancien chef de clinique chirurgicale à l'hôpital Necker.

(*Suite et fin* [1].)

VI. — Symptomatologie.

La symptomatologie des poches urineuses, para- ou intrarénales, se résume presque tout entière dans la formation d'une tumeur. Cette tumeur présente des caractères spéciaux. Elle occupe la région de l'hypocondre et du flanc; son volume varie entre celui d'une grosse orange et d'un kyste ovarique des plus grandes dimensions. Le plus souvent, elle forme une masse considérable et s'étend des fausses côtes à la fosse iliaque, du flanc à la ligne médiane et même au delà. Elle est lisse ou à peine bosselée, résistante et dans certaines variétés nettement fluctuante. Elle est partout mate, sauf dans sa partie interne où elle se trouve quelquefois séparée de la paroi par des anses intestinales : sa mobilité est peu considérable; elle subit à peine l'influence des mouvements respiratoires.

Tels sont les caractères généraux de ces tumeurs, caractères applicables aux uronéphroses comme aux épanchements paranéphriques. Les deux variétés présentent en effet de grandes analogies dans leur développement et leur connexion; nous avons montré mainte fois combien il est difficile de les distinguer l'une de l'autre. Il existe cependant quelques différences de détail que nous devons essayer d'analyser.

A. — Épanchements paranéphriques.

On observe les épanchements paranéphriques à tous les âges et après un traumatisme local quelconque; mais, chose remarquable,

1. Voir le numéro d'octobre 1903.

ces tumeurs apparaissent surtout chez les jeunes sujets, et consécutivement aux écrasements par roue de voiture.

Notre statistique montre que sur 15 malades atteints de cette affection, 9 avaient moins de dix-huit ans; 4 de vingt à trente ans et 2 seulement plus de trente ans. Encore faut-il remarquer qu'un des sujets de cette catégorie a trente-sept ans, c'est-à-dire qu'il est relativement jeune [1].

Les écrasements par roue de voiture, par chocs violents et limités sont de règle [2] à l'origine de la lésion : ces constatations sont intéressantes; elles montrent qu'il faut, pour que la lésion qui nous intéresse s'établisse, une paroi souple, dépressible, un choc qui atteigne la profondeur et par conséquent ne se disperse pas en surface. Rein et uretère sont en effet des organes profonds et normalement protégés.

Les accidents apparaissent à une époque voisine du traumatisme. Les auteurs s'accordent sur ce point : la tumeur est apparue au bout de quelques jours (Vincent, obs. II, Allingham, obs. VI), neuf jours (Barker, obs. III), dix jours (Hawkins, obs. I, Chaput, obs. XI), quinze jours (Nové-Josserand, obs. VIII), dix-sept jours (Monod, obs. XXXV). L'apparition cependant put être un peu retardée et ne se faire qu'à un mois (Morris, obs. VII), six semaines (Le Dentu, obs. IX, Stanley, obs. XXXVI, Joël, obs. XXXI), plusieurs semaines (Cabot, obs. IV) après le traumatisme. Barker même (obs. V) n'a vu l'affection qu'au 2e mois, mais déjà la tumeur était énorme et par conséquent existait depuis un certain temps. Jamais on ne constate ces longues périodes silencieuses que nous trouverons dans les hydronéphroses.

L'apparition de la tumeur peut être le premier symptôme, c'est la règle (10 fois sur 18 cas); parfois la tumeur est précédée de malaises,

1. Sujets ayant moins de dix-huit ans : Barker, obs. V, trois ans et demi; Hawkins, obs. I, six ans et demi; Mudd, obs. X, cinq ans; Watson, obs. XXXIV, huit ans; Nové-Josserand, obs. VIII, huit ans et demi; Stanley, obs. XXXVI, neuf ans; Cabot, obs. IV, dix ans; Allingham, obs. VI, seize ans; Chaput, obs. XI, seize ans.

Sujets ayant de vingt à trente ans : femme adulte, Vincent, obs. II; sujet trente ans, Morris, obs. VII; homme de vingt-quatre ans, Monod, obs. XXXV; sujet trente ans, Joël, obs. XXXVII.

Sujets ayant au-dessus de trente-cinq ans : Femme, soixante-dix ans, Barker, obs. III; sujet trente-sept ans, Holmes, obs. XII.

2. Sujets écrasés par roues de voiture : Hawkins, I, Vincent, II, Barker, V, Morris, VII, Mudd, X, Stanley, XXXVI, 6 cas. Coups de pied de cheval : Chaput, XI, Holmes, XVI, 2 cas. Coups portant sur une région limitée : chute sur un angle de trottoir, Barker, III; sur une marche d'escalier, Cabot, IV; chute sur une pierre volumineuse, Joël, obs. XXXVII; heurt par brouette, Allingham, VI; non mentionné, Nové-Josserand, VIII.

de pesanteurs et même de douleurs (2 fois sur 18), parfois intenses, enfin dans quelques cas on a noté de la fièvre (5 fois sur 18). Nous nous demandons si un examen attentif du sujet ne permettrait pas de constater plus souvent, au début de l'affection, ces phénomènes fébriles. Dans le cas de M. Le Dentu la fièvre n'a pas été notée et cependant il existait des malaises, des phénomènes généraux, compagnons ordinaires de l'ascension thermique[1]. L'hématurie fait souvent défaut[2] (7 fois sur 18 cas).

La maladie une fois constituée, la tumeur passe au premier plan. Bien que dans certains cas elle reste assez limitée pour qu'on ne puisse la sentir au début qu'en s'aident du chloroforme (Allingham, obs. VI), que dans d'autres on puisse la circonscrire assez aisément (Barth, obs. III), cette tumeur est en général des plus volumineuses. La main qui la palpe sent une masse énorme, s'engageant en haut sous les côtes, descendant en bas plus ou moins loin vers le petit bassin, prenant en arrière un contact lombaire, se portant en dedans jusqu'à la ligne médiane et quelquefois au delà, distendant le ventre au point que celui-ci est soulevé et visible sous les couvertures. La tuméfaction déborde rarement la ligne médiane et, dans ce cas, surtout dans la profondeur. Ce qui distingue cette tumeur, c'est qu'elle est en général assez mal limitée, qu'on ne lui sent pas de paroi nettement distincte, qu'elle est fixe et immobile, refoulant l'intestin en dedans, mais laissant quelquefois le côlon en dehors. Sa consistance est élastique, rénitente, mais dans les cas que nous avons vus, elle nous a paru être en général peu tendue, on y sent de véritables ondulations profondes.

La tumeur évolue progressivement en augmentant de volume : le plus souvent elle provoque des douleurs ou de la fièvre. Les malades de Morris (obs. VII), de Monod (obs. XXXV), accusaient des douleurs violentes; le malade de Hawkins (obs. I), de Le Dentu (obs. IX), de Mudd (obs. X, après ponction), accusaient des mouvements fébriles plus ou moins accentués, parfois douleurs et phénomènes fébriles coexistent (Vincent, obs. II, Allingham, obs. VI, Chaput, II). Mais la tumeur peut être assez peu infectée pour ne gêner que par son volume et évoluer sans aucun phénomène (Barker, obs. III, Cabot, obs. IV, Watson, obs. XXXIV, Joël, obs. XXXVII). Cette

1. Tumeur primitive : Hawkins, I; Vincent, II; Cabot, obs. IV; Barker, V; Nové-Josserand, VIII; Le Dentu, IX; Mudd, obs. X; Holmes, XII; Watson, XXXIV; Joël, XXXVII. Douleurs, gonflements douloureux : Vincent, II. Tumeur et douleur violentes : Morris, VII; Monod, XXXV. Fièvre, pouls fébrile et tumeur : Barth, III; Mudd, X; Chaput, XI. Douleurs et fièvre : Barker, V; Allingham, VI.

2. L'hématurie manquait dans les cas de Hawkins, I; Vincent, II; Allingham, VI; Morris, VII; Nové-Josserand, VIII; Chaput, XI; Stanley, XXXVI.

torpidité ne veut pas dire bénignité. Les deux premiers malades ont succombé aux progrès de la maladie, sans qu'aucun phénomène réactionnel spécial ait éclaté.

Le pronostic est sombre, les accidents suivent une marche progressive, déterminent l'affaiblissement et l'émaciation du sujet et le conduisent souvent à la mort.

Sur les 16 cas en effet que nous possédons, la mort est survenue 4 fois (25 p. 100) par émaciation progressive le quinzième jour (Hawkins, obs. I), la dixième semaine (Vincent, obs. II), le vingt-quatrième jour (cas de Barker, obs. III), malgré la ponction faite pour évacuer le liquide; le dix-huitième mois, dans le cas de Holmes (obs. XII), probablement par infection et intoxication lente. 5 sujets ont guéri, mais seulement par des interventions diverses, souvent multiples sur le même sujet [1]. Une seule fois la tumeur a guéri spontanément par résorption progressive.

En résumé, évolution rapide avec symptômes généraux, augmentation progressive du volume de la tumeur, nécessitant une intervention. Telle est la marche de l'affection.

B. — Hydronéphrose.

Comme l'épanchement paranéphrique, l'uronéphrose traumatique se développe chez des sujets de tout âge, et après des traumatismes divers. Cependant, notons qu'il n'y a pas prédominance ici, comme dans l'épanchement paranéphrique, de sujets très jeunes ou très âgés et que les traumatismes sont ordinairement plus variés.

Si nous relevons en effet l'âge de nos blessés, nous trouvons, sur 22 sujets, 9 sujets ayant moins de vingt ans, 9 sujets ayant de vingt à trente ans, 4 sujets de trente à quarante-cinq ans [2]. Il n'existe pas d'hydronéphrose traumatique au delà de quarante-cinq ans. On peut expliquer cette différence en songeant qu'il faut, pour écraser uretère et bassinet, un traumatisme venant atteindre profondément ces organes; éventualité possible chez les enfants en raison de l'élasticité des côtes et de l'hypocondre, chez les vieillards

1. Ponction : Monod, XXXV; Stanley, XXXVI; Joël, XXXVII. Incision : Cabot, IV, Allingham, VI; Morris, VII; Nové-Josserand, VIII; Le Dentu, IX; Mudd, X. Néphrectomie : Barker, V; Chaput, XI. Résorption progressive : Watson, XXXIV.

2. Age des sujets : trois ans, Routier, XX; deux ans, Nathrath, XXXII, Godlee, XLVI; dix ans, Wagner, XIX; onze ans, Hicks, XXXVIII; douze ans, Postemski, XXIV; treize ans, Fenger, XXIII; seize ans, Barlett; dix-huit ans, Delabort, XLVIII; vingt ans, Roux, XLIV, Tuffier, XLIX, Jœckel, LII; vingt-deux ans, Hadden, XLI; vingt-quatre ans, Pye Smith, XVI, May Bennet, XXXIX; vingt-cinq ans, Socin, XL, Moser, XLVII; vingt-six ans, Schede, XXXI; trente-cinq ans, Tuffier, L; quarante-deux ans, Knox, XV; quarante-cinq ans, Lépine, XVII, Barling, XXVI.

en raison de la diminution de résistance des mêmes parties.

Parmi les traumatismes originels, figurent encore les écrasements par roues de voiture, mais ils sont rares[1], des écrasements divers[2]. On relève surtout des coups violents comme des coups de pied de cheval[3], ou d'homme[4], de chutes[5]. Ici intervient encore un mécanisme assez curieux, l'effort. Il est difficile dans ce cas de comprendre la pathogénie des accidents; pour si extraordinaires qu'ils paraissent, ces faits n'en existent pas moins et les observations sont assez explicites pour ne laisser aucun doute. Un malade fait un effort brusque, tel que effort pour se mettre en selle, pour rouler un tonneau; il sent quelque chose qui craque et quelque temps après apparaît l'hydronéphrose. Il se produit peut-être dans ces cas une rupture partielle de l'uretère avec sclérose péri-urétérale ultérieure; mais il est beaucoup plus vraisemblable d'admettre une mobilité traumatique du rein, amenant la coudure, puis l'oblitération de l'uretère[6].

Les accidents éclatent à une période parfois éloignée, le plus souvent rapprochée du traumatisme initial. Si l'on excepte les cas d'hématonéphroses qui, par définition même, débutent dès les premiers jours[7], les hydronéphroses apparaissant aussitôt après le traumatisme sont exceptionnelles[8]; le plus souvent la tumeur apparaît de la troisième à la cinquième semaine[9], elle peut ne se manifester que le deuxième ou troisième mois[10], enfin être reculée à 1 an et même davantage[11]. Toutefois il n'est pas juste de dire, comme le font certains auteurs, que l'hydronéphrose apparaît des années seulement après le traumatisme[12] : car si on examine attentivement les

1. Postemski, XXV; Nathrath, XXXII; Roux, XLIV; Godlee, XLVI.
2. Serré entre wagon et chaîne d'attelage, Knox, XVI; entre 2 tampons, Delabort, XLVIII.
3. Pye Smith, XVII; Hicks, XXXVIII; Publes, XLV. Coup de timon : Tuffier, XLIX. Coup sur le rein : Jœckel, LII; Routier, XXI; Lépine, XVIII.
4. May Bennett, XXXIX; Hadden, XLI; Ripoll, LI.
5. Wagner, XX; Barling, XXVII; Bardenheuer, XXII; Moser, XLVII.
6. Effort brusque : Fenger, XXIV; Richardson, XXIX.
7. Uro-hématonéphrose. Début le premier jour, Tuffier, L; le troisième jour, Tuffier, XLIX; Jœckel, LII; cinquième jour, Ripoll, LI.
8. Début presque immédiat : Postemski, XXV; May Bennett, XXXIX; Hadden, XLI; dixième jour, Richardson, XXIX; quatorzième jour, Roux, XLIV. Total : 5 cas.
9. Troisième semaine : Knox, XVI; Hicks, XXXVIII; Delabort, XLVIII; vingt-cinq jours : Schede, XXXI; trente-cinq jours : Socin, XL; quatrième semaine : Wagner, XX; Bardenheuer, XXII; Le Dentu, XXVIII; Routier, XXI; cinquième semaine : Moser, XLVII. Total : 10 cas.
10. Deux mois : Nathrath, XXXII; Godlee, XLVI : trois mois : Bartlett, XXVI.
11. Dix-huit mois : Barling, XXVII; Le Dentu, XXVIII.
12. Deux ans : Pye Smith, XVII. Des années : Lépine, XVIII; Fenger, XXIV; Delettrez, XXIII.

observations données comme preuves d'évolution extrêmement retardée, on constate que si la tumeur n'a été constatée que deux ans, dix ans même après le traumatisme, c'est que les malades, par négligence ou par crainte, ne se sont pas présentés au médecin. Interrogés, ils déclarent tous avoir éprouvé des malaises, de la gêne, du gonflement, la plupart du temps, dès les jours qui ont suivi la contusion ou le heurt. Le fait s'explique d'autant mieux qu'il peut y avoir d'abord épanchement péri-urétéral, puis, dans un 2e temps, résorption de cet épanchement, sclérose et hydronéphrose.

Au début de la maladie, dans la phase pour ainsi dire prémonitoire, il peut y avoir hématurie [1]; mais le pissement de sang peut également faire défaut [2]. Cette éventualité est même la plus fréquente : ce qui montre bien, ainsi que je le disais déjà dans un précédent mémoire, que l'hématurie ne doit pas être considérée comme un symptôme *sine quâ non* de la contusion rénale. Les accidents suivent après le traumatisme une marche variable : en dehors de la douleur, du collapsus, des phénomènes généraux symptomatiques de la contusion, on peut distinguer 3 types :

Dans le 1er, la tumeur est le symptôme initial. Les accidents du début se calment peu à peu, le malade semble guéri; mais on voit au bout de quelques semaines ou de quelques mois, se développer une tumeur qui grossit progressivement et parfois assez rapidement [3]. Dans le 2e, la tumeur généralement précoce s'accompagne de douleurs violentes [4]; il n'y a pas d'hématurie, ou bien elle a cessé brusquement : il y a évidemment dans ces cas oblitération brusque de l'uretère par un caillot.

Dans le 3e type, il y a malaises, pesanteurs, quelquefois fièvre [5]. Ces accidents annoncent soit un rein mobile, soit une infection

1. Hématurie signalée : Knox, XVI; Pye Smith, XVII; Wagner, XX; Postemski, XXV; Hicks, XXXVIII; May Bennett, XXXIX; Moser, XLVII; Delabort, XLVIII; Tuffier, XLIX; L. Ripoll, LI. Total : 11 cas.

2. Hématurie manque : Lépine, XVIII; Routier, XXI; Bardenheuer, XXII; Delettrez, XXIII; Fenger, XXIV; Barling, XXVII; Schede, XXXI; Nathrath, XXXII; Socin, XL; Hadden, XLI; Roux, XLIV; Godlee, XLVI; Jœckel, LII. Total : 13 cas.

3. Début insidieux par tumeur : Knox, XVI; Pye Smith, XVII; Routier, XXI; Bardenheuer, XXII; Delettrez, XXIII; Barling, XXVII; Le Dentu, XXVIII; Schede, XXXI; Socin, XL; Hadden, XLI; Roux, XLIV; Godlee, XLVI; Moser, XLVII; Delabort, XLVIII; Jœckel, LII. 15 cas.

4. Douleur locale légère, l'hématurie cesse; la tumeur apparaît : Postemski, XXV. Douleur violente sans hématurie, peu après, tumeur : Nathrath, XXXII. Douleur brusque au moment où cesse l'hématurie : May Bennett, XXXIX; Publer, XLV; Tuffier, XLIX; L. Ripoll, LI.

5. Lépine, XVIII; Fenger, XXIV; Wagner, XX; Bartlett, XXVI; Le Dentu, XXVIII; Hicks, XXXVIII.

légère, soit une augmentation brusque de volume qui attire l'attention.

Constituée, la tumeur présente le caractère de l'hydronéphrose banale. Cependant il est fréquent de voir la tumeur ne pas offrir les limites nettes de l'hydronéphrose commune; cela tient à ce que le traumatisme amène toujours une suffusion plus ou moins marquée des tissus avec induration consécutive. La tumeur, développée dans un organe primitivement sain, peut acquérir des dimensions considérables. Elle a un contact lombaire bien net, et s'étend jusqu'à la ligne médiane qu'elle déborde souvent.

L'évolution est remarquablement indolore dans les cas types[1]. Les douleurs peuvent cependant apparaître, elles indiquent soit une augmentation rapide de volume, ou une récidive après ponction[2]; soit une infection de la tumeur.

Les symptômes généraux paraissent faire toujours défaut, tant que la tumeur ne s'est pas nettement transformée en pyonéphrose. La durée est en général assez longue. La guérison spontanée est possible, mais rare 7 fois sur 27 cas, et sur ces 7 observations, 4 sont des hématonéphroses douteuses. Il est possible cependant que la guérison spontanée soit assez fréquente et que des distensions rénales aseptiques passagères passent ainsi complètement inaperçues[3].

Dans les faits rapportés par les auteurs la tumeur a persisté; il a fallu intervenir et l'intervention a été ordinairement suivie de guérison[4] (12 fois sur 27). Parfois l'intervention arrive trop tard, le malade succombe avant l'intervention[5] (1 cas), ou malgré celle-ci[6] (1 cas). La mort est due à l'infection de la poche et à la transformation de l'uronéphrose en pyonéphrose.

1. Évolution indolore : Knox, XVI; Wagner, XX; Routier, XXI; Delettrez, XXIII; Postemski, XXV; Schede, XXXI; Socin, XL; Hadden, XLI; Roux, XLIV; Jœckel, LII; Ripoll, LI; Tuffier, XLIX, L.

2. Pye Smith, XVII, coliques. Lépine, XVIII, douleurs continues, infection probable; id.; Le Dentu, XXVIII; id., Fenger, XXIV; id., Bartlett, XXVI; augmentation de volume : Delabort, XLVIII; May Bennett, XXXIX; Bardenheuer, XXII; Nathrath, XXXII; Hicks, XXXVIII.

3. Guérison spontanée : Hadden, XLI (sixième semaine); Bennett, XLIII et XLII; Tuffier, XLIX; L. Ripoll, LI; Jœckel, LII.

4. Guérison après intervention : Knox, XVI; Wagner, XX; Routier, XXI; Delettrez, XXIII; Fenger, XXIV; Postemski, XXV; Bartlett, XXVI; Barling, XXVII, Le Dentu, XXVIII; Schede, XXXI; Nathrath, XXXII; Hicks, XXXVIII; May Bennett, XXXIX; Socin, XL; Roux, XLIV; Godlee, XLVI; Moser, XLVII; Delabort, XLVIII.

5. Mort sans intervention : Lépine, XVIII; pyonéphrose; le malade avait subi un traitement pendant dix ans.

6. Mort après intervention : Bardenheuer, XXII; pyonéphrose, dégénérescence amyloïde des viscères.

VII. — Diagnostic.

Le diagnostic de la tumeur urinaire repose tout entier sur les caractères physiques de la tumeur, son siège et la notion d'un traumatisme antérieur.

Quand le traumatisme est récent, que les accidents ont éclaté peu après, et que le malade a constaté ou fait constater l'existence d'une hématurie, le diagnostic est relativement aisé. Traumatisme certainement rénal puisque du sang a été mêlé à l'urine, tumeur du flanc et de l'hypocondre, il y a là une superposition trop parfaite des antécédents et des phénomènes observés pour ne pas attirer l'attention d'un observateur prévenu. Cependant il n'est pas toujours aisé de démêler ce qui appartient au rein ou aux organes voisins et l'on peut toujours se demander s'il n'existe pas seule ou associée une perforation de l'estomac, de l'intestin, une rupture du foie ou des voies biliaires. Le diagnostic de l'intégrité de l'estomac et de l'intestin se fondera surtout sur l'absence de réaction péritonéale. La rupture du foie s'accompagne de signes d'hémorragie interne plus accentués et souvent d'ictère : celui-ci est sinon le signe constant, du moins le symptôme fréquent de la lésion des voies biliaires.

Quand l'hématurie fait défaut le diagnostic est des plus incertains. On pourra porter le diagnostic d'hématome de la région lombaire, rien de plus, on devra s'estimer satisfait quand on pourra en se basant sur les signes classiques éliminer les lésions de l'intestin, de l'estomac et du péritoine.

Lorsqu'on est appelé à voir le malade quelques semaines ou un mois après l'accident et que l'on peut préciser la nature et le siège de traumatisme, le diagnostic est aisé. Il n'y a guère que les épanchements urinaires qui puissent produire les volumineuses tumeurs, si nettement fluctuantes et presque apyrétiques, que constituent les épanchements paranéphriques et les uronéphroses traumatiques. Les épanchements biliaires consécutifs aux ruptures de la vésicule sont situés plus haut, les phlegmons rétro-péritonéaux ou pariétaux sont douloureux et surtout provoquent une réaction fébrile plus intense.

Dans les cas à évolution remarquablement lente, la tumeur n'apparait que des mois et des années après le traumatisme; le diagnostic d'hydronéphrose peut en général être aisément porté, seule la recherche attentive des antécédents permettra de faire le diagnostic d'hydronéphrose traumatique.

Quant à distinguer l'hydronéphrose de l'épanchement parané-

phrique, c'est là une éventualité qui sera rarement possible : nous avons déjà vu plusieurs fois à quelle difficulté se heurte ce diagnostic.

On pensera à un épanchement paranéphrique quand l'accident sera survenu chez des sujets jeunes, après des écrasements; quand la tumeur sera apparue peu de temps après le traumatisme, dans les 3 ou 4 semaines qui suivent la contusion lombaire; quand son apparition ne sera pas accompagnée de douleurs violentes, et ne coïncidera pas avec la disparition brusque d'une hématurie, quand enfin le malade accusera des poussées fébriles. Les caractères de la tumeur permettent de faire le diagnostic avec une certaine probabilité. Une tumeur lisse, bien limitée, rénitente plutôt que fluctuante, de volume moyen, ne pourra être qu'une hydronéphrose. Une tumeur très volumineuse est plutôt un épanchement paranéphrique; cependant le diagnostic sera presque toujours incertain, aucun de ces signes n'ayant une valeur absolue.

La marche fournit un élément important de diagnostic. Une tumeur qui persiste plusieurs semaines et surtout plusieurs mois sans modification, doit être regardée comme une hydronéphrose.

VIII. — Traitement.

Théoriquement, il faut envisager séparément le traitement de l'épanchement paranéphrique et celui de l'hydronéphrose.

A. — Épanchement paranéphrique.

L'*abstention* simple, dans le cas d'épanchement paranéphrique est une mauvaise pratique : elle a donné 1 seule guérison [1], en revanche deux malades ont succombé aux progrès de l'infection [2]; au contraire les interventions, de quelque nature qu'elles soient, ont donné 11 guérisons [3] et 2 morts seulement [4].

Les interventions dirigées contre l'épanchement paranéphrique sont variables. Les auteurs se sont adressés successivement à la ponction simple ou répétée, à l'incision, à la néphrectomie.

La *ponction simple* faite 7 fois n'a pas donné une seule guérison :

1. Guérison spontanée : Watson, XXXIV.
2. Mort sans intervention : Barth, III; Holmes, XIII.
3. Guérison après intervention: Cabot, IV; Barker, V; Allingham, VI; Morris, VII; Nové-Josserand, VIII; Le Dentu, IX; Mudd, X; Chaput, XI; Monod, XXXV; Stanley, XXXVI; Joël, XXXVII.
4. Hawkins, I; Vincent, II.

en revanche il y a eu une mort par infection autogène [1], et six récidives [2]. Le procédé paraît donc peu favorable. Répétée une deuxième fois, la ponction a donné une mort [3], 3 récidives [4] et une guérison.

C'est seulement après *avoir été répétée* plusieurs fois que la ponction a réussi à donner quelques succès. Et encore le résultat n'est pas toujours certain, car Barker, après avoir ponctionné 6 fois son malade, dut en fin de compte faire la néphrectomie [5].

L'*incision* qui, à première vue, paraît plus grave a donné des résultats bien supérieurs. Il fallait s'y attendre puisque l'épanchement paranéphrique est une collection infectée, c'est-à-dire une collection qu'il faut non seulement évacuer, mais drainer. Pratiquée 8 fois et souvent après échec de ponctions, elle a donné 4 guérisons totales [6] et 4 guérisons avec fistule [7]. Aucune mort n'a été la conséquence de l'intervention.

La *néphrectomie*, comme l'incision simple, n'a donné que des guérisons [8], bien que souvent pratiquée à une période tardive et à une époque où la chirurgie rénale était bien mal réglée.

B. — Hydronéphrose.

Fidèles à la pratique contemporaine, les anciens auteurs ont, dans les uronéphroses comme dans les épanchements paranéphriques, fait surtout des ponctions et souvent les ont répétées. Devant l'échec des ponctions, plus rarement sans ponction préalable, ils ont incisé la poche; celle-ci restant ou menaçant de rester fistuleuse, ils ont fait la néphrectomie. Telles sont les 3 interventions le plus souvent dirigées contre l'hydronéphrose : ponction; incision; néphrectomie. Les résultats ont varié avec le procédé employé [9].

La *ponction* a été faite 12 fois, elle a donné 4 guérisons et 8 récidives [10].

1. Ponction; mort : Hawkins, I.
2. Ponction; récidive : Vincent, II; Cabot, IV; Barker, V; Mudd, X; Chaput, XI; Monod, XXXV.
3. Deuxième ponction; mort : Vincent II.
4. Deuxième ponction; récidive : Cabot, IV; Barker, V; Monod, XXXV. Guérison : Joël, XXXVII.
5. Ponctions répétées; guérison, après la troisième : Monod, XXXV; après la sixième : Stanley, XXXVI; récidive : Barker, V.
6. Incision; guérison : Cabot, IV; Allingham, VI; Nové-Josserand, VIII; Le Dentu, IX.
7. Incision; guérison avec fistule : Barker, V; Morris, VII; Mudd, X; Chaput, XI.
8. Néphrectomie; guérison : Chaput, XI.
9. *Guérison* : Delabort, XLVIII; May Bennett, XXXIX; Socin, XL; Moser, XLVII.
10. *Récidive* : Pye Smith, XVI; Schede, XXXI; Routier, XXI; Delettrez, XXIII; Postemski, XXV; Nathrath, XXXII; Hicks, XXXVIII; Roux, XLIV.

La guérison est donc assez fréquente (33 p. 100) : dans le cas où elle est survenue, la marche des accidents a été des plus intéressantes : c'est ainsi que dans les observations de Socin et de May Bennett, on ponctionne la tumeur sans la vider complètement; peu après on trouve dans l'urine vésicale, claire jusqu'alors un liquide qui a le même caractère que celui qu'on a retiré par la ponction : preuve que la perméabilité urétérale s'est rétablie rapidement; il faut donc admettre qu'un caillot a pu se déplacer, une valvule se relever, et que ainsi la guérison est survenue. Même mécanisme probablement dans le cas de Delabort : mais ici le liquide de la ponction étant clair, la preuve n'a pu être faite. Les phénomènes ont été un peu différents dans le cas de Moser : la tumeur une fois vidée on sentait un cordon d'urétérite descendant du rein à la vessie. L'empâtement périurétéral a diminué peu à peu et la perméabilité s'est rétablie : mais le dégagement de l'uretère ne s'est pas fait d'un seul coup : il y eut des menaces de récidive jusqu'au moment où tout finit par rentrer en ordre. Ajoutons que la ponction n'a aucune mortalité.

La *ponction répétée* après échec d'une première intervention n'a pas donné de résultat favorable. Un des malades soumis à cette thérapeutique a, il est vrai, guéri [1], mais un malade a succombé à une infection que la ponction était absolument impuissante à combattre [2] et trois malades ont vu survenir la récidive [3]. Le fait s'explique aisément : un obstacle qui ne cède pas à la première ponction est un obstacle définitif.

L'*incision* (11 cas) a donné des résultats très favorables : 5 malades ont guéri radicalement en conservant leur rein et ne présentant pas de fistule [4]; 4 malades ont guéri en conservant une fistule [5]; mais il faut le dire : certains malades ont été incisés d'emblée : l'évacuation du liquide a suffi pour permettre le rétablissement de la perméabilité urétérale; il est fort vraisemblable que l'évacuation du liquide par ponction eût donné le même résultat; en revanche les cas qui ont guéri avec fistule sont ceux dans lesquels la ponction avait échoué. Or quand on sait que la seule cause de fistule urinaire rénale est l'imperméabilité urétérale on est obligé de conclure que :

1. Hicks, XXXVIII.
2. Pye Smith, XVII.
3. Routier, XXI; Schede, XXXI; Nathrath, XXXII.
4. Knox, XVI; Wagner, XX. La perméabilité urétérale se rétablit brusquement après l'incision : Routier, XXI (fistule de quatre mois); Le Dentu, XXVIII; Godlee, XLVI.
5. Bartlett, XXVI; Barling, XXVII; Schede, XXXI; Nathrath, XXXII; Roux, XLIV.

ou bien l'obstacle qui détermine la production de l'hydronéphrose est absolument instable et alors la ponction suffit à le lever; ou bien il est constitué par une disposition durable et alors l'incision simple est insuffisante. Ajoutons que deux malades ont succombé : l'un, celui de Roux, XLIV, à une phtisie que l'écoulement prolongé de liquide uro-purulent par la fistule a sans doute accélérée; l'autre à une infection générale avec dégénérescence amyloïde des viscères [1].

La néphrectomie faite, il est vrai, d'une manière exceptionnelle n'a donné que des guérisons [2]. Malheureusement elle sacrifie définitivement un organe qu'il y a intérêt à sauver. A ce point de vue, les deux opérations de Fenger et de Schede [3] sont autrement modernes. Le premier fit l'incision verticale et la suture transversale du rétrécissement transportant à l'uretère l'opération de Heinecke-Mikulicz; l'autre se contenta de libérer l'uretère de ses adhérences; tous deux rendirent sa perméabilité à l'uretère et purent sauver le rein.

Devant ces faits, devant les découvertes de la science moderne que devons-nous conclure?

Étant donné que le diagnostic des deux variétés de lésion est à peu près impossible, nous envisagerons le traitement simultanément dans les deux formes de tumeur urinaire.

L'*intervention* dans l'un et l'autre cas est formellement indiquée. Les guérisons spontanées sont tellement rares qu'il serait puéril de les escompter. L'intervention devra être sinon immédiate, du moins précoce : il est inutile de laisser l'épanchement s'étendre au loin, le parenchyme rénal se modifier et se scléroser. Une intervention précoce aura l'avantage de permettre l'exploration facile du rein, de l'uretère, de constater l'étendue des dégâts et d'y remédier suivant les règles de la chirurgie.

Quant au choix de l'intervention, il ne saurait être douteux, c'est l'incision.

L'incision est préférable à la ponction : celle-ci est toujours aveugle, presque toujours incomplète et n'a donné en bloc que 8 guérisons, contre 21 récidives et 3 morts, alors que l'incision a donné 18 guérisons, dont 9 totales, 9 avec fistule, sans une seule mort. La seule objection que l'on puisse faire à l'incision, c'est qu'elle s'adresse à l'effet : l'épanchement, et non à la cause : infection et obstacle urétéral; c'est donc surtout une opération palliative.

1. Bardenheuer, XXII.
2. Néphrectomie; guérison : Delettrez, XXII; Postemski, XXV; Bartlett, XXVI; Nathrath, XXXII.
3. Fenger, XXIV (opération de Heineck-Mikulicz); Schede, XXXI, dégage l'uretère.

L'incision, de plus, ne nous renseigne pas sur les modifications du rein, du bassinet et de l'uretère et ne permet pas un traitement judicieux de la lésion.

De son côté, la néphrectomie a donné des résultats encourageants, puisque à la suite de cette intervention on n'a noté aucune mort, et que la guérison a été, dans tous les cas d'ablation du rein, définitive et radicale. On peut toutefois lui objecter qu'elle sacrifie un organe important et que nous ne sommes pas encore absolument éclairés sur l'avenir lointain des néphrectomisés. Indiquée quand le rein est désorganisé, elle sera, dans les autres cas, une opération de réserve à laquelle on devra revenir, comme *ultima ratio*.

En face d'un épanchement urineux post-traumatique, le chirurgien devra donc recourir tout d'abord à l'incision; mais la poche une fois atteinte par l'incision lombaire classique, on ne se bornera pas comme autrefois à la simple évacuation du liquide. L'évacuation n'est que le premier temps, le moins important d'une opération complexe dont le but est l'étude du rein et de la lésion urétérale, la fin, le rétablissement de la circulation de l'urine du rein à la vessie. On étudiera donc d'abord le rein. Celui-ci est-il désorganisé, forme-t-il une poche à diverticules multiples largement cloisonnés, on fera immédiatement la néphrectomie. On ne peut faire dans ces circonstances de conservation utile. Si le rein est reconnu suffisant pour être conservé, on cherchera immédiatement le long de la partie inférieure du bord interne du rein, utilisant le repère de M. Guyon, l'uretère, et on suivra ce conduit de bas en haut pour l'explorer et le dégager.

L'uretère est-il blessé latéralement, une suture au catgut fermera l'orifice anormal; est-il sectionné transversalement, on fera l'urétro-anastomose, ou mieux si la section est voisine du bassinet, la néo-urétéro-pyélostomie. Si l'uretère est simplement rétréci, la section de la bride suivant le procédé de Heinecke-Mikulicz; s'il est comprimé, le dégagement simple, seront les opérations complémentaires nécessaires de l'incision; elles s'aideront et se compléteront du cathétérisme urétéral direct ou rétrograde.

Obtiendra-t-on toujours ainsi la guérison avec conservation du rein? Ceux qui connaissent la difficulté de ces opérations plastiques, et la facilité avec laquelle elles échouent, sont obligés de répondre non. On peut toutefois espérer que la guérison sera la règle. Si la poche avait tendance à se reformer, si le pus stagnant dans la profondeur, provoquait des accidents généraux; si malgré tous les soins il persistait une fistule, il faudrait de toute nécessité recourir à la néphrectomie secondaire. Dans son observation personnelle, M. Le

Dentu l'a trouvée facile; le rein s'est énucléé et décortiqué aisément. La statistique montre que si la néphrectomie est l'opération de nécessité, elle est aussi une opération singulièrement bénigne.

Cas dont la nature ne peut être déterminée en raison d'insuffisance de renseignements.

Obs. LIII. — Giraldès, 1869, in Rathery, Thèse de Paris, 1870, p. 112. — Cas IV de Monod.

Petite fille de deux ans, renversée par une voiture, serrée entre la roue et le trottoir. Forte contusion des parties molles. Hématurie non mentionnée. Sort guérie au bout d'un mois, rentre six semaines après pour une tumeur du flanc gauche, allant de la dixième côte à la fosse iliaque, des lombes à un travers de main de la ligne blanche. Aucune souffrance.

Première ponction, 4 litres; deuxième ponction au bout d'un mois; troisième ponction, vingt-trois jours après; quatrième ponction, dix-sept jours après. Incision large, trois semaines plus tard, pus. Liquide clair, albumineux, traces d'urée après la deuxième ponction. Urine non albumineuse.

Reproduction rapide après chaque ponction (deux jours); après la dernière fièvre et autres signes de suppuration nécessitant l'incision.

Mort, sept mois après l'accident; signes de péritonite.

Autopsie. — Péritonite. Grande poche rétro-péritonéale allant du flanc à la fosse iliaque. Le rein gauche est englobé dans la tumeur, on ne retrouve que des parcelles de substance rénale à la périphérie.

L'uretère se perd sur les parois de la tumeur et ne peut être suivi.

C'est très vraisemblablement un cas mixte, le rein rompu était refoulé aux extrémités. En tout cas, le rein et l'uretère étaient englobés dans la tumeur, M. Monod en fait un épanchement paranéphrique.

Obs. LIV. — Bardenheuer (310), *Die Drainirung der Bauchhöhle*, 1881, p. 261, et Moser, Thèse de Bâle, 1888, cas 4. — Obs. VII de Monod.

Petite fille de cinq ans renversée trois mois auparavant par une voiture. La roue avait passé sur le ventre. Pas d'hématurie, ni trouble dans la sécrétion urinaire. Douleur au côté gauche du ventre, bon état général. Au bout d'un certain temps, tumeur qui augmente lentement, fluctuante. Fièvre, vomissement de tout ce que la malade ingère, amaigrissement squelettique. Ponction trois mois après l'accident, plusieurs quarts de liquide; quinze jours après la tumeur s'est reproduite, incision large, le bistouri rencontre 5 à 6 enveloppes concentriques contenant un liquide clair, puis on arrive sur le rein qui est enlevé par décortication sous-capsulaire.

Le liquide extrait par ponction ressemblait à de l'urine, chaque poche contenait également de l'urine. Guérison en six semaines.

L'auteur discute longuement, il rejette l'hypothèse d'un hématome périrénal transformé, il n'y avait pas de cristaux rappelant le sang.

Monod rejette l'hypothèse d'un arrachement de l'uretère, car la sérosité aurait filé dans le petit bassin, d'une infection, pas de fièvre ni de pus; il pense à une torsion ou à une oblitération par caillots; pour lui, il y aurait eu déchirure du rein allant jusqu'au bassinet, et le liquide aurait filé entre le rein et la capsule d'ou les couches successives. Le rein et le bassinet n'étaient pas distendus. L'interprétation de l'auteur paraît exacte. Monod ne se prononce pas, mais a cependant tendauce à admettre la situation intrarénale de la poche.

Obs. LV. — Croft (260), *Lancet*, 1881, I, p. 138; Moser (Thèse, citée p. 28).

Garçon de douze ans. Chute pendant un saut le 2 juin. Hématurie qui cesse peu à peu; sort guéri le quinzième jour. Vingt-deux jours après sa sortie revient avec une tumeur des lombes et de l'hypocondre gauche atteignant l'ombilic. Urines normales. La tumeur croît rapidement; il y a de la fièvre (100); deux jours après, première ponction (le vingt-quatrième jour) 69 onces; deuxième huit jours après, puis cinq autres en deux mois et demi.

Liquide clair, densité 1008, albumineux; l'urée ne paraît pas avoir été cherchée. Soulagement du malade après chaque ponction, mais reproduction rapide du liquide; il était très albumineux dans la dernière ponction. Les ponctions ne modifiaient en rien la quantité d'urine émise par la vessie.

A la fin le liquide ne se reproduit pas et l'enfant quitte l'hôpital guéri, quatre mois après l'accident.

L'observation est donnée par l'auteur comme une hydronéphrose, il estime qu'il y a eu après contusion, pyélite et urétrite ayant amené l'oblitération de l'uretère; la guérison serait due à l'atrophie définitive du rein.

Donnée par Wagner comme une hydronéphrose probable.

Obs. LVI. — Lowe (270), *Lancet*, 1886, t. I, p. 689. — Cas XIII de Monod.

Homme de vingt ans renversé par un wagon vide; ballonnement du ventre, pas d'hématurie. Dix semaines après l'accident grosse tumeur dans l'hypocondre et la région lombaire droite.

Première ponction, 9 pintes de liquide fortement albumineux. Deuxième ponction, 8 pintes et demie. Injection de teinture d'iode. Liquide parfaitement clair, très albumineux; la tumeur guérit et l'urine qui avait diminué revient normale.

L'auteur suppose que l'uretère a dû être obstrué par des caillots. Wagner le range dans les hydronéphroses probables, parce que, dit-il, l'iode injecté dans le tissu cellulaire, eût amené une réaction.

Obs. LVII. — Bernard Pitts (278), *Lancet*, 1886, t. I, p. 689. — Cas XIV de Monod.

Enfant de neuf ans écrasé par une voiture; six semaines après, grosse tumeur du flanc gauche. Diagnostic, hydronéphrose : 3 ponctions; on retire chaque fois 40 onces; le liquide est albumineux et contient 14 p. 100 d'urée. Après la dernière ponction le liquide se reproduit, puis se résorbe; on faisait entre chaque ponction du massage et ce dernier paraît avoir diminué le liquide : l'auteur estime qu'il y avait oblitération par caillot résorbé ultérieurement.

Obs. LVIII. — Walter Pye (272), *Lancet*, 1886, t. I, p. 689. — Cas XV de Monod.

Homme, coup violent sur le ventre; on constate plus tard une tumeur considérée comme une hydronéphrose. Ponction. Guérison complète.

Obs. LIX. — Dawies Colley (273), *Lancet*, 1886, t. I, p. 689. — Cas XVI de Monod.

Homme, cinquante-cinq ans. Accident de chemin de fer. Hydronéphrose droite.

Obs. LX. — Goodhart, *Lancet*, 1890, t. II, p. 1219. — Cas de Monod.

Jeune homme. Chute, choc sur le côté droit. Hématurie, vomissements. Douleur et malaise pendant cinq semaines; à ce moment, tumeur dans la région lombaire, qui distend l'hypocondre et refoule le diaphragme. Ponction, 64 onces de liquide. Deuxième ponction dix jours plus tard, 6 pintes; troisième ponction, un mois plus tard, 6 pintes; liquide urineux, couleur foncée. Densité, 1012. Albumine, 2 grammes; trace d'urée. Urine normale, un peu moins abondante. On ne veut plus intervenir parce que les ponctions n'avancent à rien et qu'une incision laisserait une fistule; on fait de la compression, la tumeur diminue et finit par disparaître.

Donnée par Wagner comme une hydronéphrose probable.

Obs. LXI. — Marshall (62), *Med. Chirurg. Transact.*, 1883, t. XVI, p. 311.

Enfant de treize ans. Écrasement par une roue de voiture, pas d'hématurie. Douleur violente qui cesse en un mois. Neuf mois après la douleur reparaît aussi intense qu'auparavant, gonflement énorme à droite, température 103. Ponction qui donne un liquide jaune brun sans odeur, albumine 5 p. 100 d'urée. Huit jours après, la tumeur reparaît; elle est très sensible à la pression. Deuxième ponction un mois après, 46 onces d'un liquide chocolat. Drainage; il coule du liquide teinté en rouge abondamment, puis, pendant sept jours, du pus et enfin de l'urine. Le malade est guéri en cinq mois.

L'auteur donne ce fait comme un hématome suppuré.

Obs. LXII. — Paul Delbet (122), Mémoire sur la contusion du rein, *Ann. génito-urin.*, 1902.

Coup de pied de cheval, gonflement lombaire considérable et rapide.

Hématurie. Celle-ci cesse le huitième jour, elle reprend le vingtième jour en même temps que le gonflement diminue.

Cette observation rappelle celles publiées sous le nom de parahématonéphrose.

Obs. LXIII. — Watson. Cas cité par Goodhart, *Lancet*, 1890, t. II, p. 219.

Enfant de huit ans tombe sur le siège; hématurie. Tumeur liquide du flanc droit; le kyste devint si volumineux que l'enfant ne pouvait boutonner sa veste; aucun traitement. Bientôt la tumeur devient moins tendue, tout en dépassant la ligne médiane, puis se résorbe et disparaît complètement.

Goodhart cite ce cas pour montrer que la guérison spontanée peut survenir.

Obs. LXIV. — Brammann (259), in Sladowski (Thèse de Halle, 1897), donne plusieurs cas dans lesquels la contusion développe rapidement du gonflement du rein ou de l'atmosphère périrénale. Le plus souvent il semble qu'il s'agisse d'hématomes périrénaux.

Le cas suivant rentre peut-être dans l'hydronéphrose.

Karl S...., quarante-six ans, tourneur de fer, entre le 12 décembre 1896; il reçut sur le côté droit un coup violent d'une masse de fer de 180 kilogrammes, au commencement d'octobre. Douleur; travaille quinze jours, puis se couche; urine d'abord claire, puis teintée.

A l'entrée, ventre légèrement tendu, on sent profondément sous le foie une tumeur grosse comme une tête d'enfant placée à droite de la colonne et se perdant dans le rein droit. Il y a du sang dans l'urine.

Le diagnostic est hématome rétro-péritonéal.

On lave la vessie pendant cinq jours, la tumeur paraît diminuer. Le 26 décembre, la tumeur est diminuée, mais est encore perçue.

Le malade quitte l'hôpital.

Obs. LXV. — Godlee (357-255), *Transact. of the clinic. Society of London*, 1887, t. XX, p. 219. — Cas XXVII de Monod.

Petite fille de quatre ans renversée par une voiture le 10 juillet 1886. Douleur et sensibilité du ventre, surtout dans la région inguinale et lombaire gauche. Pas d'hématurie. Vingt-trois jours après l'accident, tumeur bien limitée du flanc gauche, fluctuante, allant de la ligne médiane à la masse sacro-lombaire et des côtes à l'épine iliaque.

Ponction le 12 août : 550 centimètres cubes d'urine trouble. Le liquide se reproduit rapidement; sept jours après, le 19 août, incision large et drainage : 12-14 centimètres cubes de liquide.

Liquide de ponction : 3 p. 100 d'urée, moitié d'albumine; un peu de pus. cristaux phosphatiques. Liquide d'incision : 15 p. 100 d'urée, du pus, un dixième d'albumine, urine normale.

Le malade garde une fistule et présente de fréquents accès de fièvre dus à l'évacuation imparfaite de la poche incisée et drainée. C'est pourquoi on se résout à la néphrectomie le 28 octobre. Guérison. Petit trajet fistulaire.

L'auteur considère ce cas comme un exemple de rupture de l'uretère, parce que le malade ne rendit pas de sang; en réalité, il est difficile de dire ce qui s'est passé. Le rein fut difficilement extirpé, il était adhérent à cause des fausses membranes.

Obs. LXVI. — Quincke, *Revue des Sciences médicales*, t. XII, p. 637.

Forgeron de trente-quatre ans. Reçut en 1860 un coup sur le côté gauche. En 1875, douleurs lancinantes dans la région lombaire gauche avec irradiation, hématurie et pyurie. En 1877, douleurs dans la région lombaire gauche. Tumeur lisse et résistante; on la ponctionne et retire 4200 grammes de pus fluide. Incision; le malade guérit, mais il conserve de la pyurie.

Tuffier et Lévi donnent cette observation comme un fait de suppuration tardive de foyer uro-hématique périnéphrétique. Rattier en fait un épanchement périrénal.

L'auteur, et c'est évidemment la vérité, le rapportait comme exemple d'empyème du bassinet. D'après l'histoire que j'ai lue *in extenso*, on ne peut s'empêcher de songer à une tuberculose rénale.

COMPTE RENDU

DES TRAVAUX DU

XXXIIIe CONGRÈS DE LA SOCIÉTÉ ALLEMANDE DE CHIRURGIE

TENU A BERLIN DU 3 AU 6 JUIN 1903 [1].

I. — CHIRURGIE GÉNÉRALE.

HÖLLANDER (de Berlin). — *Chirurgie et peinture ancienne.*

L'auteur nous fait assister à l'éclosion des peintures d'anatomie qui, commençant au XIIIe siècle, atteignent leur apogée avec la *Leçon d'anatomie* de Rembrandt; il montre que les progrès sont parallèles à ceux de la médecine et étudie successivement les transformations accomplies en Hollande et en Angleterre.

LEXER (de Berlin). — *La distribution des artères des os et leurs relations avec les foyers osseux.*

Des expériences nombreuses n'ont pas pu, jusqu'à présent, rendre compte de la prédilection qu'affectent les foyers tuberculeux et suppurés pour certains os ou segments d'os. Les infarctus de l'ostéite bacillaire indiquent une corrélation certaine avec le système circulatoire des os. En étudiant celui-ci sur des nouveau-nés et des petits enfants à l'aide de la radiographie, on reconnait que les vaisseaux intraosseux des os longs se distribuent en trois territoires, qui s'unissent par des anastomoses d'autant plus nombreuses que l'ostéogénèse est plus avancée. L'artère nourricière est, dans sa partie initiale, très flexueuse et souvent se recourbe, ne conservant pas la direction suivant laquelle elle avait traversé l'écorce compacte. Au fémur, elle est toujours double, et ses ramifications atteignent l'extrémité spongieuse de la diaphyse (métaphyse de Kocher). Là, elle est renforcée par une série d'artérioles, qui, arrivant par la périphérie, forment des arborisations; celles-ci pénètrent aussi en partie dans l'épiphyse, en perforant le cartilage de conjugaison. Ces vaisseaux métaphysaires sont importants, parce qu'on les rencontre précisément très nombreux aux lieux d'élection de la tuberculose osseuse, ainsi au col du fémur, au col de l'humérus, au fémur au-dessus des condyles. Enfin, les vaisseaux épiphysaires arrivent de toutes parts vers le point d'ossification, se recourbent à ce

1. D'après le *Centralblatt f. Chir.*, 1903, n° 36 (Beilage).

niveau pour se porter vers le cartilage articulaire ou pour traverser le cartilage jugal et se distribuer dans la métaphyse. Le cartilage diaphyso-épiphysaire reçoit ainsi de deux côtés des vaisseaux perforants.

Si l'on se demande, en considérant un os bien injecté, où vont se rendre des bactéries ou des embolies infectées, on arrive toujours aux endroits connus comme sièges fréquents de tuberculose osseuse, ainsi, à la métaphyse par l'artère nourricière, au cartilage jugal par les vaisseaux métaphysaires, à l'épiphyse par les vaisseaux perforants et épiphysaires.

Sur les petits os longs (métacarpe, etc.), on voit partout une artère nourricière fine, se ramifiant rapidement, et on comprend pourquoi, sur eux, la tuberculose est, avant tout, diaphysaire. Sur les vertèbres, on reconnaît toujours deux artères, qui se distribuent d'arrière en avant dans le corps vertébral et auxquelles répondent les foyers tuberculeux cunéiformes à base antérieure. Au pied de l'apophyse transverse, on trouve aussi constamment un vaisseau. L'atlas en a un gros dans son arc postérieur. Sur les côtes, une artère nourricière, longue et fine, se porte vers l'articulation chondrocostale, point au niveau duquel on voit arriver un second vaisseau, émanant du périchondre. On sait que ce point est le siège des métastases typhiques. L'omoplate a une artère qui se ramifie vers l'épine et le col. Sur l'os coxal, on voit que l'artère la plus forte vient d'arrière, au niveau de la grande échancrure sciatique, pour plonger dans la face interne de l'aile iliaque, d'où ses ramifications se portent dans toutes les directions. La distribution ou l'oblitération de ces branches expliquent très bien la forme des séquestres de l'os innominé.

Dans ses recherches, Lexer conclut que tous les foyers osseux, qui répondent aux territoires vasculaires, doivent avoir des rapports avec le système artériel et se produisent par amas de bactéries ou embolies infectées. Si les mêmes segments osseux ne sont pas pris avec la même fréquence dans la tuberculose et dans l'ostéomyélite suppurée, cela dépend peut-être de ce que le processus embolique est bien plus commun dans la première affection que dans la seconde.

Ludloff (de Breslau). — *Diagnostic des tuberculoses osseuse et articulaire.*

Sur un sujet sain, entre deux et quatre ans, les rayons Röntgen, traversant le genou d'avant en arrière, permettent de voir des protubérances à la limite ostéo-cartilagineuse des condyle interne et externe. Sur une vue latérale, on reconnaît, dans la partie antérieure des condyles, une tache épiphysaire transparente, qui persiste jusqu'à la quinzième année. Sur des genoux tuberculeux d'enfants de trois à sept ans, on constate des modifications siégeant aux points précédents. Ainsi les protubérances s'effacent ou disparaissent; les condyles paraissent hypertrophiés, et, de leur face inférieure, on voit des néoformations osseuses se porter vers le tibia; la tache épiphysaire est plus large, plus transparente, et offre un contour mieux limité; l'augmentation de volume ne porte pas seulement sur les condyles fémoraux, mais aussi sur la rotule, la tête du péroné et les tubérosités tibiales.

Lorsque la tuberculose guérit, les processus de régénération se montrent d'abord dans la tache épiphysaire. A son niveau se déposent de fines travées osseuses verticales, qui finissent par la combler.

Ces recherches en appellent d'autres, et on doit se demander si c'est la synoviale ou l'os qui sont pris en premier lieu, ou si tous deux sont infectés en même temps. Il est actuellement impossible de formuler à cet égard une réponse catégorique; on notera toutefois que la tache épiphysaire est le point d'entrée des nombreux vaisseaux nourriciers, qu'elle correspond juste au lieu de réflexion de la synoviale, à la zone de laquelle part le pannus tuberculeux pour gagner le cartilage articulaire.

GROSS (d'Iéna). — *L'affection ganglionnaire des Barbades.*

Cette affection, encore si obscure, du système lymphatique, endémique aux Antilles, aux îles Maurice et de la Réunion, plus rare en Australie, au Brésil, etc., apparaît généralement entre vingt et trente ans. Elle est caractérisée par une tuméfaction des deux plis de l'aine; les ganglions lymphatiques deviennent variqueux; leurs sinus sont transformés en un tissu caverneux; d'abord isolés, ils se confondent bientôt en des tumeurs du volume d'une tête d'adulte. De ce point, l'affection remonte, gagne les troncs lombaires, puis le canal thoracique. Lors de généralisation, le cou, les aisselles sont pris à leur tour.

Parfois la maladie guérit spontanément chez les gens d'un certain âge. Plus souvent les sujets offrent des troubles gastro-intestinaux persistant toute la vie; d'autres meurent dans une cachexie profonde; d'autres encore portent des fistules, ou présentent des suppurations de tout le système lymphatique. La cause de l'affection est la filaire, ainsi que l'ont bien montré les médecins français. La maladie des Barbades constitue. selon Gross, une des manifestations les plus importantes des processus lymphangiectasiques.

NEUBER (de Kiel). — *Résultats du traitement aseptique des plaies.*

Les modifications récentes dans la thérapeutique des plaies ont élevé de 88 p. 100 à 97,5 p. 100 le chiffre des réunions par première intention. Quelques incidents rares, imputables à la mortification de fascia mal nourris, n'influencent guère le succès final. Les résections pour tuberculose et traumatismes graves ne doivent être réunies qu'en partie et seront toujours l'objet d'un tamponnement primitif.

Toutes les plaies sont soigneusement asséchées avant l'occlusion; l'hémostase est assurée autant que possible par compression et torsion. Neuber n'observe plus de suppurations des points de suture, depuis qu'il se sert couramment des agrafes de Michel. Il attache une très haute importance à la désinfection des mains.

HEILE (de Breslau). — *Action antiseptique de l'iodoforme.*

Les cliniciens attribuent une certaine valeur antiseptique à l'iodoforme, alors que l'expérimentation semble la mettre en doute. Heile montre qu'il convient, pour trancher la question, de prendre un tissu vivant, dont on

augmente la puissance réductrice, en empêchant l'accès de l'oxygène. En mélangeant ainsi un organe en bouillie et de l'iodoforme, cette substance est, de trois à cinq jours, décomposée de telle façon qu'elle tue les staphylocoques et les streptocoques. Tous les organes n'opèrent pas cette décomposition avec la même rapidité; par ordre décroissant, il faut les classer ainsi : foie, rate, sang, rein, poumon, graisse, cerveau. Les granulations se comportent comme les organes; ce sont les granulations tuberculeuses qui exercent l'effet le plus intense. Ce n'est pas l'iode à l'état naissant qui est l'élément microbicide, mais le bïode acétylène, dont les effets cessent aussitôt qu'il est mis en présence de l'oxygène de l'air.

Ces données expérimentales concordent avec ce que la clinique nous enseigne, à savoir que l'iodoforme agit bien plus efficacement dans les plaies cavitaires, dans le traitement consécutif des affections stomacales pharyngées et rectales. La décomposition la plus puissante de l'iodoforme s'opère en présence d'une lésion du rein ou du foie.

WESSELY (de Berlin). — *De l'effet produit par les irritations locales et les applications thermiques locales. (Expérimentation sur l'œil).*

Ces effets consistent en une exsudation, hors des vaisseaux, d'albumine et des anticorps de sérum, et cette exsudation est l'une des principales raisons qui expliquent l'action curatrice de l'hypérémie par stase. Ces effets n'ont pas lieu, si l'on empêche la production de l'hypérémie en ajoutant de l'adrénaline.

KUETTNER (de Tübingen). — *Du remplacement artificiel du sang.*

Pour élucider cette question, Küttner a fait, sur le lapin, des expériences avec la solution de Ringer-Locke, dont la teneur en matières salines se rapproche de celle du sérum sanguin. Les résultats obtenus ne sont nullement supérieurs à ceux qu'on réalise en injectant la solution salée ordinaire; il en est de même si l'on ajoute de l'adrénaline. Aussi Küttner a-t-il songé à essayer la valeur de l'oxygène dans les hémorragies graves et les anémies traumatiques; ce gaz s'est montré très efficace, et l'auteur, se basant sur ses expériences, conseille d'essayer, chez l'homme, au lieu de la solution physiologique, une solution saturée d'oxygène. Après l'injection intraveineuse, il faut s'opposer, pendant des heures, au refroidissement du corps et donner de l'oxygène en inhalations. L'auteur présente un appareil pour les injections intraveineuses qu'il préconise.

GAERTNER (de Vienne). — *Nouvel appareil permettant le contrôle optique du pouls pendant l'opération.*

Cet appareil qu'on applique autour de l'avant-bras en pronation ou en supination, permet, à chaque instant de l'opération, de contrôler le pouls; il est si sensible qu'il marque encore les battements artériels, même quand ceux-ci ne sont plus appréciables au palper.

BRAUN (de Leipzig). — *Anesthésie de la conductibilité.*

Les injections péri- et endoneurales de cocaïne suppriment la conducti-

bilité dans les troncs nerveux; mais, pour obtenir l'effet voulu, il faut employer des doses assez fortes. En ajoutant aux solutions de cocaïne (à 1 p. 100) 1 ou 2 gouttes d'adrénaline à 1 p. 1000, l'action anesthésique s'exagère notablement, et on peut insensibiliser nombre de troncs nerveux, sans être obligé d'exercer une constriction à la racine du membre. On anesthésie ainsi sans peine le territoire du cubital, du médian, des saphènes, des nerfs sus-claviculaires, etc. L'anesthésie des deux laryngés supérieurs insensibilise complètement et pendant assez longtemps tout le larynx. On obtient aussi de très bons résultats sur les nerfs sous- et sus-orbitaires; l'effet est plus problématique pour le nerf maxillaire inférieur. Quand il s'agit de troncs mixtes, ce ne sont pas seulement les conducteurs sensitifs, mais aussi les moteurs qui sont paralysés; aux membres, on reconnaît souvent par l'hypérémie du territoire insensibilisé que les filets vaso-moteurs sont anesthésiés.

L'injection produit son effet au bout d'une demi-heure; toutefois l'injection endoneurale du cubital au coude et du sciatique poplité externe au creux du jarret amène une anesthésie presque immédiate.

Enderlen (de Marbourg) a vu, chez une personne anémique, la mort succéder à l'injection de 6 centimètres cubes d'une solution contenant 1 p. 100 de cocaïne et 6 gouttes d'adrénaline.

Perthes (de Leipzig) n'a jamais vu d'accident.

Kraske (de Fribourg). — *De la position élevée du bassin et de ses dangers.* La position de Trendelenburg, dont tout le monde s'accorde, à juste titre, à reconnaître les avantages, peut cependant avoir, dans certains cas, de sérieux inconvénients. Ainsi, dans deux tailles hypogastriques, Kraske a observé, aussitôt après l'opération, une aggravation de troubles myocardiques préexistants et une mort rapide. Chez aucun de ces deux sujets, on n'avait donné de chloroforme. Aussi faut-il admettre que la position déclive, provoquant un afflux rapide vers le cœur du sang de la veine cave inférieure, a produit une dilatation aiguë du myocarde déjà dégénéré. — Sur deux autres sujets chez lesquels il avait aussi pratiqué la taille sus-pubienne, Kraske a observé, immédiatement après l'intervention, des accidents d'occlusion intestinale, qui, dans un cas, cessèrent spontanément, dans l'autre, nécessitèrent une laparotomie. On trouva le côlon transverse tordu autour de son axe longitudinal et attiré dans l'espace sous-hépatique par l'épiploon fixé et pelotonné. Le malade mourut. A l'autopsie, on constata de nombreuses érosions hémorragiques dans l'estomac. Kraske croit que ces hémorragies étaient consécutives à la pression exercée sur la veine porte par la masse épiploïque et à la stase ainsi engendrée dans le domaine de la veine gastrique. Il se demande si telle n'est pas la pathogénie d'un certain nombre de ces hématématèses qu'on observe à la suite de laparotomies faites en position déclive.

Kraske conclut en disant que l'attitude haute du bassin est contre-indiquée lorsqu'il existe une affection sérieuse du cœur et notamment du myocarde. Chez les sujets obèses, dont les appendices épiploïques, le

mésentère, l'épiploon sont toujours chargés de graisse, il faut être très prudent dans l'emploi de la position de Trendelenburg et n'en user que pendant le temps strictement nécessaire.

TRENDELENBURG (de Leipzig) conteste l'interprétation de la première observation de Kraske; il n'a jamais observé d'iléus, mais n'en conteste pas la possibilité; quant aux hématémèses, il est certain que l'explication proposée par Kraske est exacte dans certains cas. C'est chez les gens obèses qu'il faut être très attentif, ne pas se servir du tout de la position déclive, ou employer une table qui permette de replacer instantanément le sujet dans le décubitus horizontal.

VON EISELSBERG (de Vienne) a vu un individu obèse mourir d'apoplexie quatre jours après une opération faite en position déclive. Mais celle-ci n'avait été employée qu'une seule fois chez les sujets, qui eurent, après des laparotomies, des hémorragies stomacales.

KÖNIG (de Berlin) dit que les abcès intra-abdominaux sont souvent une contre-indication à la position déclive.

LAUENSTEIN (de Hambourg) anesthésie ses malades en position horizontale, fait l'opération elle-même en position haute et termine la laparotomie en position horizontale, en prenant toujours soin de bien déplisser l'épiploon.

TRENDELENBURG dit qu'en opérant en position déclive, il faut craindre les vomissements, lorsque l'estomac est plein, et soulever la tête, dès que le sujet fait des efforts pour vomir.

HEIDENHAIN (de Worms) cite un cas d'étranglement du petit intestin consécutif à une hystérectomie en position élevée du bassin. Il place toujours la tête à peu près horizontale.

ROTTER (de Berlin) approuve cette attitude que Heidenhain donne à la tête.

GOEPEL (de Leipzig) recommande une table d'opération, qui permet facilement, sans inconvénient pour l'asepsie, de varier la position du malade au cours de l'intervention.

HÖPFNER (de Berlin). — *Transplantation vasculaire et réimplantation d'extrémités amputées.*

Höpfner a fait sur la transplantation vasculaire des expériences variées, en se servant du procédé de suture imaginé par Payr. Il n'a jamais pu remplacer une artère par une veine du même animal ou par un vaisseau emprunté à un animal d'une autre espèce. En revanche, il a réussi, en prenant des morceaux d'artère, à les transplanter sur le même chien ou sur un autre chien. Au bout de 39 à 91 jours, les pulsations étaient revenues; la paroi des segments transplantés était fortement épaissie; mais la lumière vasculaire avait sa largeur normale; l'endartère était lisse et nulle part n'existaient de thrombus.

Les expériences de Höpfner sur la réimplantation d'extrémités amputées sont moins satisfaisantes; néanmoins elles démontrent qu'on peut réussir, en ayant soin de suturer très exactement les vaisseaux.

PAYR (de Vienne) a réséqué une fois 5 centimètres de la veine fémorale et réuni les deux bouts. La cicatrisation fut parfaite, ainsi qu'on put s'en assurer à l'autopsie. Payr estime qu'il n'est pas possible, ainsi que le prétend Ullmann, de remplacer le rein par celui d'un autre animal, après avoir exécuté la suture vasculaire.

PERTHES (de Leipzig). — *Influence des rayons Röntgen sur les tissus épithéliaux et en particulier sur le carcinome.*

L'auteur a souvent observé la disparition de verrues sous l'influence des rayons X; de même, il a constaté trois fois la guérison d'un cancroïde ulcéré de la face. Dans six cas de cancer du sein avec métastases cutanées, il a vu disparaître ces dernières. Au bout de dix jours de traitement, les cellules cancéreuses sont augmentées de volume; leurs noyaux se colorent moins vivement. Des leucocytes et des cellules conjonctives pénètrent dans les granulations néoplasiques.

Les rayons Röntgen peuvent exercer une action opposée, celle d'arrêter la régénération épithéliale, ainsi que Perthes l'a constaté sur diverses plaies.

LASSAR (de Berlin) présente un cancroïde de la face guéri par les rayons Röntgen. Il recommande l'emploi d'ampoules radiographiques demi-molles contre la dermatite des médecins et contre l'eczéma des mains.

KÜMMELL (de Hambourg) cite au contraire un cas où l'action prolongée des radiations a donné naissance à un carcinome. Il s'agit d'un ulcère de la main, qui dégénéra en cancer et pour lequel on dut pratiquer la désarticulation de l'épaule.

ECKSTEIN (de Berlin). — *Nouvelles expériences sur les prothèses à paraffine dure, spécialement dans le traitement des hernies.*

L'auteur relate les résultats obtenus dans plus de 100 cas (pertes de substance osseuse, empyèmes du sinus frontal, fistules rétro-articulaires). Il insiste sur les injections de paraffine dure dans la cure des hernies inguinales directes et des hernies ombilicales; la paraffine forme une véritable pelote sous-cutanée en avant de l'orifice herniaire. La méthode est moins sûre pour les hernies inguinales indirectes, qui s'échappent tangentiellement sous la pelote. Même en cas de résultat incomplet, la pelote de paraffine rend des services; elle dispense souvent du port de bandage.

Chez les petits enfants, il est bon d'employer de la paraffine fusible à 50° et de pulvériser du chlorure d'éthyle. La pelote doit être bien arrondie, sinon il peut survenir des phénomènes d'étranglement.

GERSUNY (de Vienne) estime que les injections de paraffine, destinées à fermer l'anneau herniaire, doivent être réservées aux cas où la cure radicale est contre-indiquée et qu'elles ne rendent aucun service dans les hernies ombilicales des enfants.

II. — CRANE ET FACE.

KARG (de Zwickau). — *Scalp total guéri par les transplantations de Thiersch.*

L'auteur présente une jeune fille de dix-neuf ans, dont tout le cuir chevelu fut arraché par une machine à transmission. La ligne de déchirure passait en avant au-dessous des sourcils; le sac lacrymal droit était rompu; os nasaux et unguis étaient dénudés, l'oreille gauche presque entièrement arrachée; le tympan du même côté était déchiré. — Par de larges transplantations à la Thiersch, on réussit à rendre à la malade un cuir chevelu, un peu aminci et glabre, mobile sur les parties sous-jacentes.

STOLZ (de Strasbourg). — *Echinocoques des os du crâne.*

Jusqu'à présent on ne connait que 4 cas de kystes hydatiques du crâne, dont 3 avaient leur siège initial dans le sinus frontal et un dans la base du crâne. Stolz en a observé un autre qui, occupant les os de la voûte, avait largement décollé la dure-mère et perforé le crâne en plusieurs endroits. La marche avait été d'une lenteur extraordinaire; au bout de onze ans seulement, parurent les premiers symptômes de compression cérébrale; trois ans plus tard, attaques épileptiformes; dix ans après, apparition de tumeurs. C'est seulement vingt-sept ans après le début de la maladie que les kystes se mirent à suppurer et qu'une intervention devint indispensable. Plusieurs cavités exo- et endocraniennes furent ouvertes et tamponnées. Mort au bout de 3 semaines. A l'autopsie, on trouva de l'hydrocéphalie et un kyste non parasitaire dans l'hémisphère droit.

WILMS (de Leipzig). — *Zones hyperalgésiques dans les plaies de tête par armes à feu.*

Wilms, dans trois de ces plaies, a observé au cou et à l'occiput des zones douloureuses, qui ne répondaient pas à des territoires de nerfs périphériques, mais à des segments nerveux cervicaux. La limite supérieure de l'hyperalgésie coïncidait chaque fois avec la limite inférieure du territoire dépendant de la troisième branche du trijumeau. Ces zones douloureuses répondent aux zones de Head, ainsi que l'indiquent leur bilatéralité, leur symétrie et ce fait que la sensibilité à la douleur est seule exagérée. Il faut les expliquer par une irritation traumatique du grand sympathique et spécialement du plexus caverneux. Les anastomoses qui unissent ces plexus aux nerfs cervicaux leur transmettent l'excitation, et celle-ci agit ainsi sur des centres de nerfs sensitifs. L'anatomie pathologique corrobore cette interprétation; en effet, dans un cas de plaie de tête, l'autopsie démontra que la balle était logée dans le sinus caverneux. Dans les cas terminés par guérison, les phénomènes douloureux disparurent en huit à dix jours.

BRODNITZ (de Francfort) a observé une hyperalgésie unilatérale à la suite d'une plaie du front. La balle avait traversé le sinus frontal.

DOLLINGER (de Budapesth) demande si les malades de Wilms ont eu des paralysies des IIIe, IVe et VIe paires craniennes. Il faut, en effet, remarquer

que ces lésions doivent exister, s'il est vrai de prétendre que l'hyperalgésie dépende d'une lésion du plexus nerveux carotidien interne, à son passage dans le sinus caverneux.

MUELLER (de Berlin) dit que les zones de Head sont plus fréquentes qu'on ne le pense. Il a constaté l'hyperalgésie sur lui-même, après avoir subi la trépanation mastoïdienne.

BUNGE (de Königsberg). — *De l'importance des pertes de substance traumatiques du crâne et de leur oblitération.*

On sait que, d'après Kocher et Beresowsky, les pertes de substance cranienne ouvertes ne provoquent aucun accident, tandis que leur obturation, lorsqu'elle détermine une augmentation de la pression intracranienne, peut donner lieu à une épilepsie traumatique. Les faits, au nombre de 22, observés par Bunge, démontrent que cette assertion n'est pas toujours exacte. Sur 13 malades offrant des pertes de substance cranienne, trois seulement n'avaient aucun trouble cérébral; les autres présentaient des accidents variés, allant des simples vertiges à l'épilepsie traumatique. — Les sujets, au nombre de 5, chez lesquels on avait pratiqué la réimplantation primitive des fragments, n'avaient aucun trouble, bien que, trois fois, il existât, au moment du débridement, un accroissement de la pression intracranienne. — Il en était de même chez un sujet dont la perte de substance s'était spontanément ossifiée. — Enfin, dans trois cas, on est intervenu pour combattre une épilepsie traumatique et on a tenté l'obturation secondaire; deux fois, nulle amélioration ne s'est produite; une fois la guérison est survenue.

KRAUSE (de Berlin). — *Traitement chirurgical de l'épilepsie jacksonienne non traumatique.*

L'intervention chirurgicale, dans l'épilepsie non traumatique, n'est justifiée que lorsque les accès, par leur nature et leur mode de succession, indiquent une lésion primitive de la région sensitivo-motrice. Krause a pratiqué 4 opérations dans des cas de ce genre.

1er *cas* : Jeune fille de seize ans, dont les crises ont commencé à l'âge de quatre ans, en débutant toujours par la moitié gauche de la face. Trépanation; on trouve sous le centre du facial inférieur un gros kyste. Depuis neuf ans, la malade est restée complètement guérie et n'a plus d'accès épileptiques.

2e *cas* : Jeune fille de quatorze ans, dont les crises débutaient par le facial inférieur gauche, gagnant ensuite le bras et la jambe gauches. On trouve, à l'opération (13 janvier 1902), une cicatrice étoilée dans le territoire du facial; excision de cette cicatrice; depuis un an et demi, l'épilepsie n'a pas reparu.

3e *cas* : Homme de trente ans, ayant, depuis dix ans, des crises qui commencent par l'avant-bras gauche. On trouve (15 octobre 1902) une leptoméningite chronique dans le centre du bras; excision du centre; guérison.

4e *cas* : Homme de vingt-trois ans, ayant, depuis l'âge de treize ans, des

accès débutant par la main droite. En opérant (19 février 1903), on trouve un kyste sous-arachnoïdien. Guérison.

Dans aucun des cas précédents, il n'existait de zone épileptogène, et la pression sur le crâne ou sur un autre point du corps ne réveillait aucun accès; dans aucun cas, on ne pouvait penser à une épilepsie réflexe provoquée par une affection nasale, auriculaire et intestinale.

Après avoir trépané au niveau du centre supposé malade, on doit toujours largement inciser la dure-mère pour inspecter attentivement la surface du cerveau. Il ne faut jamais se guider sur l'aspect des méninges, sur l'absence ou l'existence des pulsations dure-mériennes.

Lorsque après avoir mis l'encéphale à découvert, on ne trouve aucune lésion susceptible d'expliquer l'épilepsie, il faut, par le courant faradique, rechercher et limiter attentivement le segment de la région sensitivo-motrice, duquel partent les accès. Il convient d'inciser ou de ponctionner au niveau de ce point; parfois on découvre ainsi un foyer ou une tumeur sous-corticale. C'est seulement lorsque les investigations sont restées négatives qu'on est autorisé à pratiquer l'excision du centre cortical, comme l'ont proposé Horsley et Bergmann.

Braun (de Göttingen) doute fort des guérisons durables obtenues par le chirurgien. Il a opéré un épileptique, dont les crises sont revenues aussi fortes qu'auparavant.

Kuemmell (de Hambourg) n'a, lui aussi, vu que des améliorations temporaires, qui se maintiennent aussi longtemps qu'on continue le drainage ventriculaire.

Jolly (de Berlin) ne croit pas à la cure définitive de l'épilepsie.

Kuettner (de Tübingue). — *Les ganglions lymphatiques géniens et leur valeur clinique.*

Les ganglions, satellites de l'artère et de la veine faciales, se trouvent les uns sur la face externe de la mandibule, les autres dans la joue elle-même, sur le trajet d'une ligne unissant le lobule de l'oreille et la commissure labiale. Ces derniers sont les plus importants; ils sont placés à la face externe, plus rarement à la face interne du muscle buccinateur.

Les ganglions géniens sont intercalés sur le trajet des lymphatiques qui viennent du nez, des lèvres, des joues, des régions oculaire et temporale, de l'arcade alvéolaire supérieure, de la parotide, du palais et des amygdales. Ils sont assez fréquemment atteints d'inflammation aiguë ou chronique; on les a trouvés pris dans le lymphome malin. Le plus ordinairement, l'adénite génienne est symptomatique d'une carie dentaire. Très souvent, les ganglions de la joue sont envahis par la tuberculose. Dans le cancer du nez ou de la lèvre inférieure, il faut toujours les rechercher attentivement et les extirper.

Warnekros (de Berlin). — *Appareil pour la fracture du maxillaire inférieur.*

L'auteur insiste particulièrement sur les avantages des appareils amo-

vibles, consistant en petites attelles interdentaires en caoutchouc, qui recouvrent les faces latérales des dents, mais laissent à découvert les surfaces coupantes et triturantes des dents. Ces appareils sont faciles à appliquer, à enlever et à nettoyer. Dès qu'ils sont mis en place, le malade ne souffre plus : il peut parler et se nourrir.

HACKENBRUCH (de Wiesbaden). — *Traitement de la paralysie faciale par l'implantation nerveuse.*

L'opération pratiquée par Hackenbruch concerne une fillette de huit ans, dont la paralysie faciale existait depuis l'âge de dix-huit mois. Après avoir mis à nu le nerf spinal et le nerf facial, il fendit le premier de ces nerfs et l'implanta dans le second. Après quatre mois et demi, la paralysie avait diminué et, neuf mois plus tard, l'enfant pouvait volontairement faire jouer la commissure labiale. Bien que le spinal fût réduit au tiers de son volume, les muscles qu'il tient sous sa dépendance fonctionnaient très bien ; le tiers inférieur du trapèze seul ne réagissait pas au courant faradique.

Hackenbruch a songé à appliquer un traitement analogue à la paralysie infantile. Ainsi il a implanté un tiers du tronc du nerf tibial antérieur dans le musculo-cutané. Au bout de quatre mois, l'équinisme a déjà diminué.

KŒRTE (de Berlin) présente une femme, sur laquelle, il y a un an et demi, il a anastomosé l'hypoglosse avec le bout périphérique du facial. Les joues et les commissures labiales ont recouvré en grande partie leur mobilité.

DOLLINGER (de Budapesth) pense que, lorsqu'on emploie le nerf spinal, il faut seulement le sectionner après qu'il a traversé le sterno-mastoïdien.

III. — COU ET THORAX.

DOLLINGER (de Budapesth). — *Ablation sous-cutanée des adénites tuberculeuses du cou, de la nuque et de la région sous-maxillaire. Étude basée sur cent observations.*

Beaucoup de sujets reculent devant cette ablation, en raison des cicatrices disgracieuses. Dollinger a pensé à transporter la cicatrice en un point peu visible et trace une incision, qui se trouve sur la nuque à un centimètre au-dessous de la naissance des cheveux, commence à la hauteur du conduit auditif et se porte en bas et un peu en arrière sur une longueur de six centimètres. Avec cette incision, le chirurgien, assis derrière le sujet, peut enlever tous les ganglions du cou, pourvu qu'il s'éclaire convenablement à l'aide d'un réflecteur électrique et qu'un aide tourne la tête, selon les besoins, pour rendre les groupes ganglionnaires facilement accessibles. Ceux-ci sont énucléés avec le doigt ou la spatule, après qu'on les a attirés dans la plaie. Il va sans dire que cette opération ne s'applique qu'aux ganglions non adhérents.

Elle permet d'enlever : 1° les ganglions rétro- et sous-auriculaires, qui sont voisins de l'incision cutanée ; 2° les ganglions préauriculaires, qu'on attire en pénétrant sous le conduit auditif externe ; 3° les ganglions sous-sterno-

mastoïdiens, qu'on trouve derrière le nerf spinal, qu'il faut ménager; 4° Les ganglions voisins de l'extrémité inférieure de la parotide et de la veine faciale postérieure, qu'on extirpe en passant entre le sterno-mastoïdien et la peau, après avoir récliné la veine jugulaire externe et le grand nerf auriculaire; 5° Les ganglions sous-maxillaires, en procédant d'une façon analogue; 6° Les ganglions prémassétérins; 7° Les ganglions sous-mentaux; 8° Les ganglions de la région latérale du cou, faciles à enlever, en ayant soin de ménager la branche trapézienne du spinal, les plexus cervical et brachial, d'ailleurs séparés des ganglions par un feuillet de l'aponévrose cervicale; 9° Les ganglions carotidiens.

PAYR (de Gratz). — *Des fistules goitreuses.*

Sous ce nom, on doit désigner les formations fistuleuses, très rares, qui se produisent, pour des raisons bien déterminées, sur des corps thyroïdes malades, sans manifestations inflammatoires aiguës. Ces fistules doivent être distinguées des perforations fréquentes après la thyroïdite.

Leurs causes les plus importantes sont : 1° les traumatismes (plaies par instruments piquants, par armes à feu, ponction, incision de kystes, électrolyse); 2° la pénétration et le séjour de corps étrangers; 3° la strumite, surtout sa forme métastatique; 4° les mycoses thyroïdiennes chroniques; 5° le kyste hydatique; 6° les néoplasmes.

Au point de vue anatomo-pathologique, la plupart des fistules sont consécutives à des kystes suppurés; leur paroi est épaisse, contient des sels calcaires et des détritus caséeux. Le liquide sécrété est, suivant les cas, séreux, purulent, hémorragique. — Quand il s'agit de noyaux parenchymateux ou colloïdes suppurés, il se produit une masse cicatricielle dure, entourant une cavité, dans laquelle on trouve du tissu de granulation, des concrétions calcaires, etc. La longueur et l'aspect de la fistule sont très variables.

Les causes qui, après perforation, s'opposent à l'occlusion de la fistule, sont: des nécroses des tissus consécutives à des processus infectieux, des concrétions calcaires intracavitaires, la rigidité des parois.

Au point de vue clinique, les fistules sont médianes ou latérales. Leur trajet sinueux rend souvent leur exploration difficile. On reconnaîtra leurs rapports avec le corps thyroïde par leurs déplacements pendant les mouvements de déglutition. La radiographie peut aussi être de quelque utilité.

On doit traiter ces fistules par l'extirpation du trajet et du segment thyroïdien auquel il adhère. Cette intervention est souvent difficile en raison des adhérences avec peau, muscles, vaisseaux, nerfs, trachée et œsophage. Elle s'impose dans les fistules tuberculeuses, quand l'état général n'est pas trop altéré, et dans les fistules dépendant d'un kyste hydatique, par suite de la perforation fréquente des voies aériennes.

ETTLINGER (de Francfort-sur-le-Mein). — *Un cas de dilatation idiopathique de l'œsophage.*

Ettlinger présente une pièce recueillie sur une femme de trente-six ans,

chez laquelle, en juillet 1896, on pratiqua une gastrostomie pour rétrécissement infranchissable de l'œsophage. La malade se remit très bien et mourut, en avril 1903, d'une affection intercurrente.

A l'autopsie, on trouva une dilatation idiopathique de l'œsophage, qui, commençant à la jonction des tiers supérieur et moyen de ce conduit, s'étendait jusqu'au cardia. Les seules lésions consistaient en une inflammation de la muqueuse et une hypertrophie de la tunique musculaire, la première limitée à la région cardiaque, la seconde occupant toute la hauteur de l'ectasie.

EHRHARDT (de Königsberg). — *De l'intubation dans les sténoses cicatricielles.*

L'intubation est un procédé excellent pour traiter les décanulements difficiles et les rétrécissements cicatriciels du larynx. Il réussit souvent seul; parfois il faut y joindre l'ablation de granulations ou l'excision de diaphragmes cicatriciels. Sur un enfant de trois ans, opéré par von Eiselsberg, on ne put couvrir une perte de substance résultant de l'ablation de plusieurs anneaux de la trachée, ainsi que d'une partie des cartilages thyroïde et cricoïde. On introduisit le plus petit tube de O'Dwyer, et, pardessus lui, on rapprocha les parties molles. La guérison fut très rapide: l'enfant a été traité par la dilatation systématique et la respiration s'effectue librement. L'intubation rend également d'excellents services dans la cure des sténoses syphilitiques du larynx. Parfois aussi elle trouve son indication dans des cas de carcinome inopérable de la thyroïde et du larynx ou de phtisie laryngée, quand, pour une raison quelconque, la trachéotomie est impraticable.

FRANKE. — *Double perforation translatérale du thorax : guérison.*

Il s'agit d'une femme de quarante-huit ans qui, tombant d'une échelle, eut le thorax traversé par un manche à balai, de droite à gauche, d'une aisselle à l'autre, à la hauteur du 3e espace intercostal. Après l'ablation immédiate du corps vulnérant, se produisit rapidement un emphysème sous-cutané étendu au tronc, à la tête, de la dyspnée, de l'accélération du pouls. Cinq heures plus tard, on pratiqua le débridement et le tamponnement des deux plaies, sans drainage ni suture du poumon à la paroi.

RINGEL (de Hambourg). — *Résection du thorax dans l'empyème tuberculeux, total et chronique.*

Trois fois, Ringel a exécuté cette résection. Le premier cas concerne un homme de soixante-huit ans, qui, à la suite d'une carie costale, eut un empyème total tuberculeux gauche. Résection des 6e à 11e côtes et de l'omoplate jusqu'à l'épine avec les parties molles intercostales; décortication du poumon; guérison. Dans le 2e cas, il s'agissait d'un empyème métapneumonique de la plèvre gauche chez un homme de vingt-deux ans. Résection de l'omoplate et des 3e à 10e côtes; guérison. Enfin le 3e cas est relatif à une jeune fille de vingt-huit ans, chez laquelle on pratiqua la résection du scapulum, des 2e à 11e côtes et la décortication pulmonaire;

guérison. Au point de vue de la technique, Ringel emploie le tracé en U de Schede, parce qu'il permet l'inspection la plus complète de la cavité purulente et une ablation totale des parties molles intercostales. La résection de la portion sous-épineuse de l'omoplate est nécessaire, toutes les fois que l'empyème remonte jusqu'au dôme pleural. La décortication du poumon est dangereuse parfois; on peut s'en passer dans la plupart des cas, mais elle est indispensable dans les empyèmes tuberculeux, car seule elle permet d'enlever tous les tissus morbides. La résection du thorax n'est contre-indiquée que si le poumon du côté opposé est malade.

JORDAN (de Heidelberg), d'après les 11 cas qu'il a traités, préconise le lambeau de Schede et combine l'opération de Schede à la décortication de Delorme. Il faut éviter autant que possible la résection de l'omoplate, en raison des troubles fonctionnels persistants du membre supérieur. Dans les fistules pleurales tuberculeuses, la résection thoracique est rarement indiquée.

REHN (de Francfort), considère l'opération de Delorme comme périlleuse et difficile. A sa suite, il a vu des fistules bronchiques et des embolies cérébrales.

PERTHES (de Leipzig), croit qu'il faut toujours, avant de rien entreprendre, reconnaître le degré de dilatabilité des poumons, en déterminant les dimensions de la cavité purulente. On la remplit de liquide. Si tout le liquide introduit peut être retiré ensuite par aspiration, la résection thoracique est contre-indiquée; c'est à l'aspiration qu'il faut avoir recours.

SCHWERIN (de Berlin). — *Traitement opératoire d'une plaie de l'oreillette droite par instrument piquant.*

Schwerin présente un homme qu'il a guéri d'une plaie de l'oreillette droite. Le malade avait reçu un coup de poinçon dans la poitrine à hauteur du 4° espace intercostal. Résection des 4° et 5° cartilages costaux. Le poumon gauche transpercé adhérait solidement au sternum et ne put en être détaché que par la main introduite de bas en haut. Incision du péricarde. Suture de la plaie auriculaire par trois points à la soie. Tamponnement de la plèvre et du péricarde.

NOLL (de Hanau). — *Plaie du cœur par arme à feu.*

Noll présente une malade, chez laquelle il a réussi à suturer une plaie pénétrante du ventricule gauche. L'opération fut faite deux heures après l'accident. La pose des points de suture sur le cœur se fit sans aucune difficulté, après qu'on eut saisi le viscère avec une pince de Péan, immédiatement au-dessous des artères coronaires.

Noll estime qu'il n'y a pas lieu de se perdre dans de longues discussions sur la manière dont doit être taillé le volet sterno-costal. Il considère qu'il ne faut jamais toucher au sternum; en effet, après résection de deux à trois côtes, on réussit toujours, en attirant le péricarde préalablement ouvert, à examiner d'une façon suffisante la face antérieure du cœur.

WOLF (de Cologne) a suturé une plaie du ventricule droit par arme à

feu, après résection des 4e et 5e cartilages costaux. Son opéré est mort au bout de quinze jours d'empyème. Celui-ci constitue toujours la complication la plus redoutable de ces interventions.

BARTH (de Dantzig) a eu l'occasion de pratiquer, trois fois dans la même année, la suture de plaies cardiaques par instruments piquants. Il pense qu'il ne faut pas exécuter toujours la même opération préliminaire, ni s'attacher à ménager la plèvre, puisqu'elle est presque toujours blessée. Le mieux est de se laisser guider par la plaie extérieure. Il faut aussi, si la plaie est aseptique, fermer toujours le péricarde; c'est la meilleure façon d'éviter des adhérences étendues des péricardes viscéral et pariétal. Enfin on doit toujours suturer une plaie par instrument piquant, même lorsque la vie n'est pas en danger. On sait en effet que la guérison n'est parfois qu'apparente et que la mort survient assez souvent après des semaines et des mois.

BRAUER (de Heidelberg). — *La cardiolyse et ses indications.*

La cardiolyse est une méthode opératoire, destinée à combattre la médiastino-péricardite chronique adhésive. Les malades atteints de cette affection meurent plus ou moins rapidement, parce que le cœur ne peut plus, à la longue, exécuter le surcroît de travail qui lui est imposé, ni aider à la rétraction systolique de la paroi thoracique. Aussi convient-il de soulager l'activité cardiaque en faisant sauter la cage osseuse sterno-costale. On doit chercher à obtenir ce résultat, non en libérant et en détruisant largement les adhérences, ce qui est dangereux, mais en donnant au cœur une couverture uniquement composée de parties molles. Sur trois malades opérés d'après ces principes par Simon et Petersen, l'œdème, la dyspnée, la cyanose ont disparu.

SIMON (de Heidelberg) insiste sur les dangers de l'anesthésie chez les sujets atteints de médiastino-péricardite. En effet, le chloroforme est en général contre-indiqué par la faiblesse du cœur; d'autre part l'éther provoque facilement une congestion du poumon. Quant à l'acte opératoire lui-même, il consiste, suivant les cas, en une résection des côtes seules ou aussi d'une partie de sternum. Dans ce dernier cas, il faut s'attacher à détruire le périoste de la face postérieure du sternum. L'intervention amène un soulagement immédiat et frappant.

PETERSEN (de Kiel) conseille d'enlever d'abord trois côtes et puis seulement de décider si l'ablation d'une partie du sternum est nécessaire. Ce qui l'a surtout surpris, c'est la rapide diminution de l'ascite.

VON EISELSBERG. — *Traitement des tumeurs dermoïdes du médiastin antérieur.*

L'auteur rapporte deux cas de tumeurs de ce genre qu'il a opérés. Dans le premier, il lui fut impossible d'extirper le sac; le malade mourut d'infection et d'hémorragie. Dans le second, la tumeur, grosse comme la tête, put être entièrement enlevée après résection de deux côtes. La grande cavité, au fond de laquelle se trouvaient le péricarde et le poumon fortement com-

primé, fut drainée et tamponnée. Aussitôt après l'intervention, l'état du malade devint très alarmant en raison de l'accroissement de la dyspnée. La morphine ne rendit aucun service; seule l'attraction du poumon prolabé et sa fixation dans la plaie procurèrent un incontestable soulagement.

Les cas d'Eiselsberg démontrent qu'il faut toujours tenter l'extirpation totale et ne pas se laisser effrayer par quelques adhérences. Ils prouvent aussi l'importance de la pneumopexie.

IV. — ABDOMEN.

MUSKAT (de Berlin). — *Un cas de mobilité anormale de la musculature abdominale.*

Muskat parle d'un homme bien portant, qui peut mouvoir les muscles du ventre d'une façon anormale, non seulement dans leur totalité, mais aussi en partie. Par une pression énergique, les viscères abdominaux sont refoulés vers le diaphragme, la cavité thoracique s'élargit de 14 centimètres. Il n'existe pas de hernie diaphragmatique. A la radiographie, de même qu'à la percussion, on est frappé par l'augmentation de la matité cardiaque. Les espaces intercostaux sont élargis; la voix et la respiration restent normales. Cette attitude peut être maintenue pendant plusieurs heures.

L'individu en question contracte isolément les muscles obliques et les différents segments du grand droit. Ces mouvements démontrent que, par l'exercice et l'habitude, on réussit à faire exécuter à certains muscles des contractions partielles, ce qui a une certaine importance pour l'adaptation fonctionnelle des tendons transplantés.

KUETTNER (de Tübingen). — *Lymphatiques perforants du diaphragme.*

Les deux faces du diaphragme sont très riches en voies lymphatiques. Sur la face inférieure notamment, on les voit disposées en plusieurs réseaux superposés. Chaque moitié du diaphragme a un territoire lymphatique fermé, qui ne communique avec celui de l'autre moitié que par quelques ganglions voisins de la ligne médiane. Par contre, les vaisseaux blancs du diaphragme communiquent largement avec ceux du péritoine pariétal et de la plèvre.

Les ganglions efférents ont une situation un peu spéciale, en ce sens que ceux de sa face pectorale occupent exclusivement la moitié antérieure du muscle, ceux de sa face abdominale uniquement sa moitié postérieure. Comme les ganglions antérieurs et postérieurs reçoivent la lymphe de toutes les parties du muscle, il en résulte qu'une grande partie des lymphatiques doit, pour atteindre les ganglions, perforer le diaphragme. Il y a même des vaisseaux qui le traversent deux fois, une première fois pour aller de l'abdomen vers le thorax, une seconde fois pour retourner dans l'abdomen.

Ces constatations expliquent divers phénomènes pathologiques, ainsi la coexistence fréquente de la pleurite avec l'abcès sous-phrénique; mais cette pleurite a généralement un caractère moins grave, les lymphatiques per-

forants filtrant en quelque sorte le pus. De même on comprend pourquoi des abcès sous-phréniques intrapéritonéaux s'ouvrent plus rarement dans la cavité pectorale que les extra-péritonéaux, mais se compliquent plus souvent d'exsudats pleuraux : c'est qu'en effet les réseaux lymphatiques, qui transmettent si fréquemment l'infection, ne se trouvent que sur la portion intrapéritonéale du diaphragme.

Küttner s'occupe ensuite auprès des relations des lymphatiques de ce muscle avec ceux des organes voisins. Les relations sont surtout intimes avec le foie. De forts troncs, déjà connus de Mascagni, cheminent dans le ligament falciforme, perforent le diaphragme et aboutissent aux ganglions sus-claviculaires, surtout à gauche. Il en est d'autres qui, traversant également le muscle, aboutissent aux ganglions voisins de la veine cave, etc.

Brünn (de Tübingen). — *De la péritonite à pneumocoques.*

Brünn trace un tableau clinique de cette forme de péritonite, dont les caractères sont si nets que le diagnostic peut être fait avant tout examen bactériologique. Ainsi, on constate généralement un épanchement qui tend à s'enkyster dans le méso et l'hypogastre et paraît le reliquat d'une péritonite aiguë généralisée. L'affection frappe principalement les enfants, et surtout les filles. On peut distinguer deux stades, l'un aigu avec fièvre, douleurs, vomissements et diarrhée, l'autre chronique, pendant lequel l'état général paraît souvent très satisfaisant. L'exsudat, d'un jaune vert, sans odeur, tend souvent à s'ouvrir à l'ombilic. Le pronostic est très favorable après laparotomie.

Rehn (de Francfort) cite, au nombre des causes de la péritonite aiguë, les faux diverticules de l'anse sigmoïde. Il a opéré un homme qui fut pris brusquement de vives douleurs abdominales, etc., et chez lequel il trouva un appendice épiploïque suppuré. Il fit un anus contre nature et plus tard la suture intestinale. Guérison.

Federmann (de Berlin), a trouvé, à l'autopsie d'un homme mort de péritonite purulente, 14 diverticules du gros intestin; l'un d'eux, perforé, siégeant sur l'anse sigmoïde, était cause de la péritonite.

Beck (de Carlsruhe) a vu 4 péritonites à pneumocoques, dont deux consécutives à une appendicite, deux autres à une cholécystite gangreneuse. D'après son expérience, le pus vert jaune n'est pas caractéristique de cette forme de péritonite.

Federmann (de Berlin). — *Importance de l'examen des leucocytes dans la périthyphlite.*

De ses recherches basées sur un total de 150 cas, l'auteur conclut que cet examen n'est important et démonstratif qu'en le comparant minutieusement avec toutes les données de la clinique, spécialement avec la température et la marche de la maladie; pratiqué seul, il n'a aucune valeur ou conduit à des conclusions erronées. La leucocytose est un symptôme, dont l'importance grandit, à mesure qu'on s'éloigne des premières manifestations graves. Il ne s'agit pas de compter une fois les globules blancs mais de

dresser une véritable courbe leucocytaire, pour être en mesure d'apprécier la forme, la marche, le pronostic de la périty phlite.

PAYR (de Gratz). — *De l'opération hâtive dans l'épityphlite.*

Il est actuellement impossible de juger la valeur de l'intervention précoce dans l'épityphlite. Il est des cas où elle paraît s'imposer; ce sont ceux dans lesquels l'appendice malade est placé en dedans du cæcum et trouve des conditions défavorables pour la formation d'adhérences. Payr estime qu'il importe de faire ce diagnostic topographique. Lorsqu'il est impossible, le mieux est d'opérer immédiatement, pour éviter les complications ultérieures. On enlèvera l'appendice, avant qu'il se soit perforé ou ait produit de grands abcès. Une telle intervention n'est point hâtive, mais opportune.

KÖRTE (de Berlin) n'est pas, en principe, opposé aux opérations précoces, qu il croit indiquées dans les quarante-huit premières heures dans les cas graves d'emblée. En ce qui concerne la numération des globules blancs pour fixer le moment de l'intervention, il considère que cette méthode n'est pas fidèle, qu'elle n'a aucune valeur dans les cas aigus et qu'elle est inapplicable pour le médecin praticien.

MAASS (de Berlin). — *Cure radicale des hernies chez les enfants.*

Maass a opéré 88 hernies sur des enfants; il croit que, sauf complications, il faut toujours attendre la fin de la première année; il se contente de la suture et de la torsion du sac, sans opération plastique, contrairement à Kredel, et n'a jamais eu de récidive.

NARATH (d'Utrecht). — *De la hernie duodéno-jéjunale.*

Il s'agit d'une femme de trente-quatre ans, qui, depuis dix ans, souffrait de douleurs abdominales et de vomissements. Jamais d'hématémèse, mais souvent du mélæna. Il y a trois ans, elle eut en plus de la constipation, et le ventre s'épaissit. L'examen physique fit reconnaître, sur la ligne parasternale droite, une tumeur dure, mobile, du volume d'un œuf, paraissant se continuer sous le foie. On pensa à un néoplasme du pylore ou de la vésicule biliaire.

A l'ouverture de l'abdomen, on trouva les anses grêles qui remontaient vers la petite courbure, devant le côlon transverse, devant le grand épiploon et l'estomac. Sur la petite courbure, était un noyau cicatriciel, voisin du pylore, et auquel adhéraient les anses. Celles-ci purent toutes être séparées, à l'exception d'une, qui, par-dessus la petite courbure, plongeait dans la profondeur. En essayant de l'attirer, on vit apparaître, au-dessus de l'estomac le cæcum et l'appendice vermiforme. On reconnut qu'il s'agissait d'une hernie jéjuno-duodénale, qui était remontée au-dessous du côlon transverse. Le cæcum se trouvait au point où d'habitude le jéjunum apparait sous le mésocôlon transverse.

WULLSTEIN. — *Pathologie et traitement de l'estomac en sablier.*

La forme *congénitale* de l'estomac en sablier peut s'expliquer de deux manières. On peut admettre que l'estomac, dans sa portion pylorique, con-

serve le caractère de l'intestin et que la région cardiaque seule se distend. Il s'agirait d'un arrêt de développement. Mais, dans d'autres cas, dans lesquels il existe un isthme bien net, ou dans lesquels l'estomac est segmenté par plusieurs rétrécissements, cette théorie n'est plus acceptable; on peut supposer alors une pression anormale exercée par les organes voisins (pancréas, tronc cœliaque, etc.) pendant les premières semaines de la vie fœtale.

Dans les formes *acquises*, l'étiologie est complexe et il faut incriminer, suivant les cas, le traumatisme, des lésions inflammatoires, les adhérences périgastriques, les néoplasmes, les cicatrices suite d'ulcères. Wullstein décrit plusieurs pièces intéressantes. L'une démontre que l'ulcère, qui produit la forme acquise, siège souvent sur l'isthme d'un estomac en sablier congénital. Une seconde indique qu'au niveau de l'isthme peut se produire une torsion axiale, d'où accidents d'iléus. Une troisième montre qu'un rétrécissement sur la grande courbure se produit parfois à la suite de la gastro-entérostomie, lorsque l'anse jéjunale est trop courte. Une quatrième pièce concerne un estomac, sur lequel la forme en sablier dépend à coup sûr d'une constriction par le corset.

Passant à l'étude thérapeutique, Wullstein fait le procès de la gastrolyse, de la dilatation digitale, de la gastroplastie, de la gastro-gastrostomie, de la gastro-entérostomie, de la résection et décrit une méthode opératoire qu'il a essayée sur le chien. Cette méthode consiste à détruire l'éperon par la gangrène, qu'on obtient soit par la ligature des vaisseaux afférents, soit par une compression, soit par une suture très serrée. On rend ainsi à l'estomac sa forme, son calibre, sans qu'il soit nécessaire de l'ouvrir.

NARATH (d'Utrecht). — *Le gastrophore.*

Narath montre un instrument, qui remplace très bien pendant les opérations sur l'estomac et l'intestin, l'aide qui doit fixer l'estomac. Il peut être utilisé pour les gastro-entérostomies et la résection du pylore; il rend l'opération plus facile et plus courte et empêche l'écoulement du liquide stomacal, même quand le malade tousse, vomit ou fait des efforts.

BRODNITZ (de Francfort-sur-le-Mein). — *L'ulcère peptique après la gastro-entérostomie.*

De son travail, l'auteur tire les conclusions suivantes :

1° L'ulcère peptique n'a été observé jusqu'à présent qu'à la suite de gastro-entérostomie, faite pour affections bénignes;

2° Il se produit, quel que soit le degré d'acidité du contenu stomacal;

3° Il se forme aussi bien après la gastro-entérostomie antérieure qu'après la postérieure. L'antérieure met toutefois mieux à l'abri de la péritonite par perforation;

4° L'ulcère peptique évolue parfois d'une façon latente; dans d'autres cas, il produit des douleurs, surtout pendant la nuit;

5° Dans la moitié des cas guéris, l'ulcère a récidivé.

HAASLER (de Halle). — *De la sténose intestinale.*

Parmi les sténoses du gros et du petit intestin, on n'a guère l'occasion d'opérer que celles d'origine cancéreuse ou tuberculeuse (abstraction faite des compressions). Beaucoup d'autres rétrécissements entérogènes guérissent spontanément. La chose est vraie surtout après les traumatismes ou les interventions chirurgicales, après les kélotomies, après les invaginations intestinales. Il s'opère au niveau du point sténosé des phénomènes de régression, tandis que, sur le bout afférent surtout, on assiste à une néoformation des couches musculaires, surtout de celles qui ont une direction longitudinale.

WILMS (de Leipzig). — *Mode de formation des nœuds intestinaux, démonstration sur un schéma.*

Les nœuds qui se produisent entre l'anse sigmoïde et l'intestin grêle ne peuvent être compris qu'en tenant compte du péristaltisme et du mécanisme de l'étranglement. Derrière le pédicule de l'anse sigmoïde se produit une sorte d'orifice herniaire, par lequel pénètre une anse grêle. Les mouvements péristaltiques agissant sur le bout inférieur attirent par l'orifice ce bout jusqu'au cæcum, et ainsi le nœud est fait. Toutes les formes connues de nœuds intestinaux peuvent être expliquées par ce double mécanisme.

CLAIRMONT (de Vienne). — *Poisons intestinaux dans l'iléus.*

Les expériences de Clairmont et Ranzi démontrent que le contenu de l'intestin, au-dessus de l'étranglement, en injection intraveineuse, tue les animaux. Les poisons sont élaborés par des micro-organismes; leur action peut, dans la moitié des cas, être annihilée par le procédé de Wassermann. Mais l'immunisation active ou passive ne donne aucun résultat favorable.

STEINER (de Berlin). — *Traitement chirurgical de la dyssenterie chronique.*

Steiner a traité avec succès un cas de dysenterie chronique, qui avait résisté à toutes les médications, d'une part, par l'exclusion du gros intestin, avec établissement d'un anus contre nature sur le cæcum, et, d'autre part par des grands lavages par le rectum, lavages d'eau d'abord, additionnée ensuite de protargol et de teinture d'iode. Au bout de sept mois et demi, l'état s'était notablement amendé et, après avoir examiné à plusieurs reprises le mucus, le sang, etc., Steiner referma l'anus artificiel. Actuellement la malade peut être considérée comme guérie.

PETERSEN (de Heidelberg). — *Recherches anatomiques et cliniques sur les carcinomes de l'estomac et de l'intestin.*

Ces carcinomes croissent, dans la majorité des cas, d'après le mode uni-central, ainsi que le démontrent la continuité de tous les foyers néoplasiques, le mode d'envahissement du cancer et l'existence fréquente d'un accroissement purement intraglandulaire. Ces constatations indiquent que les zones marginales des cancers gastro-intestinaux ne se prêtent pas à l'étude histogénique, que ces néoplasmes ne reconnaissaient pas une origine

parasitaire, enfin qu'après leur ablation, on n'a guère à compter qu'avec une récidive locale. Mais toute cellule cancéreuse laissée en place n'est pas le point de départ d'une récidive, car la régression est possible; et, d'autre part, il faut savoir qu'on trouve au voisinage de ces carcinomes des cellules, dont il est difficile d'affirmer le caractère cancéreux. Aussi la question des récidives ne doit-elle pas, pour tous les organes, être envisagée de la même façon. Elle diffère, par exemple, suivant que l'on considère l'estomac les lèvres, le rectum, la mamelle, et on peut distinguer des récidives dans l'organe même, dans les ganglions, dans le tissu cellulaire, enfin des récidives métastatiques.

Petersen rapporte aussi la statistique des interventions pratiquées à la clinique de Heidelberg pour cancers du rectum et de l'estomac. En ce qui concerne ces derniers, nous noterons seulement que Petersen préfère la résection à la gastro-entérostomie et considère la pylorectomie d'après Billroth (2e mode) comme l'opération de choix.

SCHLOFFER (de Prague). — *Résection abdominale du rectum.*

Schloffer préconise l'extirpation des cancers haut situés du rectum uniquement par la voie abdominale. Cette opération n'est pas bien difficile et on réussit très vite à mobiliser la tumeur, pourvu qu'opérant en position très déclive, on coupe d'abord circulairement le péritoine pariétal à deux travers de doigt du néoplasme, ainsi que le mésocôlon pelvien. On peut alors facilement énucléer la portion extra-péritonéale du rectum et attirer la tumeur jusqu'au niveau de la paroi abdominale. Après ablation du cancer, on peut toujours faire la suture des deux bouts par l'abdomen.

Cette méthode d'exérèse permet une inspection plus minutieuse de tout le champ opératoire, une ablation plus complète des ganglions; elle ne dispense pas de l'établissement préalable d'un anus contre nature sur le côlon transverse.

JORDAN (de Heidelberg). — *Chirurgie de la rate.*

Jordan présente : 1° un kyste sanguin de 4 kilogrammes, enlevé par splénectomie, il y a quatre ans, chez une femme de quarante-six ans. Guérison; 2° un kyste hydatique primitif, provenant d'une jeune fille de quinze ans. Guérison; 3° un lympho-sarcome primitif enlevé sur un jeune homme de seize ans. Mort par métastases au bout de quinze mois; 4° plusieurs rates hyperplasiées, dont l'une provenant d'une femme de trente-sept ans, qui présentait en même temps une hydropisie calculeuse de la vésicule biliaire et une congestion du foie. Splénectomie et cholécystostomie dans la même séance. Guérison; 5° une rate offrant deux déchirures traumatiques.

KÖRTE (de Berlin). — *Traitement d'une sténose de l'orifice duodénal du cholédoque. Remarques sur le suc pancréatique normal et sur le carcinome de la papille duodénale.*

Sur une femme de cinquante-deux ans, on avait diagnostiqué une oblitération du cholédoque avec décomposition de la bile. En opérant, on

trouva la vésicule et les conduits biliaires fortement distendus par de la bile et du muco-pus; il n'y avait pas de calcul. Après incision du duodénum, on trouva une sténose cicatricielle du cholédoque, qui fut fendue. On introduisit dans le canal de Wirsung une fine sonde de Nélaton, qui fut conduite par l'orifice néoformé du duodénum et du cholédoque et poussée plus en dehors par une incision faite au cholédoque. Suture du duodénum; résection et drainage de la vésicule biliaire. Guérison.

Le tube pancréatique resta huit jours en place; il s'en écoula jusqu'à un litre d'un liquide incolore, alcalin; à jeun, la quantité était minime; elle s'élevait jusqu'à la cinquième heure de digestion pour diminuer ensuite. Le ferment des albuminoïdes se formait seulement en mélangeant le suc pancréatique au suc intestinal.

Körte a opéré d'un rétrécissement cicatriciel du cholédoque un second malade, qui est mort au bout de quinze jours d'hémorragie, suite d'un ulcère stomacal. Il cite un autre cas, dans lequel il a pratiqué l'excision d'un cancer de l'ampoule de Vater, après incision du duodénum. Mort au neuvième jour.

Florian Hahn (de Nüremberg). — *Ruptures sous-cutanées des voies biliaires.*

Hahn a vu une déchirure sous-cutanée du cholédoque chez un garçon de quatre ans, sur l'abdomen duquel était passée une roue de voiture. Au bout de six semaines, l'enfant était profondément émacié, le ventre météorisé; il existait des exsudats encapsulés. Pouls à 150; pas de fièvre; pas d'ictère.

En opérant, on trouva le péritoine rempli de bile. Celle-ci s'écoulait par une ouverture en fer à cheval, située à droite du rachis, à la face inférieure de la portion horizontale du duodénum, par conséquent derrière le pancréas. Tamponnement solide de l'orifice. Guérison.

Bunge (de Königsberg). — *Pathogénie et traitement de l'hémorragie aiguë du pancréas.*

En présence des mauvais résultats que donne la laparotomie dans les hémorragies pancréatiques aiguës, beaucoup de chirurgiens recommandent de s'abstenir et d'attendre, pour intervenir, le stade chronique. Cette règle n'est cependant pas absolue et l'opération précoce peut réussir.

Ainsi Bunge a vu une femme, chez laquelle les accidents faisaient croire à une occlusion intestinale, siégeant près du duodénum. Laparotomie : épiploon et mésentère parsemés de nécroses graisseuses; épanchement sanguin libre dans le péritoine. Dans le fond de la bourse épiploïque, on voit le pancréas hypertrophié, rempli d'infarctus hémorragiques. Tamponnement de la bourse par devant et au-dessous du mésocôlon. Suppuration prolongée. Guérison.

S'appuyant sur cette observation, Bunge conseille, lorsqu'on soupçonne une hémorragie aiguë du pancréas, de ne pas attendre, mais d'intervenir immédiatement. L'opération, il est vrai, se réduit parfois au drainage du péritoine; mais il convient toujours, si possible, en raison de la nécrose et

de la suppuration consécutives, qui sont inévitables, d'essayer le tamponnement du pancréas au travers du ligament gastro-côlique, derrière l'estomac et le mésocôlon, de façon à éviter l'infection du péritoine.

L'étiologie des pancréatites hémorragiques aiguës est encore bien obscure. Bunge, ayant remarqué qu'il existe souvent, dans ces cas, des foyers semblables à des infarctus, a songé à injecter de l'air, de la paraffine, de l'huile, dans les artères du pancréas. Toujours ces expériences ont donné lieu à une hémorragie pancréatique et à des nécroses graisseuses. Aussi les processus emboliques jouent-ils sans doute un certain rôle dans la pathogénie de l'affection.

V. — ORGANES GÉNITO-URINAIRES.

CASPER (de Berlin) présente un *cystoscope* pour photographies et démonstrations.

HEUSNER (de Barmen). — *Désinfection des sondes élastiques.*

Heusner recommande, pour cette désinfection, l'immersion pendant vingt-quatre heures, dans de la paraffine liquide, chauffée au bain-marie à 100°. Les cathéters conservent leur brillant et leur souplesse et sont parfaitement stériles.

KUTNER (de Berlin). — *Contributions urologiques.*

L'auteur relate 14 cas d'hypertrophie prostatique traités par la méthode de Bottini. Dix malades peuvent, cliniquement parlant, être considérés comme guéris; deux ont été améliorés; chez l'un, le résultat a été nul; le dernier est mort. Les dangers opératoires sont minimes. Aussi Kutner est-il convaincu que l'opération de Bottini est un excellent, peut-être le meilleur mode de traitement de l'hypertrophie prostatique.

Il montre ensuite un calcul vésical énorme, pesant 600 grammes. Le malade a été opéré, mais est mort d'urémie. Enfin Kutner présente un stérilisateur pour cathéters élastiques.

ROTHSCHILD (de Berlin). — *Sur l'hypertrophie prostatique à sa période initiale.*

L'auteur a étudié cette affection à ses débuts au point de vue microscopique; elle se caractérise par une prostatite chronique du catarrhe glandulaire avec prolifération et desquamation épithéliales, par une sécrétion muco-purulente et par des amas de cellules rondes interstitielles. Ces recherches concordent avec celles de Finger et de Ciechanowski. Comme ce dernier, Rothschild admet que l'augmentation de volume de la prostate est déterminée essentiellement par une distension passive des canaux excréteurs, et non par une hyperplasie des fibres musculaires ou des éléments glandulaires.

Au point de vue pathogénique, l'auteur incrimine surtout la gonorrhée.

REERINK (de Fribourg). — *Occlusion vésicale dans l'hypertrophie prostatique.*

L'auteur a examiné un certain nombre de cadavres, dont la prostate était grosse, et dont il remplissait la vessie par le bassinet avec une masse de gélatine. 2 fois sur 16, il a trouvé un rétrécissement du méat urinaire interne et de la portion prostatique de l'urètre; 3 fois une hypertrophie du lobe moyen, avec élargissement notable de la portion prostatique; dans tous les autres cas, il existait une dilatation de l'orifice vésical interne et un allongement notable de l'urètre prostatique. Aussi Reerink croit-il, contrairement à Socin, que les difficultés de la miction dépendent d'une modification dans la situation de l'urètre membraneux et du diaphragme uro-génital. C'est sans doute en rectifiant cette situation que la cystopexie peut donner de bons résultats dans l'hypertrophie prostatique.

VOELCKER. — *Traitement de l'hypertrophie prostatique par la prostatectomie périnéale.*

Czerny a pratiqué, depuis 1901, onze prostatectomies périnéales. C'est une excellente opération, à laquelle il ne faut cependant recourir que si le cathétérisme est contre-indiqué ou impossible, s'il existe une cystite grave, des hémorragies, des frissons, de l'incontinence d'urine, des complications testiculaires, etc. L'incision galvano-caustique de Bottini doit être réservée aux petites formes de l'hypertrophie, avec obstacle au cathétérisme. La prostatectomie convient aux tumeurs molles, grosses, saignant facilement; elle est surtout indiquée lors de la coexistence d'un calcul vésical.

Au point de vue de la technique, deux points sont particulièrement importants : d'une part, il faut se maintenir exactement en dedans de la capsule prostatique, laquelle est formée et par des couches de l'aponévrose pelvienne et par les strates les plus externes, fibro-musculaires, de la prostate elle-même; d'autre part, il faut éviter de couper transversalement l'urètre; on doit conserver sa paroi antérieure. Le traitement consécutif consiste, pendant les huit premiers jours, en un drainage de la vessie par le périnée, puis dans l'introduction par l'urètre d'une sonde à demeure.

Des onze opérés, deux sont morts (syncope, septicémie). Des neuf autres, l'un est encore en traitement; quatre sont totalement guéris, un porte une fistule périnéale, deux autres ont une fistule recto-urétrale; enfin, chez le dernier, il a fallu secondairement extirper toute la prostate avec la capsule.

La néphrite interstitielle, la pyélite, la myocardite et l'artério-sclérose contre-indiquent la prostatectomie.

ENDERLEN (de Marbourg). — *Ectopie vésicale.*

D'après ses recherches embryologiques, Enderlen considère que la membrane cloacale joue un rôle prépondérant dans la production de l'atrophie. Si cette membrane ne régresse pas dans sa partie antéro-supérieure et si la tubercule génital subit un arrêt de développement, on comprend sans peine comment peut se produire la fissure vésico-abdominale.

FRANK (de Vienne). — *Une nouvelle taille vésicale; la cystotomie périnéale.*

Frank préconise une opération, à son avis plus simple et moins grave que la taille hypogastrique, et qui est la suivante :

Section transversale du périnée: séparation du rectum et de la prostate, de façon à mettre à nu les vésicules séminales et le cul-de-sac de Douglas. On peut encore, avec le doigt, décoller un peu celui-ci de la vessie. Plaçant alors des écarteurs d'une façon convenable, on a sous les yeux le triangle de Sanson, dans l'aire duquel on incise sur la ligne médiane la vessie, qu'on peut sans aucune peine explorer de l'œil et du doigt. Frank a, par cette incision, enlevé facilement des calculs et des tumeurs de la vessie.

WERCKMEISTER (de Zittau). — *Une canule vésicale.*

Ayant pratiqué une fistule vésicale oblique chez un prostatique, Werckmeister a vu un malade arracher la sonde de Nélaton. Aussi a-t-il fait construire une canule spéciale qu'on puisse laisser à demeure. Cette canule ressemble un peu à la canule de trachéotomie; elle pourrait trouver son emploi dans la gastrostomie et, en général, dans toutes les fistules établies d'après les principes de Witzel et Kader.

KÜMMELL (de Hambourg). — *Les nouvelles méthodes d'exploration et les résultats opératoires dans les affections du rein.*

Kümmell insiste particulièrement sur la valeur de la radiographie, de la cystoscopie, du cathétérisme des uretères et sur l'examen fonctionnel.

A l'aide des rayons Röntgen, on peut actuellement dépister *tous* les calculs du rein, quelle que soit leur composition chimique; les rayons X sont absolument probants à cet égard, contrairement à ce qu'on admettait récemment encore; et on peut même apercevoir les concrétions de petit volume. Le cathétérisme des uretères, bien fait, est inoffensif et donne des renseignements bien plus précis que ceux obtenus par la séparation des urines à l'aide des diviseurs de Neumann, Down, Luys et Cathelin. Ces derniers appareils ne doivent être employés que si, pour une raison quelconque, le sondage des uretères est impossible. Kümmell donne actuellement la préférence au cystoscope de Reiniger, Gebbert et Schall.

Il insiste longuement sur la cryoscopie du sang, qui a été appliquée dans plus de 500 cas. Ces cas se divisent en trois groupes. Le premier comprend les malades, dont le fonctionnement rénal était normal; presque toujours on trouva une concentration sanguine très constante, répondant à un point cryoscopique de 0,56. Le second groupe a trait aux recherches faites sur des sujets atteints d'une affection rénale, qui provoquait un trouble fonctionnel du rein (néphrite chronique, pyélo-néphrite ascendante, lithiase bilatérale, tuberculose, tumeurs etc.); dans toutes ces circonstances, la concentration du sang était élevée et le point cryoscopique était au-dessous de 0,58. Dans le troisième groupe enfin, rentrent les affections unilatérales du rein, dans lesquelles il n'existait aucun trouble de la fonction rénale. Dans tous ces cas, la concentration du sang était normale, le point cryoscopique oscillait entre 0,55 et 0,57.

Kümmell fait ressortir la haute valeur diagnostique de la cryoscopie unie au cathétérism eurétéral. Tandis que la concentration moléculaire de l'urine des deux reins est sensiblement la même, quand le fonctionnement de ces organes est normal, on note de suite un trouble très notable dans ce fonctionnement, dès qu'il existe une lésion de l'un des bassinets ou de l'un des reins. Ce trouble est démontré par une modification dans la concentration moléculaire de l'urine, laquelle marche parallèlement avec une diminution dans l'excrétion de l'urée, alors que le rein du côté opposé n'offre aucun trouble fonctionnel. C'est précisément à ce point de vue que le cathétérisme des uretères a une très haute importance, en nous permettant d'étudier l'activité des deux reins.

Les recherches de Kümmell démontrent également que la concentration moléculaire du sang est normale, quand il n'existe aucun trouble fonctionnel général, tandis qu'une élévation de ce point de concentration permet de conclure à une affection des deux reins. Tous ces faits ont une grande valeur diagnostique, pronostique et thérapeutique; ainsi l'étude de la concentration moléculaire du sang et de l'urine permet toujours de faire le diagnostic dans les cas particulièrement difficiles (calculs et néphrite hémorragique, cystite, tumeurs, etc.), d'établir l'insuffisance fonctionnelle des reins et, partant, de poser les contre-indications opératoires.

Avant l'application des méthodes nouvelles d'examen, la mortalité opératoire était de 21 p. 100; elle est tombée actuellement à 8 p. 100 et, en envisageant spécialement la néphrectomie, le chiffre de léthalité n'est plus que de 4,8 p. 100.

BARTH (de Dantzig). — *Diagnostic fonctionnel du rein.*

De ses recherches, Barth conclut qu'aucune des méthodes d'examen fonctionnel n'est susceptible de nous donner des renseignements infaillibles sur le degré d'activité des reins. Mais combinées, elles permettent bien souvent de nous guider, et de fixer, sans intervention exploratrice, les indications et les contre-indications opératoires.

LOENWENHARDT (de Breslau). — *Conductibilité électrique et diagnostic fonctionnel du rein.*

De toutes les méthodes actuelles, la cryoscopie est incontestablement celle qui a conquis une place prépondérante. Mais elle-même ne permet de faire que des diagnostics partiels, parce qu'elle ne tient pas compte du volume des molécules. Aussi doit-on attacher une certaine valeur à la conductibilité électrique. Celle-ci est toujours égale pour des reins sains; elle est plus élevée du côté sain que du côté malade.

TREPLIN (de Hambourg). — *Radiographies de calculs rénaux et biliaires.*

Treplin montre un certain nombre de radiographies, afin de prouver que toutes les concrétions du rein et de l'uretère, quels que soient leur volume, leur composition chimique, quelle que soit la corpulence du malade, sont visibles sur la plaque de Röntgen, de telle sorte que, si l'examen est négatif, on est autorisé à exclure à coup sûr l'existence d'un calcul. Il n'en est pas

de même pour les calculs biliaires, en raison de leur friabilité et de leur situation sous le foie. Dans ce cas, la radiographie fournit des données moins certaines, abstraction faite des calculs du cystique et du cholédoque.

ZONDEK (de Berlin). — *Anatomie chirurgicale des uretères.*

L'uretère de l'homme n'est pas cylindrique, mais présente des dilatations et des rétrécissements physiologiques; les premières sont les points où se logent de préférence les calculs, les seconds offrent souvent de grandes difficultés pour le cathétérisme. La forme de l'uretère est congénitale et héréditaire. Zondek parle aussi d'une anomalie, savoir des reins avec double bassinet.

RIESE (de Britz-Berlin). — *Étude clinique des traumatismes sous-cutanés du rein.*

Riese a réuni 491 cas de ce genre, dont il présente l'étude analytique. Il trouve que les lésions légères sont relativement fréquentes et qu'elles guérissent sans intervention; parfois elles ne se traduisent que par de l'albuminurie, sans hématémèse.

Les formes plus sérieuses avec déchirures pénétrant jusqu'au hile guérissent aussi le plus souvent par l'expectation, et c'est la suppuration ultérieure qui en fait le danger. Dans les formes très graves, avec rupture, écrasement du parenchyme, arrachement des vaisseaux, déchirure du péritoine, c'est l'hémorragie qui domine tout, et, lorsqu'elle se traduit par des symptômes locaux et généraux inquiétants, l'intervention immédiate s'impose; elle sera aussi conservatrice que possible.

KÖRTE (de Berlin) est pour la conservation dans les ruptures sous-cutanées du rein sans infection. Lorsqu'il n'y a pas de complications, la mortalité est, en effet, pour ainsi dire nulle.

BECK (de Carlsruhe) n'intervient jamais primitivement dans les écrasements du rein; ultérieurement, la suppuration de l'hématome peut nécessiter une opération. Il traite ses blessés par le repos, la glace, les injections sous-cutanées d'ergotine et les infusions salines.

LOEWENHARDT (de Breslau). — *Un cas de séquestre rénal.*

Pyélo-néphrite ascendante droite avec abcès de cause pneumococcique.

Il sortit avec l'urine de grandes quantités de pus et des fragments de substance rénale. Guérison sans opération.

En pratiquant la cystoscopie, on constata que rien ne s'écoulait par l'uretère droit. Il n'existait aucune tumeur et on pensa qu'il s'était produit une fonte totale du rein.

CLAIRMONT (de Vienne). — *Hypernéphrome par inoculation dans les ganglions bronchiques.*

Clairmont présente une pièce curieuse. Il s'agit d'un malade auquel, il y a dix ans, Billroth avait enlevé le rein droit pour une tumeur. La plèvre

droite fut ouverte. L'an dernier, le malade fut pris de dyspnée, d'hématémèse, de fièvre, et on constata une matité, occupant toute la moitié inférieure du poumon.

A l'autopsie, on trouva dans les ganglions sous-trachéaux, une tumeur du volume d'un œuf, qui s'était ouverte dans les deux bronches, et avait totalement obstrué celle du côté droit. Il s'agissait d'un *hypernéphrome*. Pour expliquer la production du néoplasme, Clairmont suppose qu'il y a dix ans, au moment de la néphrectomie, la plèvre droite a été infectée par des cellules cancéreuses.

RIEDEL (d'Iéna). — *Traitement de la cryptorchidie.*

Riedel a opéré cinq cryptorchides. La fixation du testicule dans le scrotum ne présente aucune difficulté; ce qui est pénible, c'est d'attirer le testicule, et, ce qui résiste, ce n'est pas tant le déférent que les vaisseaux spermatiques. Ceux-ci doivent être poursuivis très haut dans le grand bassin, et minutieusement libérés.

DÜHRSSEN (de Berlin). — *Innocuité des opérations gynécologiques modernes.*

Par la désinfection des mains à l'eau chaude, à l'alcool et au sublimé, il est possible d'éviter toute infection par contact, et, sur 500 opérées, Dührssen n'en a perdu que 6 : 3 carcinomes opérés par la méthode de Wertheim; 2 atteintes de péritonite et pyohémie; 1 femme moribonde atteinte de grossesse extra-utérine. — 267 opérations vaginales ont été pratiquées sans un seul décès. — Relativement à la vagino-fixation pour rétroflexion, Dührssen a vu 76 de ses opérées devenir enceintes et accoucher normalement; cette intervention est, à tous les points de vue, supérieure au raccourcissement des ligaments ronds.

VI. — MEMBRES.

VULPIUS présente les *attelles en aluminium*, utilisées à la clinique de Heidelberg.

BENDER (de Leipzig) présente les *attelles* employées par Kölliker.

Elles se composent d'un treillis métallique, qu'on entoure de bandes plâtrées.

JORDAN (de Heidelberg). — *Traitement des fractures récentes par le massage.*

A la méthode de J. Championnière, Jordan n'a emprunté que le massage et la mobilisation précoce; mais il tient toujours à l'immobilisation temporaire, et applique, après chaque séance de massage, pour toutes les fractures, une attelle jusqu'à consolidation. Les résultats fonctionnels qu'il obtient par ce traitement mixte sont excellents.

MANASSE (de Berlin). — *Élévation anormale de l'omoplate de cause musculaire.*

Il s'agit d'une jeune fille, de dix-huit ans, chez laquelle la déformation

disparut totalement après extirpation des muscles angulaires et des rhomboïdes contracturés, et résection de l'angle supéro-interne de l'omoplate. Mais, au bout de quelque temps, il y eut des secousses cloniques dans les pectoraux et le grand dentelé, de sorte que le scapulum se portait, à certains moments, fortement en haut, en dedans et en avant. Manasse crut devoir extirper partiellement le grand dentelé, le petit pectoral, et la portion claviculaire du grand pectoral. Il n'y eut d'amélioration qu'après un traitement galvanique prolongé!

KATHOLICKY (de Brünn). — *Présentation d'un cas rare de lymphangiome caverneux du membre supérieur.*

Jeune homme de quatorze ans, dont les doigts et la main gauche sont fortement tuméfiés. Peau tendue, luisante, transparente, à la surface de laquelle proéminent de petits kystes. Avant-bras raccourci; en l'explorant et en le déprimant avec les doigts, on ne sent nulle part de parties résistantes; il semble rempli d'une masse gélatineuse; en pressant l'un des doigts malades, on déplace le liquide, et il ne reste qu'un sac vide, dans lequel on sent des moignons de phalange. La radiographie montre que les phalanges et les métacarpiens sont réduits à leurs épiphyses; les diaphyses ont disparu. Il en est de même du radius et surtout du cubitus, dont il ne subsiste que des vestiges. Le malade ne peut déplacer le membre, qui pend inerte, et l'amputation du bras s'impose.

PAYR (de Gratz) a traité avec succès des lymphangiomes de la face par les flèches de magnésium. Celles-ci provoquent de nombreuses thromboses et permettent aisément l'extirpation ultérieure de la tumeur.

BRAMANN (de Halle) a observé un cas, qui ressemble un peu à celui de Katholicky; il a pu l'améliorer par les injections phéniquées au centième.

RIESE (de Britz-Berlin). — *Réduction sanglante d'une luxation du radius en avant.*

Il s'agit d'une luxation compliquant une fracture du cubitus. Il fallut réséquer le ligament annulaire ossifié, une partie du ligament latéral externe du coude, et pratiquer une résection modelante du condyle huméral et de la tête radiale. Néanmoins le résultat obtenu est très satisfaisant; la pronation seule est un peu limitée. Aussi Riese croit-il que la réduction sanglante est la méthode de choix, même lorsqu'il s'agit d'une luxation isolée de la tête radiale.

RIEDEL (d'Iéna). — *Des enchondromes articulo-capsulaires.*

Une jeune fille de vingt-deux ans eut, il y a cinq ans, en tordant du linge, un gonflement subit du poignet. Ce gonflement persista; et, il y a trois ans, on enleva de nombreux chondromes, faiblement unis à la capsule articulaire. Une récidive nécessita une seconde intervention; on extirpa, spécialement à la partie interne de la jointure radio-carpienne, des chondromes, les uns libres et les autres adhérents à la capsule. L'apophyse styloïde du cubitus manquait. Pas d'autres traces d'arthrite déformante. Une

nouvelle récidive s'est produite. Le processus pathologique doit sans doute être considéré comme une activité particulière des éléments articulaires, et peut être mis en parallèle avec les exostoses, qui se forment après des traumatismes du périoste.

LUKSCH (de Gratz). — *Une nouvelle méthode d'autoplastie du pouce.*

Un ouvrier avait perdu le pouce, à l'exception d'un demi-centimètre de la phalange fondamentale, et la phalange terminale de l'index; l'articulation interphalangienne de l'index était ankylosée. Luksch transplanta l'index inutile sur le moignon du pouce et obtint ainsi un pouce utile.

MÜLLER (de Rostock). — *Adaptation fonctionnelle et autoplastie osseuse.*

Il y a deux ans et demi, Müller a enlevé la première phalange d'un doigt atteint de spina ventosa et l'a remplacée par un morceau du cubitus. Le résultat fonctionnel a été excellent. L'opéré est mort depuis; et, sur la pièce anatomique, on peut voir non seulement que l'implantation a bien réussi, mais que le fragment osseux a pris à peu près la forme de la phalange et s'est uni au cartilage épiphysaire qu'on avait conservé.

GOLDMANN (de Fribourg). — *Traitement non sanglant des luxations irréductibles et anciennes de la hanche.*

Sur trois luxations, obturatrice, périnéale et iliaque, vieilles de sept à onze semaines, Goldmann a essayé une méthode qui lui a donné de bons résultats. Après avoir pratiqué préalablement l'extension, des téno- ou myotomies, il cherche à réduire d'abord sous le chloroforme; d'après les procédés classiques. En cas d'échec, il transpose la luxation pour mobiliser la tête fémorale. Si la réduction est impossible, il donne à la tête la position la plus favorable par rapport au bassin et la fixe ainsi, pendant plusieurs semaines, dans un appareil plâtré. Dans un cas, il a observé consécutivement une réduction spontanée. Si elle n'a pas lieu, on fait une nouvelle tentative sous le chloroforme; et souvent on réussit. Dans le cas contraire, au lieu d'intervenir par la méthode sanglante, mieux vaut rechercher une néarthrose, de préférence en position antérieure de la tête.

Goldmann a recherché sur le cadavre quelles sont les modifications anatomiques qui se produisent dans la transposition de la luxation. Si la déchirure capsulaire est parallèle aux fibres capsulaires, la transposition se fait aisément, en rompant suffisamment la capsule, ainsi que les ligaments ischio- et pubio-fémoraux. Par contre, la capsule ne cède pas, si la déchirure est perpendiculaire à la direction des fibres capsulaires, et s'il s'agit de sujets jeunes.

Goldmann pense que la méthode qu'il décrit convient aux luxations, dans lesquelles une intervention sanglante est absolument contre-indiquée, à celles qui ne s'accompagnent pas de néoformations osseuses para-articulaires, à celles relativement récentes, dans lesquelles le cotyle est peu altéré, enfin aux luxations pathologiques, dites par distension.

IMMELMANN (de Berlin). — *Sur quelques affections de la hanche.*

L'auteur traite particulièrement de la coxa vara et s'élève contre l'opi-

nion, d'après laquelle elle serait presque toujours déterminée par une fracture du col fémoral. Il attribue le rôle prépondérant au rachitisme, et estime que c'est la ligne épiphysaire un peu déplacée qu'on prend pour le vestige du col.

BENDER (de Leipzig) présente une *attelle pour traitement des fractures du col du fémur.*

BORCHARD (de Posen). — *Résection de la diaphyse fémorale pour tumeur maligne.*

Borchard présente une jeune fille, à laquelle il a enlevé, il y a un an et demi, 26 centimètres de diaphyse fémorale pour un ostéo-sarcome. Les deux bouts osseux furent réunis au fil d'argent. Au bout de sept mois, la malade a pu se lever, et à présent elle marche d'une façon satisfaisante, bien entendu avec une canne et un soulier surélevé. Les muscles se sont adaptés à leurs nouvelles conditions mécaniques; la flexion et l'extension de la jambe se font aisément.

GOLDMANN (de Fribourg) a opéré trois sarcomes du tibia par la résection. Dans un cas, il a rétabli la continuité osseuse, en implantant le péroné dans le bout central du tibia; le péroné s'est notablement hypertrophié et est devenu presque aussi épais qu'un tibia normal.

KÖRTE (de Berlin) parle d'une résection diaphysaire (21 cent.) du fémur pour sarcome fuso-cellulaire. Depuis trois ans et demi que la malade est opérée, il n'y a pas de récidive.

SCHANZ (de Dresde). — *Traitement des fractures anciennes de la rotule.*

Schanz a guéri une fracture transversale de rotule, avec 13 centimètres d'écart et datant de cinq ans, par l'opération suivante : Incision cutanée allant de l'insertion tibiale du muscle couturier vers le milieu de la cuisse. On dissèque le couturier; mais on ménage son insertion qu'on détache avec une lame osseuse. On décolle la peau jusqu'au delà des fragments de la rotule, entre lesquels se trouve un mince cal fibreux. On détache à la gouge la partie antérieure des fragments rotuliens, de manière à y ménager des gouttières, dans lesquelles on place le couturier, en l'y maintenant par une suture au fil d'argent. Appareil plâtré. Le malade se lève avant la fin de la troisième semaine. Le couturier fonctionna très vite, si bien qu'après six semaines, le blessé pouvait monter et descendre un escalier. Actuellement, la flexion et l'extension du genou s'accomplissent comme à l'état normal.

MÜLLER (de Rostock). — *De l'ostéochondrite disséquante.*

Müller montre le genou d'un sujet mort de pleurésie tuberculeuse et qui jamais ne s'était plaint de son articulation. Dans le condyle interne du fémur, se trouve un segment ovalaire, ostéo-cartilagineux, mobile, et, près des insertions capsulaires, de petites proliférations cartilagineuses. Pas d'arthrite déformante. L'existence d'une petite hémarthrose, d'une fissure dans le condyle, fait songer à l'origine traumatique de cette ostéo-chondrite.

LAUENSTEIN (de Hambourg). — *Dispositions particulières de moignons musculaires dans une fracture compliquée de la jambe.*

Fracture occupant l'union des 1/3 moyen et inférieur de la jambe, et pour laquelle il fallut amputer. En examinant la pièce, on vit, de chaque côté, sur les régions malléolaires, un énorme gonflement, déterminé par la plupart des muscles de la jambe, déchirés et recroquevillés. En dedans et en dehors existait un pont d'aponévrose intacte, sous lequel s'étaient en partie insinués les muscles rompus.

REICHEL (de Chemnitz). — *Traitement des pseudarthroses graves et des fractures intra-utérines de la jambe.*

Dans deux pseudarthroses consécutives à des fractures intra-utérines de la jambe, Reichel n'a obtenu aucun résultat en implantant un fragment du tibia emprunté au côté sain. Aussi, dans un troisième, a-t-il essayé de transplanter un lambeau pédiculé cutanéo-ostéo-périostique du péroné gauche dans la perte de substance du tibia droit. Le lambeau fut soigneusement suturé et maintenu dans sa nouvelle position par un appareil plâtré embrassant les deux jambes. Au bout de trois semaines, section du pédicule. Le succès a été parfait.

Reichel croit que sa méthode de traitement peut être mise en œuvre pour toutes les pseudarthroses, sauf pour celles du fémur. Il propose de se servir, pour les pseudarthroses de la jambe, du tibia du côté opposé, pour celles de l'avant-bras du tibia du même côté, enfin pour celles de l'humérus des côtes.

ŒTTINGEN (de Berlin). — *Bandages pour pied bot congénital.*

ŒTtingen estime que, dans la déviation des pieds bots, on a un peu trop négligé la rotation interne, qui se fait dans le genou. Aussi ŒTtingen est-il d'avis que tous les pieds bots de naissance et en partie aussi ceux de l'adulte doivent être redressés et fixés dans la flexion du genou, à angle droit, seule attitude, pendant laquelle on puisse exécuter cette rotation interne.

SAMTER (de Königsberg). — *Désarticulation du pied par la méthode circulaire.*

Cette communication fait suite à celle de Samter au précédent Congrès. Samter n'y ajoute rien de nouveau, si ce n'est qu'il insiste sur l'utilité de cette désarticulation dans la gangrène par artério-sclérose, pour laquelle beaucoup de chirurgiens pratiquent l'amputation de la cuisse. Or cette dernière ne donne pas de meilleurs résultats fonctionnels, et sa mortalité est de 47 p. 100, tandis que celle de la désarticulation du pied n'est que de 8 p. 100.

H. RIEFFEL.

REVUE DES SOCIÉTÉS SAVANTES

SOCIÉTÉ DE CHIRURGIE.

Du 7 octobre au 11 novembre 1903.

Suppuration de la caisse et suppuration parotidienne (suite de la discussion).

M. Picqué répond aux objections soulevées par M. Sébileau. Ce dernier pense à priori que les complications parotidiennes des otites sont fort rares, et émet une ingénieuse hypothèse sur le mode de défense des territoires lymphatiques périauriculaires. Or, la preuve de cette rareté doit être faite *a posteriori* par l'analyse d'un grand nombre d'observations, et, par le point spécial sur lequel M. Picqué a voulu attirer l'attention, on voit la nécessité de faire l'examen de l'oreille dans les cas de suppuration parotidienne. L'intérêt de l'observation de M. Picqué réside précisément dans ce fait qu'une suppuration parotidienne ne guérit définitivement que quand une mastoïdite, restée latente jusqu'alors, a été diagnostiquée et traitée. Quant aux critiques qui ont porté sur les indications opératoires et sur la technique, M. Picqué les repousse comme non fondées, puisque, si elles s'appliquent aux cas d'otites aiguës, elles ne s'appliquent pas aux otites chroniques; et, dans le cas actuel, il s'agit d'otite chronique.

M. Sébileau maintient toutes ses critiques antérieures.

M. Lafourcade (de Bayonne). — *Double fracture verticale du bassin; rupture intrapéritonéale de la vessie; laparotomie cinquante-six heures après l'accident; guérison.*

Rapport de M. Bazy.

Un homme de trente-deux ans est pris dans un éboulement, et, quand on le retire à l'état de choc, il se plaint de violentes douleurs au ventre et de ténesme vésical, qui font aussitôt penser à une rupture de la vessie. En effet, la sonde ne retire que du sang. On propose une intervention immédiate, qui est refusée. Ce n'est que deux jours après, en présence de la gravité des accidents, que le malade et la famille acceptent l'opération. On dut le transporter à soixante-quinze kilomètres, à la clinique de M. Lafourcade. Ce dernier jugea utile, vu l'état du malade, de lui faire prendre d'abord des injections de sérum, d'huile camphrée, de caféine; et l'opération fut pratiquée cinquante-six heures après l'accident. On trouva une perforation intrapéritonéale de la vessie, qui fut suturée; le péritoine fut débarrassé de l'urine qui s'y était écoulée, et drainé; une sonde fut placée à demeure dans la vessie. Le malade guérit.

Le rapporteur approuve de tous points la conduite tenue, et se borne à admirer la résistance exceptionnelle du blessé.

M. Reynier regrette qu'on n'ait pas pris le parti de placer une sonde à demeure dans la vessie, aussitôt après les accidents ; on eût peut-être ainsi évité l'infiltration d'urine dans le péritoine, et l'intervention ultérieure.

M. Giron (d'Aurillac). — *Luxation latérale externe du genou droit. Réduction ; guérison.*

Rapport de M. Bazy.

Il s'agit d'un homme qui, la jambe droite étant immobilisée, reçut, sur la face externe de la cuisse, tout le poids d'un bœuf très lourd. L'examen permit de reconnaître sans difficulté une luxation en dehors complète de la jambe sur la cuisse. M. Giron procède à la réduction immédiate sans chloroforme. Faisant solidement fixer la cuisse par l'aide, il imprima à la jambe un triple mouvement : 1° de traction; 2° de rotation autour de son axe longitudinal pour pallier à une rotation externe ; 3° d'arc de cercle destiné à ramener le pied dans l'axe normal du membre. La réduction s'obtint ainsi sans difficulté; et le membre fut placé dans un appareil plâtré pendant trois semaines. A ce moment, il restait une légère raideur articulaire, que des massages firent disparaître.

M. Bazy rappelle, à cette occasion, une observation du même genre qu'il recueillit il y a quelques années ; chez ce blessé, le genou resta ankylosé.

E. Hartmann. — *A propos du traitement des fistules vésico-vaginales.*

M. Hartmann a employé, avec succès, dans trois cas de fistule vésico-vaginale, le procédé suivant : par un débridement oblique vulvo-vaginal, partant au niveau de la vulve, un peu latéralement par rapport à la ligne médiane et se dirigeant vers la fosse ischio-rectale, il put aborder facilement les fistules, difficilement accessibles par les voies naturelles. Pratiquant le dédoublement suivant la méthode de Braquehaye, il put facilement rebrousser, vers la fistule, le lambeau résultant du dédoublement et le suturer avec du catgut, puis réunit, par un deuxième plan de fils non résorbables, les surfaces cruentées résultant du dédoublement.

M. Reclus, qui a déjà rapporté un beau succès obtenu par le procédé de Braquehaye, se propose de l'employer chez une malade qui porte une fistule recto-vaginale particulièrement grave.

M. Richelot est grand partisan de la méthode de Braquehaye et reconnaît le débridement vulvaire excellent comme moyen d'approche des fistules vésico-vaginales, particulièrement haut placées.

M. Bazy a obtenu d'excellents résultats, pour des fistules vésico-vaginales très haut placées, par le procédé du dédoublement ordinaire et sans dédoublement vulvaire.

M. Chaput, qui a le premier pratiqué le dédoublement vulvaire, pratique ce dernier par transfixion, de façon à avoir une ouverture énorme.

M. Picqué. — *Appendicite gangreneuse d'emblée. Péritonite généralisée. Intervention précoce à la trentième heure. Guérison.*

Un jeune homme de vingt-trois ans est surpris, le soir à neuf heures, par une douleur extrêmement vive localisée à l'ombilic. Puis survient un violent frisson suivi de vomissements alimentaires et bilieux. Il se fait transporter aussitôt à l'hôpital Bichat. Les vomissements ayant cessé, et le ventre étant souple, le malade reste en observation. Le lendemain soir, nouveau frisson brusque et intense; la température monte à quarante degrés. Le ventre restant souple, on pense à l'invasion d'une maladie générale. Le facies s'altère rapidement; on songe à une péritonite généralisée, et l'intervention est pratiquée trente heures après le début. L'incision abdominale médiane fait tomber sur une quantité considérable de pus dans le péritoine. Une seconde incision est pratiquée dans la fosse iliaque droite et permet de découvrir l'appendice entièrement sphacélé et perforé en plusieurs points. Une troisième incision est pratiquée dans la fosse iliaque gauche. Large drainage par ces trois incisions. Grâce à des injections de sérum et de caféine, le malade guérit après plusieurs incidents sans intérêt. Actuellement, les cicatrices sont solides et ne présentent aucune tendance à l'éventration.

M. Reynier est frappé, dans l'observation de M. Picqué, comme dans toutes celles d'appendicite gangreneuse d'emblée déjà publiées, de la discordance entre les phénomènes généraux et les phénomènes locaux. D'un côté, symptômes généraux très graves de septicémie profonde; de l'autre, abdomen parfaitement souple et à peine douloureux. Il a trouvé l'explication de cette anomalie dans un cas qu'il vient d'observer et dans lequel, s'appuyant précisément sur cette discordance des phénomènes généraux et locaux, il fit le diagnostic d'appendicite gangreneuse et intervint aussitôt. Il tomba sur un appendice atteint de sphacèle; mais ce sphacèle avait porté sur la muqueuse et avait rempli l'appendice d'une bouillie noirâtre, l'organe n'était pas encore perforé. Il semble donc que la septicémie soit due à la résorption intra-appendiculaire; et cela explique pourquoi les phénomènes généraux ouvrent la marche.

M. Quénu trouve la loi de M. Reynier trop absolue. Il y a plusieurs variétés d'appendicite gangreneuse; il y a la variété primitive et la variété secondaire. Celle-ci débute par les phénomènes de l'appendicite vulgaire. Mais, même dans les cas d'appendicite gangreneuse d'emblée, il peut arriver que les phénomènes locaux de réaction péritonéale s'établissent dès la première heure.

M. Launay. — *Un cas de kyste dermoïde du mésocôlon transverse.*

Rapport de M. Potherat.

Un homme de trente-deux ans, jusqu'alors bien portant, commence en juin 1902 à ressentir des douleurs intermittentes dans le côté gauche de l'abdomen. Un mois après, apparaît une tumeur au niveau du rebord thoracique du côté droit, tumeur mobile passant facilement d'un côté à l'autre. Cette tumeur grossit rapidement, si bien qu'à l'entrée du malade à l'hôpi-

tal, elle remplissait une grande partie de la région sous-ombilicale, surtout à droite où elle paraît située dans le foie. Le diagnostic probable paraissait être kyste hydatique de la face inférieure du foie ; l'intervention fut décidée. Une laparotomie médiane sus-ombilicale mena rapidement sur la tumeur, qui apparut recouverte d'une lame épiploïque. Celle-ci dilacérée laisse voir la paroi blanche et lisse de la tumeur. On ponctionne celle-ci avec un trocart; et, rien ne sortant, on fait une incision. Aussitôt, on voit apparaître une matière grasse, sébacée, qui ne laisse aucun doute sur la nature de la tumeur. Il s'agissait d'un kyste dermoïde, que ses connexions avec les parties minces permirent de localiser aisément dans le mésocôlon transverse. La tumeur adhérait de toutes parts aux organes voisins ; l'énucléation et la dissection en furent très pénibles. Malgré cette opération laborieuse, les suites furent très simples, et le malade guérit. L'examen histologique de la paroi du kyste montre tous les caractères des kystes dermoïdes.

Le rapporteur insiste sur la rareté des faits de ce genre ; il n'en existe que trois ou quatre cas dans la littérature médicale. Il fait ressortir également la difficulté et même l'impossibilité du diagnostic. Il pense cependant qu'on aurait pu arriver à éliminer celui du kyste hydatique du foie, en s'appuyant sur deux signes auxquels il attribue une grande importance. Tout d'abord la mobilité latérale de la tumeur, qui n'existe pas dans les cas de kyste hydatique du foie ; en second lieu, l'absence de sels biliaires dans les urines, absence qu'on eût certainement constatée, si on avait fait cette recherche à l'aide de la réaction de Gmelin.

M. Quénu a vu la mobilité latérale exister très nettement dans des cas de kystes hépatiques en particulier du bord antérieur du foie ; c'est donc un signe qui n'a pas une valeur absolue.

M. Hartmann estime que M. Potherat a été trop absolu, non seulement en ce qui concerne l'absence de mobilité latérale comme signe pathognomonique, mais aussi en ce qui a trait à l'absence de pigments biliaires dans les urines. Il est des faits bien observés de kystes kydatiques du foie sans trace de pigments biliaires dans les urines.

M. Richelot. — *Kyste de l'épididyme à pédicule tordu.*

M. Richelot rapporte l'observation d'un garçon de treize ans, présentant dans le canal inguinal une petite tumeur, très mobile, dont il n'hésite pas à faire un kyste du cordon. Huit jours après, ce petit malade se représente avec la moitié correspondante du scrotum volumineuse, rouge, tendue et douloureuse. Il n'y avait plus trace de kyste ; mais la masse inflammatoire avait tous les caractères de l'orchi-épididyme aiguë ou subaiguë de l'adulte. Aucune cause apparente ne pouvant être invoquée, l'idée de tuberculose se présentait ; mais M. Richelot ne s'y arrête point, et pense qu'il devait y avoir une relation entre la petite tumeur qu'il avait constatée auparavant et les phénomènes inflammatoires. Il ordonna un enveloppement ouaté avec suspensoir et attendit que l'orage fût calmé. Au bout de quinze jours, il en fut ainsi. M. Richelot retrouva alors son kyste ; mais il

n'était plus dans le canal inguinal ; il était fixé à l'épididyme ; il s'agissait donc d'un kyste de l'épididyme. L'opération permit d'expliquer les phénomènes qui s'étaient produits. En effet, on trouva que ce kyste était relié à la tête de l'épididyme par un mince pédicule, trois fois tordu sur lui-même.

M. Richelot. — *De la dégénérescence maligne du moignon cervical après l'hystérectomie subtotale pour fibrome.*

Dans l'évolution que subit le traitement opératoire des fibromes utérins. M. Richelot considère comme un recul le fait qu'on tend à abandonner l'hystérectomie totale en faveur de l'hystérectomie subtotale. Le grand argument que l'on invoque pour justifier ce recul, consiste en ce que la subtotale est d'une exécution plus facile et qu'elle est moins dangereuse. M. Richelot s'offre de démontrer qu'il n'en est rien. L'hystérectomie totale n'est ni plus difficile ni moins dangereuse que la subtotale ; il n'y a aucune raison pour préférer cette dernière. Au contraire, on peut invoquer, en faveur de la première, une éventualité sur laquelle M. Richelot tient à insister tout particulièrement; c'est la dégénérescence maligne possible du moignon laissé en place. Il en a observé lui-même trois exemples et rapporte en détail ces trois observations ; il en a recueilli un certain nombre d'autres dans la littérature médicale et auprès de plusieurs de ses collègues, qui lui en ont fait la communication verbale. On peut admettre que le fait est relativement rare ; mais M. Richelot n'est pas éloigné de croire qu'il apparaîtrait plus fréquent si on pouvait toujours suivre les opérés pendant une période suffisamment longue. Par des considérations de pathologie générale longuement développées, il s'efforce de montrer la parenté qui existe entre les fibromes utérins et les tumeurs malignes et combien ces utérus fibromateux de la muqueuse sont un terrain tout préparé pour les dégénérescences sarcomateuse ou épithéliomateuse. Aussi, la conclusion est-elle que l'hystérectomie totale doit être préférée à la subtotale et à fortiori à la myomectomie, toutes les fois que des raisons de technique ou autres n'interviennent pas pour faire changer d'avis, c'est-à-dire dans la très grande majorité des cas.

M. Segond laisse à qui de droit le soin de discuter tout ce qui concerne l'anatomie pathologique et l'anatomie générale de l'utérus fibromateux et de ces relations avec les dégénérescences malignes. Ce qu'il peut affirmer, c'est qu'au point de vue pratique, la question doit être de même importance, car la canalisation du moignon du col doit être bien exceptionnelle. Il ne se résoudra jamais, par crainte de cet accident, à abandonner l'hystérectomie subtotale.

M. Ricard doute fort que M. Richelot réussisse à faire accepter l'innocuité et la simplicité d'exécution de l'hystérectomie totale. Pour son compte personnel, il ne saurait considérer comme réduit à néant le danger d'hémorragie par la branche vaginale qui rend indispensable une hémostase parfaite et par suite complique le procédé opératoire; il ne saurait davantage considérer comme nul le péril résultant de l'infection possible par le vagin. Néanmoins, s'il était démontré que le moignon de la subtotale

présentât une prédisposition particulière à la dégénérescence cancéreuse, il faudrait sans hésitation accepter les conclusions de M. Richelot. Mais rien n'est moins démontré. Dans tous les faits avérés de dégénérescence du moignon, l'apparition du cancer s'est produite dans un délai si rapproché qu'il est impossible de ne pas admettre une coïncidence du cancer avec les fibromes plutôt qu'un développement ultérieur. Aussi, M. Ricard estime-t-il que cette dégénérescence ne doit pas entrer en ligne de compte pour le choix du procédé opératoire.

M. Routier n'a jamais observé un fait de dégénérescence cancéreuse du col de l'utérus laissé en place après hystérectomie partielle pour fibromes.

En ce qui concerne la valeur comparée de l'hystérectomie totale et de la subtotale, il concède que les résultats sont identiques. Mais il s'inscrit en faux quant M. Richelot prétend que la facilité d'exécution est la même. L'hémostase de la branche vaginale est toujours laborieuse, tandis qu'après la ligature des utéro-ovariennes et des utérines, la section du col ne saigne pas.

M. Schwartz n'a jamais observé de dégénérescence cancéreuse du moignon du col, bien qu'il ait vu des opérées pendant un grand nombre d'années. Sans contester l'existence des faits de ce genre, il pense qne leur fréquence n'est pas telle qu'il faille en tenir compte pour le choix de l'intervention. Aussi reste-t-il fidèle à l'hystérectomie subtotale.

M. Tuffier. — *Extraction d'une balle implantée dans la paroi de l'oreillette gauche du cœur.*

Le malade, que présente M. Tuffier et dont il rapporte longuement l'observation, est un sous-officier de spahis qui, lors de l'attaque de Figuig, reçut à bout portant un coup de pistolet en pleine poitrine. Malgré cette blessure, il put rester à cheval et se défendre encore pendant une demi-heure; puis il tombe en proie à une violente oppression. A l'ambulance, où il se rend, on constate une plaie siégeant dans le deuxième espace intercostal gauche. On met le blessé en observation; et comme, après plusieurs jours, la plaie est cicatrisée et qu'il ne s'est produit aucun trouble fonctionnel, on conclut que le projectile n'a pas dû pénétrer profondément. Le blessé peut revenir de Figuig à Alger; mais, en cours de route, il est pris des sensations de battements de cœur assez pénibles. Ces phénomènes persistèrent depuis lors et allèrent en augmentant progressivement; et le blessé fut adressé à M. Tuffier. Ce dernier fit établir par M. Contremoulins le siège exact du projectile; à l'examen radioscopique, on voit le corps étranger situé sur la face latérale gauche de la base du cœur; il est engagé dans la paroi correspondante de l'oreillette et il suit tous les mouvements de l'organe. Cette balle est située dans le troisième espace intercostal, par conséquent au-dessous de son point d'entrée. En présence de ces données de l'examen radioscopique, qui montrait un siège superficiel du projectile sur le cœur, en raison aussi des troubles fonctionnels croissants, M. Tuffier se mit en demeure d'extraire le projectile. Après détermination du siège de la balle et réglage du compas de

Contremoulins, qui indique que la balle est à 5 centimètres de profondeur à partir du squelette costal, il fait une incision de 7 centimètres partant du bord inférieur de la première côte, traversant le deuxième espace intercostal, à 2 centimètres en dehors de l'orifice d'entrée de la balle, et décrivant une courbe à concavité interne. Après avoir traversé les parties molles, l'apposition du compas de Contremoulins fait tomber la courbe de la tige au niveau du bord inférieur de la deuxième côte. M. Tuffier résèque 3 centimètres de l'extrémité de cette côte et du cartilage costal correspondant. Il refoule avec le doigt, dans les parties profondes, le cul-de-sac pleural gauche et, passant le doigt sous le poumon, il sent battre l'origine de l'aorte et, en dehors, le frémissement de la contraction auriculaire. Dans la direction de l'aiguille indicatrice du compas de Contremoulins, il dissocie le tissu cellulaire induré entre l'aorte et la paroi externe, se dirige en dehors pour écarter la paroi de l'oreillette. Arrivé à 5 centimètres de profondeur à partir du bord intercostal, il sent un corps induré, mobile, indiquant nettement la présence du corps étranger. Il pratique une dénudation prudente, mobilise complètement et avec une pince à forcipressure extrait facilement la balle.

Les suites furent très simples : un peu d'oppression le premier jour, qui disparaît rapidement, et actuellement le malade, complètement guéri, est délivré de tous les troubles fonctionnels qui le gênaient.

M. Poirier ne pense pas que le fait que le projectile suivait les mouvements du cœur indiquait qu'il avait traversé le péricarde. Un corps étranger suivra toujours, s'il est appliqué sur la surface du péricarde, les mouvements du péricarde, car ce dernier, enveloppe molle toujours intimement appliquée au cœur, suit tous les mouvements de ce dernier et reproduit exactement sa forme.

M. Bazy se demande comment une balle, ayant pénétré dans le péricarde et restée suspendue à l'oreillette, n'a produit aucune réaction dans la cavité péricardique.

M. Terrier estime que l'interprétation des épreuves radiographiques est toujours difficile et aléatoire. Seul l'opérateur put dire où se trouvait le projectile.

M. Faure. — *Sur un cas de plaie du canal thoracique.*

M. Faure a, au cours d'une intervention pour tumeur du médiastin, blessé le canal thoracique dans les conditions suivantes : Après avoir enlevé un certain nombre de ganglions sous-sterno-mastoïdiens et disséqué en quelque sorte toute la région cervicale profonde, après avoir mis à nu la jugulaire, le tronc veineux brachiocéphalique, l'artère sous-clavière et les nerfs du plexus brachial, il restait à faire l'ablation d'un paquet ganglionnaire adhérent à la jugulaire interne. Celle-ci est séparée de la carotide et du pneumogastrique et réséquée en hauteur; elle est alors rabatttue en avant avec le paquet ganglionnaire qui lui adhère. On dissèque avec beaucoup de prudence dans la profondeur pour éviter la blessure du canal thoracique. Mais tout à coup, malgré toute l'attention, au cours du décollement,

un flot de liquide clair s'écoule. Le canal thoracique était évidemment ouvert; et, en effet, on l'aperçoit extrêmement mince; le ganglion y adhère, et on l'en sépare aisément. La petite plaie du canal thoracique siégeait à quelques millimètres de son embouchure dans le confluent veineux. On l'oblitère avec une pince, puis avec un fil très fin.

M. Faure continua ensuite son opération qui le conduisit sur un néoplasme du sommet du poumon. L'opération resta incomplète; mais, en ce qui concerne la blessure du canal thoracique, elle donna pendant quelques jours un léger écoulement de lymphe; et cette petite fistule lymphatique était tarie au bout de dix jours.

M. Faure a relaté cette observation pour qu'elle vienne s'ajouter à celles qui déjà témoignent en faveur du peu de gravité des blessures du canal thoracique.

M. Terrier a fait, il y a fort longtemps, avec le professeur Colin, d'Alfort, des expériences sur les taureaux pour étudier les plaies et les fistules du canal thoracique, et a constaté alors la grande tendance de ces fistules à la guérison spontanée.

M. Ricard a déjà présenté une observation de blessure du canal thoracique à l'occasion de l'extirpation d'une tumeur du corps thyroïde. Cette blessure fut suivie d'un écoulement très abondant de lymphe, écoulement qui guérit spontanément.

M. Routier présente : 1° Des *radiographies de fracture spontanée du tibia droit avec raréfaction générale de l'os.*

2° Une *tumeur tuberculeuse de la région anale.*

3° Une *tumeur mammaire constituée par une hypertrophie simple*, qu'il a enlevée chez une femme enceinte.

M. Albarran présente un *calcul vésical*, développé autour d'une épingle à cheveux chez une fillette de quatre ans et demi.

M. Auguste Reverdin présente : 1° Un *énorme goitre*, qu'il a enlevé sans narcose.

2° Une *aiguille spéciale pour suture dans la staphylorraphie.*

M. Ricard présente un nouvel *écarteur abdominal.*

M. Walther présente un *adénome de l'ombilic avec diverticule de Meckel.*

M. Guinard présente un malade chez lequel il a implanté *deux masses de paraffine dans les bourses* pour simuler des testicules.

M. Berger présente un malade chez lequel il a fait une *résection orthopédique ostéoplastique du coude avec interposition musculaire*, pour remédier à une ankylose fibreuse, due à une arthrite plastique et compliquée d'une paralysie du nerf cubital.

SOCIÉTÉ DE CHIRURGIE DE LYON.

Séance du 5 novembre 1903. — *Présidence de M. Horand.*

M. Gayet, président sortant, prononce une allocution.

M. Horand prononce également une allocution, en prenant place au fauteuil présidentiel.

Lithiase biliaire. Sténose pylorique. Cholécystectomie; guérison.

M. Villard présente des pièces et relate l'observation suivante. Une femme de trente-huit ans souffrait depuis huit ans de douleurs vagues dans l'hypocondre droit, et de troubles digestifs. Depuis quatre ans, coliques hépatiques, pas d'ictère; dilatation de l'estomac, amaigrissement. A la palpation, vésicule volumineuse et indurée.

Laparotomie latérale mène sur une vésicule du volume d'une grosse poire déprimant la première partie du duodénum. Elle est enlevée par décollement sous-péritonéal, le cystique lié au catgut; drainage par une mèche. Guérison rapide.

La vésicule contenait six gros calculs et une bile épaisse et visqueuse.

Le procédé d'extirpation sous-séreuse mérite d'être signalé comme avantageux dans les cas où le péritoine est épaissi et se clive facilement; on est ainsi à l'abri de l'infection de la cavité abdominale en cas de rupture de la vésicule.

D'autre part, la sténose sous-pylorique était une indication à faire la cholécystectomie, peu en faveur actuellement. A la suite des cholécystostomies, les fistules persistent parfois fort longtemps avec des inconvénients multiples; j'avais pensé que, dans le cas où les voies normales de la bile redevenaient perméables, la fistule devait se fermer spontanément; mais j'ai eu depuis la preuve clinique que ce rétablissement de la perméabilité n'était pas suffisant.

La cholécystectomie mérite d'être pratiquée plus fréquemment qu'on ne le fait en général, dans le but d'éviter la persistance de la fistule, et aussi, je crois, la formation de nouveaux calculs.

M. Claudot. — La vraie cause des fistules post-opératoires est la persistance de calculs dans le cholédoque.

M. Tixier. — Une autre cause de fistule, c'est l'état d'infection des voies biliaires.

M. Bérard. — On en est aujourd'hui à la chlolécystectomie en Allemagne, en Amérique et en France, car on a reconnu la réalité des inconvénients que M. Villard a signalés pour la cholécystostomie.

Il faut ajouter, parmi les causes de la persistance de la fistule, les incurvations inflammatoires du cystique qui se coude comme le fait l'urètre par exemple dans les processus blennorragiques anciens.

M. Vincent. — Le procédé que vient de proposer M. Villard est séduisant et il faudrait l'appliquer même dans le cas de vésicules très volumineuses.

Chez une petite fille, la vésicule était dilatée au point d'atteindre le volume d'une carafe.

Il était évident que cette poche ne pouvait revenir sur elle-même et qu'une fistule était inévitable à la suite de la simple incision. Chez ma petite malade l'infection de la poche amena la mort de l'opérée. A l'avenir, dans un cas semblable, je ferais l'extirpation sous-séreuse.

M. Villard. — On a fait d'habitude la cholécystectomie pour des vésicules fermées au niveau du cystique, grosses et distendues, ou bien pour de petites vésicules infectées, les voies inférieures étant libres.

Mais, si l'on faisait la cholécystectomie alors que le courant est libre dans le cystique, une fistule se produirait fréquemment; en effet d'habitude on place une ligature qui adosse muqueuse à muqueuse : ce qui ne donne aucune sécurité.

La bile de mon malade était infectée, et je suis de l'avis de M. Tixier; c'est encore là une raison pour faire une fistule. Je réponds à M. Bérard que dans notre région la cholécystectomie est encore, à tort, une opération d'exception; et c'est pour cela que j'ai voulu plaider la cause de cette opération.

M. Vallas. — Pour l'appendice, je ne me suis jamais occupé de faire un enfouissement, après désinfection du moignon, je n'ai jamais vu de péritonite survenir; je ne crois donc pas que l'enfouissement du pédicule soit utile, pas plus pour la vésicule que pour l'appendice.

M. Villard. — Je ne me fierais pas à cette simple ligature sans enfouissement.

M. Tixier croit que l'opération serait impraticable en cas de vésicule distendue et infectée; la décortication serait impossible.

Fracture de l'astragale. Extirpation.

M. Villard présente un malade a qui il a fait l'astragalectomie pour fracture par écrasement; le résultat est, on le voit, parfait, au double point de vue esthétique et fonctionnel.

Séance du 12 novembre 1903. — *Présidence de M. Horand.*

Plaie de l'œil et du cerveau par coup de feu.

M. Gayet présente une pièce provenant d'un malade qui fut blessé à 1 mètre de distance. Cet homme ne tomba même pas; il fut amené à l'hôpital quelques heures après; plaie contuse du front et des paupières, présentant des points noirs correspondant au choc des plombs qui n'avaient pas pénétré. L'œil était écrasé, la cornée fendue, le globe vide de son contenu; dans l'orbite, il y avait une assez grande quantité de plombs. L'œil du côté opposé (à droite) paraissait sain; le malade fut souvent interrogé à ce sujet; il se plaignit seulement de temps à autre de souffrir de la tête du côté droit, sans que cette céphalalgie l'empêchât d'aller et de venir.

L'énucléation des débris de l'œil blessé fut faite et la guérison survint rapidement; le malade fut renvoyé chez lui, paraissant à l'abri de tout accident ultérieur.

Mais, huit jours plus tard, il revint; et pour la première fois on put con-

stater de l'exophtalmie, un peu de chémosis, et d'immobilité de l'œil droit; l'ophtalmoscope ne révéla rien d'anormal.

On le garda une dizaine de jours en observation; l'exorbitisme augmenta sensiblement; mais surtout le chémosis atteignit de telles proportions que l'œil ne pouvait plus être ouvert; dans l'angle interne apparut une ecchymose. Aucun trouble de l'intelligence ni de la motilité. Bientôt la vue commença à baisser. Puis une faiblesse survint, qui augmenta très rapidement et en quelques heures la mort survint.

Autopsie trente-deux heures après la mort. Après incision de la dure-mère on trouve un épanchement sur l'écorce du côté droit. Le cerveau retiré du crâne, on trouve une perte de substance au niveau de la pointe du lobe temporal; le ventricule latéral droit est rempli de sang. Les veines et les artères à ce niveau paraissent mâchées, contusionnées. Aucun plomb n'a pu être retrouvé. Le quatrième ventricule était aussi rempli de sang.

Il est étonnant qu'un malade ait pu porter de pareilles lésions pendant deux mois, sans qu'il y ait eu de troubles plus importants qu'une simple céphalalgie.

L'examen détaillé du cerveau et des artères sera fait plus à loisir; et il est probable qu'on retrouvera les plombs qui ont été la cause de ces singuliers accidents.

M. Destot. — J'ai fait la radiographie de ce malade; il y avait à gauche quelques plombs paraissant superficiels, sous les téguments; mais je n'ai rien trouvé dans l'orbite droite.

M. Tixier. — La mort paraît due à un hématome consécutif à la pénétration d'un plomb. J'ai récemment soigné un enfant blessé dans des conditions semblables; la balle d'une carabine Flobert frappa au niveau du frontal. L'enfant ne tomba pas et ne présenta que le lendemain de l'hémiplégie. Un médecin de Bourg excisa quelques esquilles, ouvrit la dure-mère, et excisa un peu de substance cérébrale. Je vis l'enfant toujours hémiplégique quelque temps après. Je crus qu'il devait y avoir hématome, à cause de l'intervalle libre et aussi de l'étendue de l'hémiplégie qui était totale : ce qu'une balle eût difficilement pu produire. En quinze jours, l'enfant a guéri de son hémiplégie; ce qui confirme mon diagnostic d'hématome.

M. Destot. — La tolérance du cerveau pour des lésions graves et le silence symptomatique en pareil cas n'est pas rare; j'ai vu un malade qui avait tout le lobe frontal détruit à la suite d'un coup de matraque. Pendant les deux mois qui précédèrent la mort, le malade put aller et venir sans présenter aucun symptôme.

M. Villard rappelle qu'il a communiqué l'an passé un cas semblable.

Myxo-lipome du mésentère.

M. Vallas. — Je reçus il y a quelques jours dans mon service une malade qui avait un très gros ventre fluctuant et des lésions pleuro-pulmonaires tuberculeuses. Je fis une petite incision sous la cocaïne, pensant évacuer l'ascite d'une péritonite bacillaire; et je tombai sur une énorme tumeur solide.

Ayant endormi ma malade, je me mis en devoir de pratiquer l'extirpation; en énucléant péniblement le néoplasme, je reconnus qu'il était en arrière du mésocôlon. Je finis par trouver un plan de clivage et pus achever l'ablation de cet énorme myxo-lipome du mésocôlon. Il n'y eut presque aucun vaisseau à lier. Tamponnement à la Mikulicz. L'opération date d'hier; je ne puis donc en prévoir encore les suites, qui me laissent un peu d'inquiétude en raison seulement de l'état général de la malade.

M. Condamin demande si la tumeur avait dédoublé par en bas le ligament large, faisant en sens inverse ce que font les tumeurs génitales qui remontent dans le mésocôlon?

M. Vallas. — Le ligament large était intact.

Fracture de la tête du radius.

M. Destot étudie les différentes variétés de ces fractures, les unes simples complications au milieu d'autres désordres osseux et articulaires; les autres constituant toute la lésion, consécutives aux chutes sur la paume de la main. Celles-ci, reconnues comme fréquentes chez l'enfant, par Mouchet, ont été au contraire très rarement rencontrées à Lyon.

Discussion : MM. Vallas, Vincent, Tixier.

G. Gayet.

ACADÉMIE DE MÉDECINE.

Séances des mois de juillet, août, septembre, octobre, novembre.

Présidence de M. Lancereaux.

M. Émile Tillot, correspondant national, communique une observation personnelle de *Kératite traumatique ulcéreuse, compliquée d'iritis, traitée avec succès par la dionine.*

L'accident avait été produit par une pincée de chlorure d'étain en poudre reçue par mégarde dans l'œil droit. Il datait de vingt-quatre jours. Il y avait une perte de substance assez étendue, une forte suppuration des paupières. L'iris était grisâtre; des synéchies s'étaient formées, accompagnées de douleurs périorbitaires. La pupille était déformée en plusieurs endroits, et, sur la cornée, à côté d'une ulcération, on voyait plusieurs facettes. Vision fortement compromise.

Douze gouttes par vingt-quatre heures d'une solution de dionine au quart instillée dans l'œil ont amené la guérison en une douzaine de jours.

L'auteur a cru intéressant d'appeler l'attention de ses confrères sur l'action si remarquable de la dionine en pareil cas.

M. Boinet, correspondant national, présente un *drain à valves formant soupape*, destiné à pratiquer la *thoracentèse*, sans *aspiration*.

La lenteur de cette auto-évacuation évite les accidents de la thoracentèse ordinaire qui sont surtout causés par une aspiration trop rapide ou

prolongée outre mesure; elle empêche la décompression trop brusque et partant dangereuse du cœur et du poumon, qui revient graduellement sur lui-même et se dilate progressivement; elle permet d'enlever sans inconvénient et dans une seule séance jusqu'à 3 650 centimètres cubes de liquide pleural et d'évacuer couramment tout le contenu de la plèvre.

Cette évacuation, *lente* et *complète*, paraît abréger la durée du traitement.

Elle favorise l'accolement des feuillets pleuraux qui contracteront d'autant plus facilement des adhérences que l'inflammation sera de date récente; elle s'oppose ainsi à la formation de ces poches pleurales persistantes, à coque fibreuse épaisse, s'accompagnant de rétraction costale et du refoulement d'un poumon scléreux et ratatiné dans la gouttière vertébrale.

L'auteur s'appuie sur une vingtaine de cas observés pour donner les *indications thérapeutiques* de la méthode qu'il préconise. Elles dépendent de la quantité, de l'âge, de la nature, de l'origine de l'épanchement, ainsi que de la coexistence des lésions pulmonaires, cardiaques, aortiques, rénales et de l'état général du pleurétique. Cette méthode convient aux épanchements séro-fibrineux, hémorragiques ou purulents. Le pneumothorax simple et le pneumothorax suffocant à soupape sont améliorés par ce drainage de la plèvre qui calme rapidement la dyspnée et n'occasionne pas d'infection pleurale secondaire.

M. Chauvel fait un rapport sur un mémoire envoyé par M. Nimier et intitulé : *Coup de feu de la région rolandique gauche, avec hernie cérébrale; aphasie, hémi-contracture droite; extraction d'esquilles et rééducation motrice.*

Il s'agit d'un caporal qui, en 1901, au combat de Timimoun (Sud-Oranais), fut atteint par une balle qui, tirée à 3 mètres, lui enleva un morceau du pariétal gauche, au niveau et un peu en arrière du sillon de Rolando. Hernie du cerveau, coma, puis, après trois jours, hémiplégie droite totale et aphasie; pas de fièvre. Quelques esquilles ont été enlevées dès le premier pansement sur le champ de bataille. Vingt jours environ après l'accident, après anesthésie, on débride les tissus mous, on régularise l'orifice osseux et on extrait deux esquilles de la table interne projetées par le coup à 2 ou 3 centimètres de la plaie du côté du vertex. Neuf jours après, on retire encore de la profondeur deux petits fragments osseux et quelques débris de plomb. A l'hémiplégie s'est jointe de la contracture qui semble s'atténuer peu à peu, mais l'aphasie reste presque absolue.

Dix mois après la blessure, la plaie n'est pas complètement fermée; l'aphasie persiste; la contracture des membres est d'autant plus prononcée qu'on se rapproche davantage de leur extrémité. M. Nimier, après radiographie, extrait de nouvelles esquilles du crâne; et cette intervention est le point de départ d'une amélioration très marquée des troubles fonctionnels.

Quant aux autres troubles, M. Nimier est parvenu à les atténuer dans une large mesure.

Des séances de répétition de lettres, de mots simples, plus tard, la lecture à haute voix, la participation aux conversations familiales, ont eu peu à

peu raison de l'aphasie. Pour la rééducation motrice des membres contracturés, M. Nimier a utilisé la mobilisation passive et active des diverses jointures. Ici aussi, et bien que l'amélioration ait été bien moins prononcée pour la main et pour le pied que pour les segments supérieurs, le résultat obtenu est très satisfaisant.

Les mouvements de l'épaule et du coude, de la hanche et du genou s'exécutent presque normalement. Seuls les doigts refusent encore d'obéir à l'incitation volontaire, pendant que le pied se maintient en léger varus équin.

M. Ch. Fernet lit un mémoire sur *la tuberculose articulaire et les séries morbides parallèles.*

Pour lui, la tuberculose donne lieu à des manifestations articulaires à évolution aiguë, subaiguë ou chronique, qui présentent des analogies symptomatiques avec celles du rhumatisme articulaire. Néanmoins les dénominations de rhumatisme tuberculeux sont impropres, parce qu'elles semblent impliquer, pour ces maladies tuberculeuses, une parenté avec le rhumatisme qui n'existe pas. Il vaut mieux dire tuberculose articulaire, comme on dit tuberculose pulmonaire, péritonéale, méningée. En d'autres termes, la tuberculose peut se manifester quelquefois par des séries morbides parallèles à celles du rhumatisme aigu ou chronique dans ses localisations articulaires, abarticulaires ou viscérales; mais il n'y a de commun entre ces deux ordres de manifestations que le siège qu'elles affectent; elles diffèrent par la cause, par les lésions, par les symptômes. Il faut donc les séparer et leur appliquer des dénominations différentes.

M. A. Poncet (de Lyon) trouve trop général ce terme de *tuberculose articulaire.*

Depuis longtemps, du reste, employé surtout par les chirurgiens, ce terme englobe des manifestations et des lésions articulaires parfaitement définies et constituées par des produits tuberculeux : granulations, fongosités, pus, caséification, etc. Or, aujourd'hui, le champ de la tuberculose articulaire s'est considérablement élargi, avec les *arthropathies d'origine tuberculeuse simplement inflammatoires*, et encore une fois, le plus souvent, sans produits spécifiques. Il fallait donc une expression nouvelle pour séparer ces arthropathies des précédentes. Si l'on tient compte, d'autre part, de ce fait, que ces arthropathies se présentent avec tous les caractères des arthrites dites rhumatismales, on reconnaîtra que la dénomination de : *rhumatisme tuberculeux*, est encore celle qui semble le mieux leur convenir.

M. A. Poncet lit un mémoire, fait en collaboration avec M. R. Leriche (de Lyon) et ayant pour titre : *Nains d'aujourd'hui et nains d'autrefois. Nanisme ancestral. Achondroplasie ethnique.*

Les nains achondroplasiques, qui représentent actuellement les sujets pathologiques, correspondent à un type ancien de pygmées qui aurait disparu dans nos régions depuis le milieu de l'ère chrétienne.

Les deux nains que présentent les auteurs sont de beaux spécimens de pygméisme : leur taille est de 1 m. 20 et de 1 m. 17. Leur père et leur grand-père étaient aussi des nains, forts et intelligents; la mère a 1 m. 40; elle a eu trois enfants, les deux aînés achondroplases; le troisième est d'une taille au-dessus de la moyenne.

Les deux nains ont le tronc et la tête bien développés, mais les membres supérieurs et surtout les inférieurs sont très courts; ces nains sont intelligents, adroits, lestes. Ils se distinguent des achondroplases de Marie parce qu'ils ont leurs épiphyses bien soudées à leurs diaphyses; ce sont des achondroplases ataviques ressemblant à ceux d'une race disparue aujourd'hui et distincts des achondroplases pathologiques.

M. Cornil fait remarquer à M. Poncet qu'il existe au musée Dupuytren une série de squelettes de nains achondroplasiques. Dans l'antiquité, ceux-ci étaient d'ailleurs très nombreux, témoin le dieu Phtha du Panthéon égyptien.

M. Porak a pu recueillir quelques observations d'achondroplasie sur des fœtus ou des enfants morts dans son service.

M. Monod lit, au nom de L. Labbé et au sien, un travail de M. Monnier relatif à *un cas de corps étrangers multiples de l'estomac* extraits par ce dernier.

Parmi ces corps étrangers, au nombre de 25, il y avait *huit cuillères à café, une fourchette, des clous, une aiguille, une épingle à cheveux, une clef, des débris de ferraille oxydés, etc.* L'ensemble pesait 230 grammes. Il rappelle que la gastrotomie a été pratiquée 77 fois et qu'il y a eu 9 morts. Actuellement, on se contente d'une très petite incision qui suffit, en général, pour extraire le ou les corps étrangers.

Du reste, la tolérance de l'estomac pour les corps étrangers est très grande. Il n'est pas exceptionnel d'en trouver à l'autopsie de sujets qui ne s'en étaient nullement plaints pendant leur vie.

M. G. Richelot fait une communication sur l'*épithéliome du moignon après l'hystérectomie subtotale pour fibrome.*

L'auteur a pu observer plusieurs cas de fibromes utérins dans lesquels, après hystérectomie partielle, il s'est produit un cancer ayant pour point de départ le moignon d'organe laissé en place.

On a beaucoup discuté pour savoir s'il s'agissait d'une coïncidence ou si l'épithéliome procédait du fibrome. Or, on sait que l'hypertrophie glandulaire diffuse de la muqueuse utérine s'accompagne d'orientation des cellules. Le jour où cette orientation n'existe plus, il y a véritable cancer. Par conséquent, comme dans tous les fibromes, il y a hypertrophie de la muqueuse, il n'y a rien d'étonnant à ce que cette hypertrophie puisse, un beau jour, de simple devenir épithéliomateuse.

Il faut donc bien savoir, et en tenir compte au point de vue du pronostic, qu'un fibrome peut être le point de départ d'un épithéliome par une simple transformation des altérations cellulaires qu'il détermine normale-

ment dans la muqueuse de l'organe. D'où, cliniquement, la nécessité de l'extirpation totale de l'utérus fibromateux.

M. Cornil demande si, dans ces cas, il s'agit de fibromes isolés de l'utérus ou d'une dégénérescence fibromateuse en masse?

M. Richelot répond que l'hyperplasie est générale et porte à la fois sur le tissu conjonctif et les fibres musculaires.

M. Cornil voudrait savoir si, dans le cas dont parle M. Richelot, il y a des myomes isolés des parois?

M. Richelot fait observer que le plus souvent ces petites tumeurs des parois existent, accompagnant la dégénérescence fibreuse diffuse de l'utérus.

M. Cornil peut affirmer que lorsqu'il y a épithéliome de l'utérus, il y a toujours hypertrophie de l'organe. Si l'épithéliome tubulé est même localisé au col, il existe une hyperplasie marquée de toute la muqueuse de l'utérus.

Mais cette hyperplasie se distingue toujours de l'hyperplasie de la métrite hypertrophique simple. Une métrite du col se reconnaît en ce que les cellules sont formées d'épithélium pavimenteux, tandis que l'*épithéliome* est constitué par des amas tubulaires. Dans la métrite glandulaire du corps, il n'y a qu'un allongement des tubes glandulaires, au contraire, dans le cancer du corps, il y a désorientation des cellules, formation d'amas irréguliers. La distinction est absolument facile à établir.

M. Richelot ne disconvient pas qu'on puisse établir histologiquement cette différence. Cependant, il constate que, cliniquement, l'hypertrophie générale qui accompagne la fibromatose peut, un beau jour, être suivie d'épithéliome soit du corps, soit même du moignon laissé après l'opération.

M. Hayem, sous le nom de *mal perforant externe de l'estomac*, décrit une forme d'ulcère de l'estomac, qui n'a pas encore été signalée par les auteurs. Cet ulcère, contrairement à l'ulcère classique, se produit à la face péritonéale de cet organe.

Il passe par trois phases. Vu par la face externe de l'estomac, dans la première phase, il revêt l'aspect d'un godet : dépression circulaire, comme celle que produirait l'application énergique d'un tampon; dans la deuxième, on dirait un sac, la paroi du fond étant amincie; enfin, dans la dernière, on a l'impression d'une cupule à fond ocre, par suite des hémorragies. Vu par la face péritonéale, on se trouve en présence d'une hernie s'effectuant par la seule tunique muqueuse qui forme le dernier rempart. Épaississement du péritoine.

Le premier stade n'est pas rare; s'il n'a pas été signalé jusqu'ici, c'est qu'on a jugé sans doute la lésion banale. Le deuxième est moins fréquent : M. Hayem n'en a constaté que trois cas. Quant à l'ulcère proprement dit, il ne l'a rencontré qu'une fois et chez un malade ayant succombé à un ulcère classique de l'estomac.

Les autres cas ont été recueillis chez des individus atteints d'ulcère chronique de l'estomac. Le terrain est donc le même pour ces deux sortes d'ulcère, dont le processus est tout différent.

La constatation de cet ulcère, où la muqueuse constitue le dernier rem-

part, est en opposition avec la théorie d'après laquelle l'ulcération de l'estomac serait toujours fonction du suc gastrique. Dans l'espèce, il me semble qu'on doit incriminer surtout les nerfs intrapariétaux.

M. J. Reboul (Nîmes) lit une observation de *fibrome de la portion abdominale du ligament rond.*

La rareté des fibromyomes de la partie abdominale du ligament rond et des bons résultats obtenus par leur ablation l'ont engagé à faire connaître le cas suivant, dans lequel il a pu établir le diagnostic avant l'opération, contrairement à ce qu'on lit dans les observations publiées, à sa connaissance.

Une femme de trente-neuf ans lui avait été adressée en janvier dernier, pour une tumeur de l'abdomen. Mariée à vingt-deux ans, elle a eu deux accouchements et un avortement. Règles normales.

Il y a sept ans, cette malade s'étant beaucoup fatiguée, crut avoir une hernie inguinale droite et appliqua un bandage. En 1901 et 1902, après de nouvelles fatigues, la malade éprouva des douleurs dans la région occupée par la tumeur, qui est toujours restée intra-abdominale, mais a augmenté de volume. Cette tumeur s'accroît nettement au moment des règles. Depuis le commencement de janvier 1903, la tumeur a beaucoup augmenté de volume; elle est le siège de douleurs continues, s'irradiant dans le bassin, la région lombaire et le membre inférieur droit.

A l'examen de la malade, fin janvier, on trouve une tumeur ovalaire, dure, siégeant dans le bassin, en avant et à droite de l'utérus, sous la paroi abdominale. Elle est mobile, mais paraît adhérente par un pédicule vers l'orifice profond du canal inguinal; en lui imprimant des mouvements, on produit des tiraillements dans la région inguinale droite. L'utérus, non augmenté de volume, paraît indépendant de la tumeur; il est incliné en arrière et à gauche. La malade est pâle, anémiée. M. Reboul fait le diagnostic de fibromyome de la portion abdominale du ligament rond avec pédicule inséré près de l'orifice inguinal profond.

L'opération confirme entièrement ce diagnostic. Le 18 février 1903, laparotomie à droite, suivant le bord externe du grand droit. La trompe et l'ovaire sont libres en arrière, l'utérus est indépendant, à gauche; la tumeur est adhérente aux parois du bassin. Il faut inciser une capsule fibreuse pour arriver sur le fibrome qu'il est facile d'énucléer avec le doigt suivant un plan de clivage.

Un pédicule large fixait le fibrome sur le ligament rond, près de son engagement dans le canal inguinal. Marsupialisation et drainage de l'enveloppe fibreuse. Reconstitution de la paroi abdominale. Suites régulières.

La tumeur est ovoïde, du poids de 350 grammes, longue de 11 centimètres, sur 9 centimètres de largeur. D'après l'examen fait par le professeur Bosc, de Montpellier, c'est un fibromyome avec nécrose centrale par thrombose.

Actuellement (octobre 1903), la malade est en excellent état, tant au point de vue local qu'au point de vue général.

M. Chauvel lit un travail sur l'*appendicite dans l'armée au cours de ces dernières années et sur un point spécial de l'étiologie de cette affection.*

L'auteur a pu constater, d'après de nombreuses observations, que l'appendicite était très rare dans les populations indigènes de l'Algérie et de la Tunisie. Pour lui, il faut invoquer trois raisons de cette rareté : la résistance naturelle individuelle très développée aux agents d'infection qui s'attaquent aux organes lymphoïdes, l'action d'un régime presque exclusivement végétarien, et l'heureuse influence d'un climat sec et chaud. Ces deux dernières raisons expliquent pourquoi on a pu constater que les colons eux-mêmes résistaient mieux à l'infection et ne fournissaient que de rares exemples d'appendicite.

Dans l'armée, la mortalité varie avec la nature des accidents, surtout avec l'étendue de la péritonite, l'opération étant presque toujours sans bénéfice, quand la séreuse abdominale était infectée dans toute son étendue. Les variations de la mortalité post-opératoire, ascendante de 1897 à 1899, puis rapidement décroissante dans les années suivantes, tiennent sans doute à ce que l'on fait un choix plus judicieux des cas relevant de l'action chirurgicale, qu'on connaît mieux le manuel opératoire et aussi les diversités cliniques de cette affection. La *statistique officielle de l'armée* fournit, en ce qui concerne les résultats des opérations pour appendicite pratiquées dans les hôpitaux militaires, une proportion ne s'éloignant pas sensiblement de la pratique civile.

Les succès s'élèvent de 68,2 à 85,1 p. 100; le chiffre de la léthalité sur 711 interventions n'est plus que de 14,9 p. 100 au lieu de 31,8. Le nombre des appendicectomies à froid est peu considérable en raison du court séjour des hommes dans l'armée.

M. J. Lucas Championnière a dit il y a longtemps que l'appendicite est plus grave chez les gens qui ont une alimentation carnée. Depuis la communication déjà ancienne où il faisait cette remarque, il a eu connaissance de plusieurs fait confirmatifs, entre autres l'observation de plusieurs communautés religieuses qui ne mangent pas de viande et où l'appendicite est pour ainsi dire inconnue. D'autre part, on a pu dire qu'à Philadelphie, où l'alimentation est exclusivement carnée, chaque personne a *son appendicite*. Il se propose de rechercher ultérieurement la fréquence de cette affection en Algérie et de s'informer également de la fréquence de la grippe, qui est une des plus fréquentes causes d'appendicite. Or, il semble bien qu'en 1889, la grippe venue de Syrie fit des ravages sur toutes les côtes de la Méditerranée, et cette infection pourrait expliquer bien des cas d'appendicite, même et surtout en Algérie.

M. Chantemesse constate que les conclusions de MM. Chauvel et J. Lucas Championnière donnent une importance très grande à la théorie de M. Metchnikoff, sur le rôle des parasites dans la pathogénie de l'appendicite. On sait que les musulmans mangent beaucoup de viande, mais celle-ci est très cuite. Rien d'étonnant à ce que chez eux l'appendicite soit moins fréquente que partout ailleurs. M. Péraire.

NÉCROLOGIE

M. le Dr A.-F. Brun (de Paris).

Un des membres les plus distingués du corps médical des hôpitaux de Paris, M. le Dr André-Félix Brun, chirurgien à l'hôpital des Enfants-Malades, chevalier de la Légion d'honneur, vient de succomber prématurément après une longue maladie.

M. Brun était né à Angoulême le 14 juillet 1854. Dès 1871, il prenait sa première inscription de médecine, et, après un an de volontariat, arrivait à l'externat des hôpitaux de Paris en 1874, à vingt ans. Doué de remarquables aptitudes de travail et d'assimilation, il eut rapidement de brillants succès dans les concours : interne provisoire en 1875 ; interne en 1876 : aide d'anatomie en 1878 ; prosecteur en 1880 ; docteur en médecine en 1881 : lauréat pour sa thèse ; chirurgien des hôpitaux en 1885 ; agrégé de la Faculté en 1886 ; membre de la Société de Chirurgie en 1889 ; membre du Comité de direction scientifique de la *Presse médicale*, telles sont les étapes de cette brillante carrière.

A la Société de Chirurgie, dont il fut longtemps archiviste, on est frappé de la variété des sujets qu'il aborde, toujours avec le même sens critique et pratique, qu'il traite d'une affection des voies urinaires ou de l'oreille moyenne, ou de l'appendice, pour ne citer que les cas qui lui étaient le plus familiers. Ses idées sur l'appendicite, il les a nettement formulées dans le chapitre « Appendicite » du *Traité des maladies de l'Enfance* ; en ophtalmologie, il a publié un traité de *Thérapeutique oculaire*, écrit en collaboration avec M. le Dr Morax. Il s'était orienté ensuite vers la chirurgie infantile, et on lui doit en orthopédie une mise au point de l'opération de Lorenz.

Les hautes qualités morales et professionnelles de M. Brun, autant que son esprit avisé et la rectitude de son jugement, l'avaient fait choisir depuis 1898, par les chirurgiens des hôpitaux de Paris, pour les représenter au Conseil de Surveillance de l'Assistance publique.

Il laisse un assez grand nombre de publications ayant trait à la chirurgie.

1879. — De la phlébite et de la lymphangite utérines, *Rev. mens. de Méd. et de Chir.*, Paris.

1881. — Brun et Duplay, Sur une forme particulière et encore imparfaitement décrite d'arthrite blennorrhagique, *Arch. gén. de Méd.*, Paris, CXLVII, 541-564. — *De l'arthrite aiguë d'origine blennorrhagique*. Paris, th. de Doct., 4°, n° 332, 88 p.

1885. — *De l'intervention chirurgicale dans quelques affections des voies biliaires*. Paris, 8°.

1886. — *Les accidents imputables à l'emploi chirurgical des antiseptiques*, Paris, th. d'agrégation, 8°, VII-213 p. — Fibro-sarcome de la paroi abdominale, *Ann. de Gynéc.*, Paris, XXVI, 367-374. — Brun et Monod (C.), article Pénis, *Dict. encycl. d. Sc. méd.*, Paris, 2 s., XXII, 531-546.

1887. — Contribution à l'étude du bec-de-lièvre complexe de la lèvre supérieure avec dessin et pièces destinés à montrer le siège de la fissure en avant de l'incisive précanine, *Bull. Soc. de Chir.* — Sur un cas de pyélonéphrite suppurée, traitée par néphrotomie. Fistule urinaire persistante. Néphrectomie secondaire. Guérison, *Bull. et Mém. Soc. de Chir.*, Paris.

1888. — Un cas d'orteil en marteau, traité et guéri par la résection phalango-phalanginienne, *Bull. et Mém. Soc. de Chir.*, Paris. — Sur deux cas d'anévrysmes poplités, traités et guéris par la ligature antiseptique de l'artère fémorale, *Bull. et Mém. Soc. de Chir.*, Paris, XIV, 986-1017.

1890. — Cystite douloureuse chronique compliquée d'urétéro-pyélite ascendante unilatérale; colpocystotomie et néphrectomie, guérison, *Bull. et Mém. Soc. de Chir. de Paris*, XVI, n° 1, 188-195. — Sur une observation de M. Tuffier, relative à la guérison d'une fistule urinaire consécutive à une néphrotomie [Rap.], *Bull. et Mém. Soc. de Chir.*, Paris, n. s., XVI, 41-46. — A propos d'un cas de péritonite purulente traitée et guérie par la laparotomie. *Cong. franç. de Chir.*, *Proc.-verb.*, *etc.*, 1889, Paris, IV, 232-235.

1891. — Contribution à l'étude de l'emploi de l'aimant en ophtalmologie, *Arch. gén. de Méd.*, Paris, II, 712-734.

1894. — Des conjonctivites pseudo-membraneuses, *Presse méd.*, Paris, I, 374. — De la tuberculose atténuée de l'iris, *Presse méd.*, Paris, 25.

1895. — Traitement de l'appendicite, *Bull. Soc. de Chir.*, Paris, 17 juillet. — La maladie de Riga, *Presse méd.*, Paris, janv., 26.

1896. — Complications cérébrales des otites, *Bull. et Mém. Soc. de Chir.*, Paris, nov. 4. — Intervention chirurgicale dans les péritonites par perforation au cours de la fièvre typhoïde, Soc. de Chir., Paris, nov. 25. — Péritonite à pneumocoques, *Presse méd.*, Paris, 33-35. — A propos de l'appendicite, *Presse méd.*, Paris, 384-388. — Abcès de la cavité de Retzius par appendicite, *Presse méd.*, Paris, 341. — Luxation irréductible de la rotule. *Bull. et Mém. Soc. de Chir.*, Paris, n. s., XXII, 237. — Un cas d'hémimélie, *Presse méd.*, Paris, 413.

1897. — Appendicite chronique, résection à froid de l'appendice, *Presse méd.*, Paris, 208-210. — Lésions histologiques de l'appendicite. *Presse méd.*, Paris, II, 57-60. — Mal de Pott et redressement brusque, *Soc. de Chir.*, Paris, mai 12 et 16; juin et juillet. — Cholécystentérostomie chez un enfant de 3 ans. Soc. de Chir., Paris, mars 9. — Péritonite à pneumocoques chez l'enfant. *Presse méd.*, Paris, 89. — Abcès cérébral. Trépanation [Discussion], Soc. de Chir., Paris, janv. 20. — Abouchement dans l'intestin des voies biliaires atteintes de dilatation d'origine probablement congénitale, *Bull. et Mém. Soc. de Chir. de Paris*, n. s., XXIII, 209-213.

1898. — Appendicite chronique; résection à froid de l'appendice, *Presse méd.*, Paris, I, 157. — Calcul vésical chez l'enfant; radiographie, *Presse méd.*, Paris, I, 133. — Tumeurs malignes du rein chez l'enfant, *Presse méd.*, Paris, I, 97. — Deux cas d'intoxication par l'acide picrique dans le traitement des brûlures [Discussion], Soc. de Chir., Paris, janvier. — De l'occlusion intestinale dans la péritonite tuberculeuse [Discussion], Soc. de Chir., Paris, octobre 26 et novembre 23. — Les injections d'éther iodoformé dans le traitement de la tuberculose des membres [Discussion], Soc. de Chir., Paris, mai 18. — Coxavara, Soc. de Chir., Paris, n. s., XXIV, 561. — Avec Renault (J.)], L'hématome sous-périosté chez les rachitiques; maladie de Möller-Barlow, *Presse méd.*, Paris, I, 1-3.

1899. — Sur le traitement des luxations congénitales de la hanche, Soc. de Chir., Paris, mars 15. — Traitement de l'appendicite [Discussion], Soc. de Chir., Paris, février 8.

1900. — Résultats définitifs de la réduction non sanglante des luxations congénitales de la hanche. *Bull. et Mém. Soc. de Chir.*, Paris, XXVI, 853. — Traitement chirurgical des kystes hydatiques du foie [Discussion], Soc. de Chir., Paris, janvier 17. — Pseudo-corps étranger de l'articulation du genou. Arthrotomie. Lipome sous-synovial. Résection. Guérison [Discussion], *Bull. et Mém. Soc. de Chir.*, Paris, XXVI, 281-282. — Tuméfaction de l'extrémité supérieure de l'humérus chez un enfant [Discussion], *Bull. et Mém. Soc. de Chir.*, Paris, XXVI, 374. — Appendicite provoquée par un lombric, *Bull. et Mém. Soc. de Chir.*, Paris, XXVI, 311-312. — Abcès du foie d'origine appendiculaire. Incision. Guérison [Discussion], *Bull. et Mém. Soc. de Chir.*, Paris, XXVI, 69. — Présentation de pièce. Appendicite chronique, *Bull. et Mém. Soc. de Chir.*, Paris, XXVI, 179-180.

1901. — Spina-bifida [Discussion], *Bull. et Mém. Soc. de Chir.*, Paris, XXVII, 392. — Présentation d'un appareil pour enfant atteint de paralysie infantile ou contracture paralytique du membre inférieur, *Bull. et Mém. Soc. de Chir.*, Paris, XXVII, 556-557. — Péritonite septique diffuse à pneumocoques chez l'enfant, *Presse méd.*, Paris, I, 93-94.

TABLE DES MATIÈRES

DU TOME VINGT-HUITIÈME

MÉMOIRES ORIGINAUX

AUVRAY. — Actinomycose du foie. 1
AUVRAY. — Abcès tuberculeux extra-hépatique et périhepatite tuberculeuse. 305
BOUVEYRON. — Du rhumatisme tuberculeux. 329
BROCA et TRIDON. — Ostéomyélite des nacriers. 426
CHEVASSU. — Voy. RECLUS.
DELBET (Paul). — Kystes paranéphriques et uronéphroses traumatiques 62, 209, 380, 531, 868
DELORE. — De l'entrée de l'air dans les veines pendant les opérations gynécologiques. 462
DUVAL. — Voy. QUÉNU.
FÉRÉ et DEMANCHE. — Note sur un cas de rétraction de l'aponévrose palmaire 324
FORGUE et JEANBRAU. — Des plaies de l'estomac par armes à feu. 285, 488, 790
GÉRAUD. — De quelques complications de l'anus contre nature. . . . 190
GOSSET. — De l'œsophago-gastrostomie transdiaphragmatique. . . 694
GUIBAL. — De la dilatation ampullaire des veines. 93, 228
JEANBRAU. — Voy. FORGUE.
LE DAMANY. — La luxation congénitale de la hanche. 708
LERICHE. — Voy. PONCET.
MÉRIEL. — Kyste chyleux du mésocôlon ascendant 736
MORAX. — Voy. TERRIER.
PÉRAIRE. — Calculs biliaires dans les canaux cystique et cholédoque et dans l'épaisseur de la paroi antérieure de la vésicule biliaire. . . 41
PONCET et LERICHE. — Nanisme ancestral par achondropiasie ethnique. 657
QUÉNU et DUVAL. — Splénectomie dans la splénomégalie avec hépatopathie cirrhotique. 444
RECLUS et CHEVASSU. — Les tumeurs du corpuscule rétro-carotidien. 149, 338
REGNAULT. — Gangrènes et phlegmons gazeux sans vibrion septique. 77
TERRIER et MORAX. — Le diagnostic des tumeurs orbitaires. 631
TAVEL. — Le diagnostic du siège de l'occlusion dans l'iléus. 174, 359, 505, 743
TRIDON. — Voy. BROCA.
VAUTRIN. — Contribution à l'étude de l'exclusion de l'intestin. . . . 20
VLACCOS (de). — Des ruptures de l'urètre mâle. 83

SOCIÉTÉS SAVANTES

Académie de médecine, séances de mai. 132
— — — juin. 275
— — — juillet, août, septembre, octobre, novembre. 929
Congrès français de chirurgie. 561

XXXIIIe Congrès de la Société allemande de chirurgie 886
Société de Chirurgie, séances du 20 mai au 10 juin. 119
— — — du 17 juin au 8 juillet. 261
— — — du 15 juillet au 29 juillet. 400
— — — du 17 octobre au 11 novembre. 918
Société de Chirurgie de Lyon, séances du 20 avril au 14 mai. 127
— — — — du 28 mai au 13 juin. 269
— — — — du 18 juin au 2 juillet. . . . 406
— — — — du 9 juillet au 23 juillet. . . . 546
— — — — du 5 au 12 novembre. 926

BIBLIOGRAPHIE

Albarran et Imbert. — Les tumeurs du rein. 279
Bergmann et Rochs. — Opérations. 412
Castex. — Maladies du larynx, du nez et des oreilles. 281
Cazin. — Voy. Duplay.
Division of surgery of the medical school of Harward University (Research). 281
Duplay et Cazin. — Les tumeurs. 279
Imbert. — Voy. Albarran.
Jayle. — Voy. Landouzy.
Landouzy et Jayle. — Glossaire médical. 581
Le Nouëne. — Traitement chirurgical des néphrites. 412
Mattoli. — La gastro-entérostomie. 137
Mériel. — L'extirpation du cancer du sein. 552
Monprofit. — Chirurgie des ovaires et des trompes. 553
Muhsam. — Voy. Sonnenburg.
Purpura. — Sur la ligature de la veine cave inférieure. 552
Reclus. — L'anesthésie localisée par la cocaïne. 141
Rochs. — Voy. Bergmann.
Sonnenburg et Muhsam. — Correspondance de la technique opératoire et des pansements. 412

JOURNAUX RUSSES

Archives russes de Chirurgie. 413
Archives russes de Pathologie. 414
Chirurgie. 557
Gazette des hôpitaux de Botkine. 555
Médecine russe. 556

NÉCROLOGIE

Borgoño (de Santiago). 145
Bouglé (de Paris). 282
Brun (de Paris). 936
Chalot (de Toulouse). 416
Fochier (de Lyon). 650
Gallet (de Bruxelles) 653
Gérard Marchant (de Paris). 142
Gussenbauer (de Vienne). 146
Playfair (de St Andrew, Angleterre) 559

TABLE ANALYTIQUE DES MATIÈRES

DU TOME VINGT-HUITIÈME

ABRÉVIATIONS

Ac. méd. : Académie de médecine.
Bibl. : Bibliographie.
Cong. all. chir., XXXIIe Congrès de la société allemande de Chirurgie.
Soc. chir. : Société de Chirurgie de Paris.
Soc. chir. L., Société de Chirurgie de Lyon.

Les titres des mémoires originaux sont imprimés en *italiques*, et les noms de leurs auteurs en PETITES CAPITALES.

Abcès. — — *tuberculeux intrahépatique et périhépatite tuberculeuse* (AUVRAY), 305. — Voy. *Foie.*

Abdomen. — Contusion de l' —, *Ac. méd.*, 275; mobilité de la musculature de l' —, *Cong. all. chir.*, 901. — Écarteur abdominal, *Soc. chir*, 925. — Voy. *Leucocytose.*

Ablation. — Voy. *Tumeur.*

Achondroplasie. — *Nanisme ancestral par* — *ethnique* (PONCET et LERICHE), 657. — *Id.*, *Ac. méd.*, 931.

Actinomycose. — —, *Ac. méd.*, 133. — Voy. *Foie.*

Adénite. — Ablation sous-cutanée des — tuberculeuses, *Cong. all. chir.*, 896.

Adénome. — —, *Soc. chir.*, 915.

Adrénaline. — L' — et le traitement des cystites, *Cong. chir.*, 614.

Air. — Voy. *Veine.*

[illegible]sthésie. — L' — localisée par [illegible]ocaïne, par *Reclus*, bibl., 141; [illegible] —, *Cong. chir.*, 597. — Voy. [illegible]*ductibilité.*

Anévrysme. — — poplité, *Soc. ch. L.*, 549.

Ankylose. — — chirurgicale des articulations, *Cong. chir.*, 580. — Voy. *Coude*, *Rhumatisme.*

Anus. — *Complications de l'* — *contre nature* (GÉRAUD), 190; à propos du traitement de l' — contre nature, *Soc. chir.*, 264; — iliaque, *Cong. chir.*, 600, 603; — gerçure tuberculeuse de la région de l' —, *Soc. chir.*, 925. — Voy. *Intestin.*

Aponévrose. — *Sur un cas de rétraction de l'* — *palmaire* (FÉRÉ et DEMANCHE), 324.

Appareil. — Voy. *Cuisse.*

Appendicite. — Embolie dans l' —, *Soc. chir.*, 119; bactériologie de l' —, *Cong. chir.*, 607; de l'intervention dans les —, *id.*, 608; traitement de l' —, *id.*, 610; — et grossesse extra-utérine, *id.*, 619; — gangreneuses, *Soc. chir.*, 920; l' — dans l'armée, *Ac. méd.*, 935 — Voy. *Péricolite*, *Intestin.*

Argent. — Emploi des feuilles d' — en chirurgie, *Cong. chir.*, 573.
Artère. — Rupture spontanée de l' — fémorale, *Soc. chir.*, 269; la distribution des — des os, *Cong. all. chir.*, 886.
Arthrite. — Voy. *Genou.*
Arthrodèse. — Nouveau procédé d' —, *Cong. chir.*, 627.
Articulation. — Traitement des affections articulaires d'origine traumatique, *Soc. chir.*, 403. — Tuberculose articulaire, *Ac. méd.*, 931. — Voy. *Ankylose.*
Ascite. — Traitement chirurgical des —, *Cong. chir.*, 591.
Asthénie. — Voy. *Dysménorrhée.*
Astragale. — Fracture de l' —, *Soc. ch. L.*, 547, 926.
Attelle. — — en aluminium, *Cong. all. chir.*, 913.
Autoplastie. — — du pouce, *Cong. all. chir.*, 915.
Bassin. — Sur le cloisonnement du — dans les déchirures rectales, *Soc. chir.*, 400; rétrécissement cyphotique du —, *Soc. ch. L.*, 410. De la position élevée du —, *Cong. all. chir.*, 890; double fracture du —, *Soc. chir.*, 918. — Voy. *Kyste.*
Bile. — Rupture sous-cutanée des voies biliaires, *Cong. all. chir.*, 907. — Voy. *Calcul, Lithiase.*
Blastomycose. — Sur un cas de — péritonéo-appendiculaire, *Soc. chir.*, 122.
Botryomycose. — Deux cas de —, *Cong. chir.*, 575.
Bouton. — Discussion sur la valeur des — anastomotiques dans la chirurgie gastrique, *Soc. chir. L.*, 129; des indicateurs du — de Murphy dans la chirurgie gastro-intestinale, *Cong. chir.*, 599.
Branchiome. — Trois observations de —, *Soc. chir.*, 403.
Brûlure. — Traitement des —, *Soc. chir.*, 267.
Calcanéum. — Fracture du — *Soc. chir. L.*, 129.
Calcul. — — *biliaires dans les canaux cystique et cholédoque et dans la vésicule biliaire* (Péraire), 41; — vésical, *Soc. chir.*, 925. — Voy. *Rein.*
Cancer. — Néphrectomie pour —, *Soc. chir. L.*, 410, *Cong. chir.*, 623. — Voy. *Estomac, Intestin, Rectum, Vessie, Sein, Lupus, Lèvre.* La cardiolyse, *Cong. all. chir.*, 900.
Canule. — Une — vésicale, *Cong. all. chir.*, 910.
Carcinome. — Recherches sur les —, *Cong. all. chir.*, 905.
Castration. — Voy. *Sein.*
Cathétérisme. — Voy. *Œsophage.*
Cerveau. — Voy. *Hernie, Tumeur, Œil.*
Chéloïde. — — étendue de la nuque, *Soc. chir.*, 268.
Chirurgie. — Division of surgery of Harward University, bibl., 281; — et peinture ancienne, *Cong. all. chir.*, 886.
Cholécysto-jéjunostomie. — —, *Soc. chir. L.*, 411.
Cholédoque. — Obstruction lithiasique du —, *Soc. chir. L.*, 272.
Cirrhose. — Voy. *Splénectomie.*
Clavicule. — Substitution de la —, *Soc. chir.*, 127.
Cloisonnement. — Voy. *Bassin.*
Cocaïne. — Voy. *Anesthésie.*
Cœur. — Plaie du —, par arme à feu, *Cong. all. chir.*, 899.
Cœur. — Voy. *Oreillette.*
Conductibilité. — Anesthésie de la —, *Cong. all. chir.*, 889.
Contusion. — Voy. *Abdomen.*
Coude. — Ankylose du —, *Soc. chir. L.*, 274, 407; résection ortho-

pédique du —, *id.*, 407, *id.*, *Soc. chir.*, 925.
Coxalgie. — — double, *Cong. chir.*, 625.
Crâne. — Voy. *Traumatisme.*
Cryptorchidie. — Traitement de la —, *Cong. all. chir.*, 913.
Cuiller. — Voy. *Estomac.*
Cuisse. — Fracture de la — traitée par appareil à déambulation, *Soc. chir.*, 127.
Cystite. — Voy. *Adrénaline.*
Cystoscope. — —, *Cong. all. chir.*, 908.
Cystotomie. — Traitement des — d'urgence chez les prostatiques, *Cong. chir.*, 615; la — périnéale, *Cong. all. chir.*, 910.
Déchirure. — Voy. *Bassin.*
Désenclaveur. — Voy. *Fibrome.*
Diabète. — Sur un cas de — insipide guéri par une intervention chirurgicale, *Soc. chir.*, 254.
Diaphragme. — Voy. *Lymphatique.*
Dilatation. — Voy. *Veine*, *Œsophage.*
Diverticule. — Voy. *Œsophage.*
Drain. — —, *Ac. méd.*, 929.
Dysenterie. — Traitement chirurgical de la —, *Cong. all. chir.*
Dysménorrhée. — Traitement nasal de la — chez la femme et de l'asthénie génitale chez l'homme, *Cong. chir.*, 623.
Ecarteur. — Voy. *Abdomen.*
Echinocoque. — Des os du crâne, *Cong. all. chir.*, 893.
Ectopie. — Voy. *Testicule*, *Rate*, *Prostate.*
Embolie. — Voy. *Appendicite.*
Empyème. — Traitement de l' — chronique de la plèvre, *Soc. chir. L.*, 132; — chronique fistuleux, *Soc. chir.*, 269; radioscopie dans l' — chronique, *Soc. chir. L.*, 269; du traitement des — chroniques, *id.*, 271.
Encéphale. — Voy. *Tumeur*, *Traumatisme.*
Enchondrome. — Des — articulo-capsulaires, *Cong. all. chir.*, 915.
Epididyme. — Voy. *Kyste.*
Epilepsie. — — jacksonnienne traumatique, *Cong. chir.*, 583, *id.*, *Cong. all. chir.*, 894; résultats éloignés du traitement chirurgical des — essentielles, *id.*, 587.
Epithélioma. — —, *Cong. chir.*, 581; — du moignon, *Ac. méd.*, 932.
Epityphlite. — De l'opération hâtive dans l' —, *Cong. all. chir.*, 903.
Estomac. — *Des plaies de l' — par arme à feu* (Forgue et Jeanbrau), 285, 488, 790; cancer de l' — guéri par les rayons Rœntgen, *Ac. méd.*, 136; cancer étendu de l'estomac, *Soc. chir.*, 268; cuiller dans l' —, *Soc. chir. L.*, 409; plaie de l' —, *Cong. chir.*, 296; pathogénie et traitement de l' — en sablier, *Cong. all. chir.*, 903; extraction des corps étrangers de l' —, *Ac. méd.*, 932; mal perforant externe de l' —, *id.*, 933. — Voy. *Bouton*, *Paralysie.*
Exclusion. — Voy. *Intestin.*
Face. — Voy. *Tic*, *Paralysie.*
Fémur. — Fracture comminutive ouverte du —, *Soc. chir.*, 268; ostéomyélite du —, *Soc. chir. L.*, 278; — attelle pour les fractures du col du —, *Cong. all. chir.*, 916; résection de la diaphyse fémorale pour tumeur maligne, *id.*, 906. — Voy. *Artère.*
Fibrome. — Désenclaveur pour —, *Soc. chir. L.*, 549; — du ligament rond, *Ac. méd.*, 934. — Voy. *Hystérectomie.*
Fistule. — La voie vagino-périnéale pour la cure des fistules recto-

vaginales, *Soc. chir.*, 402; procédé opératoire pour la cure des — biliaires, *Cong. chir.*, 611. Des — goitreuses, *Cong. all. chir.*, 897; — recto-vaginales, *Soc. chir.*, 919. — Voy. *Empyème.*

Foie. — *Actinomycose du* — (Auvray), 1, 397, 399; abcès du —, *Cong. chir.*, 610; suture d'une plaie du —, *id.*, 611. — Voy. *Kyste.*

Fracture. — Voy. *Cuisse, Calcanéum, Pied, Rotule, Fémur, Jambe, Astragale, Maxillaire, Plaie, Humérus, Radius, Tibia, Massage, Bassin.*

Front. — Technique idéale de la sinusite du — chronique suppurée, *Cong. chir.*, 584.

Furoncle. — Traitement abortif des — par injection d'oxygène, *Cong. chir.*, 575.

Galactocèle. — Sur un cas de —, *Cong. chir.*, 590.

Ganglion. — L'affection ganglionnaire des Barbades, *Cong. all. chir.*, 888; les — lymphatiques géniens, *id.*, 895.

Gangrène. — — *et phlegmons gazeux sans vibrion septique* (Regnault), 77; de l'intervention chirurgicale dans la — pulmonaire, *Soc. chir.*, 120; — en bloc du poumon, *id.*, 267. — Voy. *Appendicite.*

Gastro-entérostomie. — La —, par *Mattoli*, bibl., 137; transformation de —, *Soc. chir.*, 266.

Gastrophore. — Le —, *Cong. all. chir.*, 904.

Gastrostomie. — Nouveau procédé de —, *Cong. chir.*, 595.

Genou. — Résection du — pour arthrite, *Soc. chir.*, 268; tuberculose du —, *Cong. chir.*, 625. — Luxation du —, *Soc. chir.*, 916.

Glossaire. — — médical, par *Landouzy* et *Jayle*, bibl., 551.

Goitre. — *Soc. chir.*, 925. — Voy. *Fistule.*

Greffe. — Résultats éloignés des — tendineuses pour pieds bots paralytiques, *Cong. chir.*, 627.

Grossesse. — — extra-utérine, *Cong. chir.*, 622. — V. *Hystérectomie, Appendicite.*

Gynécologie. — Des opérations de —, *Cong. all. chir.*, 913. — Voy. *Veine.*

Hanche. — Technique du traitement non sanglant de la luxation congénitale de la —, *Cong. chir.*, 624. — *La luxation congénitale de la* — (Le Damany), 708, *id.*, *Cong. all. chir.*, 915; — sur quelques affections de la —, *id.*, 915.

Heidelberg. — L'appareil d' —, *Cong. chir.*, 573.

Hémorragie. — Voy. *Pancréas.*

Hépatopathie. — Voy. *Splénectomie.*

Hernie. — — cérébrale par arme à feu, *Ac. méd.*, 136; cure radicale des — chez les enfants, *Cong. all. chir.*, 903; de la — duodéno-jéjunale, *id.*, 903, 930.

Humérus. — Fractures de l'extrémité supérieure de l' —, *Cong. chir.*, 628.

Hyperalgésie. — —, *Cong. all. chir.*, 893.

Hypernéphrome. —, *Cong. all. chir.*, 912.

Hypertrophie. — De l' —, *Cong. all. chir.*, 908; occlusion vésicale dans l' — prostatique, *id.*, 909; traitement de l' — prostatique, *id.*, 909.

Hystérectomie. — Sur la conduite à tenir en cas de perforation du rectum au cours de l' —, *Soc. chir.*, 261; —, *Soc. chir. L.*, 548; de l' — abdominale totale dans le cas de grossesses compliquées

de tumeurs de l'utérus, *id.*, 549; — abdominale et vaginale pour fibromes, *Cong. chir.*, 616. — Voy. *Péritonisation.*

Ictère. — — chronique, *Soc. chir. L.*, 411.

Iléus. — *Le diagnostic du siège de l'occlusion dans l'* — (Tavel), 174, 359, 505, 743. — Poisons intestinaux dans l' —, *Cong. all. chir.*, 905.

Injection. — Association de la méthode sclérogène et des — intra-articulaires, *Ac. méd.*, 136; des — trachéales, *id.*, 278.

Instruments. — Présentation d' —, *Cong. chir.*, 690.

Intestin. — *De l'exclusion de l'* — (Vautrin), 20. -- Exclusion de la plus grande partie de l' — pour un anus contre nature, *Soc chir.*, 125; occlusion de l' — déterminée par un cancer du rectum, *id.*, 265; polyadénome du gros —, *id.*, 401; tuberculose de l' —, *Soc. chir. L.*, 408; exclusion de l' —, *Cong. chir.*, 564; occlusion de l' — de cause appendiculaire, *id.*, 608. — Mode de formation des nœuds de l' —, *Cong. all. chir.*, 905. — Voy. *Sténose.*

Intubation. — Voy. *Sténose.*

Iodoforme. — Action antiseptique de l' —, *Cong. all. chir.*, 888.

Irritation. — De l'effet produit par l' — locales, *Cong. all. chir.*, 889.

Jambe. — Fracture de — mal consolidée, *Soc. chir. L.*, 546.

Kératite. — —, *Ac. méd.*, 929.

Kyste. — — *paranéphriques et uronéphroses traumatiques* (P. Delbet), 62, 209, 380, 531, 868; — *chyleux du mésocôlon ascendant* (Mériel), 736; — hydatique du foie, *Soc. chir.*, 266; — hydatique, *id.*, 268; — hydatique du poumon, *id.*, 405; des pseudo-kystes sus-duréméniens, *Cong. chir.*, 581; — hydatique du ligament large et du bassin, *Cong. chir.*, 615, 617; — dermoïde du mésocôlon, *Soc. chir.*, 920; — de l'épididyme, *id.*, 921.

Laryngotomie. - — et laryngectomie, *Cong. chir.*, 586.

Larynx. — Corps étranger du —, *Soc. chir. L.*, 263; maladies du —, du nez et des oreilles, par *Castex*, bibl., 281.

Leucocyte. — Importance de l'examen des — dans la périty phlite, *Cong. all. chir.*, 902.

Leucocytose. — Recherches sur la — dans les plaies de l'abdomen, *Cong. chir.*, 600.

Lèvre. — Technique de l'ablation des cancers des —, *Cong. chir.*, 584.

Ligature. — Voy. *Veine.*

Lithiase. — —, *Soc. chir.*, 121, 261, 926.

Lupus. — Des cancers développés sur les —, *Cong. chir.*, 576.

Luxation. — Voy. *Hanche*, *Radius*, *Genou.*

Lymphangiome. — Cas de — du membre supérieur, *Cong. all. chir.*, 914.

Lymphatiques. — — perforants du diaphragme, *Cong. all. chir.*, 901.

Main. — — bote paralytique, *Cong. chir.*, 629.

Mal perforant. — Traitement du — plantaire, *Cong. chir.*, 628.

Massage. — Traitement des fractures par le —, *Cong. all. chir.*, 913.

Maxillaire. — Résection du —, *Soc. chir.*, 127; fracture du — inférieur, *Soc. chir. L.*, 548, *id.*, *Cong. all. chir.*, 89.

Médiastin. — Voy. *Tumeur.*

Méningo-encéphalocèle. — —, *Cong. chir*, 582.
Mésentère. — Voy. *Veine*, *Myxolipome.*
Mésocôlon. — Voy. *Kyste.*
Moignons. — Des — musculaires, *Cong. all. chir.*, 917; dégénérescence du — cervical, *Soc. chir.*, 921. — Voy. *Epithélioma.*
Muscle. — Voy. *Moignon.*
Myxolipome. — — du mésentère, *Soc. chir. L.*, 928.
Nacrier. — *Ostéomyélite des* — (Broca et Tridon), 421.
Nanisme. — Voy. *Achondroplasie.*
Néphrectomie. — Voy. *Cancer.*
Néphrite. — Du traitement chirurgical des —, par *Le Nouëne*, bibl., 412.
Nez. — Voy. *Larynx, Dysménorrhée.*
Nuque. — Voy. *Chéloïde.*
Obstruction. — Voy. *Cholédoque.*
Occlusion. — Voy. *Iléus, Intestin.*
Œil. — Plaie de l' —, et du cerveau, *Soc. chir. L.*, 927. — Voy. *Paralysie.*
Œsophage. — De la voie endostomacale pour le cathétérisme de l' —, *Cong. chir.*, 591; diverticule de l' —, *id.*, 592; dilatation idiopathique de l' —, *Cong. all. chir.*, 897.
Œsophago-gastrostomie. — De *l'—transdiaphragmatique* (Gosset), 694.
Ombilic. — Voy. *Tumeur.*
Omoplate. — Élévation de l' —, *Cong. all. chir.*, 913.
Opération. — Compendium de la technique opératoire et des pansements, par *Sonnenburg* et *Muhsam*, bibl., 412; cours d' —, par *Bergmann* et *Roche*, bibl., 412.
Orbite. — Voy. *Tumeur.*
Oreille. — Voy. *Suppuration, Larynx.*
Oreillette. — Traitement d'une plaie de l' —, *Cong. all. chir.*, 899; balle dans une — du cœur, *Soc. chir.*, 923.
Os. — Diagnostic des tuberculoses des —, *Cong. all. chir.*, 887. — Voy. *Artère.*
Ostéochondrite. — De l' — disséquante, *Cong. all. chir.*, 916.
Ostéomyélite. — Voy. *Fémur, Nacrier.*
Ostéosarcome. — — de l'humérus, *Ac. méd.*, 136.
Ovaire. — Chirurgie des — et des trompes, par *Monprofit*, bibl., 553.
Oxygène. — Voy. *Furoncle.*
Pancréas. — L'hémorragie aiguë du —, *Cong. all. chir.*, 907.
Pansement. — Voy. *Opération.*
Paraffine. — Sur l'inclusion prothétique de la —, *Cong. chir.*, 577.
Paralysie. — — traumatique des muscles de l'œil, *Ac. méd.*, 277; la cure chirurgicale de la — faciale, *Soc. chir.*, 404; — stomacales post-opératoires, *Cong. chir.*, 593; traitement de la — faciale, *Cong. all. chir.*, 896. — Voy. *Main.*
Parotide. — Voy. *Suppuration.*
Pédicule. — Voy. *Rate.*
Peinture. — Voy. *Chirurgie.*
Perforation. — Voy. *Rectum, Thorax.*
Péricolite. — — cicatricielle post-appendiculaire, *Cong. chir.*, 605.
Périhépatite. — Voy. *Abcès.*
Péritonisation. — La — et l'hystérectomie, *Cong. chir.*, 619.
Péritonite. — De la — à pneumocoques, *Cong. all. chir.*, 902. Périty phlite. — Voy. *Leucocyte.*
Périty phlite. — Voy. *Leucocyte.*
Pharynx. — Volumineuse tumeur du —, *Cong. chir.*, 587.
Phlegmon. — Voy. *Gangrène.*
Pied. — Fracture de l'arrière —,

Soc. chir. L., 130; traitement des — creux, *Cong. chir.*, 628; désarticulation du —, *Cong. all. chir.*, 917.
Pied bot. — — varus équin, *Soc. chir.*, 127; double — congénital, *id.*, 268; bandage pour — congénital, *Cong. all. chir.*, 917. — Voy. *Greffe.*
Plaie. — Sur un traitement spécial des — accidentelles et des fractures compliquées, *Cong. chir.*, 578. — Résultats du traitement aseptique des —, *Cong. all. chir.*, 888; — du canal thoracique, *Soc. chir.*, 924. — Voy. *Estomac, Foie, Oreillette, Cœur, Œil.*
Pleurésie. — Traitement des — purulentes, *Soc. chir.*, 267.
Plèvre. — Voy. *Empyème.*
Polyadénome. — Voy. *Intestin.*
Polyarthrite. — — tuberculeuse, *Cong. chir.*, 578.
Pouce. — Voy. *Autoplastie.*
Pouls. — Appareil pour le contrôle du — pendant l'opération, *Cong. all. chir.*, 889.
Poumon. — Voy. *Gangrène.*
Prostate. — Ectopie prostatique, *Cong. all. chir.*, 909. — Voy. *Hypertrophie.*
Prostatectomie. — Résultats éloignés de la —, *Soc. chir. L.*, 127.
Prostatite. — Pronostic des — aiguës, *Ac. méd.*, 278. — Voy. *Cystotomie.*
Prothèse. — Expériences sur les —, *Cong. all. chir.*, 892.
Pseudarthrose. — Traitement des —, *Cong. all. chir.*, 917.
Pylorectomie. — Cas de —, *Cong. chir.*, 597.
Radioscopie. — Voy. *Empyème.*
Radius. — Réduction d'une luxation du —, *Cong. all. chir.*, 914; fracture de la tête du —, *Soc. chir. L.*, 929.
Rate. — Des voies d'accès sur la —, *Soc. chir.*, 401; — en ectopie pelvienne avec torsion du pédicule, *id.*, 405; ruptures sous-cutanées de la —, *Cong. chir.*, 612; chirurgie de la —, *Cong. all. chir.*, 906.
Rayons Rœntgen. — Influence des —, *Cong. all. chir.*, 892. — Voy. *Cancer, Tumeur.*
Rectum. — Des perforations du —, *Soc. chir.*, 125; cancer du —, *Soc. chir. L.*, 271, 406; extirpation périnéo-abdominale du —, *id.*, 409; du choix de l'intervention dans les cancers haut situés du —, *Cong. chir.*, 601. — Résection intestinale du —, *Cong. all. chir.*, 906. — Voy. *Intestin, Bassin.*
Rein. — Exploration dans les affections du —, *Cong. all. chir.*, 910; diagnostic fonctionnel du —, *id.*, 911; calculs du —, *id.*, 911; traumatisme sous-cutanés du —, *id.*, 912; cas de séquestre du —, *id.*, 912. — Voy. *Tumeur.*
Résection. — — iléo-cæcale, *Cong. chir.*, 604. — Voy. *Maxillaire, Genou, Rectum.*
Rétrécissement. — Voy. *Bassin.*
Rhumatisme. — *Contribution à l'étude du — tuberculeux* (Bouveyron), 329; — tuberculeux ankylosant, *Cong. chir.*, 578.
Rotule. — Fracture de la —, *Soc. chir. L.*, 132; *Soc. chir.*, 269; traitement des fractures anciennes de la —, *Cong. all. chir.* 916.
Rupture. — Voy. *Urètre, Artère, Rate.*
Sacrum. — Voy. *Tumeur.*
Sang. — Remplacement artificiel du —, *Cong. all. chir.*, 889.
Sarcome. — —, *Soc. chir.*, 127.
Scalp. — —, *Cong. all. chir.*, 893.
Sein. — Extirpation du cancer du —, par *Mériel*, bibl., 552;

méthodes chirurgicales opposées au cancer du —, *Cong. chir.*, 587; traitement des cancers inopérables du — par castration ovarienne, *id.*, 588. — Voy. *Tumeur.*

Sérum. — Le — *antinéoplasique*, *Cong. chir.*, 589. — Voy. *Tétanos.*

Solution. — — chlorurées-sodiques gélatineuses, *Ac. méd.*, 277.

Sonde. — Des injections des —, *Cong. all. chir.*, 908.

Splénectomie. — *La — dans la splénomégalie avec hépatopathie cirrhotique* (Quénu et Duval), 444.

Splénomégalie. — Voy. *Splénectomie.*

Staphyllorraphie. — Aiguille pour suture dans la —, *Soc. chir.*, 925.

Sténose. — De l'intubation dans les —, *Cong. all. chir.*, 898; de la — intestinale, *id.*, 905; traitement d'une — du cholédoque, *id.*, 906.

Strabisme. — Sur le traitement du —, *Cong. chir.*, 585.

Substitution. — Voy. *Clavicule.*

Suppuration. — — de la loge parotidienne d'origine otique, *Soc. chir.*, 265, 403, 918.

Tératome. — — intratesticulaire, *Soc. chir.*, 127.

Testicule. — — en ectopie, *Soc. chir.*, 127.

Tétanos. — Cas de — consécutif à une injection de sérum gélatiné, *Ac. méd.*, 132.

Thorax. — Double perforation du —, *Cong. all. chir.*, 898. — Résection du — dans l'empyème tuberculeux, *id.*, 898. — Voy. *Plaie.*

Thrombose. — Voy. *Veine.*

Tibia. — Fracture du —, *Soc. chir.*, 625.

Tic. — — de la face, *Soc. chir.*, 269.

Torsion. — Voy. *Rate.*

Trachome. — — granuleux conjonctival, *Ac. méd.*, 136.

Transplantation. — — vasculaire, *Cong. all. chir.*, 891.

Traumatisme. — — du crâne et de l'encéphale, *Cong. chir.*, 581; importance des pertes de substance traumatique du —, *Cong. all. chir.*, 894.

Trompe. — Voy. *Ovaire.*

Tubercule. — — cérébral, *Soc. chir.*, 126.

Tuberculose. — Voy. *Abcès*, *Rhumatisme*, *Intestin*, *Polyarthrite*, *Genou*, *Thorax*, *Os*, *Articulation*, *Anus.*

Tumeur. — *Les — du corpuscule rétro-carotidien* (Reclus et Chevassu), 149, 328; *le diagnostic des — de l'orbite* (Terrier et Morax), 631; de l'ablation esthétique des — du sein, *Soc. chir.*, 123; — épiploïque, *id.*, 269; — de l'ombilic, *id.*, 269; — cérébrale, *Soc. chir. L.*, 272; — du sein traitées par les rayons X, *Ac. méd.*, 275; les —, par *Duplay* et *Cazin*, bibl., 279; les — du rein, par *Albarran* et *Imbert*, bibl., 279; — de la loge du rein gauche, *Soc. chir.*, 401; — de l'encéphale, *Cong. chir.*, 571; — blanches, *id.*, 579; de l'extirpation des —, *id.*, 586; — congénitale sacro-coccygienne, *id.*, 614; traitement des — du médiastin, *Cong. all. chir.*, 900. — Voy. *Hystérectomie*, *Pharynx*, *Fémur.*

Ulcère. — L' — *peptique*, *Cong. all. chir.*, 904.

Urologie. — —, *Cong. all. chir.*, 908.

Uronéphrose. — Voy. *Kyste.*

Uretère. — Anatomie des —, *Cong. all. chir.*, 912.

Urètre. — *Des ruptures de l' — mâle* (De Vlaccos), 83.

Utérus. — Voy. *Hystérectomie.*
Vagin. — Cas d'absence du —, *Cong. chir.*, 623.
Varicocèle. — Cure radicale du —, *Cong. chir.*, 614.
Veine. — *De la dilatation ampullaire des* — (Guibal), 93, 228; *De l'entrée de l'air dans les — pendant les opérations gynécologiques* (Delore), 462; thrombose de la — mésentérique, *Soc. chir. L.*, 546; sur la ligature de la — cave inférieure, par *Purpura*, bibl., 552.
Vésicule. — — biliaire, *Soc. chir.*, 269.
Vessie. — Cancer total de la —, *Soc. ch. L.*, 547.

Le propriétaire-gérant : Félix Alcan.

Coulommiers. — Imp. Paul BRODARD.

41C1363

HOLZER